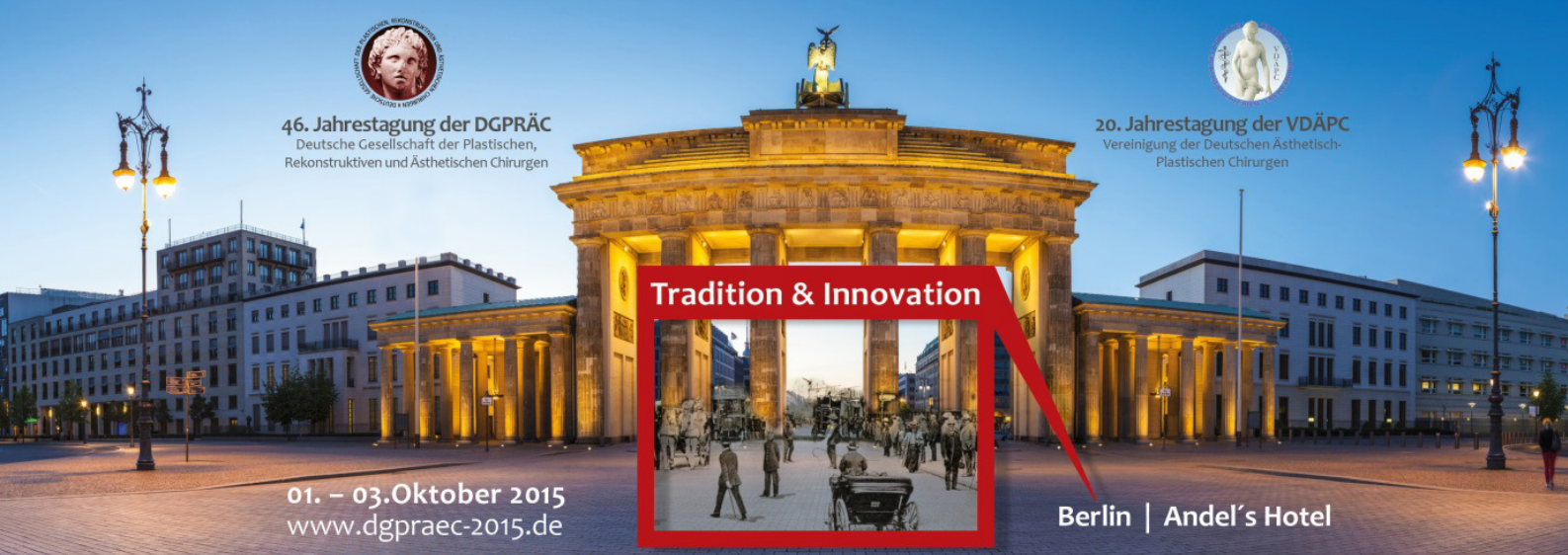



46. Jahrestagung der DGPRÄC  
Deutsche Gesellschaft der Plastischen,  
Rekonstruktiven und Ästhetischen Chirurgen



20. Jahrestagung der VDÄPC  
Vereinigung der Deutschen Ästhetisch-  
Plastischen Chirurgen



Tradition & Innovation

01. – 03. Oktober 2015  
www.dgpraec-2015.de

Berlin | Andel's Hotel

## PRESSEINFORMATION

### **Weibliche Genitalverstümmelung – female genital mutilation (FGM):**

#### **Ziel ist die möglichst weitgehende Wiederherstellung einer normalen Anatomie**

Berlin – „Im Desert Flower Center im Krankenhaus Waldfriede werden unter ärztlicher Koordination von Dr. Cornelia Strunz seit dem Jahr 2013 Frauen medizinisch und psychosozial betreut, die Opfer einer Genitalverstümmelung geworden sind. Neben Chirurgen stehen den Patientinnen auch Psychologen, Seelsorger, Sozialdienst und Selbsthilfegruppen für eine weitergehende oder ergänzende Betreuung bereit“, berichtet Dr. Uwe von Fritschen von dem einzigartigen interdisziplinären Ansatz. „Bei rund 40 Frauen haben wir bis dato die Klitoris und die äußeren Geschlechtsmerkmale wiederhergestellt.“

#### **Formen der Genitalverstümmelung**

Wie weitreichend operiert werden müsse, hänge von der Art der Verstümmelung ab. Diese reiche von der Beschneidung der Klitoris-Vorhaut, über die Klitoris-Eichel und/oder der inneren sowie teilweise äußeren Schamlippen. Diese werden dann teilweise an den offenen Wundrändern miteinander vernäht, so dass nur noch eine winzige Öffnung verbleibt, durch die Körperflüssigkeiten austreten könnten. Diese so genannte Infibulation erfolge mit oder auch ohne Schädigung der Klitoris (vgl. Einteilung der WHO am Ende dieser Information). „Alle Formen bringen neben kurzfristigen Risiken im Rahmen des Eingriffes, etwa der Übertragung von HIV, Infektionen bis hin zur Sepsis und dem Tod, auch langfristige Probleme, wie etwa Vernarbungen, Fisteln und Inkontinenz, sowie eingeschränktes oder auch nicht vorhandenes sexuelles Empfinden und Schmerzen mit sich“, schildert Dr. von Fritschen das Leid von geschätzt 150 Millionen Frauen und Mädchen weltweit. Die WHO geht davon aus, dass jeden Tag 8000 weitere Mädchen dazukommen. Dr. von Fritschen erläutert weiter, dass in Deutschland ca. 50.000 Betroffene vermutet würden. Durch den Zustrom von Flüchtlingen werde diese Zahl vermutlich erheblich ansteigen. „Das Ausmaß und die erforderlichen Maßnahmen sind bisher noch nicht realisiert. Insbesondere mangelt es an Aufklärung, dass die weibliche Genitalverstümmelung in Deutschland als Körperverletzung gilt, die mit Freiheitsstrafe nicht unter einem Jahr bestraft wird. Ärzte berichten schon jetzt über Nachfragen, wo in Deutschland die Beschneidung durchgeführt werden könnte. Es muss darüber aufgeklärt werden, dass weder der Koran, noch eine andere religiöse Schrift die Beschneidung weiblicher Genitalien fordert und dass die Beschneidung keinerlei Vorteile bringt“, appelliert der Plastische und Ästhetische Chirurg.

**Pressekontakt:** Kerstin van Ark

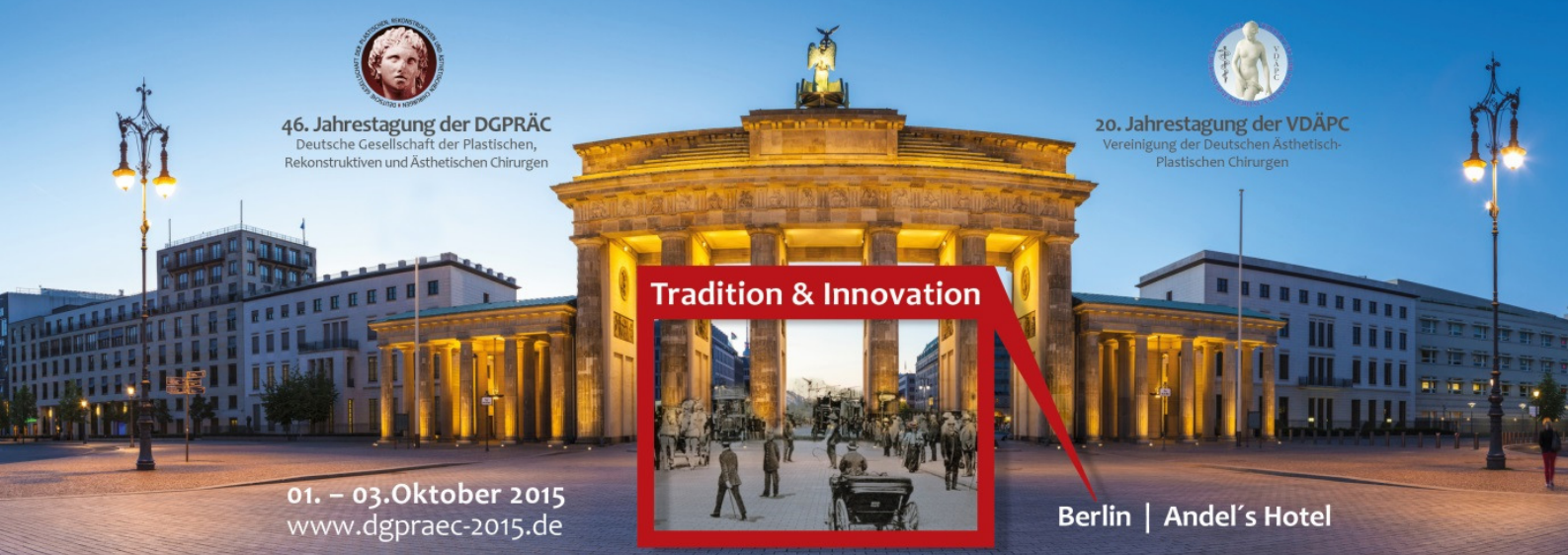Deutsche Gesellschaft der Plastischen, Rekonstruktiven und Ästhetischen Chirurgen  
Langenbeck-Virchow-Haus • Luisenstraße 58-59 • 10117 Berlin  
Fon: 030 / 28 00 44 50 • Fax: 030 / 28 00 44 59 • Mobil: 0160 / 97 58 82 84  
www.dgpraec.de • info@dgpraec.de



46. Jahrestagung der DGPRÄC  
Deutsche Gesellschaft der Plastischen,  
Rekonstruktiven und Ästhetischen Chirurgen



20. Jahrestagung der VDÄPC  
Vereinigung der Deutschen Ästhetisch-  
Plastischen Chirurgen



Tradition & Innovation

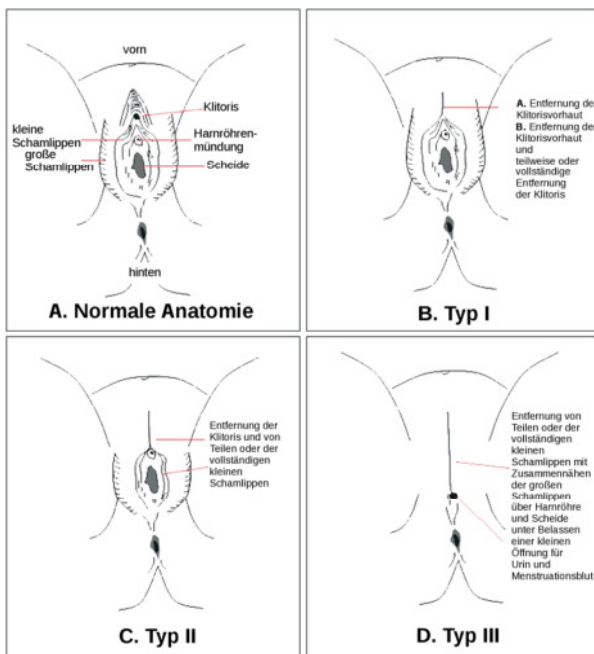


01. – 03. Oktober 2015  
www.dgpraec-2015.de

Berlin | Anel's Hotel

### Rekonstruktion und ganzheitliche Betreuung

„Bei der Rekonstruktion kommt uns zugute, dass die Klitoris bis zu dreizehn Zentimeter lang ist und häufig auch genug Gewebe verblieben ist, um neue Schamlippen zu formen“, berichtet der Chefarzt der Klinik für Plastische und Ästhetische Chirurgie im Helios-Krankenhaus „Emil von Behring“. „Im Rahmen der Operation entfernen wir zunächst vernarbtes Gewebe, danach durchtrennen wir das Halteband der Klitoris und fixieren diese neu. Sofern ausreichend Gewebe vorhanden ist, wird auch die Klitoris-Vorhaut neu angelegt und die Schamlippen neu geformt“, fasst der Plastische Chirurg die operativen Möglichkeiten zusammen. „Allein mit dem Skalpell kann den betroffenen Frauen zumeist nicht geholfen werden. Daher ist der interdisziplinäre Ansatz im Krankenhaus Waldfriede von besonderer Bedeutung. Die Patientinnen benötigen den Austausch mit anderen Betroffenen und die psychosoziale Begleitung vor und nach dem Eingriff“, schließt Dr. von Fritschen und stellt klar, dass der Eingriff von der Krankenkasse, unter Umständen auch vom Sozialamt oder der Stiftung finanziert werde. „Es ist uns allen ein besonderes Anliegen, auf unser Hilfsangebot aufmerksam zu machen, so dass die Betroffenen sich aus ihrer Isolation lösen, Scham überwinden und Unterstützung suchen.“



### Beschneidungsformen (nach WHO):

**A** Normale Anatomie

**B** Klitorisvorhaut und gegebenenfalls Klitoris wurden entfernt

**C** Klitorisvorhaut und gegebenenfalls Klitoris sowie die inneren Schamlippen wurden entfernt

**D** Klitorisvorhaut und Klitoris sowie die Schamlippen wurden entfernt und die Vaginalöffnung teilweise zugenäht

Quelle: [https://commons.wikimedia.org/wiki/File:FGM\\_Types\\_german.svg#/media/File:FGM\\_Types\\_german.svg](https://commons.wikimedia.org/wiki/File:FGM_Types_german.svg#/media/File:FGM_Types_german.svg)

**Pressekontakt:** Kerstin van Ark

Deutsche Gesellschaft der Plastischen, Rekonstruktiven und Ästhetischen Chirurgen

Langenbeck-Virchow-Haus • Luisenstraße 58-59 • 10117 Berlin

Fon: 030 / 28 00 44 50 • Fax: 030 / 28 00 44 59 • Mobil: 0160 / 97 58 82 84

www.dgpraec.de • info@dgpraec.de