Plastische CHIRURGIE

2. Jahrgang • Heft 3
September 2002

Mitteilungen Vereinigung der Deutschen Plastischen Chirurgen – VDPC Vereinigung der Deutschen Ästhetisch-Plastischen Chirurgen – VDÄPC

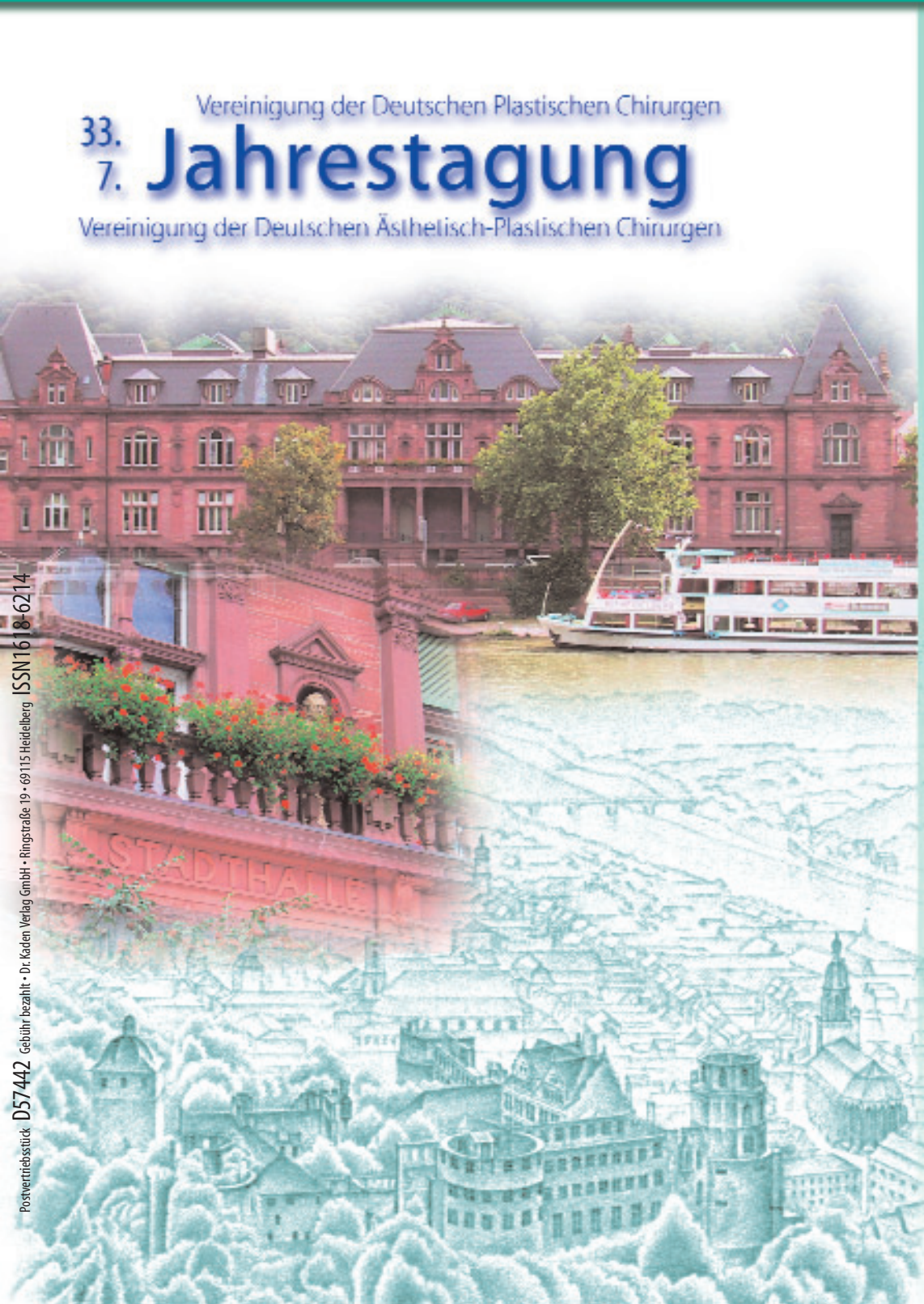

Aktuelle Nachrichten

Ergebnisprotokoll der außerordentlichen VDPC-Mitgliederversammlung

Primärer Verschluß der Entnahmestelle auch bei großen Defekten

Erfahrungen mit dem Body-Lift nach Lockwood

Aktueller Stand des kompletten Oberflächenersatzes am proximalen Interphalangeal-Gelenk

Abrechnungsfragen

VDPC Reisestipendium 2001

Eine Publikation des Kaden Verlags
KADEN

Postvertriebsstück D57442 Gebühr bezahlt • Dr. Kaden Verlag GmbH • Ringstraße 19 • 69115 Heidelberg ISSN1618-6214

Innovative Medizinprodukte für die Ästhetische-, Plastische- und Wiederherstellende Chirurgie



Derma live

Injizierbare Mikroimplantate
für Faltenkorrektur

Derma deep

Injizierbare Mikroimplantate
zur Augmentation
von Wangen und Kinn

PEROUSE PLASTIE

Silikongel gefüllte Mammaimplantate

VOE

Kompressionsbandagen
nach Liposuktion

SIL-MED®

Geschlossenes Silikon-
Wunddrainagensystem

SUTURE STRIP™ PLUS

Elastische Wundverschlussstreifen

BIONX IMPLANTS

Resorbierbares Schraubensystem
für Augenbrauen-und Stirnlifting

BRENNEN®

Skin Graft Mesher

MEDISKIN®

Tiefgefrorene sterile Schweinehaut
für die Brandverletztentherapie

NOVAGEL®

Silikongel-Platte für Narben- und
Kelloidtherapie

NOVAMEDICAL

NOVAMEDICAL GmbH

Elisabeth-Selbert-Strasse 5
D - 40764 Langenfeld

Telefon: 02173 / 3 99 55
Telefax: 02173 / 3 99 54 54

Internet: www.novamedical.de
E-mail: info@novamedical.de

Zukunftszenario: Mittelbegrenzung und Patientenselektion?

Im Wahlkampfgetümmel werden die Parteien nicht müde, für ihre Wähler jedwede Leistung anzukündigen. Trotz drastisch steigender Defizite im Gesundheitswesen erscheint Aeskulaps Himmel über der Bundesrepublik wolkenlos. Neben ausufernden Arzneimittelkosten (politisch korrekt) gelten die Verwaltungsausgaben (plus 4,5 Prozent) und (plus 7 Prozent) als Tabuzonen.

Von der Öffentlichkeit sorgfältig abgeschirmt publizierten nun die Kölner Gesundheitsökonomen Gandjour und Lauterbach in der Zeitschrift *Versicherungsmedizin* im Juni 2002 ihre Vorstellungen zur Rettung aus dem finanziellen Desaster:

> „Wir gehen davon aus, daß eine Mittelbegrenzung für das deutsche Gesundheitswesen das wahrscheinlichste Zukunftsszenario ist. Eine Rationierung wird notwendige Folge der Mittelbegrenzung sein.
>
> Die ökonomische Theorie bedarf übergeordneter Normen. Da unter der gegenwärtigen Mittelbegrenzung für das Gesundheitswesen eine optimale Versorgung aller Personen nicht möglich ist, beinhalten solche Normen notwendigerweise eine besondere Verpflichtung des Arztes, nicht nur dem einzelnen Patienten, sondern der Gesellschaft gegenüber."

Triage als regelmäßige ärztliche Tätigkeit?

Meine Anfrage an das Gesundheitsministerium, welche Brandverletzten oder Tumorpatienten in diese Kategorie künftig einzuordnen sind, blieb bisher ohne Eingangsbestätigung.



Hans-Ulrich Steinau
Präsident der VDPC und Herausgeber









- broad variety of products for plastic and reconstructive surgery
- quality made in Germany
- CE 0483
- distribution throughout Europe

POLYTECH
SILIMED
EUROPE GmbH

Altheimer Strasse 32 · D 64807 Dieburg
E-mail: Kundenservice@Polytech-Silimed.de
Internet: www.Polytech-Silimed.de
Tel. +49(0)6071-9643-0 · Fax +49(0)6071-9643-30

Plastische
CHIRURGIE

Mitteilungen der
Vereinigung der
Deutschen Plastischen Chirurgen –
VDPC
Vereinigung der Deutschen
Ästhetisch-Plastischen Chirurgen –
VDÄPC

Herausgeber:
Prof. Dr. med. H.-U. Steinau, Bochum
Im Auftrag der
Vereinigung der Deutschen Plastischen Chirurgen
VDPC
Vereinigung der Deutschen Ästhetisch-Plastischen
Chirurgen VDÄPC

Erscheinungsweise: 4 Ausgaben
(März, Juni, September, Dezember)

Abonnement: Bestellung beim Verlag oder
bei jeder Buchhandlung

Bezugspreis: Jahresabonnement h 80,– (inkl. 7%
MwSt. zzgl. Porto und Versand). Einzelheft außer-
halb des Abonnements h 20,– (inkl. 7% MwSt.,
zzgl. Versand).
Bei Bestellung im Laufe des Jahres wird der
Bezugspreis anteilig berechnet. Der Abonnent
kann seine Bestellung innerhalb von 7 Tagen
schriftlich beim Verlag widerrufen. Das Abonne-
ment gilt zunächst bis zum Ende des begonnen
Jahres. Es verlängert sich um jeweils ein Jahr, wenn
die Kündigung nicht bis zum 31.10. schriftlich im
Verlag vorliegt. Kann die Zeitschrift aufgrund Streiks
oder höherer Gewalt nicht geliefert werden, so
besteht kein Anspruch auf Ersatz.

Anzeigenannahme: Gordana Bauer
(0 62 21/ 13 77-6 20). Zur Zeit gilt Anzeigen-
preisliste Nr. 2/2002.
Copyright: Mit der Annahme eines Manuskriptes
erwirbt der Verlag für die Dauer der gesetzlichen
Schutzfrist (§ 64 UrhRG) die Verwertungsrechte im
Sinne der §§ 15 ff. des Urheberrechtsgesetzes.
Übersetzung, Nachdruck, Vervielfältigung auf foto-
mechanischem oder ähnlichen Wege, Vortrag,
Funk- und Fernsehsendung sowie Speicherung in
Datenverarbeitungsanlagen – auch auszugsweise
– sind nur mit schriftlicher Genehmigung des
Verlages gestattet. Die Verantwortlichkeit für die
Patientenaufnahmen liegt beim jeweiligen Autor.
Verlagsredaktion: Carola Marx (CM)
N. Krämer, Heidelberg

Dr. R. Kaden Verlag GmbH
Ringstraße 19, 69115 Heidelberg
Tel. 0 62 21 / 13 77-6 10, Fax 0 62 21 / 6 59 95 90
Email: info@kaden-verlag.de

Herstellung: Ch. Molter, Kaden Verlag
Druck und Verarbeitung: Wesel Druckerei,
76534 Baden-Baden

Inhalt

Editorial

Zukunftszenario:
Mittelbegrenzung und
Patientenselektion? 93
H.-U. Steinau

Nachrichten

Mammareduktionsplastik und
Mammahypertrophie: Die Kasse
will nicht zahlen 96

Ergebnisprotokoll von der außeror-
dentlichen Mitgliederversammlung
der VDPC in Berlin 99

Neue Mitgliedschaften
in der VDPC – Anträge 101

Klinik- und Ärzte-Marketing
im Wandel der Zeit 102

Worthülsen, Strafungen &
„Faselifting“ 104

Umfrage:
Schöner durch Chirurgie 104

Fortbildung

Bilobed Trapezius-Insellappen:
Primärer Verschluß der
Entnahmestelle auch bei
großen Defekten 105

Erfahrungen mit dem
Body-Lift nach Lockwood 111

Aktueller Stand: Kompletter Ober-
flächenersatz
am proximalen
Interphalangeal-
Gelenk 117



Abrechnungsfragen

Leitlinie:
Daumensattelgelenksarthrose 124

Reisestipendium

Die Behandlung
geburtstraumatischer Läsionen
des Plexus brachialis 126

Rubriken

Vorstandsgremien
VDPC/VDÄPC 100

Kongresse 128

Schönheits-Chirurgie

Sei's, daß Du nur ein
Wimmerl hast,
Sei's, daß Dir Deine Nas
nicht paßt,
Daß Kinn und Wange Dir zu faltig,
Daß Dir Dein Busen zu gewaltig –
Kurz, daß Natur Dir was
verweigert,
Beziehungsweise grob gesteigert,
Brauchst, in der Neuzeit,
der bequemen,
Du das nicht einfach
hinzunehmen.
Es bleiben schließlich nur
die Affen
So häßlich, wie sie Gott
erschaffen –
Die Ärzte so *uns* modeln sollen,
Wie Gott uns hätte schaffen
wollen.

EUGEN ROTH

Mammareduktionsplastik bei Mammahypertrophie: Die Kasse will nicht zahlen

Das Sozialgericht Gießen hat nach nahezu zwei Jahren im Sinne der Patientin entschieden: Die Brustverkleinerungsoperation ist kassenleistungspflichtig!

Fragen des Sozialgerichts

Handelt es sich bei der Mammahypertrophie, die bei der Klägerin vorliegt, um einen regelwidrigen Körperzustand im Sinne einer Krankheit oder lediglich um eine optische Regelwidrigkeit im Sinne eines Schönheitsfehlers?

Wenn ein krankhafter Zustand vorliegt: Ist eine Mammareduktionsplastik erforderlich, um die Gesundheitsbeschwerden zu heilen, ihre Verschlimmerung zu verhüten oder Krankheitsbeschwerden zu lindern, oder eine andere, weniger kostenintensive Maßnahme ausreichend, ggf. welche?

Werden weitere Gutachten für erforderlich gehalten, ggf. auf welchem Gebiet?

Anamnese und Befund vom 17.4.2002

Die Patientin gibt an, vom 8. bis 12. Lebensjahr Leistungsschwimmerin gewesen zu sein. Danach sind Knorpelschäden an beiden Knien aufgetreten, welche operativ behandelt werden mußten. Sie schwimmt seit dieser Zeit zwar noch regelmäßig, aber nicht mehr im Sinne einer Leistungsschwimmerin. Die Patientin klagt besonders über persistierende

Unterlagen die für die Begutachtung zur Verfügung standen

- Schreiben der Techniker Krankenkasse an [redacted] (Widerspruchsbescheid) vom 30.8.2001
- Schreiben von [redacted] an das Sozialgericht Gießen vom 10.9.2001
- Schreiben der Techniker Krankenkasse an das Sozialgericht vom 20.9.2001
- Schreiben von [redacted] an das Sozialgericht vom 4.10.2001
- Schreiben der Techniker Krankenkasse an das Sozialgericht vom 3.12.2001
- Schreiben von Frau [redacted] an das Sozialgericht vom 26.12.2001
- Schreiben von Frau [redacted] an das Sozialgericht Gießen vom 20.1.2002
- Schreiben der Techniker Krankenkasse an das Sozialgericht Gießen vom 30.1.2002
- Beweisanordnung des Sozialgerichtes Gießen vom 4.2.2002
- Verwaltungsakte der Techniker Krankenkasse mit folgendem Inhalt:
  - ☐ Schreiben von Prof. Dr. H.U. Steinau, BG Kliniken Bergmannsheil Bochum an Frau Dr. Sch. vom 22.8.2000
  - ☐ Ärztliches Attest von H. U., Arzt für Orthopädie in Dortmund vom 29.8.2000
  - ☐ Schreiben des MDK an [redacted] vom 10.10.2000
  - ☐ Sozialmedizinisches Gutachten vom 9.11.2000
  - ☐ Kurzinformation des MDK an die Techniker Krankenkasse vom 9.11.2000
  - ☐ Gutachtenanforderung der Techniker Krankenkasse an den MDK vom 10.11.2000
  - ☐ Schreiben von [redacted] an die Techniker Krankenkasse vom 2.12.2000
  - ☐ Schreiben von Frau Dr. M. Sch., Frauenärztin, vom 8.12.2000
  - ☐ Schreiben der Techniker Krankenkasse Dortmund an [redacted] vom 22.11.2000
  - ☐ Schreiben von [redacted] an die TK Dortmund ohne Datumsangabe
  - ☐ Schreiben der Techniker Krankenkasse Dortmund an [redacted] vom 24.1.2001
  - ☐ Attest von F.W. R., Oberarzt und Leiter der Arthroskopischen Chirurgie am Martin-Luther-Krankenhaus in Bochum-Wattenscheid vom 30.1.2001
  - ☐ Schreiben von [redacted] an die Techniker Krankenkasse vom 10.2.2001
  - ☐ Schreiben des MDK an die Techniker Krankenkasse vom 1.3.2001
  - ☐ Sozialmedizinisches Gutachten vom 1.3.2001
  - ☐ Kurzinformation des MDK an die Techniker Krankenkasse vom 1.3.2001
  - ☐ Schreiben der Techniker Krankenkasse an [redacted] vom 7.3.2001
  - ☐ Röntgenbilder der Wirbelsäule vom 17.3.2001
  - ☐ Schreiben von [redacted] an die Techniker Krankenkasse vom 3.4.2001
  - ☐ Schreiben an [redacted] vom 30.4.2001
  - ☐ Schreiben an [redacted] vom 1.8.2001
  - ☐ Widerspruchsbescheid vom 30.8.2001
  - ☐ Körperliche Untersuchung vom 17.4.2002

Wir setzen den Maßstab im Allergieschutz



Biogel® Skinsense™ N

Latexfreier OP-Handschuh

Muster anfordern unter E-Mail:
SkinsenseN.Muster@SSL-International.com

Handel und Vertrieb:
Regent Medical
Eine Division der
London International GmbH
Edisonstraße 5 · D-63477 Maintal

Telefon: 06181 406294
Telefax: 06181 406300
Website: www.regentmedical.com

Regent, Regent-Logo, Biogel und Skinsense sind Warenzeichen der SSL

REGENT

Biogel®

Verspannungen und Schmerzen im Schulter-Hals-Bereich sowie über Schnürfurchen durch den BH. Bisher ist keine krankengymnastische Behandlung erfolgt. Bis zum 18. Lebensjahr hatte die Patientin eine Körbchengröße von D, jetzt zur Zeit ist die Körbchengröße E oder F.

Befund

Die 22jährige Patientin befindet sich bei der Vorstellung in einem guten Allgemeinzustand und in einem mäßig adipösen Ernährungszustand. Die Körpergröße beträgt 166 cm bei einem Körpergewicht von 68 kg. Die Patientin zeigt eine ausgeprägte Makromastie beidseits mit mäßiger Ptosis mammae. Im Bereich der Schulter finden sich ausgeprägte Schnürfurchen durch den BH (Vorstellung ca. 15.00 Uhr). Beide Mammae sind palpatorisch ohne pathologischen Tastbefund. Sie tasten sich drüsenkörperreich und mäßig fettreich. Die Patientin wirkt von ihrer Gesamterscheinung nur mäßig adipös. Der Jugulum-Mamillen-Abstand beträgt rechts 30 cm und links 32 cm. Die linke Mamma ist größer als die rechte, mit einem geschätzten Gewicht von 1500 g rechts und 1700 g links. Die Wirbelsäule ist inspektorisch unauffällig. Es besteht ein reproduzierbarer Druckschmerz im Bereich von HWS, sowie besonders ausgeprägt zwischen beiden Schulterblättern. Auf den mitgebrachten Röntgenbildern der Wirbelsäule sind keine Schäden nachweisbar. Bis auf die Pilleneinnahme mit Diane 35 werden keine weiteren Medikamente angegeben.

Diagnose nach Anamnese und Untersuchung

- Ausgeprägte Makromastie beidseits
- Mäßige Ptosis mammae
- Mäßige Anisomastie
- Chronisches Schmerzsyndrom im Bereich von HWS und BWS
- Mäßige Adipositas
- Chondropathia patellae beidseits
- Rhinitis-Allergika
- Allergisches Asthma

Stellungnahme zum erhobenen Befund

Bei der Patientin besteht eine deutlich über der Norm liegende Makromastie beidseits.

Das chronische und schmerzhafte HWS-, BWS-Syndrom ist durchaus ursächlich von der Makromastie her zu sehen. Die Rückenmuskulatur der Patientin wirkt eher über das Normalmaß hinaus verstärkt ausgebildet.

Stellungnahme zu der Beweisanordnung

5.1 Bei der Mammahypertrophie der Patientin handelt es sich um einen regelwidrigen Körperzustand im Sinne einer Erkrankung und nicht um eine optische Regelwidrigkeit im Sinne eines Schönheitsfehlers.

5.2 Die Mammareduktionsplastik ist erforderlich, um die Gesundheitsbeschwerden der Patientin zu lindern, mit einer großen Wahrscheinlichkeit sie gar zu heilen. Weniger kostenintensive Maßnahmen stehen nicht zur Verfügung. Die angedeuteten physikalischen Maßnahmen, die von der Patientin bisher nicht ausgeschöpft wurden, führen sicherlich nur bei dauerhafter Anwendung zu einer Linderung der Beschwerden. Da die Patientin allerdings durch ihre beidseitige Schädigung im Bereich des Knies nur eingeschränkt sportlich aktiv werden kann, stehen auch nicht alle sinnvollen Maßnahmen zur Verfügung. Die operative Maßnahme erfordert einen einmaligen Kostenaufwand und ist somit als kostengünstigste Maßnahme einzustufen.

5.3 Eine Gewichtsreduktion bei der mäßig adipösen Patientin erscheint bei den eher drüsenstarken Brüsten zu keiner wesentlichen Verbesserung beizutragen. Die Adipositas ist auch nur mäßig ausgeprägt. Die Rückenmuskulatur der Patientin ist bereits jetzt ohne krankengymnastische Maßnahmen kräftig ausgebildet. Das Reduktionsvolumen beider Mammae sollte mindestens in einer Größenordnung von 800–1000 g liegen. Damit wird eine wesentliche Entlastung der Schulterregion durch die Reduktionsplastik verursacht.

5.4 Weitere Gutachten werden nicht für erforderlich gehalten. □

vitalitas
PRIVATKLINIK
Facharzt für Plastische Chirurgie
Schwerpunkt: ästhetische Operationen
mit Niederlassungsberechtigung gesucht.
Info: www.privatklinik-vitalitas.de
Schriftliche Bewerbung mit Lichtbild bitte an:
Vitalitas-Klinik; Walter-Engelmann Platz 1
67434 Neustadt a.d.W. Fax: 06321-395080

Ergebnisprotokoll von der Außerordentlichen Mitgliederversammlung der Vereinigung der Deutschen Plastischen Chirurgen

am 10. Mai 2002 im ICC Berlin, 12.00 bis ca. 14.00 Uhr

Anwesend an der Mitgliederversammlung waren 43 ordentliche Mitglieder.

Eröffnung der Veranstaltung durch den Präsidenten, Herrn Prof. Steinau, mit Genehmigung des Ergebnisprotokolls der ordentlichen Mitgliederversammlung in Frankfurt 2001.

Der Präsident erwähnt, daß von Seiten der assoziierten Mitglieder der dringende Wunsch geäußert wurde, daß die Protokolle der Mitgliederversammlung auch Ihnen zugänglich gemacht werden. Dieser Wunsch ist bereits erfüllt, da die Protokolle in dem Mitteilungsblatt der VDPC veröffentlicht werden.

Er führt dann aus, daß ein großer Teil der Vorstandsarbeit durch die neue Musterweiterbildung bestimmt wurde. Er selbst, mit dem Sekretär der VDPC, war im Rahmen der Anhörung zur Weiterbildung bei der Bundesärztekammer in Köln.

In Bezug auf die Handchirurgie, war die Bildung einer eigenen Säule innerhalb der chirurgischen Spezialität nicht mehrheitsfähig. Die Handchirurgie verbleibt in den Gebieten Unfallchirurgie/Orthopädie und Plastische Chirurgie als zusätzliche Qualifikation nach einer Weiterbildungszeit von 2 Jahren und abschließender Prüfung.

Möglicherweise wird sie in den Status eines Schwerpunktes überführt.

Der OP-Katalog der Plastischen Chirurgie orientiert sich an dem Vorschlag, den Prof. Mühlbauer bereits 1994 erstellt hatte, mit wesentlichen Ergänzungen in dem Bereich Ästhetische Chirurgie.

Hinsichtlich der Möglichkeit einer Namensänderung des Faches Plastische Chirurgie in „Plastische, Rekonstruktive und Ästhetische Chirurgie“ berichtet der Präsident, daß die Bundesärztekammer diese Erweiterung für nötig hält. Die Umsetzung führt allerdings über einen langen Weg und über mehrere Gremien.

Unser Vorstand ist aktiv auf die wissenschaftlichen Fachgesellschaften der Hals-, Nasen- und Ohren-Heilkunde und der Mund-Gesichts-/Kieferchirurgie (Zusatzbezeichnung Plastische Operationen) zugegangen.

Es wurde eine Erweiterung der Bezeichnung unseres Faches, ebenso wie eine Erweiterung ihrer Zusatzbezeichnung für konsensfähig gehalten. Diese einvernehmliche Lösung war von der Bundesärztekammer als Grundvoraussetzung gefordert worden.

Es folgt dann ein Bericht des Schatzmeisters (Dr. Lampe): der Berechnungszeitraum wurde auf das Kalenderjahr per jeweils 31.12. umgestellt. Bislang war der Berichtszeitraum zwischen zwei ordentlichen Mitgliederversammlungen. Dr. Rolf Martin und Dr. Goswin von Mallinckrodt werden als Kassenprüfer bestellt. Nach der Überprüfung wird die Abrechnung bestätigt und der Schatzmeister wird einstimmig entlastet.

Es folgen die Berichte des Vertreters der VDPC bei der AWMF und FOM WF (Priv.-Doz. Dr. Klaus Exner). Im Vorstand der FOMWF sind Prof. Melchior, Prof. Lorenz, Prof. Schumpelick. Dort stehen die DRG derzeit im Vordergrund. Prof. Melchior möchte zu den DRG eine Anhörung mit den Politikern, besonders mit der Gesundheitsministerin im September 2002 durchführen.

Dr. A. Peek, der zusammen mit Dr. Exner Vertreter der VDPC bei der FOMWF ist, bittet um Entlastung aus dieser Aufgabe, da er die Chefarztstelle in Vogtareuth übernommen hat.

Vom Vorstand wird Prof. Henrik Menke, Ludwigshafen, der jedoch nicht anwesend ist, vorgeschlagen und einstimmig angenommen. Herr Dr. Exner weist sonst auf die ausführliche Protokollierung der AWMF hin, die man im Internet unter AWMF abrufen kann.

Prof. Steinau berichtet, daß in seiner Klinik am Bergmannsheil in Bochum, ein Assistent (Dr. Möcklinghoff) für 6 Monate halbtags die DRG überarbeitet. Es wäre mit den erhobenen Daten kein Problem, 10 Tracer-Diagnosen zu erstellen.

Prof. Biemer und Dr. Müller aus München erwähnen, daß es wichtig wäre, die DRG von 4–5 Hauptdiagnosen zu errechnen, die die finanzielle Basis für die meisten Abteilungen und Praxen darstellen.

In diesem Zusammenhang wäre es wichtig, die durchschnittliche Verweildauer in Deutschland zu erfassen. Am 3. Juni 2002 ist ein Zusammentreffen in München, an dem auf Einladung der Chirurgen sowohl Dr. Müller, wie auch Dr. Möcklinghoff, teilnehmen werden, geplant.

Prof. Steinau erwähnt, daß bis heute genaue Kenntnisse über den Multiplikator-Faktor fehlen, und daß bis zur Bundestagswahl im September 2002 keine weiteren Entscheidungen innerhalb der politischen Gremien stattfinden werden.

Prof. Germann, als Vertreter der VDPC im Berufsverband Deutscher Chirurgen, stellt erneut die Strukturierung der chirurgischen Fächer mit 8 Säulen mit einem Common trunk im Rahmen der Musterweiterbildungsordnung dar.

Er berichtet ferner, daß bislang die Bezeichnung „Schwerpunkte“ noch nicht feststeht und daß es Konsens gäbe für die Namensänderung „Facharzt für Plastische, Rekonstruktive und Ästhetische Chirurgie“. Eine Zwischenfrage aus dem Auditorium, ob die Bezeichnung Ästhetische Chirurgie dann geschützt wäre, wird von Prof. Steinau beantwortet, daß es Absicht der Bundesärztekammer wäre, dies zu erreichen. Frau Dr. Neuhann-Lorenz betont jedoch, daß die Exklusivität der Bezeichnung „Ästhetische Chirurgie“ für uns nicht zu erreichen sei.

Mit Bezug auf den Jahreskongreß in Heidelberg berichtet Prof. Germann, daß die Anmeldung wie die Hotelbestellung im Internet möglich sind. Ansonsten seien die Vorbereitungen abgeschlossen und bereits 40 Abstracts eingegangen.

Es folgen die Berichte der Beiräte:

Frau Prof. Flügel (Handchirurgie) erwähnte nochmal kurz, daß die Handchirurgie nicht eine selbständige Säule in der Musterweiterbildungsordnung wird und bittet um weitere Vortragsanmeldungen bei der DAH, da die Deadline für die Abstracts verlängert wurde.

Prof. Vogt (Verbrennungschirurgie) berichtet, daß Mitglieder der Deutschen Gesellschaft für Verbrennungsmedizin gerne mehr Plastische Chirurgen unter ihren Mitgliedern anwerben möchten.

Prof. Biemer (Ästhetische Chirurgie) führt aus, daß in einer Woche die ISAPS in Istanbul ihre Jahrestagung hat und daß aus Deutschland im letzten Jahr 6 neue Mitglieder dazugekommen sind, so daß sich insgesamt 26/27 deutsche Mitglieder bei der ISAPS befinden. Noch mehr Mitglieder wären wünschenswert. Er verfolgt außerdem die Idee, eine virtuelle Akademie für Ästhetische Chirurgie zu gründen, wobei Austragungsorte für Fortbildungsveranstaltungen, sowohl Ethicon in Norderstedt oder Aesculap in Tuttlingen sein könnten. Das wäre besonders wichtig, als Gegenpol zu anderen sehr aktiven Fachgesellschaften. Zum Schluß erwähnt er auch Probleme, falls eine Namensänderung unseres Facharztes realisiert wird. Es müßte noch überlegt werden in welcher Form die VDÄPC dann vertreten sein wird.

Dr. von Mallinckrodt (niedergelassene Plastische Chirurgen) führt aus, daß des öfteren Auseinandersetzungen unter Kollegen wegen unethischem Verhalten stattfinden. Bei diesen immer wiederkehrenden Problemen gäbe es einige Instrumente, wie die Abmahnung, bis zum Ausschluß von Mitgliedern. Er führt als weitere Möglichkeit an, daß von Seiten des Ehrenrates auch ein Ehrenkodex erarbeitet wird.

Dr. Bruck und Dr. Lampe bestätigen die ausgezeichnete Arbeit des Abmahnverfahrens bei unlauteren Wettbewerben. Prof. Steinau bestätigt die Notwendigkeit eines Ehrenkodex von Seiten des Ehrenrates.

Dr. Exner führt an, daß ein Klinikleitfaden für Ästhetische Operationen ohne Zusatzausbildung derzeit angefertigt wird und demnächst erscheinen wird. Dies sollte nach Möglichkeit verhindert werden.

Vorstandsgremien VDPC / VDÄPC

Vorstand der VDPC

Präsident	Prof. Dr. med. Hans-Ulrich Steinau, Bochum
Vizepräsident	Priv.-Doz. Dr. med. Klaus Exner, Frankfurt/Main
Sekretär	Prof. Dr. med. Giulio Ingianni, Wuppertal
Schatzmeister	Dr. med. Hermann Lampe, Frankfurt/Main
Vertreter im BDC	Prof. Dr. med. Günter Germann, Ludwigshafen
Vertreter DGCh	Prof. Dr. med. Hans-Ulrich Steinau, Bochum

Beirat

Mikrochirurgie	Prof. Dr. med. Peter Mailänder, Lübeck
Handchirurgie	Prof. Dr. med. Margita Flügel, Hannover
Verbrennungschirurgie	Prof. Dr. med. Peter Vogt, Hannover
Ästhetische Chirurgie	Prof. Dr. med. Edgar Biemer, München
Niedergelassene Plastische Chirurgen	Dr. med. Goswin von Mallinckrodt, München

Vorstand der VDÄPC

Präsident	Dr. med. Constance Neuhann-Lorenz, München
Vizepräsident	Prof. Dr. med. Rolf Rüdiger Olbrisch, Düsseldorf
Sekretär	Dr. med. Detlef Witzel, Berlin
Schatzmeister	Dr. med. Goswin von Mallinckrodt, München

Aufnahmeanträge für die ordentliche Mitgliedschaft in der VDPC 2002

Dr. med. Andreas Michael Andrelang, Kronshagen, Plastische u. Handchir., Praxiskinik Kronshagen
Dr. med. Maria Babl, Regensburg, Abt. Plastische Chirurgie, Universitätsklinikum
Dr. med. Daniel Drücke, Bochum, Klinik f. Plastische Chirurgie, BG-Klinikum Bergmannsheil
Kemal Esen, Aachen, Klinik f. Plast. u. Handchirurgie, RWTH
Dr. med. Thomas Feldhaus, Bad Hersfeld, Plastische Chirurgie, Promotus-Klinik
Dr. med. Matthias Gensior, Korschenbroich, Praxsklinik Mühlenstraße
Dr. med. Martin Haug, Basel, Klinik für WHC, Plastische Chirurgie
Dr. Dr. med. Jürgen Herr, Lüdenscheid, Abt. Plastische u. Handchirurgie, Kreiskrankenhaus
Dr. med. Charlotte Holm Jakobsen, München, Abt. f. Plast. und Handchirurgie, Städt. Krhs. Bogenhausen
Dr. med. Stefan Klinzing, Hamburg, Klinik für Plastische Chirurgie
Dr. med. René Klöcker, Köln, Klinik f. Plastische Chirurgie
Dr. med. Michael Andreas Kremer, München, Facharzt für Plastische Chirurgie, Praxis
Dr. med. Bernd Meierhans, Niemetal
Dr. med. Gabriele Pohl, Langenhagen, Praxis
Dr. med. Horst Sandner, Karlsruhe, Klinik für Ästhetisch-Plastische Chirurgie
Dr. med. Daniela Wieners, Berlin, Plastische Chirurgie im Martin-Luther-Krankenhaus

Anträge auf Umwandlung in die ordentliche Mitgliedschaft – VDPC 2002

Dr. med. Christoph Andree, Freiburg, Abt. Plastische Chirurgie, Chirurgische Universitätsklinik
Dr. med. Florenz K. Beutel, St. Gallen, Abt. f. Hand- u. Plastische Chirurgie, Kantonsspital
Dr. med. Sigrid Blome-Eberwein, Ludwigshafen, Klinik f. Plast. u. Handchir., BG-Unfallklinik
Dr. med. Christian Ermisch, Aachen, Klinik f. Plastische, Hand. u. Verbrennungschir., RWTH
Dr. med. G. Felmerer, Wuppertal, Klinik für Plastische Chirurgie
Dr. med. Juan Maria Garcia, Köln, Klinik am Ring
Dr. med. Steven von Gernet, München, Abt. f. Plastische Chirurgie, Städt. Krhs. Bogenhausen
Dr. med. Patrik Hartl, München, Abt. f. Plastische Chirurgie, Städt. Krhs. Bogenhausen
Dr. med. Helga Henseler, Hagen, Klinik für Plastische Chirurgie
Dr. med. Claudia Harter, Hameln, Klinik für Plastische Chirurgie
Dr. med. Holger Hofheinz, Düsseldorf, Klinik für Plastische Chirurgie
Dr. med. Eugen Hoefter, München, Abt. Plastische Chirurgie, Städt. Krhs. Bogenhausen
Dr. med. Heinz-Herbert Homann, Bochum, Klinik f. Plastische Chirurgie, BG-Klinikum Bergmannsheil
Dr. med. Thorsten Hörmann, Berlin, Abt. f. Plastische Chirurgie, Martin-Luther-Krankenhaus
Dr. med. Helge Matthies Jens, Linz, Abt. f. Plast. u. Rekonstr. Chirurgie, KH der Barmherzigen Schwestern
Dr. med. Stefan Kalthoff, Stuttgart, Klinik f. Plast. u. Wiederherst.-chir.
Dr. med. Stephanie Kehrbein, Ebersberg, Abt. Plastische Chirurgie, Kreisklinik
Dr. med. Christoph Klein, Hamm, Praxis für Plastische Chirurgie Dr. Düchting
Dr. med. Annette Kotzur, Stuttgart, Zentrum Plast./Gesichtschirurgie
Dr. med. Bernd Kühlem, München, Abt. f. Plastische u. Handchirurgie, Klinikum d. Universität
Dr. med. Gie Meyer, Göttingen, Klinik f. Plast. u. Wiederherst.-chirurgie
Christina Miksch, Hagen-Boele, Klinik f. Plast. Chirurgie
Dr. med. Christian Möcklinghoff, Bochum, Klinik f. Plastische Chirurgie, BG-Klinikum Bergmannsheil
Dr. med. Gabriela Müller, Hannover, Klinik f. Plast. Hand- u. Wiederherstellungschirurgie
Klaus Niermann, Garmisch-Partenkirchen, Partnach-Klinik
Dr. med. Thomas Nitzsche, VS-Schwenningen, Abt. f. Plastisch-Ästhetische Chirurgie, Steinkirchklinik
Dr. med. Martin Raghuneth, Ulm, Abt. Plastische, Hand- u. Mikrochirurgie, Klinik Rosengasse
Dr. med. Ulrich Rohde, Hannover, Klinik f. Plastische Chirurgie d. MHH
Dr. med. Frank Rösken, Wuppertal, Klinik f. Plastische u. Handchirurgie
Dr. med. Claudia Schaub, Spangenberg, Handchirurgie
Dr. med. Ute Schmidbauer, Hildesheim, Abt.f. Plastische u. Handchirurgie, Städt. Krankenhaus
Christian Schmidt, Offenburg, Abt. für Plastische Chirurgie, Klinikum
Karl Schuhrnann, Gelsenkirchen, Klinik f. Plastische Chirurgie/Handchirurgie
Dr. med. Jürgen Steffes, Köln, Klinik f. Plastische Chirurgie
Dr. med. Christopher Wachsmuth, Halle, Klinik f. Plastische u. Handchirurgie/BVZ
Dr. med. Hans-Hermann Wörl, München, Plastische Chirurgie am Friedensengel
Dr. med. Ulrich Eugen Ziegler, Würzburg, Klinik f. Plastische u. Handchirurgie
Dr. med. Christine Zwick, Tübingen, Klinik f. Hand-, Plast. Rekonstr. u. Verbrennungen, Klinikum

Als weiterer Tagungsordnungspunkt wird die Frage abgehandelt, ob ein „*Link*“ zwischen VDPC und Homepage von jeweiligen Mitgliedern umsetzbar sei. Herr Prof. Steinau berichtet, daß sich im Vorstand eine kleine Mehrheit gegen solche „Links“ ergeben hat. Es richtet sich nicht gegen die Antragsteller selbst, doch es ist durchaus in Zukunft möglich, daß weniger seriöse Mitglieder unerwünschte Homepages in Verbindung mit der VDPC bringen könnten. Sein Vorschlag ist, daß Jeder weitere Informationen unter www.VDPC.de entnehmen könne.

Bei der Abstimmung spricht sich die Mehrheit gegen ein „Link“ VDPC zur persönlichen Homepage aus.

Unter Varia schlägt der Präsident vor, daß die Gutachter für das wissenschaftliche Programm der jeweiligen Jahrestagungen nicht so wie bisher jährlich gewählt werden, sondern, daß der Past-Präsident, der Präsident elect und die Beiräte diese Funktion erfüllen sollen. Der Vorschlag wird vom Plenum einstimmig angenommen.

Der Präsident appelliert ferner die aktuellen Adressen und insbesondere die E-mail-Adressen der Geschäftsstelle mitzuteilen, sowie die Mitgliederzahl mit viel Werbung und Überzeugung zu erhöhen.

Es folgen einige positive Kommentare verschiedener Mitglieder über die neue Herausgabe des Mitteilungsblattes.

Prof. Steinau erwähnt, daß in Heidelberg abgestimmt werden sollte, ob ein 6. Beirat für Weiterbildung und Qualitätssicherung vorgeschlagen werden sollte. Dies erfordere eine Satzungsänderung. Er und Frau Prof. Flügel appellieren dafür, Gerichtsgutachten unbedingt anzunehmen und nicht unter Hinweis auf Überlastung zurückzuweisen, um zu ver-

hindern, daß andere Spezialitäten sich diese Gutachten (auch gegen uns) annehmen.
Prof. Ingianni unterstreicht, daß die Annahme von Gerichtsgutachten unsere Außendarstellung verstärkt, und zeigt, wo die Facharztkompetenz in Plastischer Chirurgie angesiedelt ist.
Es folgt aus gegebenem Anlaß ein dringender Appell des Präsidenten, daß nicht einzelne Mitglieder neben dem Vorstand mit 'gepfefferten' Briefen ihr Mißfallen über manche Geschehnisse, (z. B. in „fakultätsintern") äußern, ohne dies mit dem Vorstand abgestimmt zu haben. Es ist sonst zu befürchten, daß kontraproduktive Effekte daraus entstehen.
Es wird dann über einen Prozeß, von Dr. Bruck gegen einen Hautarzt berichtet. Die Ärztekammer Berlin hat sich nach Aussage von Dr. Bruck dafür ausgesprochen, ästhetische Eingriffe als medizinische Eingriffe – und deshalb ärztliche Leistungen zu werten.
Unter Varia plädiert Prof. Olbrisch für die zukünftigen Kongresse eine Kongreßgesellschaft heranzuziehen, wie es z. B. die Deutsche Gesellschaft für Chirurgie bereits durchführt. Prof. Steinau und Prof. Stark halten es für sinnvoller, eine gewisse Unabhängigkeit von Kongreßgesellschaften und langzeitigen vertraglichen Bindungen beizubehalten.
Dr. von Mallinckrodt, der über viele Jahre hinweg den Jahreskongreß der Deutschen Gesellschaft für Chirurgie unter Prof. Georg Maurer in München begleitete, berichtet über seine Erfahrung: auch Kongreßgesellschaften können eine gute Arbeit leisten, jedoch müßten klare Vereinbarungen getroffen werden, um eine „Abzocker-Mentalität" zu verhindern.
Priv.-Doz. Dr. Exner führt an, daß verschiedene private Krankenversicherer, darunter die DKV, zunehmend die Versicherten Abtretungserklärungen unterschreiben lassen, um die Abrechnungsmöglichkeiten der Ärzte empfindlich zu torpedieren. Hierzu melden sich Dr. Bruck, der die Abtretung des Abrechnungswesens an eine Verrechnungstelle für das Beste hält. Prof. Steinau erwähnt, daß Frau Prof. Flügel in der nächsten Ausgabe des Mitteilungsblattes erneut dazu Stellung nehmen wird.
Prof. Biemer führt an, daß man sich Gedanken machen sollte, über die Bildung von „Centers of exellence", z. B. bei Transsexuellen, Plexuschirurgie usw., wosowohl eine Konzentration von Operationszahlen als auch Bündelung von Know-how möglich ist.
Er schlägt außerdem vor, eine Corporate Identity zu definieren und zu pflegen und Kliniken von unserer wissenschaftlichen Fachgesellschaft selbst zu betreiben.
Bevor der Präsident die Mitgliederversammlung abschließt, bittet er um Zustimmung, dem Sekretär, der die höchste finanzielle Belastung und die längste Amtszeit hat, eine Auslagenerstattung in Höhe von 5 000 Euro zuzubilligen. Sein Antrag wird vom Plenum einstimmig angenommen. □

gez. Prof. Dr. med. Giulio Ingianni
Sekretär der VDPC

Klinik- und Ärzte-Marketing im Wandel der Zeit

M. Nitsch

Patienten haben ein Recht auf Information. Kliniken und Praxen wandeln sich immer mehr von Kranken- und Versorgungsanstalten zu modernen Dienstleistungsunternehmen. Dies hat mehrere Gründe. Die Patienten werden kritischer, müssen gleichwohl nach den modernsten wissenschaftlichen Erkenntnissen behandelt werden und haben auch ein Recht darauf. Durch steigende Kosten und strenge Budgetierung wird der Konkurrenzkampf zwischen den Kliniken und unter Arztpraxen immer härter. Daher wird die Kommunikation zwischen Arzt und Patient immer wichtiger. Der Patient verlangt nach vollständiger Information. Der „mobile" Patient ist bereit, längere Wege zu klinischen Einrichtungen hinzunehmen, sofern die notwendigen Informationen über Behandlungsalternativen, medizinische Qualität und Kompetenz zur Verfügung stehen. Im Internetzeitalter sind die technischen Voraussetzungen dafür gegeben und es müssen freie, marktübliche Kommunikationswege eingeschlagen werden. Leistungsangebote gilt es zielgruppengerecht aufzubereiten zur Verfügung zu stellen. Aber genau hier haben viele Ärzte Schwierigkeiten. Die Zeiten sind vorbei, wo es genügte, ein Praxisschild aufzuhängen. Heute sind Offenlegung des medizinischen Leistungsspektrums und eine angemessene Repräsentation mit die wichtigsten vertrauensbildenden Maßnahmen zwischen Arzt und Patient.
Kommunikation im verschärften Wettbewerb. Werbung ist für die meisten Ärzte Neuland, eben weil sie bis dato verboten war. Jedes moderne Unternehmen, investiert seit Jahrzehnten in PR- und Werbemaßnahmen, um neue Kontakte aufzubauen und Vertrauen zu schaffen. Die Qualität der eigenen Leistung genügt in der Regel nicht mehr alleine. Der ökonomische Druck im Gesundheitswesen wird immer größer. Nur wenige Bereiche wie die Ästhetische Chirurgie können noch von einem Wachstum sprechen.

Lesen Sie weiter auf Seite 123 □

Hyal-System® – Der Generationssprung in der Haut-Entfaltung.

DIE INNOVATION

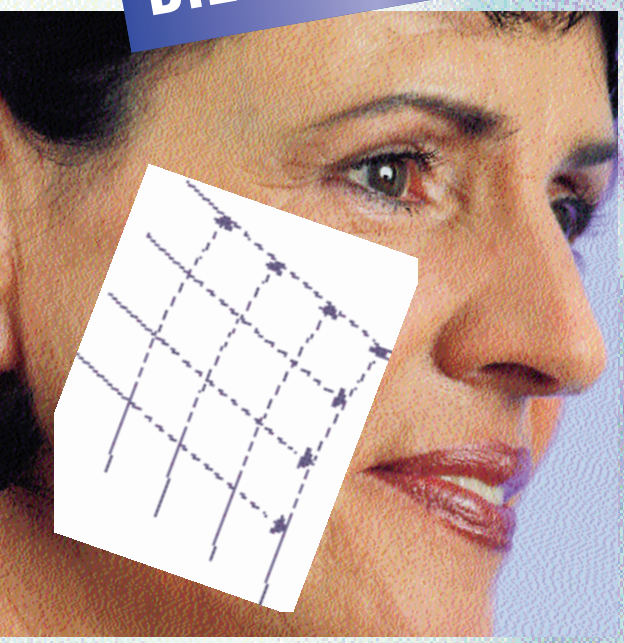

Cross-Link-Technik – Großflächige Infiltration ganzer Hautareale

- **Native, unvernetzte Hyaluronsäure**
- **Verbesserte Hydratation und Elastizität**
- **Verjüngtes Hauterscheinungsbild**
- **Einfach anzuwenden – gut verträglich**

Hyal-System®

Entfaltet die Haut. Flächig. Intradermal.

Hersteller: Fidia Farmaceutici S.p.A., Italien; Vertrieb: Merz Pharmaceuticals GmbH, Frankfurt am Main
Mehr Informationen unter **www.hyal-system.de** oder senden Sie Ihre Fragen an **hyal-system@merz.de**

MERZ

Was der Präsident u.a. in diversen Frauenzeitschriften fand

Worthülsen, Strafungen &„Faselifting“

Po-Modelling

… „Hightech-Facelift“ mit Tiefenwirkung

FIGUR-FORMUNG harmonisierende Fettgewebeabsaugung

Schönheit erleben! …, die Marke für Ästhetisch-Plastische Chirurgie der …, steht für Qualität auf der ganzen Linie: Staatlich konzessionierte Privatkliniken unter der Leitung erfahrener, erfolgreicher Plastischer Chirurgen, eine interne und externe Qualitätskontrolle und ein bundesweit einheitliches Konzept mit state-of-the-art-Standard.

… einen sinnlichen Schmollmund formen, indem er mit hoch elastischen Materialien unterpolstert, am besten mit Goretex. Erfolg: Dauerhaft – Goretex löst sich nicht auf.

... per Maßarbeit zur Edel-Nase

… Faltenbehandlung (bis zu 15 Methoden) …

Weltweit geprüfte Implantate mit höchstem Qualitäts-Standard (wie Eigengewebe).

Spezialgebiet: Nasenkorrekturen und Nasennachkorrekturen

Der Wiener Urologe Hans Rauschmeier hat 87mal das „beste Stück“ um zwei Zentimeter „besser“ gemacht, sagte aber: „Meine Patienten hatten keine Sexprobleme. Da ging es nur um das Optische in der Sauna“.

… Tschechien. Alle Fachärzte für plastische Chirurgie sprechen deutsch. Eigene Anästhesie-Abteilung. Alle Arten von Gesichts-/Brust-/Bauchchirurgie und Fettabsaugen in gewebeschonender Supertumeszenz.

Brustvergrößerungen mit spezieller unsichtbarer Narbenbildung

Straffung EU zugelassene Kissen

… immer mehr „best agers“ suchen diesen teuren Wohlklang: Ein „Softlifting“ des Gesichts im Dämmerschlaf …

… Die Klinik mit persönlicher Atmosphäre – … KLINIK FÜR ÄSTHETISCH-PLASTISCHE CHIRURGIE. Strafung von Gesicht, Hals, Brücken, Bauch, Oberschenkel, Oberarmen, Brustvergrößerungen und -verkleinerungen, Fettabsaugung, Soft-Faselifting, Lid-, Nasen- und Ohrenkorrektur, Faltenbehandlung (Collagen, Eigenfett, Botox, etc.): Problemlose Finanzierung!

Viel Sinn für den weiblichen Körper zeichnen unser freundliches Team aus

… Brustkorrekturen. Vergrößerung (sicherste Gütesiegel-Implantate)

Umfrage

Schöner durch Chirurgie

82 Prozent der jungen Frauen unter 30 würden sich einer Schönheitsoperation unterziehen, um mit ihrem Körper zufriedener zu sein, ergab eine nicht näher bezeichnete Umfrage in Deutschland unter 2000 Frauen. Dies berichtete die in Linz erscheinende Tageszeitung „OÖ Nachrichten“ in ihrer Ausgabe vom 20.8.2002. Die Zufriedenheit mit dem eigenen Körper nehme mit dem Alter zu: Von den 30- bis 44jährigen würden 74 Prozent eine Schönheitsoperation machen lassen, von den 45- bis 59jährigen immerhin noch 60 Prozent, von den Frauen über 60 nur 38 Prozent. Am unzufriedensten sind die Frauen mit ihren Bauch (21 % wollen eine Fettabsaugung) und ihren dicken Schenkeln (13 %). Nur sechs Prozent hätten gern einen schöneren Busen. □

Bilobed Trapezius-Insellappen

Primärer Verschluß der Entnahmestelle auch bei großen Defekten

Raymund E. Horch, G. Björn Stark

Der untere vertikale Trapezius-Myokutanlappen wurde von Mathes und Nahai als eine klassische Variante der Defektdeckung nach Tumorentfernung an Hals, Nacken, Wange und an der Schulter beschrieben [8]. Die dominante Blutversorgung erfolgt nach Baek and Biller [1] über den absteigenden Ast der A. transversa colli.

Anatomische Voraussetzungen

Der Trapezius ist ein großer flächenhafter, dünner und kräftiger Muskel, der vom Hinterhaupt, von der Nuchallinie und dem 7. Hals- sowie sämtlichen Brustwirbeldornfortsätzen entspringt und seitlich an der Clavicula, am Acromion und der Spina scapulae ansetzt. Er hebt und senkt die Schulter oder führt sie nach hinten, senkt umgekehrt das Hinterhaupt, neigt seitwärts und dreht das Schulterblatt. Die Innervation erfolgt durch den Nervus accessorius.

Die Gefäßversorgung folgt einem Typ-II-Muster mit einem dominanten Gefäß und zusätzlichen kleineren Gefäßen [3]. Den dominanten Gefäßstiel bildet die transverse Zervikalarterie, die am Hinterrand des lateralen Halsdreiecks an der Basis des Halses in den Muskel eintritt. Eine zusätzliche segmentale vaskuläre Versorgung erfolgt von der occipitalen Arterie und den posterioren Interkostalgefäßen nahe der Mittellinie (Abb. 5).

Operationstechnik

Wenn der zu deckende Defekt asymmetrisch lokalisiert ist, benutzen wir den kontralateralen Trapezius, ansonsten kann auch der ipsilaterale Muskel gehoben werden [4].

Bei Weichgewebstumoren erfolgt üblicherweise eine Kernspintomographie zur Feststellung der Tumorausdehnung. Die Durchgängigkeit der transversen Zervikalarterie kann mit einer einfachen Doppleruntersuchung überprüft werden. Der Verlauf des Gefäßstiels und der Eintrittspunkt in den Trapeziusmuskel (= Drehpunkt des Lappens) werden präoperativ markiert. Die Operation erfolgt in Bauchlage. Die Ausdehnung der Hautinsel in der Vertikalrichtung kann bis zu 7 cm lateral der Wirbelsäule und kaudal bis zum 12. Brustwirbelkörper erfolgen. Der mediale Lappenrand liegt über den Dornfortsätzen oder etwas lateral davon.

Die Lappenhebung wird am ipsilateralen Rand begonnen. Die kraniale Ausdehnung der seitlichen Inzision reicht etwa bis in den oberen medialen Rand der Scapula. Der M. trapezius kann nach der Hautinzision leicht durch seine vertikale Faserverlaufsrichtung identifiziert werden. Die medialen vertebralen Insertionen werden scharf durchtrennt und der Lappen kann dann leicht vom Erector trunci bis zum medialen Winkel der Scapula gehoben werden.

Die Hebung des transversalen Lappenanteils beginnt am hinteren Rand durch Inzision der Haut parallel und leicht oberhalb der Spina scapulae bis hinunter zur

Faszie. Hier werden die Trapeziusinsertionen scharf von medial nach lateral von der Skapula abgetrennt. Um eine Verletzung der dorsalen Scapula- und/oder transversen Zervikalarterien zu vermeiden muß die Präparation am superioren medialen Lappenrand vorsichtig erfolgen. Um die Schulterfunktion nicht zu gefährden, sollten die seitlichen 4 cm der Trapeziusinsertion erhalten werden. Die quere Hautinsel kann, basierend auf dem horizontalen Muskelanteil etwas über das Acromion hinweg verlängert werden. Die Pars horizontalis des Muskels sollte aber nicht vollständig gehoben werden. Der anteriore Rand der horizontalen Hautspindel kann soweit in das seitliche Halsdreieck hinein verlängert werden, wie es die Laxizität der Haut für den Primärverschluß erlaubt. Der Drehpunkt des gesamten bilobed Trapeziuslappens ist der Eintrittspunkt des Gefäßbündels und des N. accessorius, die jeweils entsprechend geschont werden müssen. Nach der Durchtrennung der medialen Insertionen an der Scapula wird die Präparation parallel zu den transversen Trapezius-Muskelfasern bis zum Drehpunkt hin fortgesetzt, wobei etwa 4 cm des Muskels seitlich verbleiben sollten. Medial kann der Muskel und seine aponeurotischen Verbindungen relativ leicht und zügig die ganze Strecke bis zum Occiput vervollständigt werden. Der gehobene Lappenkomplex kann zentripedal rotiert werden (Abb. 5). Der resultierende paravertebrale Hebedefekt kann dann leicht durch die Rotation des horizontalen Lappenanteils in diesen Defekt unter zusätzlicher V-Y Approximation der unteren Wundränder primär verschlossen werden.

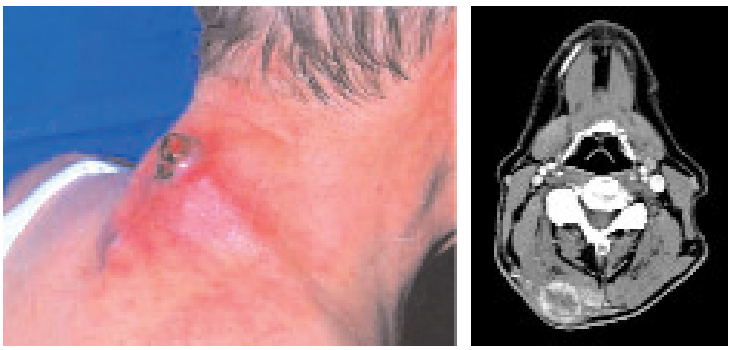

Abb. 1 81jähriger Patient mit rezidiverendem blutenden Liposarkom am Nacken (links). Präoperativ Computertomographie durch Tumor am Nacken (rechts).

Ergebnisse

Bei insgesamt drei Patienten (Tabelle 1) mit ausgedehnten malignen Weichgewebstumoren am Nacken und Hals konnte eine erfolgreiche Deckung mit dem bilobed Trapezius-Myokutanlappen durchgeführt werden (Abb. 1–4). Die Operationszeit betrug zwischen 1 ½ und 1 ¾ Stunden. Postoperativ kam es einmal zum Auftreten eines Seroms, das nach zweimaliger Punktion sistierte. Die Schulterfunktion blieb bei den operierten Patienten unbeeinträchtigt.

Diskussion

Wie ursprünglich beschrieben eignet sich der Trapeziuslappen für die Rekonstruktion von Defekten am Hals, Nacken und in der Mundhöhle. Durch Variationen dieses Lappens als Fasziokutanlappen, basierend auf dem proximalen Gefäßbündel, können Defekte bis in das kontralaterale Halsdreieck gedeckt werden [5]. Durch die Beschreibung des Trapezius-Myokutanlappens konnten zuverlässigere Rekonstruktionen am Hals und bei mentosternalen Kontrakturen erzielt werden. Weitere Modifikationen wurden als osteomyokutane Lappen [2, 6, 13,

Tabelle 1 Übersicht zu unseren Patienten

Alter [Jahre]	Tumorart	Defektgröße	Op.-Dauer	Indikation	Schulterfunktion	Verfahrens-Komplikationen
86	Malignes Schwannom	10 x 20 cm	1 ½ h	palliativ	o.B.	keine
81	Liposarkom	8 x 13 cm	1 ¾ h	palliativ	o.B.	p.o. Serom
79	Pleomorphes myxoides Sarkom	11 x 14 cm	1 ½ h	kurativ	o.B.	keine

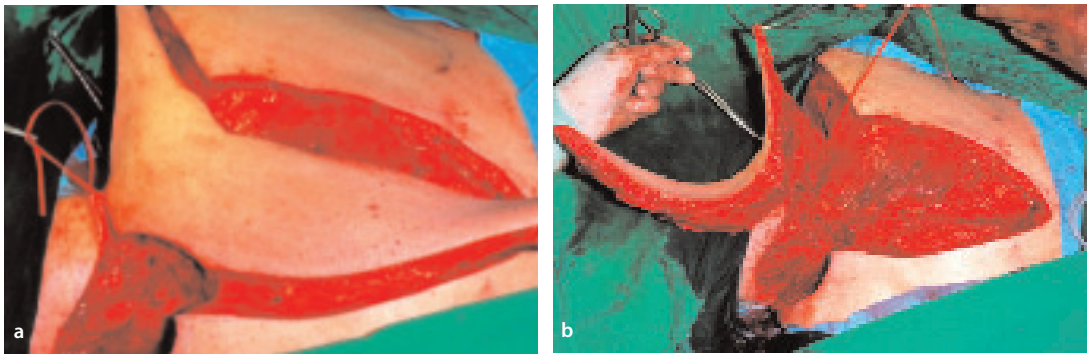

Abb. 2 a) Resektionsdefekt 14 x 11 cm, Hebung eines bilobed Trapeziuslappens mit langem vertikalen Hautanteil und kürzerem horizontalen Hautanteil. b) Rotation des bilobed TML in den Resektionsdefekt im Uhrzeigersinn.

15], neurovaskuläre transverse zervikale Lappen [12] und als innervierte Trapeziuslappen [17] propagiert. Hierdurch konnte das Einsatzspektrum dieses Lappentyps zusätzlich erweitert werden.

Das Hautterritorium der transversen Zervikalarterie variiert mit der Präsenz oder dem Nichtvorhandensein des dorsalen arteriellen Skapulaastes [11]. Wegen möglicher Mißverständnisse des Begriffes „transverse Zervikalarterie“ wurde von Weiglein et al. [18] der Begriff „superfizielle Zervikalarterie“ (A. cervicalis superficialis) and „dorsale Scapula-Arterie“ (A. dorsalis scapulae) vorgeschlagen. Bei Vorliegen eines gemeinsamen Gefäßbaumes wird die Bezeichnung „zervikodorsaler Stamm“, analog zu anderen gemeinsamen Trunkusformationen, wie z. B. beim Truncus linguofacialis, vorgeschlagen. Selektive Angiographien und Prostaglandin-E_1-Injektionen [7] zeigten, daß die über die myokutanen Perforatoren versorgte Hautinsel bis zu 10 cm unterhalb der des inferioren Randes des Trapezius-Muskels plaziert werden kann, wobei mindestens ein Drittel über dem Muskel liegen muß [3].

Für die vertikale Hautinsel beschrieb Panje [14] eine maximale Ausdehnung auf die Größe von 12 × 42 cm, die ohne vorherigen „Delay“ verlagert werden könnten.

Bei diesen Dimensionen wird aber nach Panje immer die Gegen-Transplantation von Spalthaut auf die Entnahmestelle am Rücken notwendig und ein Funktionsverlust der Schulter sei wegen der erforderlichen Durchtrennung der oberen Trapezius-Muskelfasern nicht zu vermeiden [14]. Wegen der erheblichen Mobilität des Schulterblattes sind Spalthauttransplantate am Rücken jedoch oft problematisch. Auch von anderen Autoren wird die ausgedehnte Lappenhebung mit Hautinseln von bis zu 9 × 20 cm zur kraniofazialen Rekonstruktion beschrieben [16]. Rosen [16] beschreibt dabei ebenfalls, daß es für solche Lappengrößen notwendig sei, die superioren Fasern des Trapezius mit zu heben, um eine ausreichende Rotationsmöglichkeit bis zur Schädelbasis zu gewährlei-



Abb. 3a–c Unmittelbar postoperatives Ergebnis.



Abb. 4 Ergebnis 6 Wochen post operationem; ungestörte Schulterfunktion.

sten. Mathes und Stevenson [10] berichteten anhand von 13 Patienten über eine mittlere Größe der Hautinsel beim vertikalen Trapeziuslappen von 16 × 6 cm, die noch einen Primärverschluß der Hebestelle erlaube. Bei Hauttransplantationen auf den M. rhomboideus resultiert nicht nur eine erhebliche Konturdeformität, sondern durch die Scapulabewegungen, die praktisch nicht auszuschalten sind, kommt es häufig zum Verlust der Hauttransplantate [9]. Nach dem Direktverschluß der Hebestelle muß die anteriore Schulterrotation und die Abduktion vermieden werden, um keine Nahtruptur der verschlossenen Spenderwunde zu erzeugen. Da zweifellos ein Primärverschluß der Lappenentnahmestelle die geringste Morbidität besitzt, sollte dieser daher möglichst angestrebt werden. Das Prinzip des „bilobed Trapezius-Myokutanlappens" verbindet die Hebung einer vertikalen Hautspindel mit einer lateralen zervikohumeralen Hautinsel. Hierdurch kann ein relativ großes Hautareal für die Rotation in den Defekt gehoben werden, während durch die kleinere horizontale Hautspindel der sekundäre vertikale Entnahmedefekt wieder aufgefüllt werden kann. Der Hebedefekt des queren Lappenanteils kann durch Hautmobilisation verschlossen werden [4]. Zusätzlich wird durch V-Y-Approximation der Hautränder der spannungsfreie Wundverschluß am vertikalen Sekundärdefekt gewährleistet. Wie sich bei unseren Pateinten bestätigt, kann eine Beeinträchtigung der Schulterfunktion vermieden werden, wenn die anterioren 4 cm des Muskels zum Acromion hin belassen werden.

Das von uns beschriebene Design eines „bilobed Lappens" mit vertikaler und horizontaler Hautspindel stellt eine weitere Variante des bewährten Trapeziuslappens dar [4]. Wegen der Größe der zu hebenden Hautanteile ist er eine sinnvolle Erweiterung bekannter Methoden der Defektdeckung im Kopf-Hals-Bereich. Das Operationsverfahren ist schnell und sicher durchführbar, da es anatomischen Ebenen folgt. Auf die Schonung des Hauptgefäßbündels und der anterolateralen Muskelfasern muß geachtet werden. Insbesondere bei multimorbiden älteren Patienten mit ausgedehnten Tumoren oder auch in palliativen Situationen kann durch diesen Lappentyp eine Verbesserung der Lebensqualität erreicht werden, da die Morbidität des Eingriffes vergleichsweise gering ist. Die „bilobed Technik" erlaubt somit sowohl den sicheren Verschluß ausgedehnter Tumorresektionsdefekte am Hals

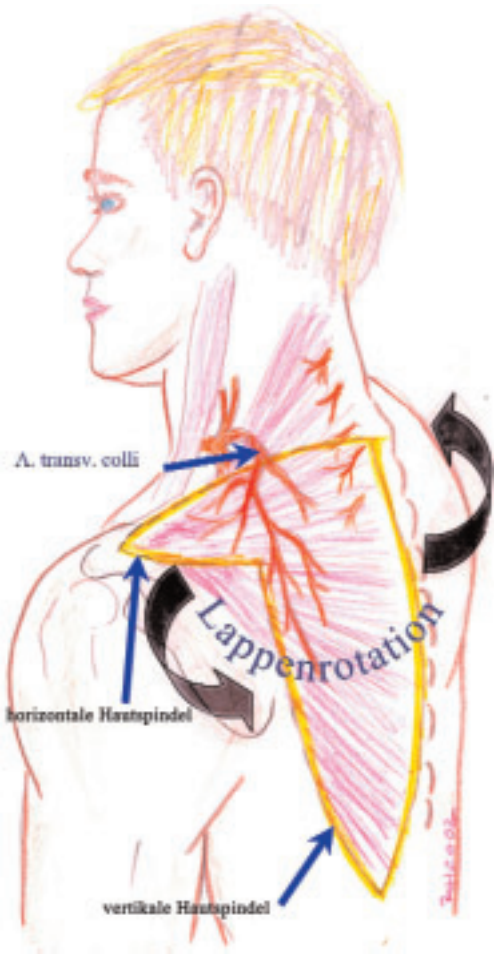

Abb. 5 Schemazeichnung der Hebung eines kontralateralen „bilobed Trapezius Myokutanlappen". Rotation der vertikalen Hautspindel in den Defekt und Rotation der horizontalen Hautspindel in den sekundären Hebedefekt.

Schönheit

...Vielfalt

in der Ästhetik

mittels modernster Laser- und IPL-Technologie

















Nicht vergessen!!!

Besuchen Sie auch unsere „Hautnah-Workshopreihe"

25.9.	Berlin
27.9	Hamburg
2.10.	Nürnberg
19–20.10.	Frankfurt (inkl. Laser-Sachkundekurs)
6.11.	München
27.11.	Köln

LUMENIS
Enhancing Life. Advancing Technology.

Lumenis (Germany) GmbH
Dieselstr. 5c
D - 64807 Dieburg
Tel. 0800 LUMENIS
(0800 5863647)
Tel. +49 (0) 60 71 / 922-0
Fax +49 (0) 60 71 / 922-400
e-mail: info@lumenis.de
www.lumenis.de

und Nacken als auch den Primärverschluß des Entnahmedefektes. Die Schulterfunktion wird bei Schonung des N. accessorius und der oberen Trapeziusfasern erhalten.

Zusammenfassung

Zur Deckung großer Defekte am Nacken im Rahmen der Tumorchirurgie stellt der vertikale oder transverse Trapezius-Myokutanlappen eine zuverlässige Option dar. Bei ausgedehnteren Defekten von mehr als 15 cm wird allerdings eine Hauttransplantation auf die Entnahmestelle erforderlich. Um die damit verbundene oft erhebliche zusätzliche Morbidität zu vermeiden, entwickelten wir den kontralateral gehobenen „bilobed" Trapezius-Myokutanlappen. Bei insgesamt drei Patienten mit ausgedehnten malignen Tumoren des Nackens wurde zweimal paliativ und einmal kurativ diese Technik erfolgreich eingesetzt. Mit einer typischen vertikalen Hautinsel wird der Defekt am Nacken und Hals gedeckt, mit dem gleichzeitig gehobenen kleineren (bilobed) transversen Myokutananteil wird unter zusätzliche VY-Plastik die paravertebrale Entnahmestelle verschlossen. Dieses Verfahren erlaubt den Verschluß großer Resektionsdefekte am Hals und Nacken mit geleichzeitigem Primärverschluß der Hebestelle. Durch die Schonung der Fasern des N. accessorius zu den oberen Trapeziusanteilen kann die normale Schulterfunktion erhalten werden. □

Literatur

1. Baek S, Biller HF, Krespi YP, Lawson W (1980) The lower trapezius island myocutaneous flap. Ann Plast Surg 5: 108–114
2. Bhathena HM (1996) Caudal trapezius composite island flap for extensive shoulder defects. Acta Chir Plast 38: 90–93
3. Cormack GC, Lamberty BGH (1994) The arterial anatomy of skin flaps. Churchill Livingstone, New York, S 85–103, 132–148
4. Horch RE, Stark GB (2000) The contralateral bilobed trapezius myocutaneous flap for closure of large defects of the dorsal neck permitting primary donor site closure. Head Neck 22: 513–519
5. Isenberg JS, Price G (1996) Longitudinal trapezius fasciocutaneous flap for the treatment of mentosternal burn scar contractures. Burns 22: 76–79
6. Kennyeres M (1984) Experiences with the trapezius myocutaneous and osteomyocutaneous flaps. Acta Chir Plast 26: 39–51
7. Maruyama YU, Nakajima H, Fujino T, Koda E (1981) The definition of cutaneous vascular territories over the back using selective angiography and the intra-arterial injection of prostaglandin E1: some observations on the use of the lower trapezius myocutaneous flap. Br J Plast Surg 34: 157–161
8. Mathes SJ, Nahai F (1982) Clinical applications for muscle and musculocutaneous flaps. Mosby, St Louis
9. Mathes SJ, Nahai F (1997) Reconstructive surgery – principles, anatomy & technique. QMP, St Louis/Churchill Livingstone, New York, S 651–677
10. Mathes SJ, Stevenson TR (1988) Reconstruction of posterior neck and skull with vertical trapezius musculocutaneous flap. Am J Surg 156: 248–251
11. Mizerny BR, Lessard ML, Black MJ (1995) Transverse cervical artery fasciocutaneous free flap for head and neck reconstruction: initial anatomic and dye studies. Otolaryngol Head Neck Surg 113: 564–568
12. Morris RL, Dillman D, McGabe JS, Holdredge T, Carson L, Given KS (1983) The transverse cervical neurovascular flap. Ann Plast Surg 10: 90–98
13. Navarro-Vila C, Borja-Morant A, Cuesta M, Lopez de Atalaya FJ, Ignacio Salmeron J, Barrios JM (1996) Aesthetic and functional reconstruction with the trapezius osteomyocutaneous flap and dental implants in oral cavity cancer patients. J Cranio-Maxillo-Fac Surg 24: 322–329
14. Panje W (1980) Myocutaneous trapezius flap. Head Neck Surg 2: 206–212
15. Panje W, Cutting C (1980) Trapezius osteomyocutaneous island flap for reconstruction of the anterior floor of the mouth and the mandible. Head Neck Surg 3: 66–71
16. Rosen HM (1985) The extended trapezius musculocutaneous flap for cranio-orbital facial reconstruction. Plast Reconstruct Surg 75: 318–327
17. Ryan RM, Waterhouse N, Davies DM (1988) The innervated trapezius flap in facial paralysis. Br J Plast Surg 41: 344–348
18. Weiglein AH, Haas F, Pierer G (1996) Anatomic basis of the lower trapezius musculocutaneous flap. Surg Radiol Anat 18: 257–261

Prof. Dr. med. Raymund E. Horch
Abteilung Plastische und Handchirurgie
Chirurgische Universitätsklinik
Hugstetter Straße 55
79106 Freiburg

Erfahrungen mit dem Body-Lift nach Lockwood

Dirk F. Richter, Fernando Velasco, Louis-Philippe Dombard, Neven Olivari

In den letzten Jahren haben intensive anatomische Studien über erschlaffte Haut und Fasciensysteme zu einem neuen Verständnis bei Straffungsoperationen geführt. Während andere Verfahren wie die Liposuction nur bei der Körperkonturierung gute Ergebnisse bringen, erreichen moderne Straffungsverfahren zusätzlich eine dramatische Verbesserung des Hautreliefs. Gerade bei den Folgen der Hauterschlaffung nach Liposuction oder starker Gewichtsreduktion haben die sogenannten Body-Lifts ihren großen Stellenwert.

Die Tatsache, daß oftmals viele Problemzonen gemeinsam erschlafft sind, hat in der Vergangenheit häufig zu mehreren Einzellösungen wie Abdominolipektomie mit Oberschenkelstraffung und Liposuction oder Gesäß- und Hüftstraffungen geführt. Hierbei wurde jedoch am Problemort geschnitten und nicht am Ort der Ursache.

Beim Body-Lift Verfahren nach Lockwood [1–7] wird hingegen durch Repositionieren das Absacken des erschlafften Gewebes behandelt. Das Rekonstruieren und Straffen des superfiziellen Fasciensystems (SFS) in Kombination mit dem Lösen der Verwachsungszonen („Zones of adherence“) führt hierbei zu dramatischen Verbesserungen der Körperkontur und der Hautqualität durch eine einzige Operation mit zirkulärem Schnitt.

Aus der Originaltechnik von 1993 wurden weitere Techniken entwickelt

Man unterscheidet zwei Arten des unteren Body-Lifts. Bei der Original-Methode von 1993 [4] verläuft die Schnittführung von der Innenseite der Oberschenkel steil bogenförmig über den Beckenkamm und zieht dann flach abwärts Richtung Rima ani. Diese Methode eignet sich besonders, wenn die Haupterschlaffung an den Innen- und Außenseiten der Oberschenkel besteht und die Bauchdecke nur moderat betroffen ist. Eine Nabelversetzung wird in diesem Fall nicht durchgeführt, da das obere Epigastrium durch die laterale Tension und nicht nur durch vertikalen Zug, wie bei der konventionellen Abdominoplastik, aufgespannt wird. Durch einen Verbindungsschnitt in Höhe des meist erschlafften Mons pubis kann dieser erfolgreich repositioniert werden. Als Richtlinie für das Maß der Straffung gilt hier für die Linie Nabel – Symphyse: 60 % haarlos, 40 % haartragend. Die resultierende Narbe hat ein „High-cut Bikini“-Design und kann den entsprechenden Anforderungen der Patientinnen steil oder flach gestellt werden.

Ist die Erschlaffung der Bauchdecke stärker ausgeprägt, empfiehlt sich die Anwendung der modifizierten Methode von 1995 [5], die prinzipiell wie eine „High-Lateral-Tension-Abdominoplastik“ mit fortgesetzter Oberschenkel- und Gesäßstraffung verläuft. Hierbei wird ventral der cau-

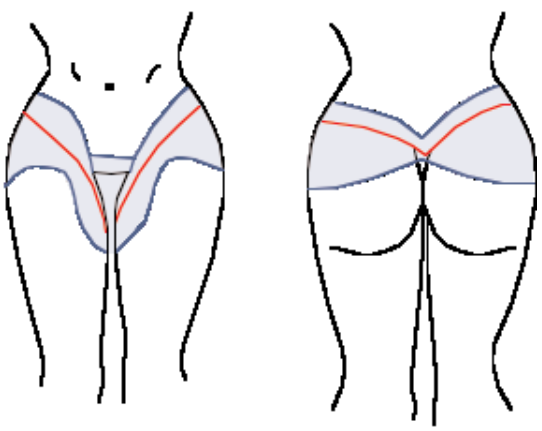

Abb. 1 Design bei der Original-Methode. Die untere Resektionslinie ergibt sich durch punktuelles Annähern an die obere Resektionslinie unter maximaler Spannung.

dale Schnitt wie bei der konventionellen Abdominoplastik angezeichnet, jedoch laufen die lateralen cranialen Schnittenden nicht spitz aufeinander zu, sondern bleiben fast parallel in dem gewählten Abstand, der zu resezieren ist. Eine Nabelversetzung ist hierbei obligatorisch (Lockwood, persönliche Mitteilungen, USA 1999).

Wir verwenden seit 1999 erfolgreich eine Kombinationsmethode

In Anlehnung an die beiden von Lockwood veröffentlichten Methoden benutzen wir seit 1999 eine „Kombinations-Methode“, die bei sehr stark erschlafften Bauchdecken und Oberschenkeln, z. B. nach starkem Gewichtsverlust (> 60 kg) zum Einsatz kommt. Da die Original-Methode auch bei Patienten mit bereits erfolgter Abdominoplastik sehr erfolgreich eingesetzt werden kann und insbesondere das Epigastrium nach lateral aufspannt,

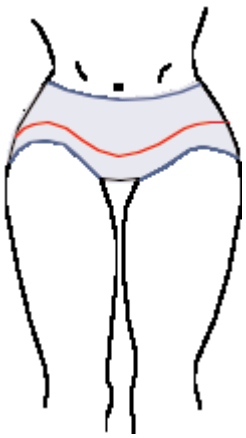

Abb. 2 Modifizierte Methode.

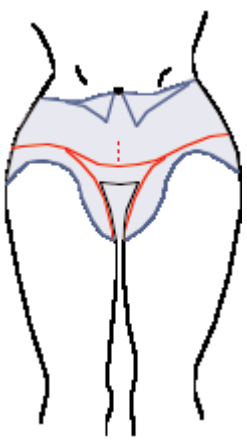

Abb. 3 Kombinations-Methode.

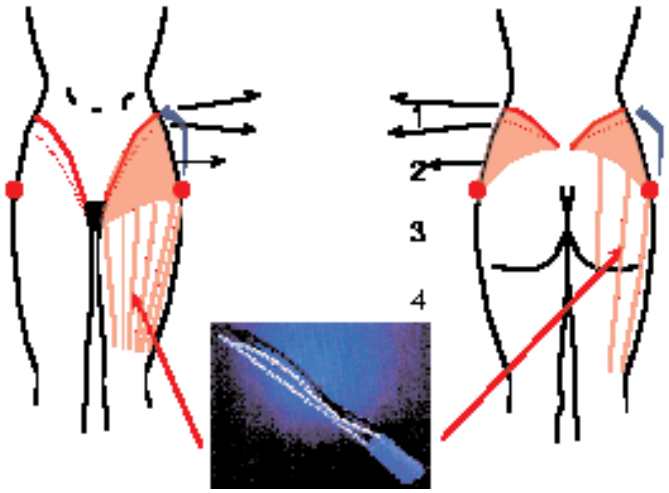

Abb. 4 Technisches Vorgehen: 1 Inzisionslinie, 2 Nahtlinie, 3 offene Unterminierung, 4 indirekte Unterminierung.

lag die Idee nahe, den zentralen Haut-Weichteilstreifen bei der Original-Methode soweit nach caudal zu mobilisieren, daß sich auch der Nabel versetzen läßt. So hat man zusätzlich die Möglichkeit eine bestehende Rectusdiastase durch Fasciendoppelung zu versorgen. Gleichzeitig eröffnet sich zusätzlich die Möglichkeit die meist stark betroffenen Oberschenkelinnenseiten mit zu straffen. Durch den so entstehenden vertikalen Zug in der zentralen Region des Abdomens in Kombination mit der lateralen Traktion durch die hohe seitliche Schnittführung entsteht eine optimale Aufspannung des gesamten Abdomens insbesondere des Epigastriums. Die Resektion zwischen Mons pubis und Nabel beträgt in der Regel etwa 10 cm. Sie wird wegen der Spannungsverteilung selten mehr betragen können. Diese „Kombinations-Methode“ wird deshalb ausschließlich Fällen mit extremen zentralem Hautüberschuß vorbehalten sein.

Wichtige Details zum Eingriff

Anzeichnen: Bei der Planung sind zunächst die Slipgrenzen zu markieren, innerhalb derer die Narben verlaufen sollen. Dann wird die Narbenlinie festgelegt.

Original-Methode: Die obere Inzisionslinie verläuft parallel zur Narbenlinie um etwa 4–5 cm cranial versetzt. Die beiden Linien vereinigen sich in der Leistenregion und in der Rima ani. Abweichend von der Lockwood-Beschreibung straffen wir die Sakralregion nicht durch Unterminieren sondern durch laterales Aufspannen, da die

sonst unter Spannung stehenden spitzen Hautzipfel im Sakralbereich zu Wundheilungsstörungen und Nekrosen führen können.

Soll der Mons pubis mit gestrafft werden, so ist darauf zu achten, daß der Abstand zum Nabel zwischen 9–12 cm liegen sollte.

Der Resektionsanteil cranial der Narbenlinie wird etwa 1/4 des zu resezierenden Gesamtvolumens ausmachen.

Die untere Resektionslinie verläuft an der Oberschenkel-Innenseite mit moderatem Abstand zunächst parallel, um dann in Leistenhöhe divergent – etwa 15–25 cm von der Narbenlinie entfernt – über den lateralen Oberschenkel zu ziehen. Am tiefsten Punkt etwa in der Trochanter-Region steigt die Linie Richtung Rima ani an. Der caudal der Narbenlinie entfernbare Haut-Fett-Lappen ist etwa 3/4 des Gesamtresektates.

Modifizierte Technik: Hier wird ähnlich wie bei der klassischen Abdominoplastik die Narbenlinie vom Oberrand des Mons pubis bogenförmig zum Beckenkamm geführt und mit der von dorsal kommenden, wie oben bei der Original-Technik beschriebenen Methode, Narbenlinie des Rückens verbunden. Im Gegensatz zur originalen Technik ist das Resektionsverhältnis ventral 1/4 unterhalb und 3/4 oberhalb der Narbenlinie. Ist beim kontrollieren des Wundrandannäherns zu viel Spannung zu erwarten, kann die ventrale obere Resektionslinie auch unterhalb des Nabels geführt werden, so daß dieser V-förmig umschnitten werden kann.

Vorbereitung: Für die Patientenselektion ist entscheidend, daß ein annäherndes Idealgewicht für mindestens ein Jahr besteht und diese Angaben glaubhaft sind. Starke Raucher werden nicht operiert. In der Regel ver-

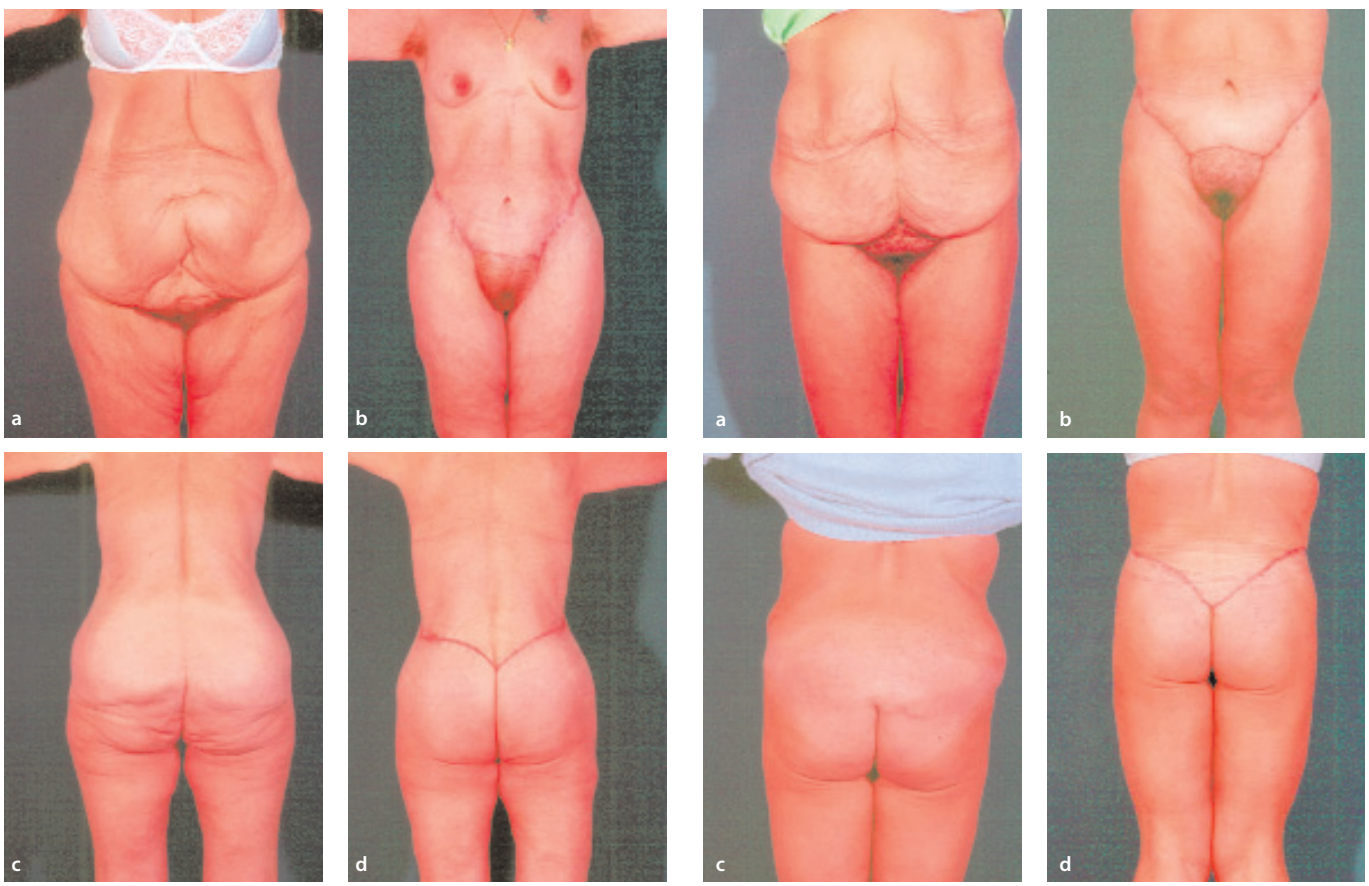

Abb.5a–d 63jährige Patientin: a, c Zustand nach 70 kg Gewichtsverlust nach Gastric Banding. Multiple Narbenbruchrezidive. b, d Z.n. unterem Body-Lift („Kombinations-Methode") mit Nabelversetzung, Heriotomie und Prolene-Netzeinlage über die gesamte Bauchdecke 6 Monate post operationem.

Abb. 6 a–d 36jährige Patientin: a, c Reduktionsgewicht von 70 kg. b, d Nach unterem Body-Lift („Kombinations-Methode") mit Nabelversetzung und Fasciendoppelung 6 Monate post operationem.

langen wir zwei bis drei Eigenblutkonserven, weisen aber darauf hin, daß gegebenenfalls weiteres Fremdblut erforderlich sein könnte. Wegen der fehlenden exakten Blutstillung sind antikoagulationspflichtige Erkrankungen eine Kontraindikation.

Eigenes operatives Vorgehen

Wir beginnen die Operation in Bauchlage und stellen nach Eingehen innerhalb der oberen Inzisionslinie zunächst die Scarpafascie dar. Sie trennt das lammeläre vom lobulärem Fett und ist unsere Präparationsebene. Dicht unter ihr wird an der lateralen Flanke teils scharf, teils stumpf auf die Verwachsungszone („Zone of adherence“) zwischen Leistendreieck und unterem Gluteal-Recessus hin präpariert. Sie wird behutsam von der Unterlage befreit. Hiernach gelangt man mühelos auf der Muskelaponeurose unter offener, direkter Präparation weiter caudal bis etwa Symphysenhöhe. Jetzt kommt die Lockwood-Kanüle zum Einsatz, die durch ihren bogenförmigen Verlauf die Dissektion des Haut-Weichteilmantels von der darunter liegenden Muskelfascie des M. tensor fascia lata unter weitestgehender Schonung von perforierenden Gefäßen bis zum Knie und zur Vorderseite des Oberschenkels ermöglicht. Durch diese Präparation wird eine enorme Mobilisation auch distal der Verwachsungszone erreicht und Resektionsmaße in vertikaler Richtung von bis zu 37 cm erzielt. Nach Kontrolle der unteren Resektionslinie mit der Pitanguy-Klemme und durch Annäherung der Wundränder kann die Resektion erfolgen. Hiernach wird die Readaptation und Rekonstruktion des superficiellen Fascien Systems (SFS) mit nicht resorbierbarem Nahtmaterial durchgeführt. Es hat sich 1er-Ethibond als vorteilhaft erwiesen, da er weich und doch sehr zugfest ist. Das SFS muß maximal gespannt werden, ggf. unter Abduktion des Oberschenkels, um den cranialen Hautmantel dem caudalen möglichst spannungsfrei anzunähern. Das SFS ist sehr stabil und es sollte darauf geachtet werden, möglichst wenig Fettgewebe mitzufassen, um Fettgewebsnekrosen zu vermeiden. Ähnlich wie bei der SMAS-Präparation ist nun die Haut gestrafft, ohne selbst gespannt zu sein. Die Feinadaptation erfolgt subcutan mit resorbierbarem, intracutan mit nicht resorbierbarem Nahtmaterial. Da die Präparation und Naht in Bauchlage nur bis etwa Mitte des Oberschenkels durchgeführt werden kann, erfolgt nun die Drehung in Rückenlage.

Bei der Original-Technik beginnen wir mit der Inzision in der oberen Anzeichnungslinie und präparieren auf den Muskelfascien bis in die Leistenregion. In Höhe des Haaransatzes des Mons Pubis wird die Präparation dann streng subcutan, da das Trigonum femorale mit den einziehenden Lymphgefäßen unbedingt zu schonen ist. Sollen die medialen Oberschenkel stärker gestrafft werden, so ist problemlos eine Erweiterung des Schnittes im Dammbereich möglich. Sie muß jedoch nicht in die Glutealfalte reichen.

Distal des Leistendreieckes erfolgt die Präparation dann auf der Muskelfascie der Adduktoren. Ein Unterminieren des Haut-Weichteil-Lappens von etwa 5–8 cm kann erfolgen.

Im Bereich der Symphyse wird nun unter vorsichtiger stumpfer Präparation die Colles-Fascie aufgesucht. Sie stellt die Fortsetzung des superfiziellen Fascien-Systems dar und ist hier besonders stabil. Nun wird das SFS des Oberschenkels mit 1er Ethibond an der Colles-Fascie fixiert. Hierdurch wird ein Verziehen und Öffnen der Vulva sicher vermieden, da keinerlei Spannung auf die Haut gebracht wird. Schmerzen, wie sie nach Fixierungsnähten am Periost entstehen, sehen wir auf diese Weise nicht.

Bei der Plazierung der Nähte ist zur Vermeidung eines Dog-ears und für das maximale Straffungsergebnis darauf zu achten, daß kein paralleler Zug sondern eine craniolaterale Verschiebung erfolgt. Hierdurch wird gewissermaßen eine Außenrotation der Oberschenkelinnenseiten mit konsekutivem Straffungseffekt erreicht. Die untere Resektion erfolgt analog zur dorsalen Technik stets nach Kontrolle der Spannungsverhältnisse.

Ventral wird nun bei der modifizierten Technik zunächst der caudale Schnitt gewählt und wie bei der Abdominoplastik der zu resezierende Anteil unter Aussparung des Nabels unterminiert.

Wichtig ist bei diesem Vorgehen, daß cranial der oberen Resektionslinie fast keine Unterminierung stattfindet. Lediglich im Bereich des Epigastriums werden einige Querfinger breit präpariert, um hier die Verwachsungszone („Zone of adherence“) zwischen den Rectusmuskeln zu lösen und somit eine Mobilisierung und ggf. Fasciendoppelung zu ermöglichen. Lateral wird nicht unterminiert. Hierdurch werden erstens die seitlich einziehenden Perforatorgefäße geschont, zweitens das Widerlager für die spätere Aufhängung des unteren Lifts nicht geschwächt.

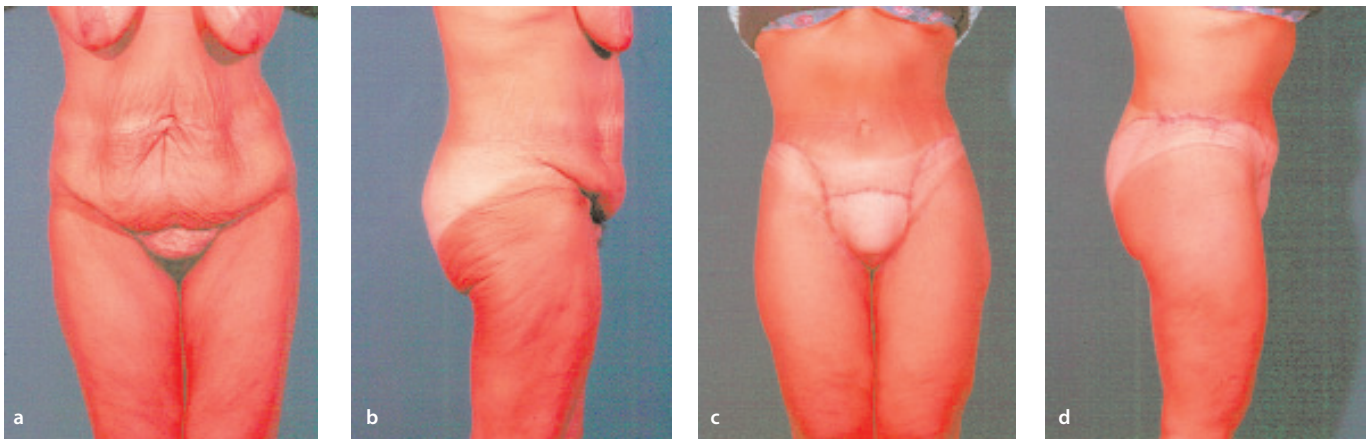

Abb. 7 a–d 34jährige Patientin: a, b Reduktionsgewicht von 62 kg. c, d Unteres Body-Lift („Kombinations-Methode") mit Nabelversetzung und Fasciendoppelung 2 Monate post operationem.

Durch die so sichergestellte Blutversorgung können gelegentlich erforderliche zusätzliche Fettabsaugungen im nicht unterminierten Bereich im beschränktem Maße gleichzeitig durchgeführt werden.

Auch auf der caudalen Wundfläche wird die vom Leistenband in den hinteren Recessus ziehende Verwachsungszone im anterioren Teil belassen – im Gegensatz zur Original-Methode – um hier eine Verankerung für die Abdominoplastik zu ermöglichen.

Nach Kontrolle der oberen Resektionslinie mit der Pitanguy-Klemme wird nun reseziert und lateral der Anschluß an die dorsale Schnittführung gefunden.

Die Neupositionierung des Nabels erfolgt nach Fixierung auf der Fascie nach den o. g. Maßen mit periumbilikaler elliptoider Fettausdünnung. Die sich anschließende Rekonstruktion des SFS erfolgt ebenfalls mit 1er Ethibond, wobei die größte Spannung auf die beiden lateralen Anteile verlagert wird und medial im Vergleich zu konventionellen Techniken weniger vertikale Spannung entsteht. Bei zu erwartender hoher medialer Spannung kann es günstig sein mit der oberen Resektionslinie unterhalb des Nabels zu bleiben und diesen dann V-förmig zu umschneiden. Es resultiert dann zwar ein umgekehrtes T in Narbenmitte, welches in der Regel jedoch gut toleriert wird. Der weitere Wundverschluß ist analog zum Rücken.

In der Regel werden drei Redon-Drainagen pro Seite benötigt und zwischen drei und zehn Tagen belassen.

Kompressionsmieder innerhalb der ersten 14 Tage werden generell nicht angepaßt. Später gegebenenfalls zur Serom-Prophylaxe bzw. -Behandlung.

Nachsorge-Regime

Je nach Kreislaufverhältnissen und Operationsdauer bleiben die Patientinnen eine Nacht auf der Intensivstation. Sie werden in strenger Cooper-Position (Hüfte und Knie 60° gebeugt, Oberkörperhochlagerung) auf einer Wechsel-Druckmatratze und im Pflegebett gelagert. Eisauflagen oder Kompressionsverbände sind nicht erlaubt. Lediglich die Waden werden gewickelt – zusätzlich zur Thromboseprophylaxe mit niedermolekularen Heparinen. Wir verabreichen Cephazoline der zweiten Generation als Single-Shot-Antibiose und infundieren 2500 ml Ringer-Lösung über 24 Stunden, um einen optimalen Gewebeturgor mit entsprechender Mikrozirkulation zu gewährleisten.

Der Zufriedenheitsgrad der Patienten war erfreulich hoch

Wir haben im Zeitraum 1. 1. 1996 bis 30. 6. 2002 insgesamt 91 untere Body-Lifts mit unterschiedlichster Indikationsstellung durchgeführt. Lediglich drei Patienten waren männlich. Bei 37 Patienten (90 %) stand die Gewichtsreduktion im Vordergrund, wobei die Reduktionsvolumen von 10 bis 150 kg reichten. Der resezierte Dermo-Fettlappen maß in der Mitte des lateralen Oberschenkels in vertikaler Länge zwischen 13 und 37 cm. Die durchschnittliche Operationszeit betrug 4,0 Stunden, die Liegedauer 14,15 Tage. Die objektive und subjektive Verbesserung der Hautqualität, insbesondere im Bereich der Oberschenkelaußenseiten, war signifikant.

Der Zufriedenheitsgrad der Patienten war zu 96 % (gut bis sehr gut) erfreulich hoch. Alle Patienten würden sich erneut operieren lassen.

Die Komplikationen sind in einem akzeptablen Rahmen

Wir sahen drei (3,3 %) transfusionspflichtige diffuse Hämatome, die durch Kompression beherrscht werden konnten, sowie einen regelmäßigen postoperativen weiteren Hb-Abfall nach 2–3 Tagen um ca.1,5 mg/dl aufgrund der großen Wundfläche. Es traten zwei (2,2 %) schwerere Wundheilungsstörungen auf, die konservativ behandelt werden konnten und narbig abheilten. Zwei hypertrophe Narben sowie ein isoliertes Keloid in der Leistenregion konnten durch intensivierte Narben und Kompressionsbehandlung verbessert werde. Länger andauernde Seromproduktionen (> 14 Tage) wurden bei 14 Patientinnen (15,3 %) durch intraläsionale Tetrazyclin-Injektionen beherrscht. Sensibilitätsstörungen werden zirkulär um die Narbe herum von fast allen Patienten als nicht störend und mit der Zeit als rückläufig beschrieben.

Drei Patientinnen (3,3 %) beklagten ein dauerhaft dysästhisches Areal im Versorgungsgebiet des Ramus lateralis des Nervus iliohypogastricus am lateralen Gluteusrand.

Operationspflichtige Komplikationen traten nicht auf, Rezidive in Form von sekundärem Absacken oder Erschlaffen sowie Lymphödeme oder Infektionen sahen wir bislang nicht.

Bei drei Patientinnen wurden nach sechs Monaten begrenzte Fettabsaugungen zur Verbesserung kleiner Konturunterschiede durchgeführt. Verbreiterte Narben wurden in nur zwei Fällen korrigiert.

Zusammenfassung

Die von Lockwood beschriebenen Methoden haben den Bereich der Straffungsoperationen revolutioniert. Es werden in einer operativen Sitzung alle Problemzonen wie Bauch, Hüfte, Oberschenkel, Gesäß und Rücken mit gut tolerierbaren Narben, die sich leicht in der Kleidung verstecken lassen, dauerhaft behandelt. Hierfür gab es bislang nur Einzelschrittlösungen mit oft enttäuschenden Ergebnissen ohne wesentliche Verbesserung der Hautqualität. Die Konturübergänge sind fließend, die Verbesserung des Hautreliefs auch nach vorangegangener Liposuction mit Dellenbildung dramatisch.

Als Nachteil sehen wir eine längere, aufwendige Operation mit großer Wundfläche, die eine exakte Blutstillung nicht zuläßt. Die postoperative Pflege ist aufwendig und das Spannungsgefühl kann bis zu 6 Monaten andauern. Die Liegedauer ist verglichen zu der Gesamtliegedauer der bisherigen Einzelschritt-Operationen deutlich kürzer.

Die lange Narbe verliert offensichtlich durch den Zugewinn an Hautqualität und Körperkontur an Bedeutung. □

Literatur

1. Lockwood TE (1988) Fascial anchoring technique in medial thigh lifts. Plast Reconstr Surg 82: 299
2. Lockwood TE (1991) Superficial fascial system (SFS) of the trunk and extremities: A new concept. Plast Reconstr Surg 87: 1009
3. Lockwood TE (1991) Transverse flank/thigh/buttock lift with superficial fascial suspension. Plast Reconstr Surg 87: 1019
4. Lockwood TE (1993) Lower body lift with superficial fascial system suspension. Plast Reconstr Surg 92: 1112
5. Lockwood TE (1995) High-lateral-tension abdominoplasty with superficial fascial system suspension. Plast Reconstr Surg 96: 603
6. Lockwood TE (1996) Lower body lift. Operat Techn Plast Reconstr Surg 3: 132
7. Lockwood TE (2000) Discussion on „Evaluation of body contouring surgery today: a 30-year perspective“ by Ivo Pitanguy. Plast Reconstr Surg 105: 1515
8. Lockwood TE (1998) Lower body lifts. In: Aesthetische Chirurgie. Hrsg: G Lemperle. Ecomed, Landsberg
9. Richter DF, Eder EF, Dombard L-Ph (1999) Erste Erfahrungen mit dem Body-Lift nach Lockwood. 30. Jahreskongreß der Vereinigung der Deutschen Plastischen Chirurgen, Seeon, S 40–41. congress compact Verlag, Berlin
10. Richter DF, Velasco F, Dombard L-Ph (2000) Weitere Erfahrungen mit dem Body-Lift nach Lockwood. Vortrag, 31. Jahreskongreß der Vereinigung der Deutschen Plastischen Chirurgen, Magdeburg
11. Richter DF, Velasco F, Dombard L-Ph (2001) Operationskurs der Vereinigung der Deutschen Plastischen Chirurgen und der Vereinigung der Deutschen Ästhetisch-Plastischen Chirurgen, Frankfurt

Dr. med. Dirk F. Richter
Abteilung für Plastische Chirurgie
Dreifaltigkeits-Krankenhaus
Bonner Straße 84
50389 Wesseling

Aktueller Stand

Kompletter Oberflächenersatz am proximalen Interphalangeal-Gelenk

Kerstin Oestreich, Günter Germann, Michael Sauerbier

Ursache der schmerzhaften Funktionseinschränkungen der Fingergelenke sind häufig Folge von arthrotischen Veränderungen, die degenerativ oder posttraumatisch entstanden sein können. Weiterhin stehen Veränderungen aus dem rheumatischen Formenkreis im Vordergrund. Betreffen diese Krankheitsbilder das Fingermittelgelenk (PIP-Gelenk) führt dies zu Schmerzen mit Bewegungseinschränkung und Kraftverlust.

Voraussetzung für die optimale Therapie zur Wiederherstellung der Funktionsfähigkeit ist ein weitreichendes Verständnis der Anatomie des Mittelgelenkes und seinem Zusammenspiel mit den Nachbargelenken. Beim PIP-Gelenk handelt es sich um ein Scharniergelenk mit einem Bewegungsausmaß von null bis hundert Grad mit individuellen Unterschieden. Nach Littler [1] deckt sich der Bewegungsbereich beim vollen Beugen und Strecken eines Fingers mit einer gleichwinkligen Spirale. Vierunddreißig Prozent dieser Bewegung können dem PIP-Gelenk zugeschrieben werden. Während des Zugreifens sind die Bewegungen der drei Fingergelenke synchron.

Die Stabilität des PIP-Gelenks ist sowohl von der bikondylären Konfiguration und den Kollateralbändern abhängig [2–5], als auch von den lateralen Zügeln der Strecksehne, den akzessorischen Kollateralbändern, dem Lig. phalangoglenoidale und der palmaren Platte. Hinzu kommt die Gelenkkapsel sowie der das Gelenk umhüllende Weichteilmantel. Unversehrtheit der Gelenkkörper, des Kapselbandapparates, der palmaren Platte und der dorsalen Strukturen sind die Voraussetzung für ein kraftvolles Einsetzen der Finger.

Therapieoptionen

Schmerzen, Schwäche, Fehlstellung und Bewegungseinschränkung führen bei Arthrose oder rheumatoider Arthritis der Finger bzw. der PIP-Gelenke zu mangelnder Gebrauchsfähigkeit der Hand. Meist sind chirurgische Maßnahmen erforderlich. Obwohl konservative Behandlung, wie z. B. symptomatische Schmerztherapie, Physio- und Ergotherapie sowie kleinere handchirurgische Eingriffe wie Synovialektomie oder Gelenkdébridement manchmal zeitweilig helfen können, ist die Mittelgelenkversteifung vielfach die Therapie der Wahl.

Als weitere Therapieoption besteht die Möglichkeit der Gelenkarthroplastik des Mittelgelenkes. Verschiedene konkurrierende Verfahren stehen hierbei zur Wahl, jedoch hat sich der ungekoppelte komplette Oberflächenersatz des PIP-Gelenkes bei degenerativer oder posttraumatischer Arthrose in den letzten Jahren zunehmend etabliert.

Gelenkendoprothesen können bei schmerzhaften, zerstörten Mittelgelenken sowohl bei degenerativen und posttraumatischen Arthrosen, als auch bei Gelenkdeformitäten infolge rheumatoider Arthritis eingesetzt werden. Als Problematik des Gelenkersatzes galten lange Zeit Komplikationen wie Prothesenlockerung, kortikale Protrusion, heterotope Knochenveränderungen, Prothesenbruch, Prothesendeformität und Metallosen der Gelenkkapsel [6–8]. Zusätzlich waren in der Vergangenheit bei den meisten Prothesenmodellen ausgedehnte Knochenresektionen einschließlich der Ansatzstellen der Kollateralbänder erforderlich, um die Prothese implantieren zu können [9]. Mangelnde seitliche Stabilität mit nachfolgender Fehlstellung waren häufig die Folge [6, 8].

Im Vergleich zu den großen Gelenken wie z. B. Hüfte oder Knie bestand auf Grund von nicht überzeugenden Resultaten und vielen Komplikationen in den letzten Jahren wenig Vertrauen in die Möglichkeiten des kompletten Gelenkoberflächenersatzes an der Hand. Als Alternative zur PIP-Versteifung wurden hauptsächlich

Silastikimplantate verwendet, die jedoch eine anatomische Wiederherstellung des Gelenkes nicht nachahmen können. Als ein weiteres Problem der Prothesenimplantation am PIP-Gelenk galt die mangelnde Weichteilstabilisierung sowohl beim kompletten Gelenkoberflächenersatz als auch bei der Implantation von Silastikprothesen.

Nach biomechanischen Untersuchungen von Linscheid und Chao [14] liegen die postoperativen Stabilitätsprobleme nicht an den Prothesen selbst, sondern vielmehr darin, die Rebalance des Gelenkes mit seinen stabilisierenden tendinösen Strukturen gewährleisten zu können. Vor allem das Ausmaß der Gelenkresektion wird wird beim prothetischen Ersatz des PIP-Gelenkes als ein wichtiges Problem angesehen.

Bei der Evaluation der postoperativen Funktion zeigte sich nach allen gängigen Verfahren zum PIP-Gelenkersatz in den meisten Arbeiten, daß Streckdefizite zwischen einem und 20 Grad mit einem Bewegungsausmaß zwischen 27 und 60 Grad verbleiben können [6, 8, 10–12]. Die Ergebnisse neuerer Studien nach komplettem Oberflächenersatz zeigten jedoch zunehmend sowohl funktionell als auch radiologisch befriedigende Resultate [9, 13].

Neben den Silastikimplantaten findet man heute Endoprothesen mit komplettem Oberflächenersatz für das Mittelgelenk.

Die von uns seit eineinhalb Jahren verwendete PIP-Prothese (AVANTA SR-PIP-Prothese; AVANTA™ Orthopedics Inc., San Diego, Kalifornien, USA) besteht aus zwei Komponenten, deren Form minimales Resezieren des PIP-Gelenks erlaubt [9, 15]. Die beiden Komponenten können sowohl in der sogenannten „Press-Fit Technik“ oder zementiert (Polymethylmethacrylat; PMMA) implantiert werden.

Die proximale Komponente der AVANTA-Prothese besteht aus Kobaltchrom mit einer polierten, flachen bikonylären Gelenkfläche und einem Schaft, der den intramedullären Konturen angepaßt ist. Eine größere dorsale Abschrägung verhindert Hyperextension; die flachere palmarseitige Abschrägung ermöglicht bis zu 90 Grad Flexion (Abb. 1a–c). Die Entwicklung erfolgte entsprechend ausgedehnter anatomischer Studien. Die Gelenkfläche der distalen Komponente besteht aus ultrahochmolekularem Polyethylen (UHMWPe), hat zwei bikonkave Facetten mit einer maximalen Dicke von zwei Millimetern und gewährleistet anatomische Kongruität und seitliche Stabilität. Die Polyäthylengelenkfläche liegt einem Titanschaft auf, der anatomisch an die Konfiguration der Markhöhle der Mittelphalanx angepaßt wurde

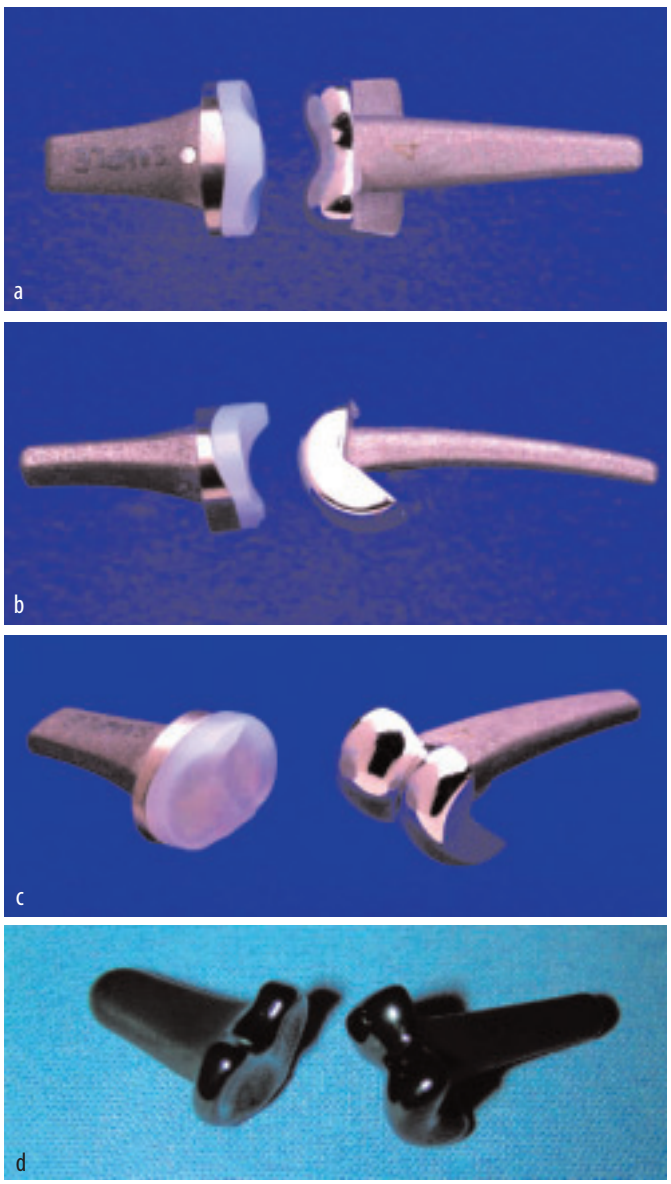

Abb. 1a–d a–c AVANTA SR-PIP Prothese mit Ansicht von dorsolateral (a), dorsal (b) und schräg (c). Die proximale Komponente (rechts) besteht aus Kobaltchrom, die Gelenkfläche ist flach und bikondylär. Die größere dorsale Abschrägung verhindert Hyperextension; die flachere palmarseitige Abschrägung ermöglicht bis zu 90 Grad Flexion. Die distale Komponente (links) hat zwei bikonkave Polyäthylenfacetten, die anatomische Kongruität und laterale Stabiltät gewährleisten. Sowohl proximaler als auch distaler Prothesenschaft sind entsprechend der Kontur der Markhöhlen leicht gebogen. d Ascension Pyrocarbon PIP-Prothese von schräg. Die Konfiguration der Prothese ist der Anatomie des PIP-Gelenkes nachgestellt.

und nach Implantation rotationsstabil ist (Abb. 1a–c). Die Prothese ist in fünf verschiedenen Größen erhältlich.

Zur Entwicklung des Prothesendesigns wurden zahlreiche Leichenfinger in verschiedenen Schichten präpariert. Die Prothesen wurden zusätzlich biomechanisch hinsichtlich Bewegungsexkursionen und seitlicher Stabilität unter mechanischer Belastung der Streck- und Beugesehnen in vitro erprobt [5, 16].

Ein konkurrierendes Modell zum kompletten Gelenkersatz des PIP-Gelenkes ist die „Ascencion PIP PyroCarbon Total Joint" Prothese (Ascencion Orthopedics, Inc., Austin, Texas, USA). Diese Prothese besteht komplett aus Pyrocarbon, einem neuen Material für Implantate kleiner Gelenke, auf das sich das Unternehmen spezialisiert hat (Abb. 1d). Obwohl das Material relativ neu in der Orthopädie ist, hat es bereits eine lange Historie in der Herstellung von Herzklappen, bei der es über 3 Millionen mal eingesetzt wurde. Das besondere an Pyrocarbon ist seine Materialeigenschaft. Es ist ein sehr starkes Material, abriebbeständig, ermüdungsresistent, knochenfreundlich und sehr stabil ohne die Anwendung von Knochenzement. Die elastischen Module von Pyrocarbon sind denen der menschlichen Kortikalis sehr ähnlich. Daraus ergibt sich ein sehr geringes „Stress-shielding", beziehungsweise hohe Biokompatibilität mit schneller Osteointegration sowie hohe Ermüdungs- und Abriebresistenz.

Die sogenannte Moje-Mittelgelenksprothese, ein Modell aus Keramik ist ebenso seit einigen Jahren für den kompletten ungekoppelten Oberflächenersatz des PIP-Gelenkes erhältlich. Auch Keramikprothesen zeigen eine gute Biokompatibilität mit suffizienter Osteointegration. Die Implantation der Moje-Prothese erfolgt gleichermaßen wie die Implantation der AVANTA- und der Ascension PyroCarbon-Prothese im „Press-Fit" Verfahren.

Indikationen zum kompletten Oberflächenersatz

Zur Implantation einer Fingermittelgelenksprothese kommen Patienten mit degenerativer oder posttraumatischer Arthrose des PIP-Gelenkes in Frage. Ebenso kann eine Mittelgelenkprothese bei Patienten mit rheumatoider Arthritis zum Einsatz kommen. Die Implantation einer Prothese ist nur dann sinnvoll, wenn der Kapselbandapparat des PIP noch weitgehend intakt ist, da nur bei intakten Weichteilverhältnissen eine kraftvolle und gute Beweglichkeit erzielt werden kann [9, 13].

Nach einer kürzlich veröffentlichten Studie der Mayo-Gruppe sind die besten Resultate nach komplettem Oberflächenersatzes des Fingermittelgelenks bei Fingern mit posttraumatischer oder degenerativer Arthrose zu erwarten [13].

Wir verwenden in unserer Klinik bei Patienten mit degenerativer oder posttraumatischer Arthrose am PIP-Gelenk als Alternative zur PIP-Arthrodese mit Erfolg die AVANTA-SR PIP-Prothese.

Chirurgische Technik zur Implantation der AVANTA-SR PIP-Prothese

Der operative Zugang am Mittelgelenk kann sowohl von dorsal, lateral oder auch von palmar vorgenommen werden. Wir bevorzugen seit einigen Jahren eine dorsale leicht geschwungene Inzision, da uns hier die Gelenkübersicht zur Implantation der Prothese am besten erscheint [13, 18, 19].

Der Strecksehnenapparat wird dargestellt und der Mittelzügel am Grundglied proximal quer durchtrennt und abgelöst (Abb. 2a). Dann erfolgt das Präparieren des Mittelzügels weiter nach distal. Der Strecksehnenmittelzügel verbleibt an der Basis der Mittelphalanx modifiziert nach Chamay [17] gestielt. Auf diese Weise besteht eine gute Übersicht über das PIP-Gelenk. Alternativ kann die Stecksehne auch in Längsrichtung durchtrennt werden. Nach Darstellung des PIP-Gelenks werden die Kollateralbänder vorsichtig unterminiert um den Kopf der Grundphalanx komplett freilegen zu können. Mit einer kleinen oszillierenden Säge werden 2–3 mm der Grundphalanx unter bestmöglicher Schonung des Bandapparates reseziert. Beim Entfernen des Knochens wird zunächst eine vertikale Knochenlammelle entfernt, dann ein kleine schräge palmarseitige Lamelle im Winkel von ca. 30 Grad (palmare Gelenkkondyle: Abb. 2b). An der Basis der Mittelphalanx erfolgt dann das Entfernen einer dünnen Knochenscheibe unter Schonung des distal gestielten Mittelzügels (Abb. 2b).

Nach Eröffnen der Markhöhle und Aushöhlen des Markraumes wird die proximale Probeprothese implantiert. Gelegentlich müssen mit Raspatorium und Fräse noch Konturveränderungen zum optimalen Prothesensitz vorgenommen werden. In der gleichen Weise wird die Markhöhle der Mittelphalanx präpariert und die distale Probekomponente der Prothese eingebracht. Nach gutem

Sitz beider Komponenten erfolgt passives Durchbewegen des Fingers. Komplette Streckung sowie 90 Grad Beugung im Mittelgelenk sollten möglich sein. Die Position der Prothese, deren Stabilität und die Fingerbeweglichkeit werden zusätzlich unter dem Bildwandler kontrolliert.

Nach Entfernen der Probeprothesen mit dem Extraktor werden die Markhöhlen mit Kochsalz gespült. Zu diesem Zeitpunkt muß entschieden werden, ob die Prothesenimplantation mit Zementfixation oder im sog. „Press-Fit"-Verfahren durchgeführt werden soll. Wir führen in den







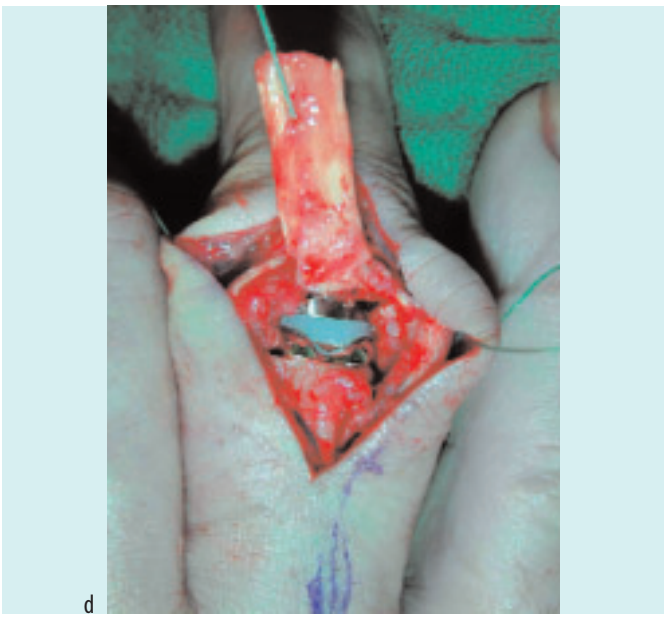



Abb. 2a–e Umschneiden eines an der Basis des Mittelgliedes gestielten Strecksehnenlappens (a). Resektionsebenen: Am Grundphalanxköpfchen wird zunächst eine vertikale Knochenlamelle, dann eine schräge palmarseitige Lamelle im Winkel von ca. 30 Grad entfernt. An der Mittelphalanxbasis wird eine dünne Knochenscheibe ohne Verletzung des Mittelzügels reseziert (b). Nachdem die Probeprothesen eingebracht und die Stellung unter dem Bildwandler kontrolliert wurde, erfolgt die definitive Implantation der Prothese (c,d). Die Rekonstruktion des Streckapparates wird mit einem monofilen nicht-resorbierbaren Faden der Stärke 4/0 durchgeführt. [Abbildungen 2a–c, e mit freundlicher Genehmigung der Mayo Foundation].

meisten Fällen eine „Press-Fit"-Implantation durch. Als nächstes werden die Prothesenkomponenten implantiert (Abb. 2c,d) und deren Lage mit dem Bildwandler kontrolliert. Danach wird die Rekonstruktion des Streckapparates vorgenommen. Wir führen dies mit nichtresorbierbarem Nahtmaterial der Stärke 4/0 durch (Abb. 2e). Der Hautverschluß erfolgt ebenso mit einem Faden der Stärke 5/0.

Postoperative Nachbehandlung

Unmittelbar postoperativ verbleibt der Finger im Mittelgelenk zunächst in Neutralstellung bis ca. 10 Grad Beugung. Mit leichter aktiver Bewegung des DIP-Gelenks muß zur Vorbeugung von Strecksehnenverwachsungen am ersten postoperativen Tag begonnen werden. Aktive Bewegungen im Mittelgelenk sind mit einer speziell geführten Schiene je nach Einzelfall ab dem zweitem postoperativen Tag bis 50 Grad Flexion erlaubt. Die Schiene begrenzt zusätzlich die Überstreckung des PIP-Gelenks. Sie kann bei guten therapeutischen Fortschritten zeitweilig abgenommen werden, sollte jedoch noch einige Wochen bei reduziertem Gebrauch des Fingers und vor allem in der Nacht zum Schutz getragen werden. Die Beugung im PIP-Gelenk wird wochenweise entsprechend eines speziell für den Patienten entwickelten Nachbehandlungskonzeptes erhöht.

Die Abbildungen 3a–d sowie 4a–d beschreiben die radiologischen und funktionellen Resultate nach AVANTA-SR PIP-Prothese an Hand von zwei Beispielen.

Zusammenfassung

Die Nachteile von Silikonprothesen zum Ersatz des PIP-Gelenkes liegen in der Möglichkeit der Materialverformung und des Prothesenbruchs. Eine sichere Rotationsstabilität in Kombination mit lateraler Stabilität kann langfristig nicht gewährleistet werden. Der Grund hierfür liegt in der Beschaffenheit von Material und Form. Aus diesen Gründen ist die Silikonprothese bei Patienten mit PIP-Arthrose an unserer Klinik kein Operationsverfahren der ersten Wahl.

Beim kompletten Gelenkersatz hingegen liegt die Schwierigkeit in der präzisen Implantation, der suffizienten Fixation und dem Wiederherstellen der stabilisierenden Weichteilstrukturen [13, 15, 19, 20]. Komplikationen beim kompletten Gelenkersatz können die sympathische Reflex-Dystrophie (SRD), Infektionen nach Hautnekrosen, Prothesenlockerung, Prothesendislokation, Gelenkkapselkontrakturen und Sehnenverklebungen sein.



Abb. 3a–d Röntgenbilder p.a. (a) und lateral (b) eines Ringfingers bei einem 52jährigen Patienten mit posttraumatischer Arthrose im PIP-Gelenk. 1 Jahr nach Implantation einer AVANTA-SR PIP-Prothese zeigt sich auf den Röntgenbildern p.a. (c) und lateral (d) kein Anhalt für eine Prothesenlockerung oder Dislokation. Der Ringfingers ist komplett beweglich und der Patient ist schmerzfrei.

Mit zunehmender Erfahrung sowie kontinuierlicher Verbesserung und Verfeinerung der Operationstechnik hat sich dieses Verfahren in den letzten Jahren in unserer Klinik etabliert. Wir empfehlen daher die Implantation des kompletten Oberflächenersatzes anstelle einer PIP-Versteifung bei degenerativer und posttraumatischer Arthrose den Patienten, welche Wert auf Mobilität im PIP-Gelenk legen. Die Voraussetzung zur Durchführung einer solchen Operation sind ein anatomisch intakter Weichteil-, beziehungsweise Kapsel- und Seitenbandapparat sowie die entsprechende Compliance des Patienten hinsichtlich der postoperativen Physio- und Ergotherapie. Den möglichen Verklebungen des Streck-

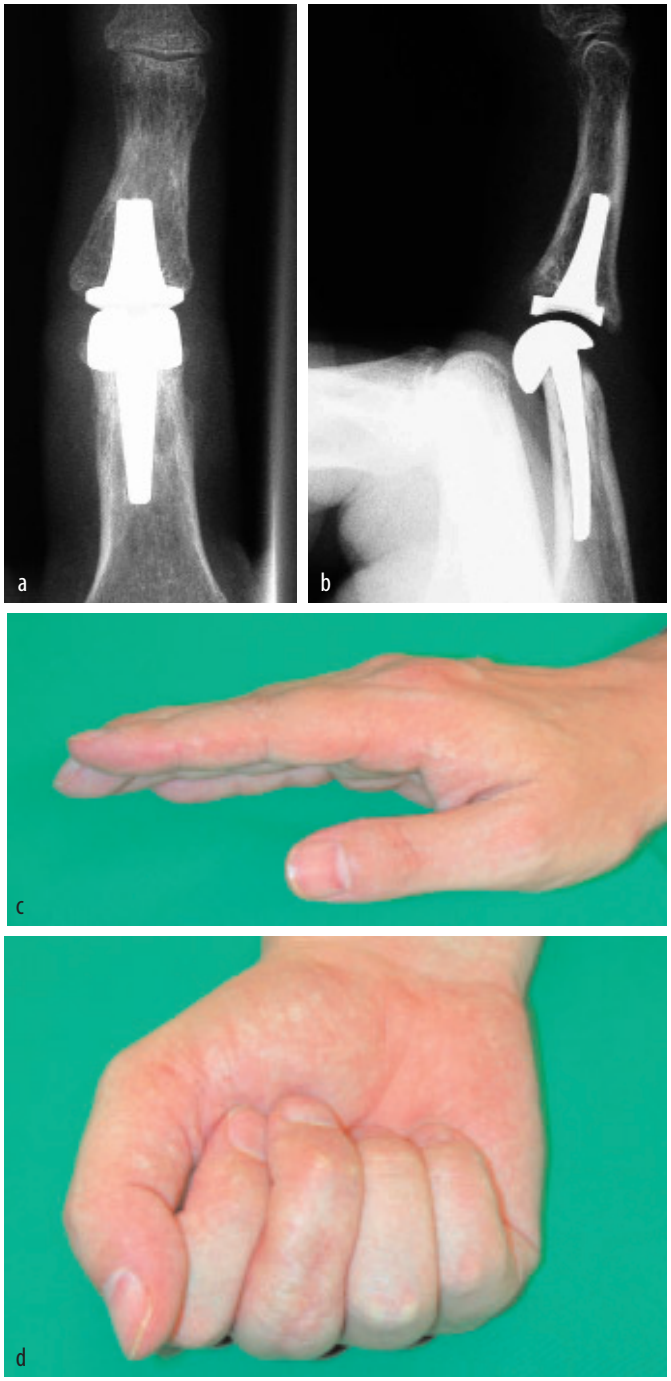

Abb. 4a–d Röntgenbilder des Mittelfingers p.a. (a) und seitlich (b) bei einem 47jährigen Verwaltungsangestellten 1 Jahr postoperativ. Es besteht kein Anhalt für Prothesenlockerung, im seitlichen Strahlengang ist das PIP-Gelenk geringfügig hyperextendiert. Die Funktionsaufnahmen demonstrieren volle Streckung im PIP-Gelenk des Mittelfingers (c) sowie kompletten Faustschluß (d).

apparates kann durch ein dem Patienten angepaßtes Nachbehandlungskonzept mit frühzeitiger Mobilisation entgegengewirkt werden [21].

Bei fehlgeschlagener Operation können Prothesenreimplantation, Silikonprothese, Arthroplastik mit Weichteilinterposition, Arthrodese mit Spongiosaplastik oder die freie vaskularisierte Gelenktransplantation zum Einsatz kommen. □

Literatur

1. Littler JW (1973) On the adaptability of man's hand (with reference to the equiangular curve). Hand 5: 187–191
2. An KN, Chao EY, Cooney WP, Linscheid RL (1985) Forces in the normal and abnormal hand. J Orthop Res 3: 202–211
3. Kiefhaber TR, Stern PJ, Grood ES (1986) Lateral stability of the proximal interphalangeal joint. J Hand Surg [Am] 11: 661-669
4. Minamikawa Y, Imaeda T, Amadio PC, Linscheid RL, Cooney WP, An KN (1993) Stability and constraint of the proximal interphalangeal joint. J Hand Surg [Am] 18: 198–204
5. Minamikawa Y, Horii E, Amadio PC, Cooney WP, Linscheid RL, An KN (1994) Lateral stability of proximal interphalangeal joint replacement. J Hand Surg [Am] 19: 1050–1054
6. Pelligrini VD, Burton RI (1990) Osteoarthritis of the proximal interphalangeal joint of the hand: Arthroplasty or fusion? J Hand Surg [Am] 15: 194–209
7. Iselin F, Conti E (1995) Long-term results of proximal interphalangeal joint resection arthroplasties with a silicone implant. J Hand Surg [Am] 20: 595–597
8. Lin HH, Wyrick JD, Stern PJ (1995) Proximal interphalangeal joint silicone replacement arthroplasty: Clinical results using an anterior approach. J Hand Surg [Am] 20: 123–132
9. Linscheid RL, Murray PM, Vidal MA, Beckenbaugh RD (1997) Development of a surface replacement arthroplasty for proximal interphalangeal joints. J Hand Surg [Am] 22: 286–298
10. Dryer RF, Blair WF, Shurr DG, Buckwalter JA (1984) Proximal interphalangeal joint arthroplasty. Clin Orthop 185: 187–194
11. Swanson AB, Maupin BK, Gajjar NV, Swanson GD (1985) Flexible implant arthroplasty in the proximal interphalangeal joint of the hand. J Hand Surg [Am] 10: 796–805
12. Hage JJ, Yoe EPD, Zevering JP, de Groot PJM (1999) Proximal interphalangeal joint silicone arthroplasty for posttraumatic arthritis. J Hand Surg [Am] 24: 73–77
13. Sauerbier M, Cooney WP, Berger RA, Linscheid RL (2000) Kompletter Oberflächenersatz des Fingermittelgelenks -

Langzeitresultate und chirurgische Technik. Handchir Mikrochir Plast Chir 32: 411–418
14. Linscheid RL, Chao EYS (1973) Biomechanical assessment of finger function in prosthetic joint design. Orthop Clin North Am 4: 317–330
15. Linscheid RL, Murray PM, Vidal MA, Beckenbaugh RD (1997) Development of a surface replacement arthroplasty for proximal interphalangeal joints. J Hand Surg [Am] 22: 286–298
16. Uchiyama S, Cooney WP III, Linscheid RL, Niebur G, An KN (2000) Kinematics of the proximal interphalangeal joint of the finger after surface replacement. J Hand Surg [Am] 25: 305–312
17. Chamay A (1988) A distally based dorsal and triangular tendinous flap for direct access to the proximal interphalangeal joint. Ann Chir Main 7: 179–183
18. Sauerbier M, Cooney WP, Linscheid RL (2001) Operative technique of surface replacement arthroplasty of the proximal interphalangeal joint. Techniques in Hand and Upper Extremity Surgery 5: 141–147
19. Sauerbier M, Linscheid RL (2002) The proximal interphalangeal joint. In: Hastings H, Weiss APC (eds) Arthritic surgery of the hand and wrist. Lippincott Williams & Wilkins, Philadelphia
20. Condamine JL, Fourquet M, Marcucci L, Pichereau D (1997) L'arthrose primitive metacarpo-phalangienne et interphalangienne proximal a la main. Indications et resultats de vingt-spt arthroplasties DJOA. Ann Chir Main 16: 66–78
21. Johnstone BR (2001) Proximal interphalangeal joint surface replacement arthroplasty. J Hand Surg 6 [Br]: 1–11

Dr. med. Michael Sauerbier
Klinik für Hand-, Plastische und Rekonstruktive Chirurgie
– Schwerbrandverletztenzentrum –
Berufsgenossenschaftliche Unfallklinik Ludwigshafen
Plastische und Handchirurgie der Universität Heidelberg
Ludwig-Guttmann-Straße 13
67071 Ludwigshafen

Fortsetzung von Seite 102

Hauptsächlich die kurative Medizin wird in vielen Bereichen umdenken müssen. Aus ökonomischer Sicht wird in Zukunft dem Privatpatienten mehr Bedeutung zukommen. Diesen zu informieren und zu aktivieren, wird eine wesentliche Aufgabe jeder modernen medizinischen Einrichtung werden, will sie im verschärften Wettbewerb weiterhin erfolgreich sein.

Wesentliche Lockerung des Werbeverbotes für Ärzte. Der Rostocker Ärztetag hat das Werbeverbot gelockert. Ärzte haben nun mehr Freiheiten, Patienten über ihre Leistungen zu informieren. Bisher wurden Kliniken wegen der betriebswirtschaftlichen Unterschiede gegenüber Niedergelassenen im sog. Werberecht bevorzugt, doch hat hier in der Rechtsprechung eine Angleichung stattgefunden. Niedergelassenen Ärzten ist es seit dem Karlsruher Urteil (Az:1BvR 1644/01) erlaubt, z. B. mit Anzeigen zu werben. Damit haben die obersten Richter das Recht der Patienten auf Information über das ärztliche Leistungsangebot sehr hoch bewertet. Lediglich berufswidrige Werbung bleibt weiterhin verboten (z. B. Anpreisung). Fotos von Arzt, Team oder sog. „Vorher-Nachher-Bilder" sind erlaubt.

Was kosten Werbeaktivitäten? Das Angebot der Werbebranche reicht hier von einfacher grafischer Gestaltung nach strikten Vorgaben bis zur komplexen Konzeptionierung und Durchführung ganzer Marketingkampagnen. Verschiedenste Medien, vom einfachen Prospekt über die virtuelle Welt des Internet bis hin zur Audiovision stehen zur Verfügung. Zunächst ist zu fragen: Welche Zielgruppe anzusprechen ist (zuweisende Ärzte, Patienten etc.), welches Medium (Printmedien, Internet etc.) infrage kommt, welche Ressourcen (finanzielle, personelle etc.) vorhanden sind und wie groß das Budget ist. Eine seriöse Kostenplanung ist unerläßlich, denn Werbemaßnahmen können teuer sein. Schon ein einfacher Praxisprospekt kann mit mehr als 3000,– tzu Buche schlagen, ein Internet-Basisauftritt ist selten unter 5000,– tzu haben. Und meist ist es damit nicht getan. Die Informationen zu den definierten Zielgruppen zu bringen, kann noch erheblich teurer werden. Zu diesem Zweck dienen verschiedenste PR-Maßnahmen, Anzeigen in Fachorganen und Zeitungen, speziellen Verzeichnissen oder Empfehlungen führender Fachvertreter. Die Darstellung im Internet alleine reicht nicht. Man muß auch gefunden werden! Nützlich sind die verschiedenen Suchmaschinen, spezielle Medizinportale und -verzeichnisse, Kooperationen mit diversen Internetanbietern, Linktausch oder die Kooperation mit medizinischen Netzwerken. All dies gilt es sinnvoll zu nutzen, um den Patienten von der eigenen fachlichern Kompetenz und Leistung zu überzeugen. Derart genutzt sind PR-Maßnahmen ein wichtiger Beitrag zur Transparenz im Gesundheitswesen und tragen letztendlich zur Kostendämpfung bei. Trotz gesetzlicher Liberalisierung der Werbemöglichkeiten ist zu empfehlen, jegliche Aktivität vorher juristisch auf eventuelle Berufs- und Standeswidrigkeiten überprüfen zu lassen.

Dipl.-Betriebswirt M. Nitsch, Geschäftsführer
Medführer GmbH, Fachverlag E-Health Marketing
Bunsenstraße 6, 64293 Darmstadt
E-mail: m.nitsch@medfuehrer.de

Leitlinie: Daumensattelgelenksarthrose

Stand vom 28.1.2002



Die Arthrose des Daumensattelgelenkes wird auf unterschiedliche Art operativ behandelt. Die selbständigen einzelnen operativen Leistungen haben jeweils ihre eigene Indikation. Die Indikationen dieser eigenständigen Operationen hängen von der Ausprägung der Arthrose ab: Es kann eine Resektion mit oder ohne Sehnensuspension, eine Synovialektomie, eine Arthrodese oder ein endoprothetischer Gelenkersatz notwendig werden.

1. Arthrodese des Sattelgelenkes

Hier können die Ziffern 2123 und 2131 GOÄ nebeneinander abgerechnet werden. Dies wird damit begründet, daß die Versteifung des Gelenkes durch dessen Verödung oder Ruhigstellung oder durch Transfixation erreicht werden kann. Die Resektion ist somit keine Teilleistung der Ziffer 2131. Mit dieser Argumentation haben die Amtsgerichte Freiburg und Lahr die Nebeneinanderberechnung der Ziffern 2125 und 2151 GOÄ als zulässig angesehen (Amtsgericht Freiburg, Urteil v. 15.06.2001, Az. 53 C 1365/01; Amtsgericht Lahr, Urteil v. 24.08.2001, Az. 2 C 63/01).

§ 4 Abs. 2 a GOÄ verweist für die Beantwortung der Frage, ob eine ärztliche Leistung als selbständig anzusehen und damit anrechenbar ist, auf das Gebührenverzeichnis. Die dort aufgeführten ärztlichen Leistungen werden zum einen durch die Leistungslegende und zum anderen durch den Punktwert definiert. Für die Ziffer 2123 GOÄ beträgt der Punktwert 1110, für die Ziffer 2131 GOÄ 1300 Punkte. Wenn der erstgenannte Bestandteil der letztgenannten Gebührenziffer wäre, würde für die operative Versteifung als von der Schwierigkeit her der Resektion zumindest gleichwertige ärztliche Leistung ein wesentlich geringerer Punktwert verbleiben. Durch den Vergleich der Punktwerte für beide Leistungsziffern wird somit deutlich, daß der Gesetzgeber hier von der Nebeneinanderberechnung ausgegangen ist. Der Berufung auf den Punktwert einzelner Leistungsziffern im Gebührenverzeichnis, um deren Nebeneinanderberechnung zu begründen, wird zeitweilig mit dem Argument entgegengetreten, daß es sich hierbei um Ungereimtheiten handeln würde, die der Gesetzgeber beseitigen müsse. Dabei wird übersehen, daß diese angeblichen Ungereimtheiten bei Einführung des § 4 Abs. 2 a GOÄ zum 01.01.1996 bereits bekannt waren. Wenn der Gesetzgeber damals von Ungereimtheiten ausgegangen wäre, hätte deren Beseitigung nahegelegen. Aus der Tatsache, daß dies unterblieben ist, kann nur der Schluß gezogen werden, daß der Verweis auf Leistungen nach dem Gebührenverzeichnis in § 4 Abs. 2 a GOÄ wörtlich genommen werden muß und die Leistungslegende und der Punktwert für die einzelnen Leistungsziffern des Gebührenverzeichnisses Maßstab für die Beurteilung der Frage sind, ob im Einzelfall eine selbständige und damit abrechenbare Leistung vorliegt.

Bei Verwendung autologer Spongiosa vom Beckenkamm, können neben den Ziffern 2123, 2131 GOÄ auch die Ziffern 2253, 2254 und/oder 2255 GOÄ abgerechnet werden. Zur Begründung dafür, daß die letztgenannten Leistungsziffern selbständig abrechenbar sind, kann auf § 4 Abs. 2 a S. 2 GOÄ verwiesen werden. In dieser Vorschrift heißt es, daß nur die für die zur Erbringung der im Gebührenverzeichnis aufgeführten operativen Leistungen methodisch notwendigen operativen Einzelschritte nicht selbständig abrechenbar sind. Als methodisch notwendige operative Einzelschritte können begrifflich nur diejenigen ärztlichen Leistungen angesehen werden, die bei einer Operation immer anfallen, nicht aber diejenigen Leistungen, die einer eigenständigen Indikation bedürfen und somit nicht regelmäßig ausgeführt werden müssen. Die Ziffern 2253, 2254 und/oder 2255 GOÄ fallen nur in Ausnahmefällen an (z.B. Osteoporose, voroperierte Gelenke). In diesen Fällen sind sie selbständig abrechenbar.

2. Flexor-carpi-radialis (FCR-Plastik)-Plastik

Die Entfernung des Os Trapeziums kann mit der Ziffer 2263 GOÄ berechnet werden, die Entfernung freier Gelenkkörper mit der Ziffer A 2118 GOÄ. Die Ziffer 2118 GOÄ kann hier nur analog berechnet werden, da in der Leistungslegende dieser Gebührenziffer die operative Entfernung freier Gelenkkörper nicht aufgeführt wird. Gleichwohl können freie Gelenkkörper auch im Handgelenk vorkommen, so daß eine ärztliche Leistung vorliegt, die bisher nicht in das Gebührenverzeichnis aufgenommen wurde. Dabei handelt es sich auch um eine selbständige Leistung, da freie Gelenkkörper im Gelenk nicht die Regel sind. Die im Zusammen-

hang mit ihrer Entfernung erbrachte ärztliche Leistung gehört damit nicht zu den methodisch notwendigen operativen Einzelschritten einer anderen operativen Leistung, so daß § 4 Abs. 2 a GOÄ einer Abrechnung nicht entgegensteht.

Bei entzündlichen Veränderungen der Gelenkschleimhaut, die nicht medikamentös behandelt werden können, kann eine Synovektomie mit der Ziffer 2111 GOÄ abgerechnet werden. Die Synovektomie muß hier als selbständige Leistung angesehen werden, die als eigenständige Indikation die Entzündung der Gelenkschleimhaut zur Voraussetzung hat. Sie gehört nicht zu den methodisch notwendigen operativen Einzelschritten bei einer anderen operativen Leistung, was einer Abrechnung entgegenstehen würde, da sie bei einer Daumensattelgelenksarthrose nicht regelmäßig vorkommt. § 4 Abs. 2 GOÄ steht einer Abrechnung somit nicht entgegen.

Wenn der Daumenmittelhandknochen durch die umgelagerte FCR-Sehne unterstützt wird, um eine Proximalverschiebung und einen Kraftverlust zu verhindern, wird die Ziffer 2074 GOÄ angesetzt und bei Führung der Sehne durch einen Bohrkanal durch den Mittelhandknochen die Ziffer 2250 GOÄ. Die Ansetzung der Ziffer 2074 GOÄ erfolgt für die Umlagerung der FCR-Sehne. Die Ziffer 2250 GOÄ kann nur analog angesetzt werden. Es handelt sich hier nicht um einen methodisch notwendigen operativen Einzelschritt der ärztlichen Leistung nach der Ziffer 2074 GOÄ, da auch andere Möglichkeiten der Sehnenführung denkbar sind, so daß § 4 Abs. 2 a GOÄ einer Abrechnung nicht entgegensteht.

Wenn die umgelagerte Sehne zusätzlich mit Knocheneinbolzung unter Verwendung eines Knochentransplantats fixiert und gesichert wird, kann daneben auch die Ziffer 2254 GOÄ abgerechnet werden. § 4 Abs. 2 a GOÄ steht dieser Abrechnung nicht entgegen, da die ärztliche Leistung eine besondere Indikation verlangt und nicht zu den methodisch notwendigen operativen Einzelschritten bei der Umlagerung der Sehne gehört, da sie nicht regelmäßig anfällt.

3. Endoprothese

Für den vollständigen endoprothetischen Ersatz des Sattelgelenkes können die Ziffern 2123, 2142 GOÄ angesetzt werden. Die Nebeneinanderberechnung der Resektion eines Gelenkes neben dem Einbau eines Ersatzgelenkes ist in der Rechtsprechung sehr umstritten. Insbesondere zur Nebeneinanderberechnung der Ziffern 2125/2151 GOÄ und 2124/2153 GOÄ, d.h. der Resektion neben dem endoprothetischen Totalersatz, existieren eine Vielzahl divergierender Gerichtsentscheidungen. Die Auffassung, daß die Resektion neben dem endoprothetischen Totalersatz abrechenbar ist, bestätigen u.a. folgende Gerichtsentscheidungen: AG Brake, Urteil v. 20.02. 1995, Az. 3 C 346/94; AG Trier, Urteil v. 08.11. 1996, Az. 7 C 105/96; AG Köln, Urteil v. 11.12.1997, Az. 115 C 304/94; VG Arnsberg, Urteil v. 11.11.1998, Az. 2 K 4446/97; AG Hildesheim, Urteil v. 03.11.1999, Az. 2 C 88/98; AG Oberndorf, Urteil v. 05.02.2000, Az. 4 C 206/99; AG Hannover, Urteil v. 09.06.2000, Az. 559 C 6347/00; AG Bad Kreuznach, Urteil v. 14.11.2000, Az. 2 C 2138/96; AG Hannover, Urteil v. 20.12.2000, Az. 561 C 17421/00; AG Hannover, Urteil v. 21.02.2001, Az. 561 C 18718/00, AG Hannover, Urteile v. 23.02.2001, Az. 559 C 17922/00 und 559 C 17736/00; AG Mainz, Urteil v. 06.03.2001, Az. 80 C 324/99; AG Freiburg, Urteil v. 15.06. 2001, Az. 53 C 1365/01, und AG Lahr, Urteil v. 24.08. 2001, Az. 2 C 63/01.

Die gegenteilige Auffassung, für die ebenfalls eine Reihe von Gerichtsentscheidungen vorliegen, findet sich aus jüngster Zeit insbesondere in LG Koblenz, Urteil v. 20.06.2001, Az. 12 S 357/00.

Die Argumente für die Nebeneinanderberechnung der Ziffern 2125/2151 und 2124/2153 GOÄ in den oben genannten Gerichtsentscheidungen lassen sich auch zur Begründung für die Nebeneinanderberechnung der Ziffern 2123/2142 GOÄ heranziehen. Der Auffassung, daß die ärztliche Leistung nach der Ziffer 2123 Bestandteil der Leistung nach der Ziffer 2142 GOÄ sei, kann zunächst mit einem Hinweis auf die Leistungslegende des Zweiteingriffes nach der Ziffer 2143 GOÄ begegnet werden. Dort wird von Entfernung und erneutem operativen Einbau eines künstlichen Hand- oder Fußgelenkes gesprochen. Wenn die Entfernung Bestandteil des Einbaus wäre, hätte es dieser Differenzierung nicht bedurft. Ein weiteres Argument für die Nebeneinanderberechnung der 2123/2142 GOÄ ist der Punktwert des Zweiteingriffes nach der Ziffer 2143 GOÄ. Dieser beträgt 4860 Punkte und somit mehr als die Addition des Punktwertes für die erstgenannten beiden Leistungsziffern. Der Vergleich der Punktwerte zeigt, daß der Gesetzgeber von der Nebeneinanderberechnung beider Leistungsziffern ausgeht, indem er in § 4 Abs. 2 a GOÄ auf Leistungen nach dem Gebührenverzeichnis und somit auf Leistungslegende und Punktwert der einzelnen dort aufgeführten Leistungen verweist.

Bei plastischen Maßnahmen an der Gelenkkapsel kann zusätzlich die Ziffer 2101 GOÄ analog abgerechnet werden. Voraussetzung ist, daß die Verstärkung der Gelenkkapsel bei Luxationsneigung der Endoprothese erforderlich ist und somit eine eigenständige Indikation vorliegt, die erst zum Vorliegen einer selbständigen Leistung führt, so daß § 4 Abs. 2 GOÄ einer Abrechnung nichts entgegensteht. □

Die Behandlung geburtstraumatischer Läsionen des Plexus brachialis

Riccardo E. Giunta

Das Reisestipendium der Vereinigung der Deutschen Plastischen Chirurgen (VDPC) 2001 wurde neuen Trends in der Behandlung von Läsionen des Plexus brachialis gewidmet, wobei der Schwerpunkt bei geburtstraumatischen Verletzungen lag. Insgesamt konnten weltweit vier Zentren auf Einladung besucht werden:

Erste Station war der Kollege Howard M. Clarke am Hospital for Sick Children der University of Ontario in Toronto (Abb. 1), Kanada. Ziel war es, sein in den 90er Jahren entwickeltes neues Scoring-System kennenzulernen. Das „Toronto Muscle Scoring System" beruht im Gegensatz zur konventionellen Messung von Kraftgraden auf der Messung von aktiven Bewegungsumfängen. Das Kriterium für eine direkte Operation am Plexus brachialis im Alter von 6 Monaten ergibt sich aus einer eingeschränkten Beweglichkeit von Schulter, Ellbogen und Handgelenk, wobei besonders die Einbeziehung der Hand ein neues Kriterium darstellt. Das Scoring-System konnte anschließend ebenfalls in der Münchner interdisziplinären Gruppe für geburtstraumatische Läsionen des Plexus brachialis eingeführt und eine prospektive Untersuchung begonnen werden.



Abb. 1 Howard M. Clarke am Hospital for Sick Children in Toronto/Kanada am OP-Tisch (links). Christine Curtis bei der Demonstration des „Toronto Muscle Scoring Systems" bei einem Säugling (rechts).

Ein weiterer Besuch galt dem Kollegen Panupan Songcharoen, am Siriraj Hospital der University of Bangkok, Thailand (Abb. 2). Der Kollege Panupan hat in den letzten Jahren vor allem durch die Neurotisation mit dem Nervus phrenicus eine außergewöhnlich große Erfahrung in der Behandlung adulter Verletzungen erworben. Sein Konzept bei kompletter Avulsion der Wurzeln C5 bis Th1 besteht in der Neurotisation des Nervus suprascapularis mit dem Nervus phrenicus, des Nervus musculocutaneus mit dem Nervus accesorius sowie in der Transposition der dorsalen Anteile der kontralateralen Wurzel C7 mit gestieltem Ulnaris-Transplantat zur Neurotisation des Nervus medianus. Im Rahmen des einwöchigen Besuchs konnte ein profunder Eindruck vom funktionellen Ergebnis und des resultierenden Hebedefekts erlangt werden.



Abb. 2 Panupan Songcharoen am Siriraj Hospital in Bangkok/Thailand bei der Untersuchung eines Kindes mit geburtstraumatischer Plexusläsion (links). Der Hochhauskomplex des vom König finanzierten Siriraj Hospital in Bangkok/Thailand (rechts).

Im Januar 2002 besuchte ich das „XIII. International Symposium on Brachial Plexus Surgery" Club A. NARAKAS unter der Leitung von Y. Allieu und A. Gilbert in

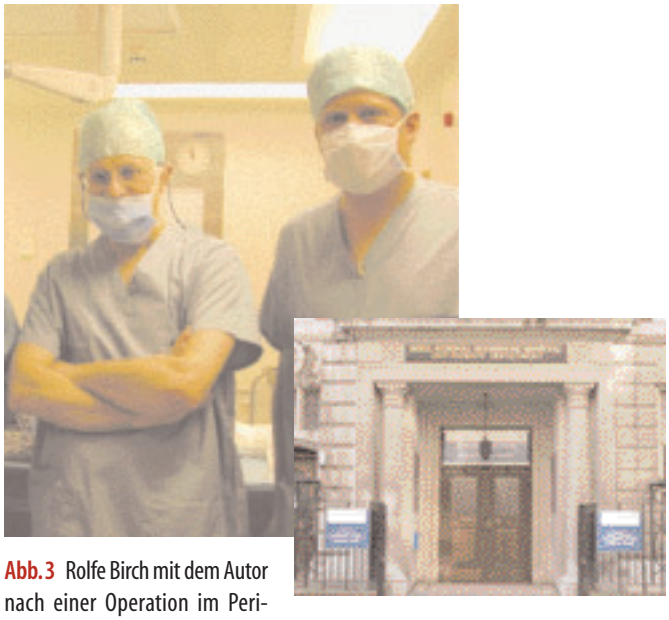

Abb. 3 Rolfe Birch mit dem Autor nach einer Operation im Peripheral Nerve Unit des Royal National Orthopaedic Hospital in Stanmore/London (links). Die „Outpatient-Clinic" des RNOH im Zentrum von London (rechts).

Paris, Frankreich. Hier wurden sowohl neue Trends in der Behandlung adulter als auch geburtstraumatischer Verletzungen in einem internationalen Forum von ca. 120 Teilnehmern diskutiert. Die Ergebnisse einer eigenen Nachuntersuchung von Patienten mit Innenrotationskontraktur nach geburtstraumatischer Verletzung, die mittels Derotationsosteotomie behandelt worden waren, wurde (Koautoren: G. Meissl und M. Frey, Wien) vorgestellt.



Abb. 4 Titelseite der Elterninformationsbroschüre zur geburtstraumatischen Plexusläsion, die über die neu eingerichtete Website *www.plexusparese.de* angefordert werden kann.

Anzeige

Oldenburg i.O.

Suche für Neugründung einer Privatpraxis (GmbH) für plastische Chirurgie eine(n) Arzt/Ärztin für leitende Funktion.

Eigenkapital ist nicht erforderlich.

Telefon 04 41/60 20 70

Die letzte Reise galt Rolfe Birch, Peripheral Nerve Injury Unit des NHS Trust Hospitals in Stanmore/London, England (Abb. 3), im Juni 2002. Ziel der Reise war, die Behandlung der Innenrotations-Adduktionskontraktur bei geburtstraumtischen Verletzungen aus orthopädischer Sicht kennenzulernen. Insbesondere die Aspekte der vorderen und hinteren Schulterlösung mit Resektion des Processus coracoideus haben sehr positive Anregungen zur Behandlung dieses Problems gegeben.

Insgesamt konnte das Reisestipendium der VDPC 2001 so einen wichtigen Stimulus geben und außerordentliche Erfahrungen gesammelt werden. Diese Erfahrungen konnten in die im Jahre 2001 neu gegründete interdisziplinäre Arbeitsgruppe „geburtstraumatische Armplexusparese München" beider Universitäten Münchens eingebracht werden. Zur weithin vernachlässigten Elterninformation über mögliche Behandlungsmaßnahmen wurde im Januar die Internet-Seite **www. plexusparese.de** veröffentlicht (Abb. 4).

Zum Schluß möchte ich mich sehr herzlich bei der VDPC für die Zuteilung des Reisestipendiums bedanken.

Der Firma Polytech Silimed Europe GmbH in Dieburg gebührt Dank für die Finanzierung des Reisestipendiums, ebenso meinem Chef, Herrn Professor Edgar Biemer, der das Vorhaben unterstützte. □

Dr. med. Riccardo E. Giunta
Abteilung für Plastische und Wiederherstellungschirurgie
Klinikum rechts der Isar der Technischen Universität
Ismaninger Straße 22
81675 München

Oktober 2002

18.–19.10.2002 Salzburg
40. Jahreskongreß der Österreichischen Gesellschaft für Plastische, Ästhetische und Rekonstruktive Chirurgie
Anfragen: Prof. Dr. Ch. Papp, Abteilung für Plastische, Ästhetische und Wiederherstellungschirurgie, Krankenhaus der Barmherzigen Brüder, Kajetanerplatz 1, A-5020 Salzburg, Tel. +43-662/8088-252, Fax: 8088381, email: plastchir@chpapp.at

November 2002

16.11.2002 Köln
Internationales Symposium anläßlich des 70. Geburtstages von Professor N. Olivari und des 20jährigen Bestehens der Abteilung für Plastische Chirurgie in Wesseling unter dem Patronat der VDPC und VDÄPC
Anfragen: Dr. D. F. Richter, Abteilung für Plastische Chirurgie, Dreifaltigkeits-Krankenhaus, Bonner Straße 84, 50387 Wesseling, Tel. 02236/77387, Fax 77380, email: Dr.Richter-Koeln@t-online.de

22.–23.11.2002 Frankfurt, Bethanien-Krankenhaus
2. Frankfurter Live-OP-Kurs: Facelifting
Die Teilnehmerzahl ist auf 100 begrenzt!
Anfragen: Gemeinschaftspraxis für Plastische Chirurgie Dr. H. Lampe, Dr. Marianne Wolters, Oeder Weg 2-4, 60318 Frankfurt/Main, Tel. 069/598005, Fax 598007, email: info@plastische-Chirurgie-ffm.de



23.–24.11.2002 Bern
The European Board Examination in Plastic Surgery
Im Vorfeld findet der 11. European Course in Plastic Surgery vom 20.–22.11.2002 in Bern statt.
Detaillierte Auskünfte unter: www.ebopras.org. Anfragen: Frau Karin Hostettler, Tel. +41-31/6328014, Fax 3824496, email: karin.hostettler@insel.ch

Juni 2003

19.–21.6.2003 München
23. Jahrestagung der Deutschen Gesellschaft für Senologie
Anfragen: CTW Congress Organisation, Goßlerstraße 30, 12161 Berlin, Tel. 030/85996216, Fax 85079826, email: senologie@ctw-congress.de, www.ctw-congress.de/seno



COLLAGEN Aesthetics



Jugendliche Frische, die unter die Haut geht.



Hylaform, Hylaform Fineline und Hylaform Plus.
Die neue Produktlinie von Collagen Aesthetics für Falten, Lippenverschönerungen und Formkorrekturen.
Sicher, effektiv und schnell und ohne vorherigen Hauttest.

Informationen unter: Tel. 0211.16895-15 oder im Internet: www.hylaform.de

Hylaform®

Only the Style 410 matrix of breast implants from Mc Ghan offers such a range of shape and choice to meet virtually any patient requirement. Style 410 Breast Implants are available in an innovative combination of height, width and projection options. Surgeons can select from nine different shapes in low, moderate and high projections with a variety of base widths. It is this range of selection that affords more planning options to meet a broader range of patient needs, and facilitate desired outcome.



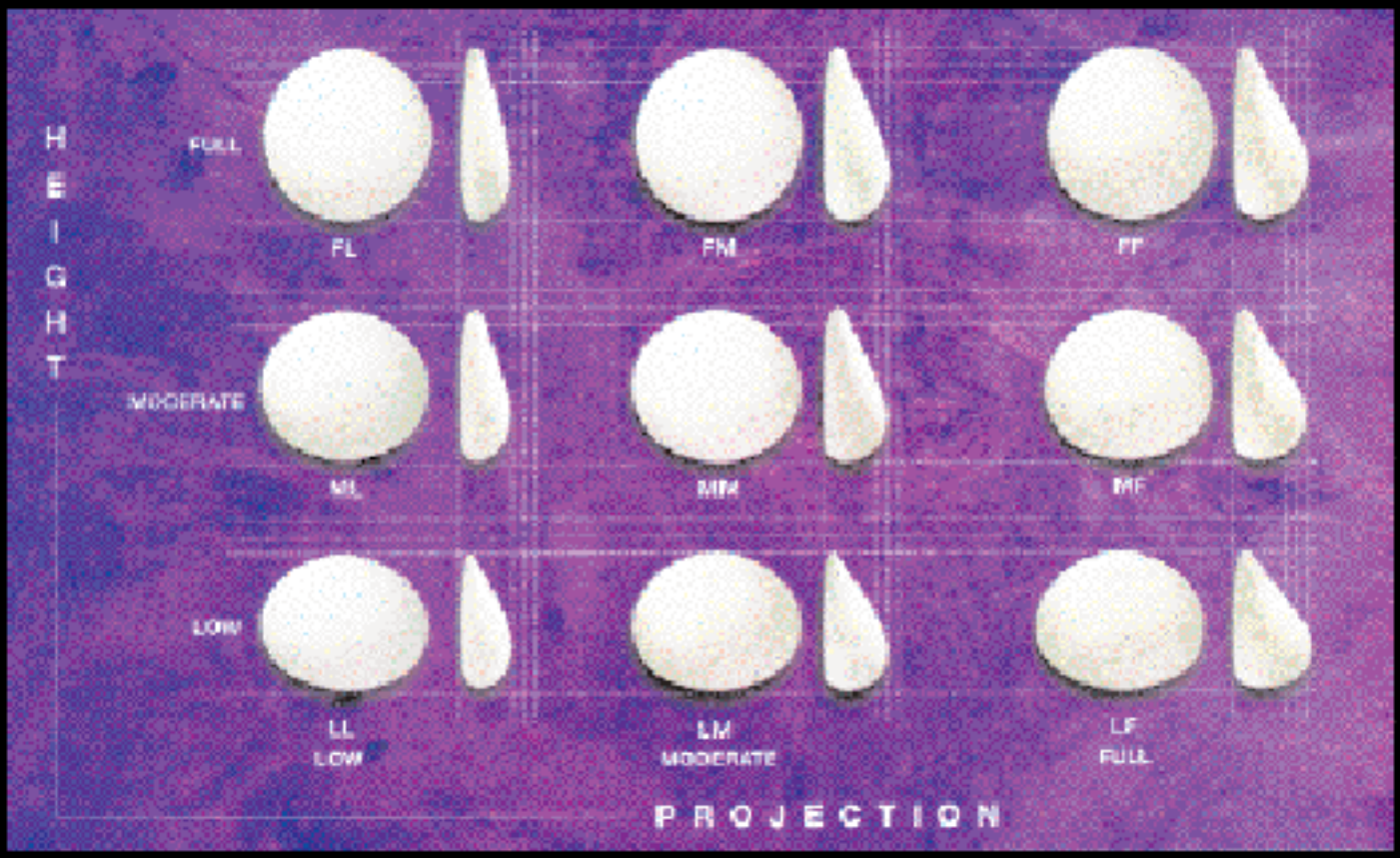

STYLE 410

More Shapes. More Choices.

Hansaallee 201
40549 Düsseldorf
Tel: 0211/16895-0
Fax 0211/16895-16