Plastische CHIRURGIE

3. Jahrgang • Heft 2
Juni 2003

Mitteilungen Vereinigung der Deutschen Plastischen Chirurgen – VDPC Vereinigung der Deutschen Ästhetisch-Plastischen Chirurgen – VDÄPC

Nicht-operative Faltenbehandlung



Umsatzsteuer für plastisch-ästhetische Eingriffe: Nachforderungen in Millionenhöhe

Nachgefragt:
Die Plastische Chirurgie braucht einen vernünftigen Zukunftskurs

Nicht-operative Faltenbehandlung im Gesicht

Sekundär heilende Wunden der Hand

Vorschau
34. Jahrestagung VDPC
8. Jahrestagung VDÄPC
in Freiburg

Eine Publikation des Kaden Verlags
KADEN

PostVertriebsstück D57442 Gebühr bezahlt • Dr. Kaden Verlag GmbH • Bürgstraße 19 • 69115 Heidelberg ISSN1618-6214



Das anatomische kohäsive Gelimplantat

MENTOR
Deutschland GmbH

Ihr Partner in der Plastischen Chirurgie

Ludwigstraße 45 · Haus C · D-85399 Hallbergmoos
Telefon: 08 11/6 0050-0 · Telefax: 08 11/6 0050-11

Neue Weiterbildungsordnung verabschiedet

Der Deutsche Ärztetag 2003 hat die neue Muster-Weiterbildungsordnung verabschiedet. Nach intensiver und jahrelanger Vorarbeit in den ständigen Weiterbildungskonferenzen wurde das Fachgebiet Chirurgie neu definiert: Nach einer gemeinsamen Basisweiterbildung von 24 Monaten (common trunk) können acht Facharztkompetenzen in jeweils vier Jahren zusätzlicher Weiterbildungszeit erlangt werden. Die anfänglichen Differenzen und Bedenken sind dank der kompetenten Vertretung unseres Fachgebietes durch die Kollegen Germann und Steinau diplomatisch gelöst worden. Der zukünftige Facharzt/Fachärztin für Plastische Chirurgie muß während der zweijährigen Basisweiterbildung sechs Monate Notfallaufnahme und zusätzlich sechs Monate Intensivmedizin in der Chirurgie oder in einem anderen Gebiet absolviert haben. Sechs Monate der Basisweiterbildung können in einem ambulanten chirurgischen Bereich abgeleistet werden. Die anschließende vierjährige Weiterbildungszeit kann 12 Monate in anderen chirurgischen Gebieten, der HNO-Heilkunde und/oder der MKG-Chirurgie beinhalten. Sechs Monate können in der Anästhesiologie, Frauenheilkunde und Geburtsheilkunde oder der Pathologie angerechnet werden, 12 Monate können im ambulanten Bereich abgeleistet werden.

Weiterbildungsinhalte unseres Fachgebietes erstmals umfassend definiert

Die Weiterbildungsinhalte unseres Fachgebietes sind erstmals umfassend definiert: Alle „konstruktiven, rekonstruktiven und ästhetisch-plastisch-chirurgischen Eingriffe, die Form und Funktion wiederherstellen oder verbessern, der Korrektur kongenitaler, erworbener oder altersbedingter Veränderung dienen, der Behandlung akuter Verletzungen und deren Folgeschäden incl. der peripheren Nerven und deren Ersatzoperationen, der Behandlung benigner und maligner Tumorleiden der Haut, der Weichteile und des Skeletts einschließlich spezifischer, komplexer Rekonstruktionsmaßnahmen im Bereich der Haut, der Weichteile und des muskulo-skelettalen Systems, der umfassenden Behandlung Brandverletzter in der Akut- und sekundären Rekonstruktionsphase, sowie der Differentialtherapie bei postoperativen Komplikationen, Großwunden, Wundheilungsstörungen und Sekundärerkrankungen oder therapeutischen Folgezuständen in jeder Körperregion bei beiden Geschlechtern unter Einschluß von Revisionseingriffen“. Der Leistungskatalog sieht insgesamt 665 operative Eingriffe, 110 Assistenzen sowie 100 Behandlungspläne in fünf Gruppen vor: Plastisch-rekonstruktive Chirurgie, ästhetische Chirurgie, Handchirurgie, Chirurgie der peripheren Nerven, Verbrennungsbehandlung. Die Muster-Weiterbildungsordnung einschließlich der Weiterbildungsinhalte wird am 18. Juli 2003 in der Vorstandssitzung der Bundesärztekammer endgültig abgestimmt.

Zukünftig neue Strukturen Krankenversorgung und hohe Anforderungen bei der Weiterbildung des Nachwuchses

Diese erweiterte Definition des Fachgebietes und der gewaltige Operationskatalog, der über 140 Operationen und Assistenzen in der ästhetischen Chirurgie erfordert, möge uns allen die Aufgaben verdeutlichen, die in nächster Zukunft auf uns und unsere Weiterbildungsassistenten zukommen. In diesem Zusammenhang sei auch erwähnt, daß die *Gesetzesvorlage zur Abschaffung des AiP* vorsieht, diesen zum 30. September 2004 abzuschaffen. Es ist kaum anzunehmen, daß im Frühjahr 2004 junge Assistenzärzte noch eine AiP-Stelle antreten werden. Wir haben uns also nicht nur auf neue Strukturen in der stationären und ambulanten Krankenversorgung, sondern auch auf hohe Anforderungen hinsichtlich der Weiterbildung unseres Nachwuchses einzustellen. Wir können stolz sein auf diese schnelle Entwicklung des Fachgebietes Plastische Chirurgie, das nun wieder in den Schoß des gesamten Gebietes Chirurgie zurückgekehrt ist. Die Chancen der interdisziplinären Kooperation und Weiterbildung sollten wir in naher Zukunft ergreifen.



Priv.-Doz. Dr. Klaus Exner
Kommissarischer Präsident der VDPC und Herausgeber

Hyal-System® – Der Generationssprung in der Haut-Entfaltung.

DIE INNOVATION

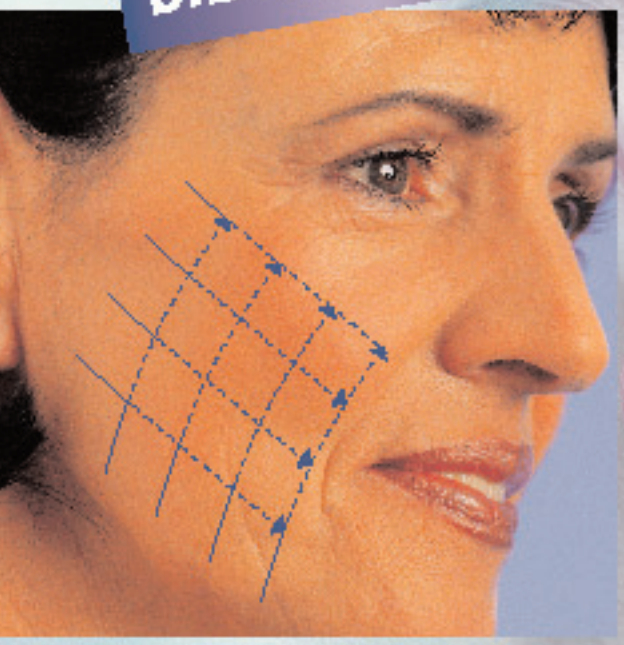

Cross-Link-Technik – Großflächige Infiltration ganzer Hautareale

- Native, unvernetzte Hyaluronsäure
- Verbesserte Hydratation und Elastizität
- Verjüngtes Hauterscheinungsbild
- Einfach anzuwenden – gut verträglich



Hyal-System

Entfaltet die Haut. Flächig. Intradermal.

Hersteller: Fidia Farmaceutici S.p.A., Italien; Vertrieb: Merz Pharmaceuticals GmbH, Frankfurt am Main
Mehr Informationen unter www.hyal-system.de oder senden Sie Ihre Fragen an hyal-system@merz.de

fidia

MERZ

Ein Urgestein der Plastischen Chirurgie wechselt in private Praxis

Wenn Professor Dr. med. Wolfgang Mühlbauer am 31. Juli 2003 als Chefarzt die Abteilung für Plastische- und Handchirurgie, Zentrum für Schwerbrandverletzte am Städtischen Krankenhaus München-Bogenhausen nach einem erfüllten Berufsleben verläßt und in die private Praxis ehemaliger Mitarbeiter in der Arabellaklinik wechselt, wird er die Arbeitsbedingungen vorfinden, von denen Medizinstudenten träumen: Er kann viel operieren und ist von jeglichen Verwaltungs- und Organisationsaufgaben freigestellt. „Wolfgang Mühlbauer ist ein Urgestein der Plastischen Chirurgie, das wir nicht missen möchten", charakterisiert ihn VDPC-Schatzmeister Dr. Hermann Lampe aus Frankfurt am Main. „Er ist nicht nur ein geradliniger, kooperativer, grundehrlicher, offener und netter Kollege, sondern verfügt auch über einen ungeheuer großen Erfahrungsschatz auf unserem Fachgebiet.

Eine Reihe von außergewöhnlichen Leistungen haben zu der weltweiten Anerkennung des 65-jährigen geführt. So gilt der Bayer mit dem deutschen und amerikanischen Staatsexamen als ein Pionier der kraniofazialen Chirurgie nach Tessier, die er zusammen mit Hans Anderl aus Innsbruck begründet hat. Seit 1978 haben Wolfgang Mühlbauer und seine Kollegen mehrere tausend Fälle behandelt und den Betroffenen wieder ein menschwürdiges Leben ermöglicht.

Darüber hinaus hat er sich verstärkt um die Anerkennung der Plastischen Chirurgie als Teilgebiet der Chirurgie gekümmert. Seine Bemühungen wurden 1993 mit der Anerkennung der Plastischen Chirurgie als Monospezialität gekrönt. Zusammen mit Alfred Berger aus Hannover und Peter Eckert aus Würzburg hat Wolfgang Mühlbauer den Facharzt „Plastischer Chirurg" durchgesetzt. Viele Jahre wirkte er als Sekretär in der Vereinigung der Deutschen Plastischen Chirurgen und wurde zudem Präsident der entsprechenden europäischen Organisation. Von 2000 bis 2001 stand er dem Präsidium der Vereinigung der Deutschen Ästhetisch-Plastischen Chirurgen (VDÄPC) vor und im vergangenen Jahr der European Association of Plastic Surgeons. Er ist Mitglied in zahlreichen wissenschaftlichen Gesellschaften und Ehrenmitglied der ungarischen, brasilianischen, argentinischen, australischen und südafrikanischen Gesellschaft für Plastische Chirurgie.

„Wirklich stolz bin ich auf unser international anerkanntes Zentrum für Schwerbrandverletzte", sagt Professor Wolfgang Mühlbauer. „Wir haben in Bogenhausen aus dem Nichts Mitte der achtziger Jahre dieses Zentrum geschaffen. Durch unser eigenes Labor, in dem wir uns mit Hautzüchtungen sowie Gewebezüchtungen und -ersatz beschäftigen, haben wir uns eine Vorreiterrolle erarbeitet. Es ist das einzige Zentrum, das in eigener Regie funktioniert. Unsere Züchtungen werden hauptsächlich bei der Wiederherstellungschirurgie eingesetzt. Alle anderen Kliniken müssen ihr Material teuer kaufen."

Professor Wolfgang Mühlbauer freut sich über den Wechsel vom Chefarzt einer großen Klinik in eine private Praxis. „Die Bedingungen für Chefärzte an den öffentlichen Krankenhäusern sind viel schlechter geworden", klagt er. „Zuviel Management, zu wenig Medizin – das ist das Problem. Es wird mehr über Geld gesprochen als über medizinische Verfahren."

Die Plastischen und vor allem die Ästhetisch-plastischen Chirurgen in Deutschland freuen sich, Wolfgang Mühlbauer noch lange in ihren Reihen zu wissen. Wir wünschen Wolfgang Mühlbauer bei seiner neuen Tätigkeit ausreichend Zeit für seinen geliebten Golfsport.



Dr. Constance Neuhann-Lorenz
Präsidentin VDÄPC

Obagi Blue Peel®

Mehr Sicherheit durch ...

- Steuerung der Eindringtiefe
- langsame Penetration der Trichloressigsäure
- Prägnante Endpunkte
- Farbindikator



POLYTECH SILIMED EUROPE GmbH

OBAGI BLUE PEEL®

POLYTECH SILIMED Europe GmbH · Altheimer Str. 32 · 64807 Dieburg · Deutschland
www.PolytechSilimed.de · E-mail: Kundenservice@PolytechSilimed.de
Tel.: +49 (0) 6071-98630 · Fax: +49 (0) 6071-986330

Plastische CHIRURGIE

Mitteilungen der
Vereinigung der Deutschen Plastischen Chirurgen – VDPC
Vereinigung der Deutschen Ästhetisch-Plastischen Chirurgen – VDÄPC

Herausgeber:
Priv.-Doz. Dr. med. K. Exner, Frankfurt/Main
Im Auftrag der
Vereinigung der Deutschen Plastischen Chirurgen VDPC
Vereinigung der Deutschen Ästhetisch-Plastischen Chirurgen VDÄPC

Erscheinungsweise: 4 Ausgaben (März, Juni, September, Dezember)

Abonnement: Bestellung beim Verlag oder bei jeder Buchhandlung

Bezugspreis: Jahresabonnement h 80,– (inkl. 7% MwSt. zzgl. Porto und Versand). Einzelheft außerhalb des Abonnements h 20,– (inkl. 7% MwSt., zzgl. Versand).
Bei Bestellung im Laufe des Jahres wird der Bezugspreis anteilig berechnet. Der Abonnent kann seine Bestellung innerhalb von 7 Tagen schriftlich beim Verlag widerrufen. Das Abonnement gilt zunächst bis zum Ende des begonnen Jahres. Es verlängert sich um jeweils ein Jahr, wenn die Kündigung nicht bis zum 31.10. schriftlich im Verlag vorliegt. Kann die Zeitschrift aufgrund Streiks oder höherer Gewalt nicht geliefert werden, so besteht kein Anspruch auf Ersatz.

Anzeigenannahme: Gordana Bauer (0 62 21/ 13 77-6 20). Zur Zeit gilt Anzeigenpreisliste Nr. 2/2002.
Copyright: Mit der Annahme eines Manuskriptes erwirbt der Verlag für die Dauer der gesetzlichen Schutzfrist (§ 64 UrhRG) die Verwertungsrechte im Sinne der §§ 15 ff. des Urheberrechtsgesetzes. Übersetzung, Nachdruck, Vervielfältigung auf fotomechanischem oder ähnlichen Wege, Vortrag, Funk- und Fernsehsendung sowie Speicherung in Datenverarbeitungsanlagen – auch auszugsweise – sind nur mit schriftlicher Genehmigung des Verlages gestattet. Die Verantwortlichkeit für die Patientenaufnahmen liegt beim jeweiligen Autor.
Verlagsredaktion: Carola Marx (CM)
N. Krämer, Heidelberg

Dr. R. Kaden Verlag GmbH
Ringstraße 19, 69115 Heidelberg
Tel. 0 62 21 / 13 77-6 10, Fax 0 62 21 / 6 59 95 90
Email: info@kaden-verlag.de

Herstellung: Ch. Molter, Kaden Verlag
Druck und Verarbeitung: Heidelberger Reprographie, 69214 Eppelheim

Inhalt

Editorial

Neue Weiterbildungsordnung verabschiedet 53
K. Exner

Ein Urgestein der Plastischen Chirurgie wechselt in private Praxis 55
C. Neuhann-Lorenz

Nachrichten

Umsatzsteuer für plastisch-ästhetische Eingriffe: Nachforderungen in Millionenhöhe 59

Die Plastische Chirurgie braucht einen vernünftigen Zukunftskurs 60
Nachgefragt bei Prof. H.-U. Steinau

Konstante Anzahl plastisch-ästhetischer Eingriffe in den USA 64

Schweiz: Kompetenzzentrum für plastische Chirurgie 65

Kooperation: Kontakte nach Polen 65

Kredite: Schönheit auf Raten 66

Franz Gsell verstorben 66

Erfolgreiche Teilnahme der Plastischen Chirurgie Lübeck bei der Ruderregatta 68

Fortbildung



Nicht-operative Faltenbehandlung im Gesicht 69



Sekundär heilende Wunden der Hand 83

Jahrestagung

Vorschau auf die 34. Jahrestagung der VDPC und der 8. Jahrestagung der VDÄPC in Freiburg 86

Abrechnungsfragen

Leitlinie Dupuytren'sche Kontraktur 90

Rubriken

Vorstandsgremien VDPC/VDÄPC 68

Personalia 92

Kongresse 92

Aufruf zur Subskription

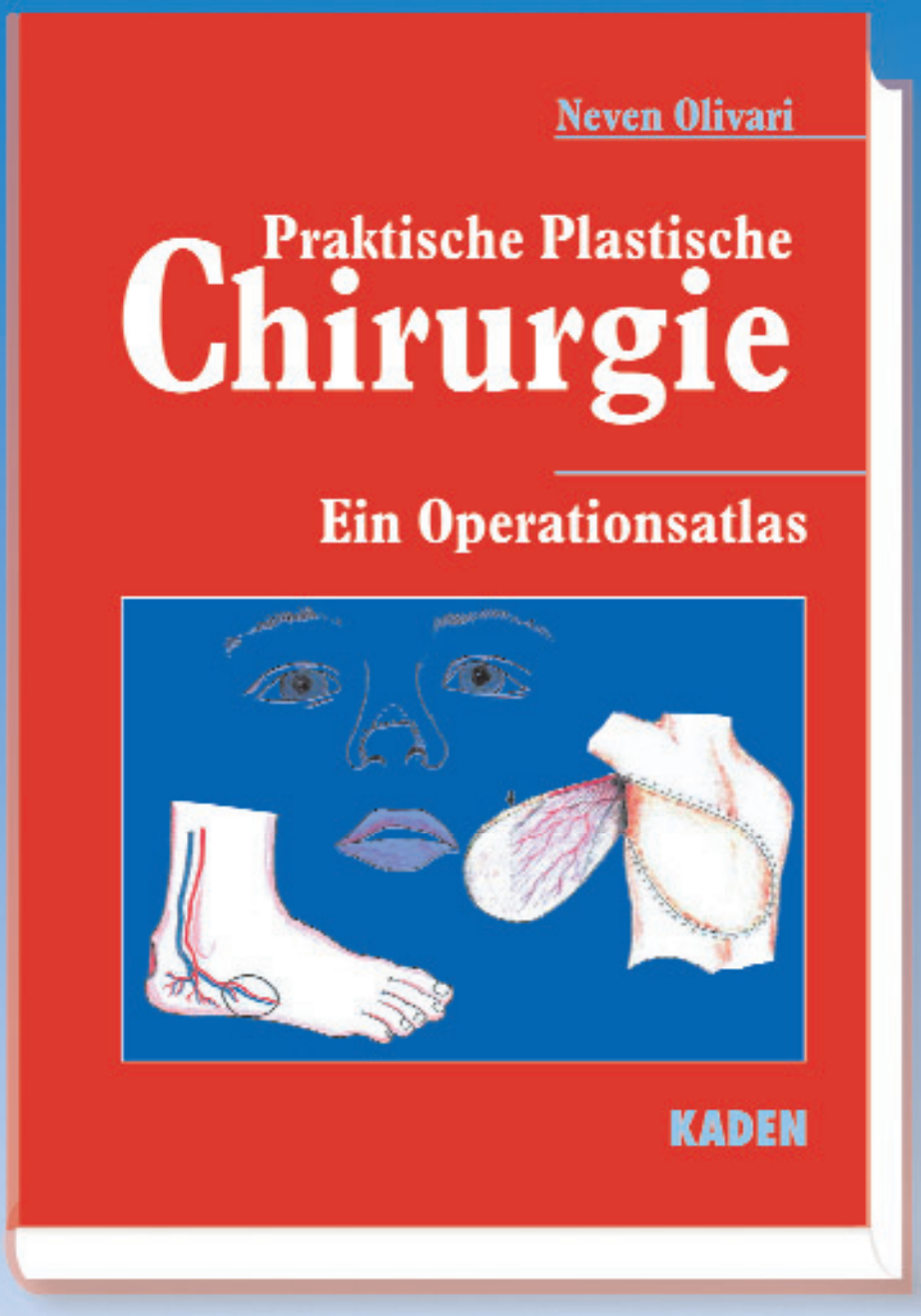

Empfohlen von der
Vereinigung der Deutschen Plastischen Chirurgen (VDPC)

ca. 800 Seiten, über 2500 Abbildungen (davon ca. 600 Farbzeichnungen),
Atlasformat, gebunden, ISBN 3-922777-55-4
Vorbestellpreis ca. 249,–, danach ca. 299,–

Erscheint 2. Halbjahr 2003

KADEN

Zu bestellen bei jeder Buchhandlung oder direkt bei:
Kaden Verlag, Ringstraße 19b, 69115 Heidelberg, Tel. 06221/1377620, Fax 6599590,
E-Mail: bauer@kaden-verlag.de, Internet: www.kaden-verlag.de

Umsatzsteuer für plastisch-ästhetische Eingriffe: Nachforderungen in Millionenhöhe

Die Frage, ob die Tätigkeit eines plastischen Chirurgen bei sogenannten Schönheitsoperationen als ärztliche Heilbehandlung zu betrachten ist, und damit zur Anwendung der Steuerbefreiung nach Paragraph 4 Nr. 14 UStG führt, war jüngst Gegenstand eines Gesprächs zwischen den Vertretern der obersten Finanzbehörden des Bundes und der Länder. Dabei wurde beschlossen, daß plastisch-ästhetische Eingriffe grundsätzlich umsatzsteuerpflichtig sind. Je nach den Umständen des Einzelfalles können diese Leistungen umsatzsteuerfrei sein, wenn eine medizinische Indikation vorliegt. Dies ist in der Regel dann der Fall, wenn die Krankenkassen die Kosten für die Operation übernehmen.

Neuregelung der Umsatzsteuerpflicht geht auf ein Urteil des Europäischen Gerichtshofes zurück

Die Neuregelung geht zurück auf ein Urteil des Europäischen Gerichtshofes (EuGH), der im September 2000 entschieden hatte, daß Leistungen eines Arztes nur dann umsatzsteuerfrei sind, „wenn sie der medizinischen Behandlung von Krankheiten dienen". Über zwei Jahre später folgte die deutsche Reaktion auf den Richterspruch: Die Oberfinanzdirektion (OFD) der Länder griff in einer ausführlichen Verwaltungsanweisung das Kriterium „medizinische Indikation" auf, das der plastische Chirurg bei „schönheitschirurgischen Eingriffen" nun nachzuweisen hat.

Einige Finanzbehörden dehnen Nachweiserfordernis auf die Vergangenheit aus

Als wäre diese Neuregelung noch nicht genug, dehnen nun in einigen Bundesländern die Finanzbehörden – z. B. in Berlin, Frankfurt und Hannover – die Nachweiserfordernisse auch auf die Vergangenheit aus. Aufgrund der langen Verjährungsfristen gibt es bereits jetzt einige Ärzte, bei denen die Finanzbeamten bis Mitte der 90er Jahre zurückgehen. „Die geforderten Nachzahlungen gehen dann teilweise in die Millionen", berichtete ein Anwalt von Betroffenen vor kurzem im *Handelsblatt*. Für den Chirurgen kann die Recherche in der Vergangenheit unter Umständen ruinös sein: Denn nach mehreren Jahren sind die eigentlichen Steuerschuldner – die Patienten – oft nicht mehr zu ermitteln. Dann muß der betroffene Mediziner für die nachzuzahlende Steuerschuld geradestehen. Für die VDÄPC wurde ein Gutachten bei einer großen Steuerkanzlei in Auftrag gegeben, das zur Grundlage auch innerhalb von Steuerfachkreisen dienen wird.

Süddeutsche Vertrauensschutzregelungen sind unberechtigt, so die Berliner Finanzbehörde

Die OFD-Bezirke in Süddeutschland hingegen haben sogenannte Vertrauensschutzregelungen erlassen: Die Steuerpflicht gilt hier erst seit dem 1. Januar 2003 – beispielsweise in den Bezirken Stuttgart/Karlsruhe, Nürnberg und München. Für die plastischen Chirurgen in Deutschland ist es ein unhaltbarer Zustand, daß je nach Ort der Tätigkeit eine andere Steuerpflicht gilt. Zahlreiche Betroffene fordern eine Gleichbehandlung – natürlich im Sinne der kulanten süddeutschen Regelung. Die Finanzverwaltung indes sieht keinen Grund, ihre Anweisung zu korrigieren; das EuGH-Urteil sei eindeutig. „Daß andere Länder unberechtigterweise Verrtauensschutzregelungen einführen, kann nicht die Richtschnur sein", erklärt man etwa in Berlin. Im Bundesfinanzministerium will man das Problem in einer Bund-Länder-Arbeitsgruppe klären – doch ob und wann mit einer einvernehmlichen Klärung des Problems gerechnet werden kann, ist unklar. Von rückwirkenden Nachzahlungen Betroffene, sollten in jedem Fall Widerspruch gegen die Steuerbescheide einlegen und gegebenenfalls juristischen Rat einholen. ■ CM

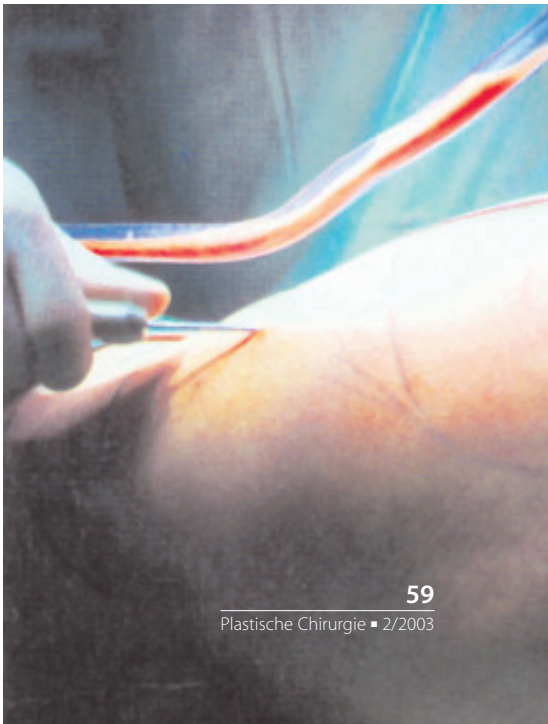

Die Plastische Chirurgie braucht einen vernünftigen Zukunftskurs

Nachgefragt bei Prof. Dr. med. H.-U. Steinau



H.-U. Steinau

PC: Herr Professor Steinau, Sie haben bei der Mitgliederversammlung der VDPC am 1. Mai 2003 während des Chirurgenkongresses in München überraschend Ihr Amt als Präsident der VDPC niedergelegt. Was sind die Hintergründe für diesen Entschluß?

H.-U. Steinau: Wir haben bekanntermaßen das große Problem, daß der gesamte Bereich der ästhetischen Chirurgie nicht durch Reglementierungen geschützt ist, man keine spezielle Ausbildung benötigt und es keine Ärztekammern gibt, die über die Einhaltung bestimmter Standards wachen. In meinen Augen war es daher besonders wichtig, daß man mit den beiden anderen großen Ärztegruppen, die in diesem Bereich ebenfalls ausgebildet sind, – den Mund-, Kiefer-, Gesichtschirurgen und den HNO-Ärzten (plastische Operationen) – eine einheitliche Vorgehensweise abspricht. Hier hatten wir uns mit Zustimmung der VDPC-Vollversammlung darauf geeinigt, daß die Facharztbezeichnung der plastischen Chirurgen europaadaptiert in „Facharzt für Plastische, Rekonstruktive und Ästhetische Chirurgie“ geändert werden sollte. Im Gegenzug wurde den Kollegen aus den beiden genannten Fachbereichen zugestanden, ihre Zusatzbezeichnung in „Plastische und Ästhetische Operationen“ umzuwandeln. Diese Vorschläge wurden – und hier war unsere eigene politische Überzeugungsarbeit vor Ort in den Landesärztekammern und bei den Delegierten noch nicht gut genug – beim Ärztetag 2002 abgeschmettert.

Bei der besagten VDPC-Versammlung in München im Mai 2003 glaubten nun eine Minderheit von zirka 70 Mitgliedern, daß sie ohne sorgfältige Analysen über die Zukunft von fast 1000 Mitgliedern bestimmen sollte: Sie versuchten in einer Spontanaktion, unsere Bezeichnung in „Facharzt für Plastische und Ästhetische Chirurgie“ umzubenennen – und zwar ohne sich vorher mit den anderen Fachgesellschaften abzusprechen.

> *»Man kann nicht – nachdem alle chirurgischen Fachgesellschaften sich geeinigt haben – einen separaten Antrag schicken und erwarten, daß die anderen Fachgesellschaften dies akzeptieren.«*

Aufgrund der Tatsache, daß ich in den vergangenen sechs Jahren durch regelmäßige Gespräche mit den anderen Fächern eine Vertrauensbasis geschaffen habe, weiß ich, daß ein solches Vorgehen zu erheblichen Mißstimmungen und letztlich zu unnötigen Aktionen gegen das Fach plastische Chirurgie führen könnte. Ich habe mich daher dagegen ausgesprochen, diesen Punkt erneut – und im Alleingang – vor den diesjährigen Ärztetag zu bringen, ohne zuvor bei den Landesärztekammern die notwendige politische Arbeit abzuschließen.

Im Übrigen haben wir nach fast vierjährigem Vorlauf gemeinsam mit dem Berufsverband der Chirurgen eine Weiterbildungsordnung unterschrieben. Man kann nicht – nachdem alle chirurgischen Fachgesellschaften sich geeinigt haben – einen separaten Antrag schicken und erwarten, daß die anderen Fachgesellschaften dies akzeptieren. Der Berufsverband hat die plastischen Chirurgen – ebenso wie die Orthopäden – zwischenzeitlich sehr deutlich darauf hingewiesen, daß die VDPC sich an die gemeinsamen Absprachen halten soll. Die Entscheidungen der anwesenden VDPC-Mitglieder haben mich persönlich getroffen und unsere Glaubwürdigkeit im kollegialen Verbund beeinträchtigt.

»Können Sie sich eine Zukunft *ohne* persönlichen Service vorstellen?«



Unsere Innovationskraft und die Qualität unserer Produkte ist weltweit anerkannt.
Aber nicht das allein hat Ethicon zum Marktführer gemacht.

Es sind die **Menschen**, die hinter dem Namen Ethicon stehen.
Deren tief verwurzeltes Selbstverständnis, der Chirurgie ein hochverantwortlicher Partner zu sein.
Die permanente Bereitschaft, sich persönlich für alle Probleme und Aufgaben,
die seitens unserer Kunden an sie herangetragen werden, einzusetzen.
Lösungsorientiert und fernab jeder Bürokratie.
Kompromisslos zuverlässig und mit der Fachkompetenz, die alle Ethicon Mitarbeiter auszeichnet.

In dem Bewusstsein, dass die Zukunft der Chirurgie unsere eigene Zukunft mitgestaltet,
ist unsere Kontinuität und der außerordentliche Service, den wir jeden Tag leisten,
eine Investition in die Synergien von morgen.

Sie sind herzlich eingeladen, am persönlichen Ethicon Service zu partizipieren.
Schicken Sie uns ein Mail (support@echde.jnj.com) oder sprechen Sie mit Ihrem Ethicon Berater.

Ethicon Products
WORLDWIDE

PC: Inhaltliche Differenzen allein hätten Sie vermutlich noch nicht zum Rücktritt bewegt – gibt es weitere Gründe?

H.-U. Steinau: Ja, in der Tat: Wenige Anwesende haben versucht mich durch Äußerungen persönlicher Natur zu diffamieren. Ich bin immer für Geradlinigkeit und Ehrlichkeit eingetreten und habe es deshalb für sinnvoll gehalten, besagten Damen und Herren zu zeigen, daß ein ohne Gegenstimme gewählter Präsident nicht am Prestige des Amtes klebt.

PC: Halten Sie es für möglich, daß mit diesen persönlichen Angriffen Ihr Rücktritt provoziert werden sollte?

H.-U. Steinau: Ich kann schlecht abschätzen, ob diese Aktion geplant war. Wenn man sich über die Jahre ein klares Profil erarbeitet hat, gibt es immer Kollegen, die eine gegenteilige Position vertreten. Ich habe als Präsident jedoch nie jemanden persönlich diffamiert – das ist nicht mein Stil. Aus diesem Grund erwarte ich, daß man anstehende Probleme gemeinsam sachlich analysiert und diskutiert. Die Zeiten, in denen man die freie Meinungsäußerung oder Handlungen einschränken konnte, sind glücklicherweise vorbei. Den entscheidenden Anstoß haben dann jedoch die beleidigenden Äußerungen über zwei verdiente Kollegen gegeben, die in täglicher harter rekonstruktiver Arbeit mehr für das Ansehen der VDPC getan haben als die Gruppe der freudigen Claqueure. Vielleicht findet man ja doch zum gebotenen Anstand zurück und entschuldigt sich.

www.kaden-verlag.de
jetzt.

»Die ökonomischen Bedingungen im Bereich der ästhetischen Chirurgie werden sich in den nächsten Monaten drastisch verschärfen.«

PC: Die Ausbildungsakademie für plastisch-ästhetische Chirurgie in Lindau ist ebenfalls ein Streitpunkt gewesen – beschreiben Sie bitte Ihre Position dazu.

H.-U. Steinau: Die ökonomischen Bedingungen im Bereich der ästhetischen Chirurgie werden sich meiner Meinung nach in den nächsten Monaten drastisch verschärfen: Erstens werden sämtliche Privatpatienten, die momentan von der Beihilfe mitbetreut werden, nicht mehr als Privatpatienten liquidierbar sein. Zweitens: Wenn die Privatversicherer zukünftig DRG-ähnliche Abrechnungsmodelle einsetzen, wird es sicher nicht mehr Honorar sondern eher weniger für die eigene Leistung geben. Drittens: Der Hausarzt als Vermittler, wie ihn die geplante Reform des Gesundheitsministeriums vorsieht, wird den benachbarten Fächern ebenfalls einen Einkommensverlust bescheren. Viertens: Die IGEL-Liste wird weitere Kollegen animieren. Die Folge wird ein dramatischer Einnahmenrückgang bei allen niedergelassenen Operateuren sein. Benachbarte operative und konservative Fächer werden versuchen, sich verstärkt kompensatorisch der ästhetischen Chirurgie/Medizin zu bemächtigen. Das muß man ganz realistisch sehen. Und nun sind wir bei der Ausbildungsakademie in Lindau: Einige plastische Chirurgen haben bereits mit Kollegen aus benachbarten Disziplinen diskutiert, wie wir uns hier einbringen und eine klar geregelte Ausbildungs- und Zertifizierungsschleuse einbauen können. Denn die Akademie wird sicher kommen – mit Beteiligung der plastischen Chirurgen oder ohne sie, mit mehreren tausend anderen Kollegen.

PC: Welche Ziele wollen Sie durch die konstruktive Mitarbeit an der Ausbildungsakademie verfolgen?

H.-U. Steinau: Das oberste Ziel muß sein, für die Patienten der ästhetischen Chirurgie in Deutschland mehr Sicherheit zu gewährleisten. Wir können nicht nur die Pfründe sichern, sondern müssen endlich verbindliche Sicherheitsstandards in trockene Tücher bekommen. Das wird die VDPC mit 1000 Mitgliedern allein sicher nicht schaffen. Wir müssen vielmehr mit ernsthaften MKG- und HNO-Kollegen (plastische Operationen) kooperieren.

»Der Alleinvertretungsanspruch der Plastischen Chirurgie ist faktisch edel aber sinnlos.«

PC: Es reicht also Ihrer Meinung nach nicht aus, die Patienten darauf hinzuweisen, für ästhetische Eingriffe einen ausgebildeten plastischen Chirurgen aufzusuchen?

H.-U. Steinau: Dieser Alleinvertretungsanspruch ist faktisch edel aber sinnlos! Auch Kollegen aus anderen

Disziplinen benutzen bereits jetzt massiv Werbemittel für ihre Dienste auf diesem Sektor – manche von ihnen haben keinerlei chirurgische Ausbildung. Aus diesem Grund sind zusätzliche Zertifizierungswege viel wichtiger! Doch dazu brauchen wir die Unterstützung seriöser Kollegen aus den benachbarten Fächern, um etwa in den Ärztekammern entsprechende Initiativen zu starten. Ein solches Aufeinanderzugehen und Miteinanderarbeiten brauchen wir um für die Zukunft gerüstet zu sein! Wir werden die Kollegen aus den Nachbardisziplinen als Partner akzeptieren müssen und können sie nicht als lästiges Übel betrachten. Weiterhin sollten die kleinen Schwindeleien aufhören: Flächendeckend beteiligen sich VDPC-Mitglieder an Kursen, Kongressen und OP-Demonstrationen anderer Ärztegruppen – und das ist gut so. Sie sollten danach jedoch nicht die Fahne der Rechtgläubigen hochhalten.

PC: Wie haben Ihre Kollegen auf Ihren Entschluß reagiert, die Präsidentschaft niederzulegen?

H.-U. Steinau: Ich habe eine Vielzahl von Anrufen, Briefen und Mails erhalten, in denen ich gebeten wurde, meine Entscheidung rückgängig zu machen.

PC: Ziehen Sie dies in Betracht?

H.-U. Steinau: Nein, sicher nicht. Ich will ein Signal geben: Wir brauchen eine vernünftige Zukunftsstrategie und eine faire Umgangskultur – das sollten insbesondere Diejenigen bedenken, die sich in München in einer sehr emotional geladenen Diskussion gebadet haben.

Ich bleibe jedoch Vorstandsmitglied und werde weiter für meine Überzeugungen arbeiten.

»Ich will ein Signal geben: Wir brauchen eine vernünftige Zukunftsstrategie und eine faire Umgangskultur.«

PC: Was sollten Ihre Kollegen – insbesondere im Hinblick auf die bevorstehende Jahrestagung in Freiburg – wissen?

H.-U. Steinau: Wir werden in Freiburg die Möglichkeit haben, die strittige Thematik noch einmal ausführlich zu besprechen. Bis dahin kann ich die Ergebnisse der Sondierungsgespräche aus Lindau vorweisen: Dann wird sich jedes einzelne Mitglied genau überlegen, will ich diese Zusammenarbeit oder will ich sie nicht. Bereits bei der Jahrestagung in Heidelberg 2002 hatte ich 70 Prozent der Stimmen, für die Entscheidung, erhalten, diese Sondierungsgespräche überhaupt zu führen. Das zeigt doch, daß es eine ganze Reihe von Kollegen gibt, die meine vernunftgelenkte Position teilen.

Es ist entscheidend, daß die VDPC in Freiburg die Weichen für einen Zukunftskurs stellt! Ich habe mich nicht als Präsident für BG- oder Universitätskliniken verstanden, sondern insbesondere die Belange der niedergelassenen Kollegen mit Belegbetten kritisch analysiert. Man muß deutlich sehen, daß in nächster Zeit mehrere 1000 Kollegen aus benachbarten Disziplinen auf den Markt der plastisch-ästhetischen Eingriffe streben werden. Wenn dann die Praxen der plastischen Chirurgen finanziell ins Schleudern geraten, wird man sich fragen müssen, wer dafür die Verantwortung trägt. Die Probleme und jahrzehntelangen persönlichen Animositäten, die im Münchner Raum auftreten, sind nun einmal nicht für die gesamte plastische Chirurgie der Bundesrepublik relevant.

PC: Was beinhaltet für Sie ein solcher zukunftsfähiger Kurs für die plastische Chirurgie?

H.-U. Steinau: Die plastischen Chirurgen dürfen sich keinesfalls immer weiter zurückziehen und etwa Kongresse und Kurse anderer Fachgesellschaften meiden oder moderne Kommunikations- und Werbeplattformen den anderen Fachbereichen überlassen. Es ist naiv zu glauben, daß sich die plastischen Chirurgen im Alleingang durchsetzen können! Der Ärztetag 2003 hat das erneut sehr deutlich gezeigt.

»Durch einen kooperativen Kurs konnte die ästhetische Chirurgie in den Facharzt-Inhalt Plastische Chirurgie verankert werden.«

In der Vergangenheit wurde bereits manches erreicht: So haben wir mit Zustimmung aller chirurgischen Fächer im Säulenmodell einen gleichberechtigten Platz unter den anderen Chirurgen erhalten und die ästhetische Chirurgie konnte in den Facharzt-Inhalt Plastische Chirurgie verankert werden. Ohne einen kooperativen Kurs wäre dies nicht möglich gewesen. ■

Das Gespräch führte Carola Marx.

Konstante Anzahl plastisch-ästhetischer Eingriffe in den USA

Auch in wirtschaftlich unsicheren Zeiten investieren die Menschen offenbar in ihr Aussehen – darauf deuten zumindest die aktuellen Zahlen der *American Society of Plastic Surgeons* (ASPS) hin, die kürzlich veröffentlicht wurden. Insgesamt blieb die Anzahl der „schönheitschirurgischen" Eingriffe 2002 im Vergleich zum Vorjahr konstant; zu verzeichnen war ein moderater Anstieg bei Fettabsaugungen und bei Brustimplantaten (+ 8 %). Nichtchirurgische kosmetische Verfahren waren hingegen von einem deutlichen Rückgang betroffen – trotz des starken Anstiegs von Botulinumtoxin-Injektionen (+ 31 %).

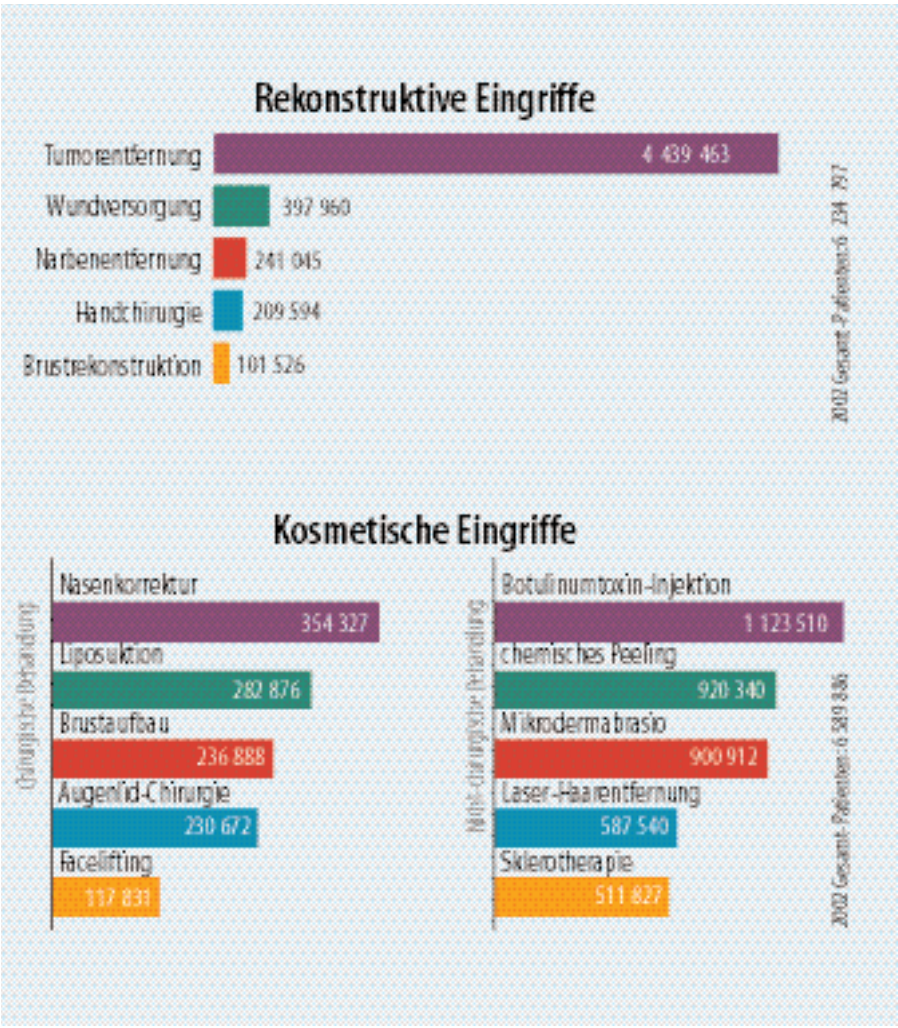

Fettabsaugungen und Brustimplantate sind die beliebtesten Verfahren

Nach wie vor stellen die 35- bis 50-Jährigen die größte Gruppe der Patienten, die sich plastisch-ästhetischen Eingriffen unterziehen (45 %); in dieser Altersgruppe war die Liposuktion am gefragtesten. In der Altersgruppe der 19- bis 34-Jährigen – die 24 Prozent aller Patienten stellen – standen Brustimplantate an der Spitze der Beliebtheitsskala. Insgesamt unterzogen sich mehr als 5,6 Millionen Frauen einem plastisch-ästhetischen Eingriff – im Vergleich zu annähernd einer Million Männern.

INFO

Ausführliche Daten unter:
www.plasticsurgery.org (ASPS)
www.surgery.org (ASAPS)

Ein ähnliches Bild zeigen die Angaben der *American Society for Aesthetic Plastic Surgery* (ASAPS): Im Jahr 2002 wurden alles in Allem 6,9 Millionen kosmetische Eingriffe vorgenommen. Gegenüber 1997 bedeutet das eine Steigerung um 228 Prozent. Operative Behandlungen machten davon 23,5 Prozent aus, nicht-invasive Eingriffe 76,5 Prozent. Botulinumtoxin waren auch laut ASAPS-Statistik einsame Spitzenreiter; seit 1997 verzeichneten sie einen Zuwachs von rund 2400 Prozent.

„Aufsteiger“ des vergangenen Jahres war die sogenannte Mikrodermabrasio

Daß der Anteil der nicht-invasiven Eingriffe deutlich höher ist als der der OPs, begründet ASAPS-Präsident Franklin Dispaltro damit, daß beliebte Behandlungen wie Kollagen- oder Botulinumtoxin-Injektionen regelmäßig wiederholt werden müssen, um ihre Wirkung aufrecht zu erhalten. „Aufsteiger“ des vergangenen Jahres war die sogenannte Mikrodermabrasio, auch Mikro-Peeling genannt. Das relativ neue Verfahren entfernt die oberen Schichten der geschädigten Haut durch eine Art „Sandstrahl“ aus Salzkristallen. Die Mikrodermabrasio verzeichnete einen Anstieg von 13 Prozent. ■ CM

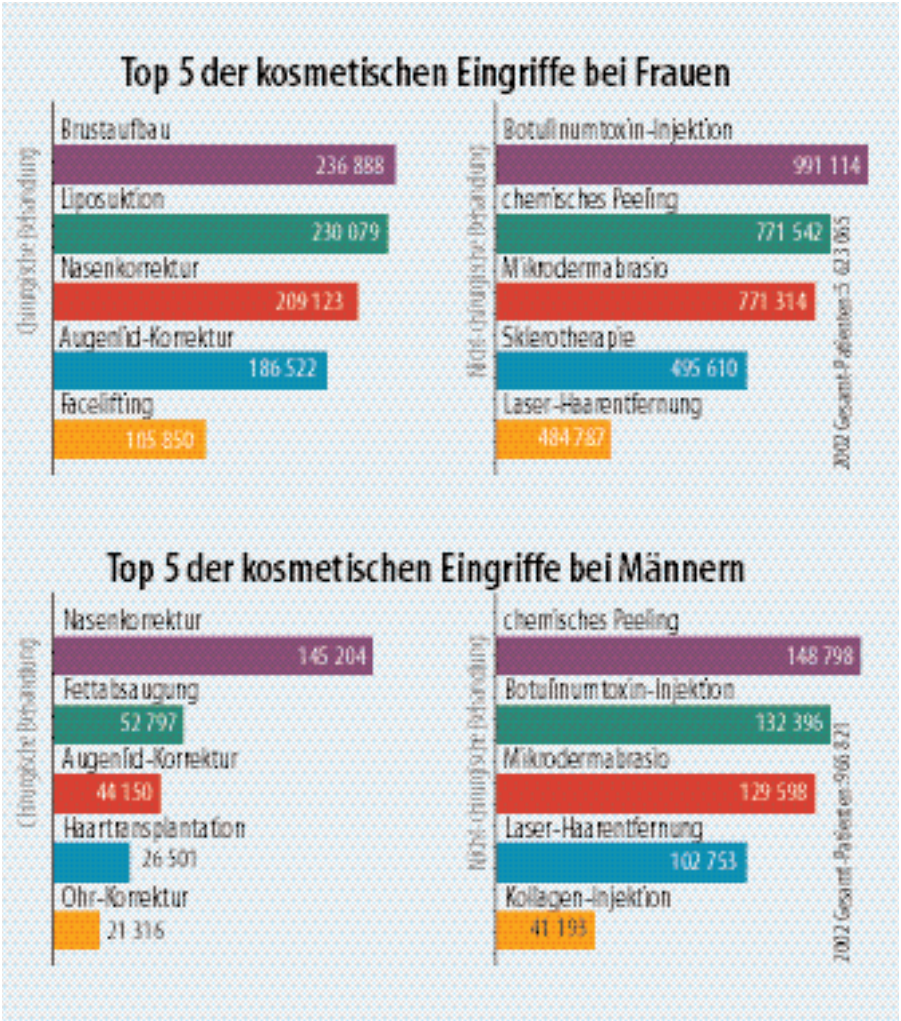

Schweiz

Kompetenzzentrum für plastische Chirurgie

Die in der gesamten Schweiz operierende Klinikgruppe Hirslanden hat in der Schaffhauser Privatklinik Belair ein Kompetenzzentrum für ästhetische und rekonstruktive Chirurgie eröffnet. Die Leitung hat Daniel J. Hauben übernommen, der Professor in Tel Aviv ist und bis vor kurzem Chefarzt am Rabin Medical Center in Petah Tiqva war. Die komplett renovierte Klinik wurde mit modernster technischer Infrastruktur versehen und behandelt die Patienten bei Bedarf in einem interdisziplinären Ärzteteam. ■

Kooperation

Kontakte nach Polen

Das Görlitzer Klinikum baut seine Beziehungen nach Polen aus: Das städtische Unternehmen hat kürzlich einen Kooperationsvertrag mit der Universitätsklinik in Wroclaw geschlossen. Beide Einrichtungen wollen zukünftig vor allem auf den Gebieten plastische Chirurgie, Mund-, Kiefer- und Gesichtschirurgie, rekonstruktive Chirurgie sowie bei der Nachsorge von Brusttumoren zusammenarbeiten. Die Koordination der Zusammenarbeit übernimmt das interdisziplinäre, im Jahr 2001 gegründete Görlitzer Mammazentrum, das mit der Diagnostik, Therapie und Nachsorge von Brusterkrankungen befaßt ist. ■

Kredite: Schönheit auf Raten

Was bei Autos, Reisen oder der neuen Waschmaschine schon lange üblich ist, erreicht jetzt auch das Gesundheitswesen: Die medipay Marketing GmbH bietet Konzepte für zinsgünstige Ratenzahlungen von Selbstkostenanteilen und Privatrechnungen bei sogenannten außervertraglichen und komfortmedizinischen Leistungen. Sowohl privat als auch gesetzlich Versicherte können über das Siegburger Unternehmen deutlich günstigere Konditionen für die Teilzahlungen in Anspruch nehmen als bei einer Bank: So müssen Kunden, die den Betrag in den ersten sechs Monaten zurückzahlen, keinerlei Zinsen entrichten; bei 12 Monaten Laufzeit sind es 2,9 Prozent, bei 36 Monaten 8,9 Prozent.

Ärzte subventionieren den Vertrag und ermöglichen so günstige Konditionen

Möglich sind die attraktiven Konditionen, weil die Ärzte, die mit der medipay GmbH zusammenarbeiten, den Vertrag subventionieren. Sie tragen vier Prozent des Betrages selbst, hinzu kommt ein Prozent Provision. Ein lohnendes Geschäft für die Ärzte – davon ist zumindest medipay-Geschäftsführer Jörg Heinen überzeugt. Denn viele Patienten entschieden sich erst durch die Möglichkeit einer Ratenzahlung zu einem kosmetischen Eingriff, etwa einer Brustvergrößerung oder einer Fettabsaugung. Bislang haben lediglich Zahnmediziner Patiententeilzahlungen über medipay angeboten – die Z-Easy-Zahnersatzfinanzierung ist seit 1997 auf dem Markt und wurde bereits von über 4 000 Patienten in Anspruch genommen. ■ CM

INFO www.medipay.de





Franz Gsell verstorben



Der Nürnberger Chirurg Dr. med. Franz Gsell starb Ende März 2003 an den Folgen eines brutalen Raubüberfalles, der am 5. Januar 2003 in seinem Haus in Nürnberg erfolgte. Gsell war ein renommierter kosmetischer Chirurg, der 1972 die DGÄPC mitbegründete. Er wurde 1927 in Wunsiedel geboren und absolvierte seine Ausbildung in Erlangen, München, Montreal und New York (Columbia Universität). Gsell war seit 1976 Mitglied der Deutschen Gesellschaft für Chirurgie und hielt immer sehr enge Kontakte zur Plastischen Chirurgie. Er hat sich hohe Verdienste um die Weiterentwicklung der plastischen Chirurgie erworben und die Zugehörigkeit der ästhetischen zur plastischen Chirurgie war ihm ein hohes Anliegen. Er legte besonderen Wert darauf, die Nachfolge für die Leitung seiner 1975 gegründeten Nürnberger Privatklinik für Ästhetische Chirurgie in die Hände eines plastischen Chirurgen zu legen. Er leitete seine Klinik ab 1993 gemeisam mit dem VDPC-Mitglied Dr. med. Hans-Henning Kunze, dem er die Klinik ab 1998 vollständig anvertraute. Wir bedauern sein tragisches Ende und werden ihm ein ehrendes Gedenken bewahren. ■

Eine Indikation für die plastische Chirurgie ...

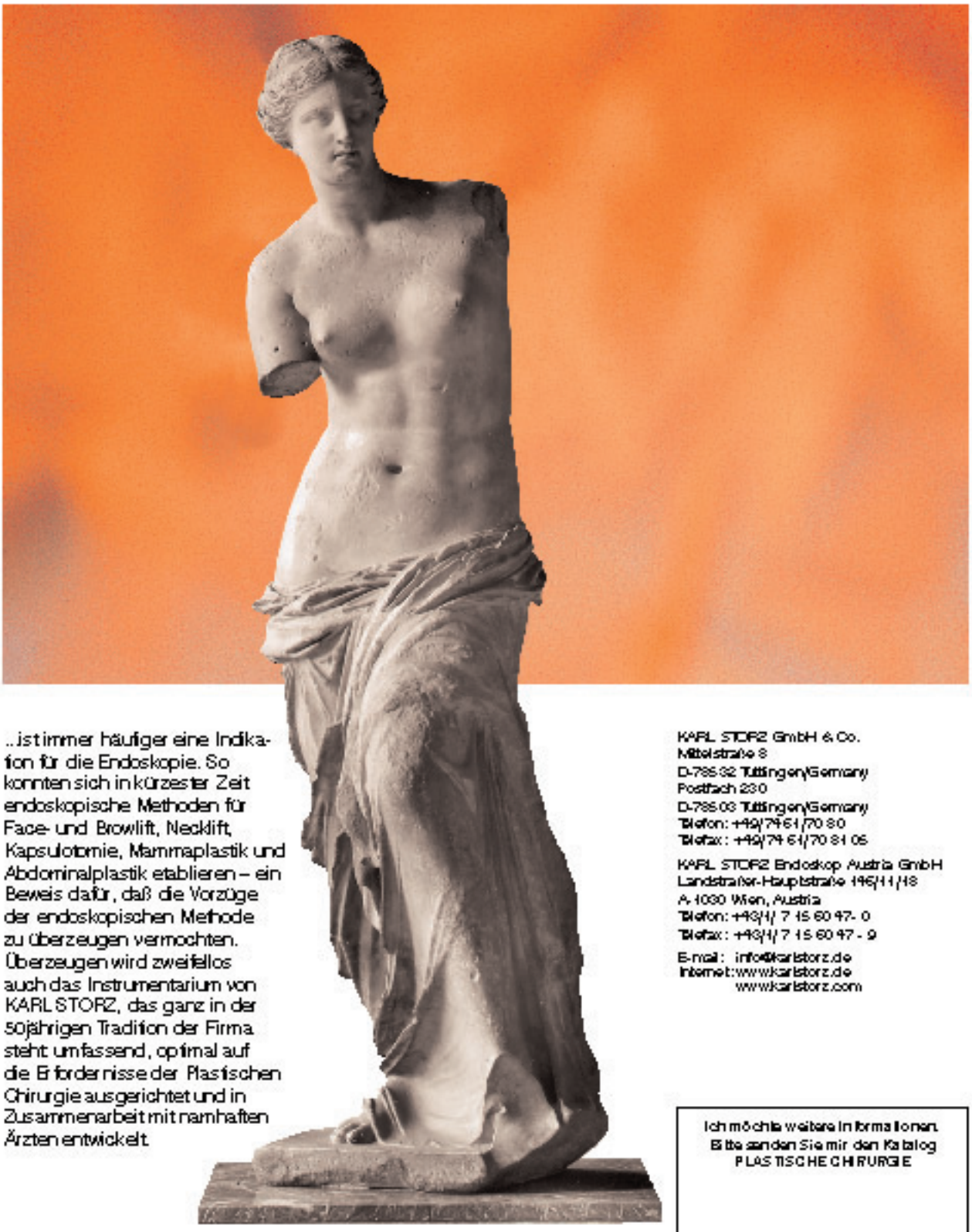

..ist immer häufiger eine Indikation für die Endoskopie. So konnten sich in kürzester Zeit endoskopische Methoden für Face- und Browlift, Necklift, Kapsulotomie, Mammaplastik und Abdominalplastik etablieren – ein Beweis dafür, daß die Vorzüge der endoskopischen Methode zu überzeugen vermochten. Überzeugen wird zweifellos auch das Instrumentarium von KARL STORZ, das ganz in der 50jährigen Tradition der Firma steht umfassend, optimal auf die Erfordernisse der Plastischen Chirurgie ausgerichtet und in Zusammenarbeit mit namhaften Ärzten entwickelt.

KARL STORZ GmbH & Co.
Mittelstraße 8
D-78532 Tuttlingen/Germany
Postfach 230
D-78503 Tuttlingen/Germany
Telefon: +49/7461/7080
Telefax: +49/7461/708105

KARL STORZ Endoskop Austria GmbH
Landstraßer-Hauptstraße 146/11/18
A-1030 Wien, Austria
Telefon: +43/1/7156047-0
Telefax: +43/1/7156047-9

E-mail: info@karlstorz.de
Internet: www.karlstorz.de
www.karlstorz.com

STORZ
KARL STORZ – ENDOSCOPE
THE ENDOSCOPIC STANDARD

Ich möchte weitere Informationen.
Bitte senden Sie mir den Katalog
PLASTISCHE CHIRURGIE

PL-CHIR 1.1/D/10.99/K

120. Kongreß der Deutschen Gesellschaft für Chirurgie am 3.5.2003 in München

Erfolgreiche Teilnahme der Plastischen Chirurgie Lübeck bei der Ruderregatta

Bei der jährlich stattfindenden traditionellen Ruderregatta im Rahmen des Kongresses der Deutschen Gesellschaft für Chirurgie, die am 3. Mai 2003 auf der Olympia-Regattastrecke München-Oberschleißheim ausgetragen wurde, schnitten die plastischen Chirurgen vom Universitätsklinikum Schleswig-Holstein, Campus Lübeck (Leiter Prof. Dr. med. P. Mailänder) erfolgreich ab.



Die erfolgreiche Mannschaft (v.l.n.r.: S. Zimmermann, F. Siemers, T. Lange, S. Grzybowski, S. Söllner; es fehlt H.-G. Machens).

Als einziges rein „plastisch-chirurgisches" Boot belegte die Mannschaft um den mehrfachen Olympiasieger und Weltmeister Dr. Thomas Lange im Rennen der Riemenvierer mit Steuermann einen hervorragenden zweiten Platz, knapp hinter dem chirurgischen Team des Universitätsklinikums Ulm.

Bereits im Vorlauf mußten sich Thomas Lange, Hans-Günther Machens, Frank Siemers, Stefan Grzybowski sowie Steuermann Stefan Zimmermann gegen das Team aus Ulm geschlagen geben. Im Endlauf kam es bei strahlendem Sonnenschein auf der legendären Olympiastrecke von 1972 zu einer Wiederholung des Zweikampfes aus dem Vorlauf, der weiteren Booten keine Chance ließ.

Das Team startete im Anschluß an den Endlauf im Vierer noch in der Qualifikation für das Finale im Männer-Achter. Verstärkt wurde das „plastisch-chirurgische" Team durch Stefan Söllner (Plastische Chirurgie Lübeck), Ralf Bouchard (Klinik für Chirurgie, Universitätsklinikum Schleswig-Holstein, Campus Lübeck, sowie drei Kollegen der Allgemeinchirurgischen Klinik des Universitätsklinikums Schleswig-Holstein, Campus Kiel (Direktor Prof. Dr. med. B. Kremer). Diese Konstellation wurde durch den am 1. Januar 2003 vollzogenen Zusammenschluß beider Universitätsklinika zum Universitätsklinikum Schleswig-Holstein möglich. Nach einem zweiten Platz im Vorlauf, der die Finalteilnahme ermöglichte, erreichte das „chirurgisch-plastisch-chirurgische" Boot im Endlauf den 3. Platz.

Auch für das folgende Jahr, wenn der Kongreß der Deutschen Gesellschaft für Chirurgie turnusmäßig in Berlin stattfindet, erhofft sich das Team von Prof. Mailänder einen Platz auf einem der vorderen Ränge. Vielleicht lassen sich durch den Erfolg der Lübecker weitere „plastisch-chirurgische" Mannschaften zur Teilnahme motivieren. ■

Vorstandsgremien VDPC / VDÄPC

Vorstand der VDPC

Präsident (kommissarisch)	Priv.-Doz. Dr. med. Klaus Exner, Frankfurt/Main
Sekretär	Prof. Dr. med. Giulio Ingianni, Wuppertal
Schatzmeister	Dr. med. Hermann Lampe, Frankfurt/Main
Vertreter im BDC	Prof. Dr. med. Günter Germann, Ludwigshafen
Vertreter DGCh	Prof. Dr. med. Hans-Ulrich Steinau, Bochum

Beirat

Mikrochirurgie	Prof. Dr. med. Peter Mailänder, Lübeck
Handchirurgie	Prof. Dr. med. Margita Flügel, Hannover
Verbrennungschirurgie	Prof. Dr. med. Peter Vogt, Hannover
Ästhetische Chirurgie	Prof. Dr. med. Edgar Biemer, München
Niedergelassene Plastische Chirurgen	Dr. med. Goswin von Mallinckrodt, München

Vorstand der VDÄPC

Präsident	Dr. med. Constance Neuhann-Lorenz, München
Vizepräsident	Prof. Dr. med. Rolf Rüdiger Olbrisch, Düsseldorf
Sekretär	Dr. med. Detlef Witzel, Berlin
Schatzmeister	Dr. med. Goswin von Mallinckrodt, München

Plastisch-ästhetische Chirurgie

Nicht-operative Faltenbehandlung im Gesicht

Marianne Wolters, Hermann Lampe

Falten entstehen bereits im Kindesalter durch Mimik, im späteren Alter dann durch physikalische Schäden wie Sonne, Temperatur, Umwelt und im fortgeschrittenen Alter durch die typische Hautalterung, bei der sich die Dermisdicke bis auf ein Viertel reduziert. Plastische Chirurgen kennen die unliebsamen Falten in den Gesichtern ihrer Patienten, die einem mehr oder weniger in die Augen springen und manchmal auch nur im Vergrößerungsspiegel sichtbar sind. Doch sie stören. Die Patienten wollen sie loswerden. Deswegen kommen sie zu uns.

Faltenbehandlung hat Hochkonjunktur – Mediziner aller Berufsgruppen sind am Werk

Mit der Verhinderung oder Linderung von Falten beschäftigen sich seit langer Zeit viele Zweige der Industrie, Kosmetik und Pharmakologie sowie Scharen von Ärzten und Kosmetikerinnen. Faltenbehandlung hat zur Zeit Hochkonjunktur. Die Behandlung mit Botulinumtoxin A und „Fillern“ wird allerdings verharmlost, Mediziner jeder Berufsrichtung – sogar Berufsgruppen ohne jegliche medizinische Vorbildung – wenden diese Präparate zunehmend und manchmal unkontrolliert an. Immer wieder hören wir auch von reisenden Ärzten, die die Faltenunterspritzungspräparate in ihrer Tasche führen und sie in Kosmetikinstituten und Friseursalons den interessierten Patienten injizieren.

Gekürzte Version eines Vortrags anläßlich des Symposiums zum 70. Geburtstag von Professor Dr. med. Neven Olivari am 16. November 2002.

Peelings, Dermabrasio und Fettimplantationen wurden bereits Anfang des letzten Jahrhunderts durchgeführt

Die Wunschvorstellung der Patienten ist meist, die gealterte Haut mit allen ihren Falten und Pigmentflecken wie mit einem Film abzuziehen, darunter soll dann frische, elastische und makellose Haut zum Vorschein kommen. Seit über 100 Jahren werden alle möglichen Versuche unternommen, dieses Ziel zu erreichen. Peelings, Dermabrasio und Fettimplantationen wurden bereits Anfang des letzten Jahrhunderts durchgeführt. 1960 wurde von der Firma Dow Corning das erste Silikonöl „Medical Grade“ zur Faltenunterspritzung auf den Markt gebracht und bereits 1965 von der FDA wegen schwerwiegender Komplikationen verboten. Seit 1976 wurde das zuvor ebenfalls in den USA entwickelte injizierbare Kollagen bei mittlerweile über vier Millionen Patienten weltweit implantiert, seit 1981 auch in Europa. Mit Auftreten von BSE trat dann Hyaluronsäure in den Vordergrund. Seit 1996 wurden in Europa von verschiedenen Firmen etliche Präparate entwickelt und ständig verfeinert (siehe Tabelle 2: Hylaform, Restylane, etc). Erst im Sommer 2002 wurde Hyaluronsäure in den USA von der FDA zur Faltenunterspritzung zugelassen.

Botulinumtoxin: Die Zornesfalte verschwindet mit einigen Nadelstichen mühelos für Monate

Es gibt verschiedene Arten der Faltenbehandlung: Einmal die chemische Denervierung durch Botulinumtoxin A, zum Zweiten die Behandlung mit „Fillern“ – dabei wird die Dermis mit körpereigenen oder körper-

fremden Substanzen unterfüttert – und zum Dritten die Oberflächennivellierung, die mechanisch durch Dermabrasio und Laser oder chemisch durch Peelings erfolgen kann. Botulinumtoxin A ist im Grunde eine Art Einstiegsdroge in die Faltenbehandlung des Gesichts: Die sogenannte Zornesfalte, die ein Ausdruck von Streß und Angespanntheit ist, kann mühelos durch einige Nadelstiche für vier bis sechs Monate zum Verschwinden gebracht werden. Taucht sie danach langsam wieder auf, wirken die Patienten erneut gestreßt und wünschen eine neue Injektion. Andere Falten lassen sich nur durch Unterfüttern behandeln. Der Vollständigkeit halber seien hier auch noch die körpereigenen Substanzen genannt, die seit langer Zeit zur Faltenunterfütterung angewendet werden (Tabelle 1).

Temporäre Filler sind resorbierbare Stoffe, die vom Körper durch Makrophagozytose resorbiert werden

In Europa steht eine große Zahl von körperfremden Fillern zur Verfügung (Tabelle 2). Ständig werden neue Präparate entwickelt, die immer größere Perfektion versprechen. Alle haben eigene Spezialitäten in Bezug auf Injektionstechnik und Indikation. Wer mit einem Präparat Erfahrung hat, kann noch lange nicht mit einem anderen umgehen. Aus diesem Grunde bieten viele Firmen Schulungskurse an, die mehr oder weniger nützlich sind. Grundsätzlich unterscheiden wir temporäre und permanente Implantate. Temporäre „Filler“ sind resorbierbare Substanzen, die vom Körper durch Makrophagozytose resorbiert werden. Nach einer gewissen Zeit ist das gesamte implantierte Material verschwunden; und zwar verschwinden nicht nur die guten Ergebnisse sondern auch die weniger guten. Das ist der große Vorteil dieser „Filler“. Kollagen und Hyaluronsäure existieren in verschiedenen Konzentrationen für die verschiedenen Faltentiefen und Hautdicken. Diese Produkte sollen so oberflächlich wie möglich in die Haut injiziert werden, um einen optimalen Effekt zu erzielen. Die Dauer der Wirkung ist in etwa vergleichbar und liegt zwischen drei und acht Monaten, manchmal etwas länger, je nach Hautbeschaffenheit, Implantationsstelle und Mimikstärke. Beide Präparate sind für alle Falten geeignet sowie zur Volumenauffüllung an Lippen und Weichteildefekten. Bei Kollagen ist ein vorheriger Hauttest erforderlich, da es sich um ein tierisches Eiweißprodukt handelt und in seltenen Fällen Allergien bekannt wurden. Bei Hyaluronsäure ist kein Hauttest erforderlich.

Im Vergleich zu Kollagen zeigt Hyaluronsäure bei geringerer Dosis deutlich bessere Wirkung

Wie wir im Oktober 2002 in New York hörten, hat vor der Zulassung von Hyaluronsäure in den USA eine große Studie stattgefunden [1]. Zyderm®, ein Kollagenpräparat, wurde gegen Restylane® (Hyaluronsäure) getestet. Nach vier und sechs Monaten zeigten sich bei Restylane® deutlich bessere Ergebnisse. Der Test erfolgte im Bereich der Nasolabialfalten rechts mit dem einen, links mit dem anderen Präparat. Außerdem wurde festgestellt, daß kleinere Mengen von Restylane® zum Erreichen eines optimalen Ergebnisses ausreichten als beim Vergleichspräparat. Die Zulassung in den USA erfolgte unter anderem nach ausgiebigen Recherchen über Komplikationen mit Hyaluronsäure in der übrigen Welt: Möglich sind in seltenen Fällen beispielsweise Rötungen, Schwellungen, bakterielle Infektionen, akneartige und zystische Neubildungen, granulomatöse Reaktionen sowie Hypersensitivität (siehe Abb. 3).

Tabelle 1 Körpereigene Substanzen zur Faltenbehandlung

- Fett
- Dermis-Fett, Corium
- Fascie, Sehne, Muskel

- Nachteil
  - ☐ Zeitaufwand
  - ☐ Lokal- oder Allgemeinanästhesie
  - ☐ Trauma durch Entnahme
  - ☐ lange Rekonvaleszenzzeit

Tabelle 2 Temporäre injizierbare Implantate

Kollagen (Test erforderlich)	*Hyaluronsäure* (kein Test erforderlich)
■ Zyderm	■ Hylaform
■ Zyplast	■ Restylane / Fine line
■ Atelocollagen	■ Perlane
■ Resoplast	■ Juvéderm
	■ Rofilan Hylan Gel
	■ Hyal-System
	■ Viscontur

▶ Filler, oberflächlich anzuwenden, vollständig resorbierbar
Wirkungsdauer 3-8 Monate

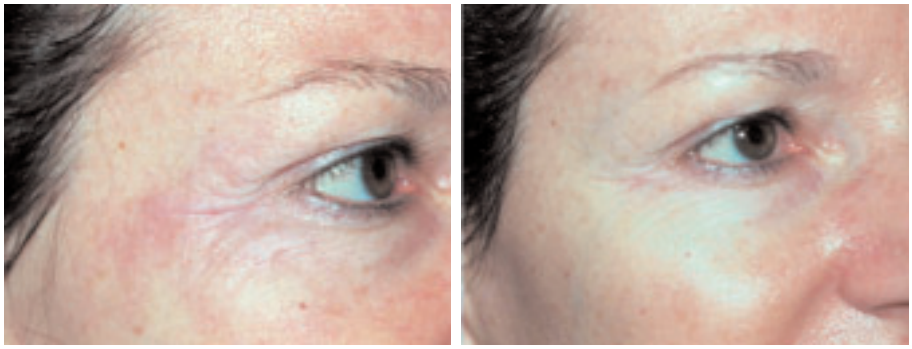

Abb. 1 Periorbitale Falten vor und nach der Bahandlung mit Restylane® fine lines.



Abb. 2 Junge Patientin vor und nach der Lippenaugmentation mit Restylane®.





Abb. 3a,b Juckende Hauterosionen zwei Wochen nach Hyaluronsäureinjektion.



Abb. 3c–d Dieselbe Patientin vor und drei Tage nach der Behandlung mit Cortisonsalbe.

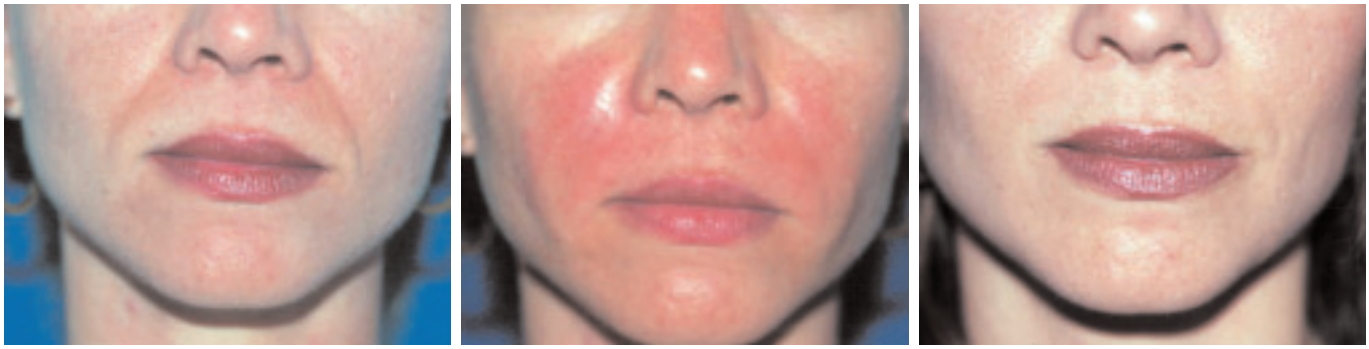

Abb. 4 Nasolabialfalten vor, unmittelbar nach und ein Jahr nach der Behandlung mit Newfill.

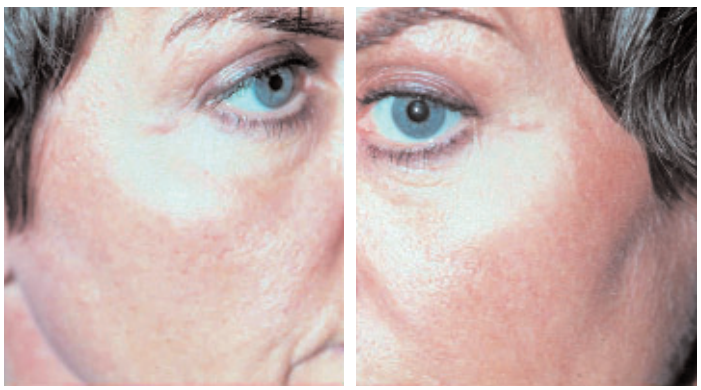

Abb. 5 Oberflächliche Injektion von Newfill mit derber Knötchenbildung vier Wochen post injectionem.



Abb. 6 52jährige Patientin, die seit Jahren regelmäßig kleinere Mengen Artecoll® in Glabella, Nasolabialfalten und Mundwinkel erhielt (oben vor und unten zwei Jahre nach der ersten Injektion).

Für periorbitale Falten sind nur die Fine-Line-Präparate geeignet. Solche Falten wären sicher besser mit Botulinumtoxin A zu behandeln, es gibt jedoch zahlreiche ängstliche Patienten, die eine solche Behandlung – vor allem in der Augenregion – nicht wünschen (Abb. 1). Dann die Lippenaugmentation: Junge Patienten, die den ersten Versuch einer Augmentation unternehmen wollen, werden von uns immer mit resorbierbaren Fillern behandelt (Abb. 2).

Bei Kollagen und Hyaluronsäure treten zum Teil Spätreaktionen ohne ersichtliche Ursache auf

Es gibt auch Komplikationen: Eine Patientin (siehe Abb. 3) entwickelte zwei Wochen nach der Injektion von Hyaluronsäure an allen injizierten Stellen kleine rote, jukkende Knötchen. Sowohl die klinischen Ergebnisse als auch die Komplikationen von Hyaluronsäure und Kollagen sind durchaus vergleichbar. In letzter Zeit wurde mehrfach von Komplikationen zwei bis drei Jahren post injectionem berichtet – also zu einem Zeitpunkt, zu dem die eingespritzten Materialien längst abgebaut waren [3, 4].

Tabelle 3 Semipermanente injizierbare Implantate

■ NewFill (Polymilchsäure-Hydrogel, P.L.A.)	■ Reviderm intra (Hyaluronsäure mit Dextranpartikeln)
▶ Stimulation der Kollagenneogenese, Wirkungsdauer 1–2 Jahre, Besonderheit: Erhebliche Schwellung (2–5 Tage)	

Tabelle 4 Permanente injizierbare Implantate

■ Aquamid	(PAAG)
■ Artecoll	(Kollagen mit PMMA-Mikrosphären)
■ Dermalive Dermadeep	(Hyaluronsäure mit Acrylhydrogel)
■ Evolution	(Polyvinylhydrogel Mikrosphären)
■ Outline	(Polyacrylamid-Gel)
■ PMS 350	(Silikonmikroimplantat)
▶ Stimulation der Gewebeneubildung durch Fremdkörperreaktion der nichtresorbierbaren Substanzen, Injektion nur in tiefere Hautschichten	





Abb. 7 Zufriedene 68jährige Patientin mit regelmäßigen Artecoll-Injektionen in Nasolabial- und Glabellafalten.

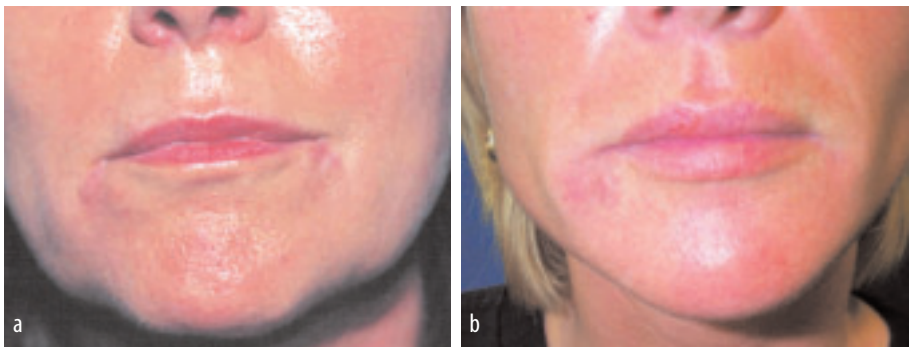

Abb. 8a,b Livide Verfärbung in den Oralkommissuren nach Artecoll (a) und Dermalive (b).



Abb. 9 58jährige Patientin mit Hyperthyreose entwickelte zwei Jahre nach Artecoll-Injektion Knoten (siehe Text).

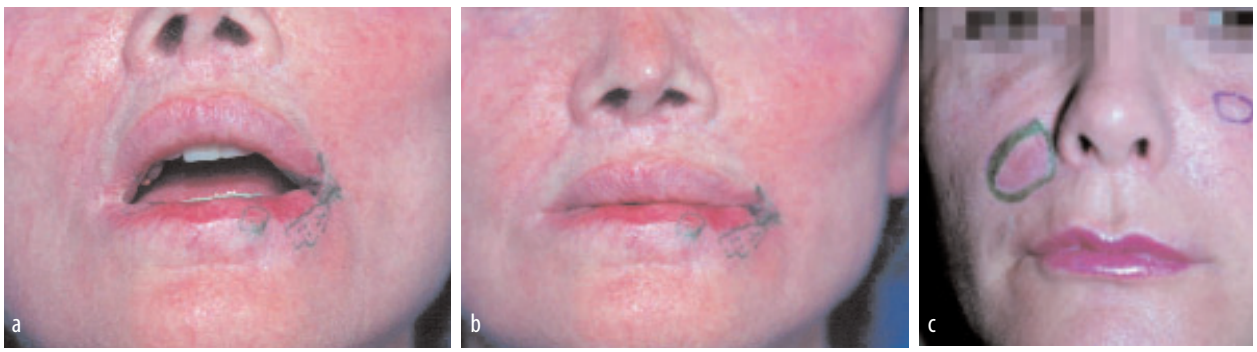

Abb. 10 a,b) Patientin mit schwersten Granulomen in den Lippen bei Zustand nach mehrfacher Exzision. c) Patientin mit zwei Granulomen im Gesicht, die ebenfalls nicht auf Kortikoide reagierten und exzidiert werden mußten (Patientin von Dr. Alsoufi, Bad Homburg).

Bei semi-permanenten Implantaten treten nach der Injektion erhebliche Schwellungen auf

Semi-permanent heißen sie, weil die Substanz weitgehend vom Körper resorbiert wird (Tabelle 3). Gleichzeitig beginnt zudem die Neogenese der Kollagenfasern. Dies muß den Patienten genau erklärt werden, da sie sonst glauben, das gesamte Material sei nach kurzer Zeit verschwunden. Nach einigen Wochen kann eine Verhärtung des injizierten Gebietes auftreten; das ist ein Teil der gewünschten Gewebereaktion. Reviderm intra® ist ein vorgefertigtes Gel, Newfill® ist ein Lyophilisat in Ampullenflaschen, das vor der Injektion aufgelöst und zu einer injizierbaren Flüssigkeit aufbereitet werden muß. Für diesen Vorgang ist eine spezielle Schüttelvorrichtung erforderlich. Die Vorbereitung nimmt mindestens eine Stunde in Anspruch. Es entsteht ein dünnes Gel, das völlig ohne Druck unter Zurückziehen der Nadel ins Gewebe injiziert werden soll. Beide Präparate eignen sich nicht für oberflächliche Injektionen. Als Besonderheit ist eine erhebliche Schwellung, die bis zu einer Woche dauern kann, erwähnenswert. Die Ergebnisse bei beiden Präparaten sind gut (Abb. 4).

Nicht geeignet ist Newfill jedoch für die oberflächliche Injektion periorbital in dünne Haut. Ich habe dieses Präparat bei mir selbst injiziert; etwa vier Wochen nach der Injektion entstanden reiskorngroße harte Granulome, die auch nach Kortikoid-Behandlung nicht verschwanden und von meinem Kollegen exzidiert werden mußten. Histologisch fand sich hypertrophes Narbengewebe im Sinne eines Fremdkörpergranuloms (Abb. 5).

Permanente Filler sind nicht abbaubar, die natürliche Hautalterung schreitet dennoch weiter fort

Permanente injizierbare Implantate sind heiß umstritten (Tabelle 4). Permanent bedeutet, daß Teile dieser „Filler“ immer im Gewebe verbleiben, also nicht abbau-





Abb. 11 Patientin mit Granulomen. 12 Jahre nach Artecoll und vier Jahre nach Dermalive. Vor und nach 3maliger 5-Fluorouracil-Injektion (Dr. Alsoufi).

bar sind. Es bedeutet nicht, daß Regionen, die mit diesen Fillern behandelt wurden, immer glatt und faltenlos bleiben. Die Hautalterung schreitet fort und mit ihr die Reduktion der Dermis, so daß auch sogenannte permanente „Filler" nachgefüllt werden müssen um eine glatte Oberfläche aufrechtzuerhalten. Aquamid®, ist ein Polyacrylamid-Gel (PAAG), das nun seit mehr als zwei Jahren auf dem europäischen Markt ist. Als Besonderheit ist hier zu erwähnen, daß es wegen der extrem schmerzhaften Injektion immer eine Lokalanästhesie erfordert. Artecoll® (Kollagen mit PMMA-Mikrosphären Polymethylmethacrylat) erfordert wegen seiner hohen Viskosität einen sehr hohen Injektionsdruck. Dermalive® und Dermadeep® (Hyaluronsäure mit Acrylhydrogel) sind als Parallelpräparate seit 1998 auf dem Markt. Evolution (Polyvinylhydrogel-Mikrosphären) und Outline (Polyacrylamid-Gel), mit denen wir persönlich keine Erfahrungen haben, sind ebenfalls seit drei bis vier Jahren auf dem Markt. PMS 350 ist ein reines Silikon-Mikroimplantat, das seit zirka zwei Jahren wieder erhältlich ist. Auf dem Cutting Edge III Kongreß in New York im Oktober 2002 wurde berichtet, daß Silikonöl-Injektionen in den USA zur Behandlung von Lipodystrophien bei HIV-positiven Patienten seit Mitte 2002 in kontrollierten Studien wieder zugelassen sind.

Alle permanten Filler sind ausschließlich für die Injektion in tiefere Hautschichten geeignet

Sämtliche permanenten Implantate stimulieren die Gewebeneubildung durch die enthaltenen Fremdkörper. Alle diese Implantate sind nur für die Injektion in tiefere Hautschichten geeignet. Mit allen Präparaten lassen sich klinisch gute Ergebnisse erzielen – sofern es keine Komplikationen gibt. Das Komplikationsrisiko schwankt stark (Tabelle 6). Ausschlaggebend ist unter anderem die Injektionstechnik und die Menge des injizierten Präparates sowie vor allem auch die Erfahrung des Arztes (siehe Abb. 6, 7).

Eine 68jährige Patientin, die Artecoll regelmäßig seit zehn Jahren in Nasolabial- und Glabella-Falten gespritzt bekam, hatte nach einigen Jahren Indurationen und livide Verfärbungen in den Nasolabialfalten, die mit Kortikoiden behandelt wurden (Abb. 6). Sie testete diverse andere „Filler" und wünschte danach wieder Artecoll. Es können unterschiedliche Komplikationen auftreten (Abb. 8–10). Eine 58-Jährige etwa bekam zwei Jahre nach Artecoll-Injektion eine Hyperthyreose, erhielt Thyreostatika und entwickelte Knoten in allen injizierten Arealen (Glabella, Wangenfalten, Oralkomissuren). Nach Kortikoid-Injektionen verschwanden alle. Eine 42-Jährige, die seit sechs Jahren regelmäßig Artecoll-Injektionen bekam, entwickelte nach einer schweren Atemwegsinfektion schmerzhafte Knoten in allen injizierten Arealen (Nasolabialfalten, Oberlippe, Jugularregion). Alles verschwand im Laufe der Antibiotikatherapie, die sie gegen die Atemwegsinfektion erhielt.

Tabelle 5 Behandlung von Granulomen, Knoten, Verhärtungen

- Frühzeitige intraläsionale Injektion von Kortikoiden (Volon-A®, Kenalog®, Diprosone®)
- intraläsionale Injektionen von Zytostatika (5-Fluoro-Uracil, Bleomycin)
- Exzision nur, wenn oben genannte Maßnahmen keine Wirkung erzielen

Tabelle 6 Häufigste Implantationsfehler

- zu viel als Depot
- zu oberflächlich
- insgesamt zu große Mengen ▶ Migration

Tabelle 7 Behandlungskosten*

Botulinumtoxin	pro Region	250–400 Euro
Hyaluronsäure	pro Ampulle (0,7–1 ml)	350–500 Euro
Kollagen	pro Ampulle (0,7–1 ml)	350–500 Euro
NewFill	pro Region (3 ml)	350–450 Euro
Dermalife/Dermadeep	pro Ampulle (0,8 ml)	400–550 Euro
Artecoll	pro Ampulle (0,5 ml)	400–500 Euro
Aquamid	pro Ampulle (1 ml)	550–700 Euro
Hyal-System	pro Ampulle (1,1 ml)	180–250 Euro
Obagi Nu-Derm	Produkte für ca. 6 Wochen	500–600 Euro
Blue Peel	je nach Anzahl der Schichten	500–800 Euro

* einschließlich Beratung, Behandlung, Kontrolle



Die exzellente Wahl
für Ästhetische und
Rekonstruktive Chirurgie

PERTHESE

Mammaimplantate mit kohäsiver Silikongelfüllung

Texturierte Oberfläche
AX Anatomisch
TX Low profile
MX Moderate profile
540 T3 High profile

Glatte Oberfläche
700T Low profile
510T High profile

NOVAMEDICAL GmbH
Elisabeth-Selbert-Straße 5
D - 40764 Langenfeld
Telefon: +49 (0) 2173 / 3 99 55
Telefax: +49 (0) 2173 / 3 99 54 54
Internet: www.novamedical.de
E-mail: info@novamedical.de

Derma live
Injizierbare Mikroimplantate zur Faltenkorrektur

Derma deep
Injizierbare Mikroimplantate zur Augmentation von Wangen und Kinn

PEROUSE PLASTIE
Silikongelgefüllte Mammaimplantate

VOE®
Kompressionsbandagen nach Liposuktion

SUTURE STRIP PLUS
Elastische Wundverschlussstreifen

SIL-MED
Geschlossenes Silikon-Wunddrainagensystem

BIONX IMPLANTS
Resorbierbares Schraubensystem für das Augenbrauen- und Stirnlifting

BRENNEN®
Skin Graft Mesher

MEDISKIN®
Tiefgefrorene, sterile Schweinehaut für die Brandverletztentherapie

NOVAGEL®
Silikongel-Folie zur Narben- und Keloidtherapie



Abb. 12 26jährige Patientin mit Zysten im Schleimhautbereich nach Aquamid-Injektion. Rechts unten nach Kortikoid-Injektion.

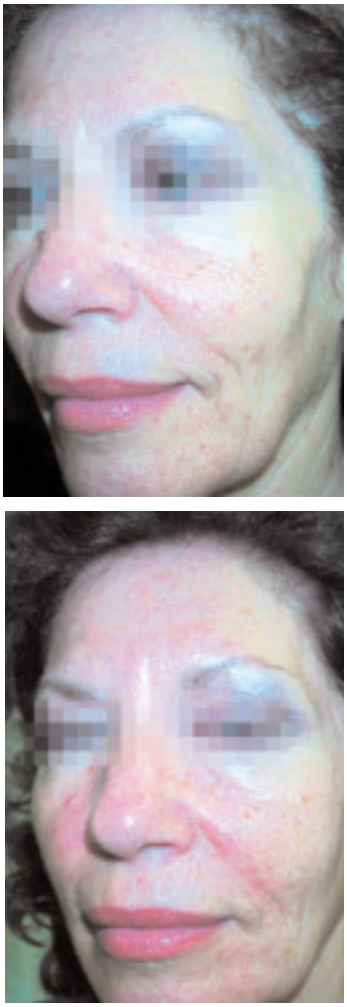

Abb. 13 Patientin vor und nach 3maliger Hyal-System-Injektion in die Wangenpartie (Dr. Alsoufi).

Granulome sollten nur dann exidiert werden, wenn Kortikoide und Zytostatika nicht wirken

Die schlimmste Komplikation trat auf bei einer der ersten Patientinnen von Professor Lemperle mit Artecoll in den Lippen (Abb. 10). Diese hat ihn verklagt und klagt auch in Amerika gegen ihn. Multiple Granulome im gesamten Lippenbereich mußten exzidiert werden, alle entfernte Lemperle selbst. Als er vor einigen Monaten wieder ein Granulom exzidieren mußte, bat sie ihn tatsächlich um eine erneute Artecoll-Injektion in einer Falte. Wir als seine Schüler, die diesen eigentlich völlig unverständlichen Wunsch immer wieder hörten, haben diese Erscheinung als „Artecollismus" bezeichnet. Am 28.2.2003 empfahl das Expertengremium der FDA die Zulassung von Artefill (so wird das bei uns als Artecoll bekannte Präparat in den USA heißen, wobei die PMMA-Mikrosphären in Kollagen noch wesentlich gereinigt wurden). In der Regel folgt die FDA diesem Rat, so daß eine Zulassung im Sommer 2003 zu erwarten ist [7]. Bei Dermalive gab es ähnliche Komplikationen (Abb. 11). Eine Patientin unseres Kollegen Alsoufi aus Bad Homburg, die 12 Jahre nach Artecoll in den Nasolabialfalten und vier Jahre nach Dermalive in den Nasolabialfalten und Lippenregionen sowie der Glabellafalte ohne äußeren Anlaß plötzlich Indurationen, Rötungen und Schwellungen im injizierten Bereich entwickelte. Da sie nicht auf Kortikoide reagierte, wurde sie mehrfach mit Fluorouracil behandelt, was dann zu einem Abklingen der Erscheinungen führte. Bei Aquamid können als Komplikation an den Lippen Schleimhautzysten entstehen. Viele Patienten versuchten, das Gel zu exprimieren und machten dadurch das Ganze noch schlimmer (Abb. 12). Die Therapie der Granulome besteht in der Kortikoid-Injektion, bei Versagen der Therapie helfen häufig Zytostatikainjektionen und nur im Ausnahmefall muß eine Exzision vorgenommen werden (Tabelle 5).

Vor allem für Patienten, die eine nur mäßige Hauterschlaffung im Gesicht haben, jedoch (noch) keine Straffung wünschen, ist eine Volumenbehandlung mit Hyaluronsäure mit dem Präparat Hyal-System geeignet.



Abb. 14 Patient vor, nach drei Wochen Nu-Derm und sechs Wochen Nu-Derm, unmittelbar vor dem Blue Peel.

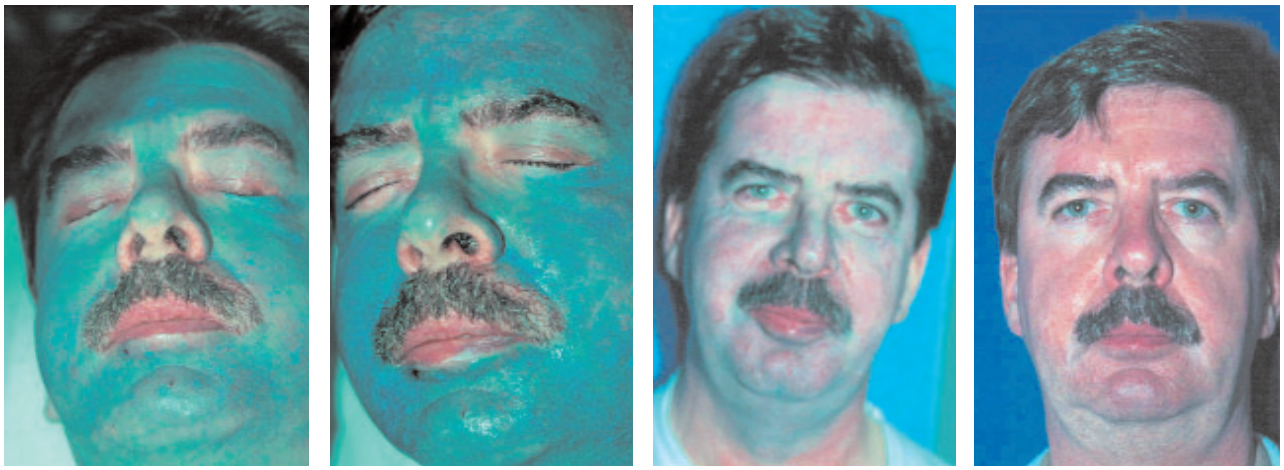

Abb. 15 Erste und zweite Blue-Peel-Schicht, nach Abwaschen der Lösung und 6 Wochen später.



Abb. 15 Patientin vor und acht Wochen nach Blue-Pee-Behandlung, 3 Schichten.

Hier wird Hyaluronsäure in mehreren Sitzungen gitter- oder punktförmig in die betroffenen Areale injiziert, es kommt zu einer deutlichen Volumenverbesserung und Tonisierung der Region (Abb. 13).

Schließlich gibt es noch die Oberflächennivellierungsbehandlung, wobei wir uns hier auf das Bluepeel beschränken möchten. Das von Obagi, einem kalifornischen Dermatologen, entwickelte Programm besteht zunächst aus einer mehrwöchigen Behandlung der Haut mit Nu-Derm (Vitamin A-Säure, Fruchtsäuren, Hydrochinon), die der Patient selbst durchführt. Dann folgt das Bluepeel (TCA-Lösung, Bluepeel-Lösung und blaue Lebensmittelfarbe zur Kontrolle der gleichmäßigen Verteilung). Manche Patienten sind ohne Bluepeel bereits mit der Nuderm-Hautbehandlung völlig zufrieden. Wie

viele andere Präparate haben wir auch BluePeel zunächst an uns ausprobiert (Abb. 14, 15).

Manchmal führt nur eine Kombination verschiedener Prozeduren zum Ziel. Eine Patientin mit sehr hohen Ansprüchen: Hauterschlaffung durch Volumenreduktion, Atrophie der Haut durch Sonneneinwirkung und Fältchenbildung vor allem perioral durch starkes Rauchen. Sie erhielt zunächst Artecoll zur Lippenaugmentation, ein Jahr später eine Dermabrasio perioral und wiederum ein Jahr später eine Nu-Derm- und BluePeel-Behandlung sowie ein Facelift mit temporalis Faszienstreifen-Implantation in die Oberlippe (Abb. 16).

In bestimmten Fällen ist es entscheidend „Nein" zu sagen und vor Gefahren weiterer Augmentationen zu warnen

Die junge Dame (Abb. 17) kam in unsere Praxis mit dem Wunsch einer weiteren Lippenaugmentation. In ihrem völlig amimischen Gesicht war nicht eine einzige Falte sichtbar. Vor drei Monaten hatte sie in der Türkei ein Stirnlifting machen lassen, in ihren Lippen hatte sie Softformfäden und Artecoll. Die völlig verhärteten Lippen störten sie nicht, sie wollte nur noch mehr Volumen. In einem solchen Fall ist es sicher ganz wichtig „Nein" zu



Abb. 16 Sehr anspruchsvolle Patientin mit verschiedenen Prozeduren zur Gesichtsaugmentation. Links jeweils Ausgangszustand.

PROMOGRAN*

Aktive Wundtherapie
hat einen Namen
PROMOGRAN*



Johnson & Johnson
WOUND MANAGEMENT
WORLDWIDE

PROMOGRAN

ETHICON GmbH • Oststraße 1 • 22844 Norderstedt • Tel. (040) 522 07-0 • Fax (040) 522 07-402 • www.medizinfo.de/wundmanagement • www.jnjgateway.com • mservic2@medde.jnj.com
Die Johnson & Johnson Therapie-Beratung für Klinik und Praxis beantwortet Ihre Fragen gern und kostenlos: ☎ 0800/ 100 13 07





Abb. 17 Völlig amimisches Gesicht sowie drohende Perforation der Lippenschleimhaut nach mehrfacher Vorbehandlung.

sagen und die Patientin vor den Gefahren weiterer Implantationen zu warnen (Abb. 17).

Die Kosten für die verschiedenen Behandlungen gehen aus der Tabelle 7 hervor, die aus Kollegenbefragungen, Empfehlung der Hersteller und Presseinformationen erstellt wurde. Zum Schluß noch ein wohlgemeinter Vorschlag an alle Firmen und Anwender: Auf dem 16. ISAPS-Kongress in Istanbul im Mai 2002 berichtete der Kolumbianer F. Coiffman über die neue Erkrankung „Iatrogene Allogenose". Dabei handelt es sich um regelmäßig im Abstand von 4–8 Monaten auftretende Hauterosionen im Bereich vorher mit „Fillern" behandelter Gesichtsareale. Nach ersten Untersuchungen reagieren verschiedene injizierte Präparate oder deren Abbauprodukte miteinander im Empfängergewebe und rufen die Haut- und Gewebereaktionen hervor. Bei der Vielfalt der Präparate, die auch bei uns injiziert werden, ist eine solche Gewebereaktion nie völlig auszuschließen. Deshalb sollten die Firmen ihren Anwendern zur Reduzierung der Komplikationen einen standardisierten Implantatpass zur Verfügung stellen, in denen alle Präparate mit Datum eingetragen werden. Sicher würden alle Patienten die an einer komplikationslosen, seriösen Behandlung interessiert sind, diesen Pass bereitwillig ihrem behandelnden Arzt vorlegen. □

Literatur

1. Brandt F, Leyden J, Lorenc P, Narius R, Rubin M, Smith S (2003) A Randomized, Evaluator-Blind, Multicenter Comparison of the Safety and Efficacy of Restylane® and Zyplast® for the Correction of Nasolabial Folds. US-Study. Journal of Dermatology (Juni 2003)
2. Friedman PM, Mafong EA, Kauvar A, Geronemus RG (2002) Safety Data of Injectable Nonanimal Stabilized Hyaluronic Acid Gel for Soft Tissue Augmentation. Dermatologic Surgery 28
3. Hanke CW, Higley HR, Jolivette DM, Swanson NA, Stegman SJ (1991) Abscess formation and local necrosis after treatment with Zyderm or Zyplast Collagen Implant. Journal of the American Academy of Dermatology, Vol 25, No 2, Part 1
4. Moscona RR, Bergman R, Friedman-Birnbaum R (1993) An Unusual Late Reaction to Zyderm I Injections: A Challenge for Treatment. Plastic and Reconstructive Surgery, August
5. Bergeret-Galley C, Latouche X, Illouz Y-G (2001) The Value of a New Filler Material in Corrective and Cosmetic Surgery: DermaLive and DermaDeep. Aesthetic Plastic Surgery 25: 249–255
6. Lemperle G, Romano JJ, Busso M (2003) Soft tissue augmentation with Artefill: 10 years history of Artecoll, Indications, Techniques and complications. Dermatol Surg 29: 573

Dr. med. Marianne Wolters
Dr. med. Hermann Lampe
Gemeinschaftspraxis für Plastische Chirurgie
Oeder Weg 2–4
60318 Frankfurt am Main

Sekundär heilende Wunden der Hand

Evaluation eines neuen Proteaseninhibitors

Ulrich E. Ziegler, Ingo Kuhfuß, Karsten Schmidt, Michael Graf, Hans Peter Keller, Arnulf Thiede

Handchirurgische Notfälle mit Weichteilverletzungen sind die tägliche Routinearbeit der niedergelassenen Allgemeinmediziner oder Chirurgen. Bedingt durch die Art der Verletzung – beispielsweise durch Kreissägen, Quetschtraumata oder Perforationstraumata – kommt es häufig zu schweren Kontusionen an den Weichteilen, die zu sekundär heilenden Wunden führen. In diesen Fällen werden eine ausgiebige Wundreinigung mit chirurgischem Débridement und die Anlage eines antiseptischen Verbandes sowie die Ruhigstellung, etwa in einer Gipsschiene, empfohlen. Eine zusätzliche Infektionsprophylaxe ist optional angezeigt. Trotz intensiver Wundtherapie kommt es aufgrund des initialen Traumas oft zu sekundär heilenden Wundverhältnissen durch eine Nekrose der Haut und des subkutanen Fettgewebepolsters. Dies führt zu Bewegungseinschränkungen, Schwellungszuständen und kann in einem verzögerten Wiedereintritt der Arbeitsfähigkeit resultieren.

Lokale Nekrosen und Infektionen können die normale Wundheilung verhindern

Die schnelle und stabile Ausheilung dieser Wunden an der Hand ist deshalb für eine frühzeitige kranken- und ergotherapeutische Behandlung, zur Wiederherstellung der Integrität und der Funktion an der Hand, essentiell. Neben plastisch-rekonstruktiven Maßnahmen, wie Spalthauttransplantationen oder Lappenplastiken, spielt die Heilung per sekundam, oder die Wundkonditionierung zur Defektdeckung, eine wichtige Rolle. Verschiedene granulationsfördernde, topisch anwendbare Therapeutika, wie etwa Kollagenasen, antimikrobielle Wirkstoffe, stehen zur Verfügung und werden unterschiedlich erfolgreich für die Heilung solcher Weichteildefekte an der Hand eingesetzt. Eine normale Wundheilung ist ein kontrollierter und balancierter Reparationsprozeß, welcher zur Bildung von neuem Gewebe führt [5]. Eine lokale Nekrose und Infektionen können diesen Heilungsprozeß verhindern. Bei ungestörter und gestörter Wundheilung kommen unterschiedliche Regulationsmechanismen zum Tragen. Vorwiegend bei chronischen Wunden entstehen deutlich verzögerte Wundheilungsprozesse, die womöglich durch einen übermäßigen Anfall von Proteasen in der extrazellulären Matrix der Wundoberfläche bedingt sind – was dann zu einem Sistieren der Wundheilung führt [7,11]. Die exprimierten Zytokine (Wachstumsfaktoren) können dadurch ihre Wirkung nicht entfalten.

Wundauflage bindet und deaktiviert überschüssige Proteasen, die die Wirkung der Zytokine behindern

Mit Promogran steht nun eine neue Wundauflage aus der Gruppe der extrazellulären Matrixkomponenten zur Verfügung, die überschüssige Proteasen bindet und deaktiviert (Proteaseninhibitor) und dadurch eine natürliche Protektion von Wachstumsfaktoren erreicht. Promogran besteht aus einer sterilen, gefriergetrockneten Kombination aus oxidierter, regenerierter Zellulose (ORC) und Ringerkollagen.

Es kommt zu einer vollständigen Auflösung des Verbandes innerhalb 48 bis 72 Stunden. Ziel der hier vorgestellten Anwendungsbeobachtung war es, den klinischen Effekt der Wundauflage Promogran bei sekundär heilenden akuten Wunden an der Hand zu untersuchen. Von Dezember 2001 bis März 2002 wurden an der Plastischen Chirurgie und Handchirurgie der Chirurgischen Universitätsklinik Würzburg 11 Patienten – acht Männer, drei Frauen – mit insgesamt 18 sekundär heilenden Wunden unterschiedlicher Genese im Bereich der Hände mit der Wundauflage behandelt. Das Alter der Patienten lag zwischen 24 und 73 Jahren (Durchschnitt 44,54 Jahre). Ursachen der Wunden waren in vier Fällen Kreissägeverletzungen, zwei Quetschverletzungen, zwei Verbrennungen, zwei Fräswunden und eine infizierte Schnittwunde. Die Größe der Wunden lag zwischen 1,2 cm^2 und 6,0 cm^2. Alle 48 Stunden wurde ein Verbandwechsel

durchgeführt, dabei wurde Promogran angelegt, welches zuvor mit Kochsalzlösung angefeuchtet wurde. Eine sterile und ebenfalls lokal feuchte Kompresse bedeckte die Wundauflage. Falls notwendig erfolgte eine mechanische Wundreinigung im Sinne eines chirurgischen Débridements, einschließlich Finger/Handbad. Die Wunden wurden zu Behandlungsbeginn und Behandlungsabschluß fotodokumentiert und jeweils planimetrisch vermessen. Die Therapie wurde bis zur Ausheilung der Wunde oder bis zur Defektdeckung durch Hauttransplantationen durchgeführt. Die Behandlungsdauer lag zwischen sieben und 16 Tagen (Durchschnitt 12,36 Tage), dabei heilten 16 Wunden komplett ab, in zwei Fällen konnte ein gut vaskularisiertes Granulationsgewebes zur Transplantation von Spalthaut vorbereitet werden. In allen sekundär heilenden Wunden wurde eine Reepithelisierung vom Wundrand erzielt und es resultierte, nach Abheilung, stabile Narbenverhältnisse. Bei keinem der Patienten kam es zu lokalen oder systemischen unerwünschten Wirkungen oder mußte die Therapie abgebrochen werden. Alle Patienten äußerten eine deutliche Schmerzreduktion unter der Therapie. Die Handhabung und Anwenderzufriedenheit im Umgang mit dem Produkt war als positiv zu werten.

Proteasenaktivität unterliegt der Kontrolle auf zellulärer Ebene durch Genexpression, Enzym-Aktivierung und Regulation durch Enzyminhibitoren

Der dermale und epidermale Wundheilungsprozeß bei akuten und chronischen Wunden ist ein komplexes Zusammenspiel von gut organisierten physiologischen Abläufen. Das Verständnis über den gestörten Reparationsprozeß, besonders bei chronischen Wunden ist noch nicht vollständig geklärt. Nekrosen, eine bakterielle Besiedelung der Wunde, eine lokal gestörte arterielle Perfusion und verschiedene weitere Faktoren verhindern die vollständige Abheilung. Aufbau und Neuformation von Bindegewebe, Kontraktion, Zellteilung, Reepithelisierung und Narbenbildung sind wichtige Schritte bei der Wundheilung [1]. Proteasen scheinen in all diesen Reparationsphasen eine wichtige Rolle zu spielen und regulieren die Balance zwischen Synthese und Abbau von Gewebe [8].













Abb. 1 a–f Komplexe Verletzung mit Teilamputation der Hand durch eine Salatschreddermaschine (a). Sekundär heilende Wunde an der Mittelfingerendgliedbeere unter Behandlung mit Promogran (b, c). Nach 1 1/2 Jahren stabile Narbenverhältnisse (d–f).

Die Proteasenaktivität unterliegt der Kontrolle auf zellulärer Ebene durch Genexpression, Aktivierung von latenten Enzymen und Regulation durch spezifische, endogene Enzyminhibitoren [6]. Bei Störungen in diesem Regulationsmechanismus kann es zu einer erhöhten Aktivität und/oder erhöhtem Anfall von Proteasen kommen. Wenn die extrazelluläre Proteolyse fehlreguliert ist, kann dies zum Gewebeuntergang führen, was sich bei inflammatorischen Prozessen, vorwiegend bei nicht heilenden chronischen Wunden, zeigt. Unter der Hypothese, daß ein zu hoher Anteil von Proteasen (MMP-2, MMP-9, Plasmin, neutrophil-abstammende Elastase) bei chronischen Wunden auf der Wundoberfläche anfällt und die wichtige Protektion von Zytokinen gleichzeitig verloren geht, wurde mit dem Wundverband Promogran oxidierte, regenerierte Zellulose (ORC) und Ringerkollagen eingesetzt [3, 4]. Es konnte gezeigt werden, daß Promogran, in Wundflüssigkeit bei chronische diabetischen und chronisch venösen Ulcera, Schlüsselproteasen inaktiviert und bindet. Dadurch wurde der Wundheilungsprozeß eingeleitet und deutlich verbessert [2, 9, 10].

Wunden heilen mit Promogran schneller ab und die Schmerzen sind deutlich geringer

Inwieweit die bakterielle Besiedelung, die Menge von Nekrose, die Menge des anfallenden Exsudates oder die Entität der chronischen Wunde eine Rolle spielt, ist bisher noch nicht geklärt. Welche Rolle die Proteasen bei sekundär heilenden akuten Wunden einnimmt, ist ebenfalls noch unklar. Kollagen allein scheint eine wundheilungsfördernde Wirkung zu besitzen und wird nicht nur als Hämostyptikum eingesetzt. Die schnelle Abheilung sekundär heilender akuter Wunden an der Hand ist nicht nur für die frühfunktionelle krankengymnastische Behandlung von Vorteil, sondern dient einem schnelleren Wiedereintritt der Arbeitsfähigkeit. Die 11 Patienten, mit 18 Wunden an der Hand oder am Finger, zeigten unter der Therapie mit Promogran eine rasche Abheilung (12,36 Behandlungstage im Durchschnitt). Dabei konnte ein zusätzlicher Komfort durch das selbstauflösende Verbandsmaterial erzielt werden, da zusätzliche Schmerzen durch häufige Verbandswechsel entfallen. Unerwünschte Nebenwirkungen traten nicht ein. Evident war eine schnelle Schmerzreduktion, die auch innerhalb der klinischen Studien bei chronischen Wunden beobachtet wurde [9,10]. Welche schmerzreduzierenden Faktoren dafür verantwortlich sind ist allerdings nicht geklärt. Patienten mit offenen Wunden profitieren enorm durch schmerzlindernde Verbandsmaterialien. Promogran kann demnach auch bei akuten Wunden, die sich sekundär in Heilung befinden, erfolgreich eingesetzt werden. Es konnte eine rasche Abheilung durch Bildung von vaskularisierten Granulationsgewebe und Reepithelisierung beobachtet werden.

Literatur

1. Clark RAF (1996) Wound repair: overview and general considerations. In: Clark RAF, editor. The molecular biology of wound repair. 2nd ed. New York: Plenum Press 3–51
2. Cullen B, Smith R, McCulloch E, Silcock D, Morrison L (2002) Mechanism of action of Promogran, a protease modulating matrix, for the treatment of diabetic foot ulcers. Wound Repair and Regeneration 10: 16–25
3. Cullen B, Watt PW, Lundqvist C, Silcock D, Schmidt RJ, Bogan D, Light N (2002) The role of oxidised regenerated cellulose/collagen in chronic wound repair and its potential mechanism of action. Int J Biochem and Cell Biol 34: 1544–1556
4. Hart J, Silcock D, Gunnigle S, Cullen B, Light ND, Watt PW (2002) The role of oxidised regenerated cellulose/collagen in wound repair: effects in vitro on fibroblast and in vivo in a model of compromised healing. Int J Biochem and Cell Biol 34: 1557–1570
5. Lazarus GS, Cooper DM, Knighton DR, Margolis DJ, Pecorano RE, Rodeheaver G, Robson MC (1994) Definitions and guidelines for assessment of wounds and evaluation of healing. Arch Dermatol 130: 489–493
6. Mauch C, Kreig T, Bauer EA (1994) Role of extracellular matrix in degradation of connective tissue. Arch Dermatol Res 287: 107–114
7. Nwomeh BC, Yager DR, Cohen IK (1998) Physiology of the chronic wound. Clin Plast Surg 25: 341–356
8. Ravanti L, Kähäri V-M (2000) Matrix metalloproteinases in wound repair (review). Int J Mol Med 6: 391–407
9. Veves A, Sheehan P, Pham HT (2002) A randomised controlled trial of collagen/oxidised regenerated cellulose dressing Promogran vs standard therapy in the management of diabetic foot ulcers. Arch Surg 137: 822–827
10. Vin F, Teot L, Meaume S (2002) The healing properties of Promogran in venous leg ulcers. J Wound Care 11: 335–341
11. Wysocki AB, Staiano-Coico L, Grinnell F (1993) Wound fluid from chronic leg ulcers contains elevated levels of metalloproteinases MMP-2 and MMP-9. J Invest Dermatol 101: 64–68

Dr. med. Ulrich E. Ziegler
Plastische Chirurgie und Handchirurgie, Chirurgische Universitätsklinik
Josef-Schneider-Straße 2, 97080 Würzburg

Liebe Kolleginnen und Kollegen,

die Diversifizierung in der Plastischen Chirurgie und die Erfordernis, die Ästhetische Chirurgie als integralen Teil unseres Fachgebietes zu verteidigen, lassen uns einige Neuerungen in der Struktur unseres Jahreskongresses angebracht erscheinen:

1. Es werden bis zu drei parallele Sitzungen stattfinden. Neben den üblichen wissenschaftlichen und klinischen Plenarsitzungen mit Übersichtsreferaten und Einzelvorträgen werden spezielle Kurse und Panels (Ästhetik, Rekonstruktion, Handchirurgie, Verbrennung) zu einzelnen klinischen Themen durch Experten angeboten.

2. Auch während der VDPC-Tagung werden Veranstaltungen zu ästhetischen Themen im Programm sein, sodass es für alle Teilnehmer sehr attraktiv sein wird, den gesamten Kongress und die OP-Kurse zu besuchen.

3. Der Operationskurs mit abgestimmten Direktübertragungen aus drei OP-Sälen der Chirurgischen Universitätsklinik wird ein Maximum an komprimierter praktischer Information bieten. Hierzu konnten wir ein exzellentes Team international renommierter Operateure gewinnen.

4. Übersichtsreferate, Frühstücks- und Lunchsymposien stellen ein zusätzliches Weiterbildungsangebot dar.

5. Berufspolitischen, ökonomischen und speziellen Themen soll besonderer Raum gegeben werden.

6. Die novellierte Röntgenverordnung (RöV) verlangt von allen einen neuen Fachkundenachweis. Zu deren Erwerb wird während des Kongresses ein Aktualisierungskurs angeboten.



Das wirtschaftliche und gesellschaftliche Umfeld lassen es nicht angebracht erscheinen, einen Kongress abzuhalten, der sich durch Prachtentfaltung auszeichnet, sondern wir wollen den Schwerpunkt ganz auf ein umfassendes Weiterbildungsangebot für Plastische Chirurgie wie auch besonders für Weiterbildungsassistenten legen. Hierbei wollen wir auch der geografischen und kulturellen Lage Freiburgs Rechnung tragen und besonders auch unsere europäischen Nachbarn aus der Schweiz und Frankreich in das Programm einbeziehen. Über 320 Abstracteinreichungen lassen innovative Informationen erwarten.
Unser modernes lichtdurchflutetes Konzerthaus und die landschaftlich als auch klimatisch begnadete Lage unserer charmanten Universitätsstadt sowie deren Gastronomie bieten beste Voraussetzungen für kommunikative und entspannte Kongresstage.

Wir freuen uns auf Ihr Kommen in der Toskana Deutschlands!
Bienvenu à Fribourg!

G. Björn Stark
Kongreßpräsident

www.vdpc2003.de

Themenschwerpunkte

Jahrestagung VDPC
- Komplexe Rekonstruktionen im Gesicht
- Lappenplastiken an der oberen Extremität
- Handwurzel
- Fazialisparese
- Ohrmuschel
- Lymphödem
- Thoraxwandrekonstruktion
- Experimentelles Forum
- Varia

Jahrestagung VDÄPC
- Facelift / Stirnlift
- Endoskopie in der ästhetischen Chirurgie
- Gewebeaugmentation im Gesicht
- Konturkorrekturen des Gesichtsschädels
- Otoplastik
- Sekundäre Rhinoplastik
- Gynäkomastie
- Anti-Aging Konzepte / Therapien

Dieffenbach-Lecture am 3. Oktober 2003

Daniel A. Marchac, Paris
„Aesthetic Facial Surgery – from Rejuvenation to Frontofacial Remodeling“

Ehrenvortrag der VDÄPC am 4. Oktober 2003

Bruce F. Connell, Santa Ana, CA
„Current Concepts of Facial Rejuvenation for Men and Women“



Intruktionskurse „State of the Art"

- Verbrennungen
- Geschlechtsumwandelnde Operationen
- Kosmetische Lasertherapie
- Nervenkompressionssyndrome
- Die chronische Wunde
- Grundtechniken Rhinoplastik
- Grundtechniken Mammareduktionsplastik
- Grundtechniken Lidchirurgie

Panels

- Das Lymphödem
- Chirurgie des Plexus brachialis
- Psychologische Aspekte der Plastischen Chirurgie
- Plastische Chirurgie in Drittwelt- und Schwellenländern

Labor-Kurs - „Hands-on" Tissue Engineering Workshop

Dienstag, 30. September 2003 und
Mittwoch, 1. Oktober 2003

www.vdpc2003.de

Operations-Kurs

Di, 30. September 2003

1. Saal

Rhinoplastik (geschlossen)
Wolfgang Gubisch, Stuttgart

Genioplastik
Rainer Schmelzeisen, Freiburg
Ulrich Schwarz, Freiburg

Ultraschall-assistierte-Liposuction
A. Ziah Taufig, Köln

2. Saal

Rhinoplastik (offen)
Gilbert Aiach, Paris

Ohrrekonstruktion
Francoise Firmin, Paris

Transconjuctivale fettumverteilende Blepharoplastik
Fernández Rafael De La Plaza, Madrid

3. Saal

Blepharoplastik
Serdar Eren, Köln

Fettinjektion
Sydney Coleman, New York

Endoskopische Karpaldachspaltung
Raymund Horch, Erlangen

Mi, 1. Oktober 2003

1. Saal

Facelift
Wolfgang Mühlbauer, München
Bruce F. Connell, Santa Ana, CA

2. Saal

Mammareduktion
Claude Lassus, Nizza

Gynäkomastie
Rolf R. Olbrisch, Düsseldorf

3. Saal

Freier TRAM-Lappen
Gregory R. D. Evans, Orange, CA
Axel-Mario Feller, München

Rahmen- und Begleitprogramm

■ Di, 30. September 2003
OP-Kurs-Abend und Labor-Kurs-Abend
Historisches Kaufhaus

■ Mi, 1. Oktober 2003
Gourmet-Kochkurs in der Sonne St. Peter
www.sonne-schwarzwald.de

■ Do, 2. Oktober 2003
Begrüßungsabend Albert-Ludwigs-Universität Freiburg,
Kollegiengebäude I, Prometheushalle

■ Fr, 3. Oktober 2003
Stadtführung mit anschließender Weinprobe
im Jesuitenschlösschen

■ Sa, 4.Oktober 2003
Ausflugsfahrt ins Vitra Design Museum Weil am Rhein
www.design-museum.de/weil.asp
Festabend Konzerthaus

■ So, 5. Oktober 2003
Golfturnier Golfclub Freiburg e.V. Kirchzarten
www.freiburger-golfclub.de

Strahlenschutzkurs (§ 18a RöV)

Information und Anmeldung
direkt über Röntgen-Consulting
www.roentgen-consult.de, Info@roentgen-consult.de



Das Programm wird im Internet laufend aktualisiert:
www.vdpc2003.de

Organisation

Prof. Dr. med. G. B. Stark
Ärztlicher Direktor

Elsa T. Biswurm

Abteilung Plastische- und Handchirurgie
Universitätsklinikum Freiburg
Hugstetter Straße 55
79106 Freiburg

www.plastische-chirurgie-freiburg.com
www.vdpc2003.de

Information und Anmeldung

kongress & kommunikation gGmbH
Hugstetter Straße 55
79106 Freiburg

Tel.: +49-(0)761-270-7318
Fax: +49-(0)761-270-7317
e-mail: information@vdpc2003.de

www.kongress-und-kommunikation.de
www.vdpc2003.de

Presse

kongress & kommunikation gGmbH
Dr. Thomas Nesseler

Tel.: +49-(0)761-203-4301
Fax: +49-(0)761-203-4278
e-mail: t.nesseler@pr.uni-freiburg.de

GOÄ Leitlinien der DGH

Stand vom 28.1.2002



Leitlinie Dupuytren'sche Kontraktur

Bei der Dupuytren'schen Kontraktur handelt es sich nach der WHO-Definition um eine tumorähnliche Erkrankung. Diese ist gekennzeichnet durch eine Neubildung und Schrumpfung der bindegewebigen Stränge der Palmaraponeurose und der Fasziensysteme der Finger. Diese Veränderungen können multilokulär gleichzeitig auftreten und zu Beugekontrakturen der Finger und/oder zu einer Adduktionskontraktur des 1. Strahles führen. Sekundär entstehen aufgrund lang andauernder Krankheitsverläufe Gelenkeinsteifungen und Hautschrumpfungen. Sogenannte Seitenstränge verdrängen die Gefäßnervenbündel aus ihrer normalen anatomischen Lage. Insbesondere ummauern derbe Knotenbildungen die Nerven und Gefäße, trennen und komprimieren diese anatomischen Strukturen. Bei Rezidiven entstehen durch starke Vernarbungen zusätzlich Fehlstellungen und Gelenkkontrakturen. Um dieses komplexe Krankheitsbild fach- und situationsgerecht operativ behandeln zu können, werden je nach Ausprägung des eigenständige Operationen mit jeweils eigener Indikation erforderlich.

Die operative Beseitigung einer sogenannten Dupuytren'schen Kontraktur der Hand ist nach den Ziffer 2087, 2088 GOÄ, die Beseitigung der Dupuytren'schen Kontraktur nach der Ziffer 2089 GOÄ abrechnungsfähig.

Die Ziffer 2087 GOÄ kann dann angesetzt werden, wenn die Hohlhandaponeurose nicht vollständig entfernt wird, wenn nur isolierte Fingerstrahlen betroffen sind oder bei Rezidivoperationen, wenn die Palmaraponeurose im Wesentlichen schon durch die Erstoperation entfernt wurde. Die Ziffer 2088 GOÄ ist dann abrechnungsfähig, wenn die Palmaraponeurose vollständig entfernt wird. Isolierte Knoten- und Strangresektionen fallen unter die Ziffer 2087 GOÄ. Die Ziffer 2089 GOÄ beinhaltet die Operation der Dupuytren'schen Kontraktur mit vollständiger Entfernung der Palmaraponeurose und mit Strangresektionen an einzelnen Fingern, sowie einschließlich Z- und/oder Zickzackplastiken, sofern dies medizinisch geboten ist.

Die Ziffer 2087 GOÄ kann zweimal abgerechnet werden, wenn isoliert voneinander ein Finger und der Daumen betroffen sind. Dies wird mit dem Hinweis auf die Leistungslegende der Ziffer 2087 GOÄ gestützt. Diese beinhaltet die Operation einer Dupuytren'schen Kontraktur, so daß hiernach eine Mehrfachberechnung möglich ist. Die Systematik des Gebührenverzeichnisses steht dieser Mehrfachberechnung nicht entgegen. Zwar ergibt sich bei zweifacher Abrechnung der Ziffer 2087 GOÄ ein höherer Punktwert als bei Ansetzung der Ziffer 2089 GOÄ, dies erscheint jedoch durch den mit der Operation von Finger und Daumen verbundenen erhöhten operativen Aufwand gerechtfertigt. Zudem ist ohne eine vollständige Entfernung der Palmaraponeurose der Leistungsinhalt der Ziffer 2089 GOÄ ohnehin nicht erfüllt, was einer Abrechnung dieser Gebührenziffer entgegenstehen würde.

Neben den Ziffern 2087 bis 2089 GOÄ sind grundsätzlich weitere Leistungsziffern aus dem Gebührenverzeichnis zur GOÄ abrechenbar, sofern die jeweils notwendigen gebührenrechtlichen Voraussetzungen vorliegen.

Wenn sich als sekundäre Veränderung der Kontraktur die Schrumpfung einer oder mehrerer Gelenkkapseln herausstellt, die die vollständige Streckung eines oder mehrerer Finger verhindert, liegt eine Indikation für die ärztliche Leistung nach der Ziffer 2134 GOÄ vor, die dann als selbständige Leistung in Ansatz gebracht werden kann. § 4 Abs. 2 a GOÄ steht einer Abrechnung dieser Leistung nicht entgegen, da es sich Sekundärschäden handelt , die sich nicht mit der eigentlichen operativen Therapie der Dupuytren'schen Erkrankung beseitigen lassen. Hinzu kommt dass es sich hierbei um keine regelmäßig anfallende ärztliche Leistung und somit nicht um einen methodisch notwendigen operativen Einzelschritt bei der Dupuytren'schen Kontraktur handelt. Zur Begründung für die Abrechnung dieser Leistungsziffer kann daneben auf ihren Punktwert im Vergleich zu den Punktwerten für die Ziffer 2087 bis 2089 GOÄ verwiesen werden. Zwar übersteigt der Punktwert für die Ziffer 2089 der GOÄ von 1800 den Punktwert für die Ziffer 2134 GOÄ von 924 erheblich. Wenn man jedoch davon ausgehen würde, daß letztgenannte Leistungsbestandteil der erstgenannten Leistungsziffer wäre, so würde dies bedeuten, daß die Operation der Dupuytren'schen Kontraktur als wesentlich umfangreichere ärztliche Leistung niedriger bewertet würde als die Arthroplastik. Der Gesetzgeber hat somit auch hier eine eindeutige Aussage für die Nebeneinanderberechnung beider Leistungsziffern getroffen.

Die Ziffern 2381, 2382 und 2383 GOÄ sind grundsätzlich neben den Ziffern 2087 bis 2089 GOÄ abrechnungsfähig, sofern die Leistungslegende dieser Gebührenziffern jeweils erfüllt ist. Eine Ausnahme gilt nur für die Ziffer 2381 GOÄ im Verhältnis zu der Ziffer 2089 GOÄ, da die erstgenannte in der letztgenannten Gebührenziffer mit eingeschlossen ist. Dies wird zumindest grundsätzlich auch von einzelnen privaten Krankenversicherern anerkannt. Im Konfliktfall lassen sich zur Begründung für die Abrechenbarkeit dieser Leistungsziffern neben den Gebührenziffern für die Operation der Dupuytren'schen Kontraktur noch eine Reihe von Argumenten anführen. Zunächst ist auf die Leistungslegende für die Gebührenziffern 2087 bis 2089 GOÄ zu verweisen. Für die Ziffer 2089 GOÄ hat der Gesetzgeber festgelegt, daß hier die Z- und/oder Zickzackplastiken mit eingeschlossen sind. Die bedeutet im Umkehrschluß, daß die Gebührenziffern 2381 bis 2383 GOÄ dort, wo sie in der Leistungslegende der Ziffern 2087 bis 2089 GOÄ nicht erwähnt werden und ihr Leistungsinhalt erfüllt ist, auch abrechenbar sind. Teilweise kann zur Begründung für die Abrechenbarkeit dieser Leistungsziffern auch auf ihren Punktwert verwiesen werden.

Die Ziffern 2381 bis 2383 GOÄ sind grundsätzlich mehrfach berechenbar. Zur Begründung für diese Auffassung kann auf die jeweilige Leistungslegende für diese Gebührenziffern im Gebührenverzeichnis verwiesen werden. Der Punktwert bezieht sich dort jeweils nur auf eine Hautlappenplastik, schwierige Hautlappenplastik oder Vollhauttransplantation. Auch bei der von der Leistungslegende der Ziffer 2383 GOÄ mit eingeschlossenen Versorgung der Entnahmestelle hat der Gesetzgeber den Singular gewählt.

Neben den Gebührenziffern für die Operation der Dupuytren'schen Kontraktur sind grundsätzlich auch die Ziffern 2583 oder 2584 GOÄ abrechenbar, sofern deren Leistungsinhalt erfüllt ist und eine eigene Indiktation für den Ansatz dieser Leistungsziffern besteht. Eine eigene Indikation für die Neurolyse liegt dann vor, wenn in fortgeschrittenen Stadien der Erkrankung Fingernerven mikrochirurgisch aus der Ummauerung operiert werden müssen, wobei die Ziffern 2583 oder 2584 GOÄ pro Nerv abgerechnet werden können [s.a. Hoffmann, Gebührenordnung für Ärzte (GOÄ), 3. Auflage, Kommentierung zur Operation einer Dupuytren'schen Kontraktur; Brück/Krimmel, Dr. Hess u.a., Kommentar zur Gebührenordnung für Ärzte, 3. Auflage, Kommentierung zur Ziffer 2089 GOÄ]. Dies kann in Einzelfällen annalog auch für die GOÄ-Ziffer 2801 gelten. Die Fälle, in denen die Neurolyse neben den Leistungsziffern für die Operation der Dupuytren'schen Kontraktur abgerechnet werden kann, kommen nicht regelmäßig vor. Somit handelt es sich bei der Neurolyse auch nicht um einen methodisch notwendigen operativen Einzelschritt bei der Erbringung der ärztlichen Leistungen nach den Ziffern 2087 bis 2089 GOÄ, so daß § 4 Abs. 2 a GOÄ einer Abrechnung auch unter diesem Aspekt nicht entgegensteht. Gebührenrechtlich läßt sich die Abrechnung der Neurolyse auch über den Punktwert für die Ziffern 2583 und 2584 GOÄ begründen. Ausgehend von dem jeweiligen Punktwert für die Neurolyse kann diese nicht Leistungsbestandteil der Ziffern 2087 bis 2089 GOÄ sein.

In den Fällen, in denen eine Hyperextension des Endgelenkes vorliegt, kann eine Tenotomie der Strecksehne notwenig sein, die mit der Ziffer 2072 GOÄ abgerechnet werden kann. Dies stützt sich auf die Vorschrift des § 4 Abs. 2 a S. 2 GOÄ. Die ärztliche Leistung, die mit der Ziffer 2072 GOÄ abgerechnet werden kann, sofern deren Leistungsinhalt erfüllt ist, gehört nicht zu den methodisch notwendigen operativen Einzelschritten bei der Operation der Dupuytren'schen Kontraktur, so daß Vorschriften der GOÄ der Abrechnung nicht entgegenstehen.

Wenn es trotz Anwendung mikrochirurgischer Techniken intraoperativ zu einer Nerven- oder Gefäßverletzung kommt, so wird für die Versorgung des Patienten die Ziffer 2823 GOÄ und/oder die Ziffer 2586 GOÄ abrechenbar. Hoffmann hält in seiner Kommentierung zur GOÄ auch die sogenannte mikrochirurgische Nervennaht nach der Ziffer 2588 GOÄ neben den Leistungsziffern für die Operation der Dupuytren'schen Kontraktur für abrechenbar und verweist zur Begründung auf den Punktwert für die Ziffer 2588, der über dem Punktwert für die gesamte ärztliche Leistung nach der Ziffer 2089 GOÄ liegt [Hoffmann, Gebührenordnung für Ärzte (GOÄ), 3. Auflage, Kommentierung zur Operation einer Dupuytren'schen Kontraktur]. Auch für den Ansatz der Ziffern 2823 und/oder 2586 GOÄ läßt sich deren Abrechnung zunächst mit dem Punktwert für diese Leistungsziffern begründen. Der Gesetzgeber hat hier eine Wertung getroffen, die bei der Beurteilung der Frage, ob es sich um selbständig abrechenbare Leistungen handelt, nicht ignoriert werden kann. Für die Ziffer 2823 GOÄ ergibt sich schon aus der Leistungslegende, daß diese nicht Bestandteil der Ziffern 2087 bis 2089 GOÄ sein kann. Die ärztlichen Leistungen, die unter beiden Leistungsziffern abgerechnet werden können, sind keine methodisch notwendigen operativen Einzelschritte bei der Operation der Dupuytren'schen Kontraktur. □

Renate Przybilski-Roch feierte Jubiläum

Vor 20 Jahren hat Dr. med. Renate Przybilski-Roch als Chefärztin die damals neu eingerichtete Klinik für Plastische- und Wiederherstellungschirurgie am Bürgerhospital in Frankfurt übernommen. Renate Przybilski-Roch erhielt nach dem Erwerb des Facharztes für Chirurgie 1976 am Frankfurter Universitätsklinikum ihre Ausbildung zum Facharzt für Plastische Chirurgie (1978) bei Dr. med. Herbert Höhler, einem der Pioniere des Faches in Deutschland. Studienaufenthalte bei Professor Ivo Pitanguy in Rio de Janeiro und Professor Ulrich T. Hinderer in Madrid komplettierten die Ausbildung. In der Klinik am Bürgerhospital wird das gesamte Spektrum der Plastischen und Ästhetischen Chirurgie abgedeckt. Dazu gehören Turmorchirurgie der Brust mit Wiederaufbau, Brustverkleinerungen und -vergrößerungen, Nasen- und Ohrenkorrekturen, Korrekturen angeborener Fehlbildungen und Narben sowie Facelifting, Lidkorrekturen und Fettabsaugung. ■

Hisham Fansa Chefarzt der neuen Klinik für Plastische Chirurgie in Bielefeld

Der Chefarzt der neuen Klinik für Plastische Chirurgie im Klinikum Bielefeld-Mitte, Priv.-Doz. Dr. med. Hisham Fansa, ist jung, engagiert und bereits sehr erfolgreich. Am 1. 7. 2003 wurde der 33jährige als bislang „jüngster Chefarzt, den wir je hatten“ offiziell vorgestellt. Nach Abschluß seines Medizinstudiums 1994 in Hannover war die Klinik für Plastische, Wiederherstellungs- und Handchirurgie (Schneider) der Universität Magdeburg seine erste berufliche Station. Dort war er Assistenzarzt und nach einem Aufenthalt in Salt Lake City zur Handchirurgie ab 2000 Oberarzt. Ein Jahr später habilitierte er und wurde leitender Oberarzt. Zu dem Team von Hashim Fansa gehören noch Oberarzt Onno Frerichs und Ulf Landgraf als Arzt im Praktikum. Hinzu kommen soll noch eine Ärztin. ■

Michael Sauerbier habilitierte sich

Dr. med. Michael Sauerbier (38), Oberarzt bei Professor Dr. Günter Germann an der BG-Unfallklinik Ludwigshafen, Plastische und Handchirurgie der Universität Heidelberg, hat sich am 15. Februar 2003 für das Fach „Plastische Chirurgie“ an der Universität Heidelberg habilitiert. ■

August 2003

10.–15.8.2003 Sydney, Australien
IPRAS World Congress 2003
Anfragen: IPRAS 2003 Congress Secretariat, GPO Box 2609, Sydney NSW 2001, Australia, Tel. + 61-292411478, Fax: + 61-292513552, E-Mail: ipras2003@icmsaust.com.au

September 2003

10.–14.9.2003 Wien
Aesthetica Wien
Anfragen: Tagesklinik Wien, Frau Pia Hernuss, Heiligenstädter Str. 63, A-1190 Wien, Tel. + 43-1/3686173, Fax 3686173671, email: pia.hernuss@tagesklinik.at

Oktober 2003

16.–18.10.2003 St. Pölten, Niederösterreich
41. Jahrestagung der Österreichischen Gesellschaft für Plastische, Ästhetische und Rekonstruktive Chirurgie
Anfragen: Prim. Dr. F. Weyer, Abteilung für Plastische und Wiederherstellende Chirurgie, Zentralklinikum, Propst-Führer-Str. 4, A-3100 St. Pölten, Tel. + 43-2742/300-2101, Fax 3003333, email: plastchir@kh-st-poelten.at, www.plastischechirurgie.org/jahrestagung2003

23.–25.10.2003 Stuttgart
44. Symposium der DAH & GEM – Deutschsprachige Arbeitsgemeinschaft für Handchirurgie und Groupe pour l'etude de la main
Anfragen: Prof. Dr. M. Greulich, Klinik für Handchirurgie, Mikrochirurgie und rekonstruktive Brustchirurgie am Zentrum Plastische Chirurgie, Marienhospital, Böheimstr. 37, 70199 Stuttgart, Tel. 0711/6489-83221, Fax 64898222, email: hmb@vinzenz.de

November 2003

28.–29.11.2003, Frankfurt
3. Frankfurter Live Operationskurs: Ästhetische Brustchirurgie ohne Implantate
(bereits zugesagt als Operateure haben Foad Nahai, USA und Claude Lassus, Frankreich). Leitung: Dr. Marianne Wolters, Dr. H. Lampe, Gemeinschaftspraxis für Plastische Chirurgie, Oeder Weg 2-4, 60318 Frankfurt/Main, Tel. 069/598005, Fax: 598007, E-Mail: info@plastische-chirurgie-ffm.de
Anfragen: Frau Ute Rother, P & R Kongresse GmbH, Bleibtreustr. 12A, 10623 Berlin, Tel. 030/8851008, Fax: 8851029, E-Mail: ute.rother@pr-kongresse.de

August 2004

28.–31.8.2004 Houston TX, USA
17th ISAPS Congress
Anfragen: ISAPS 17th Congress Secretariat, 4550 Post Oak Place, Suite 342, Houston, TX 77027, USA, Tel. + + 1-713-965-0566, Fax + + 1-713-960-0488, E-Mail: imm@meetingmanagers.com, www.isaps.org/Members/CongressHouston2.asp

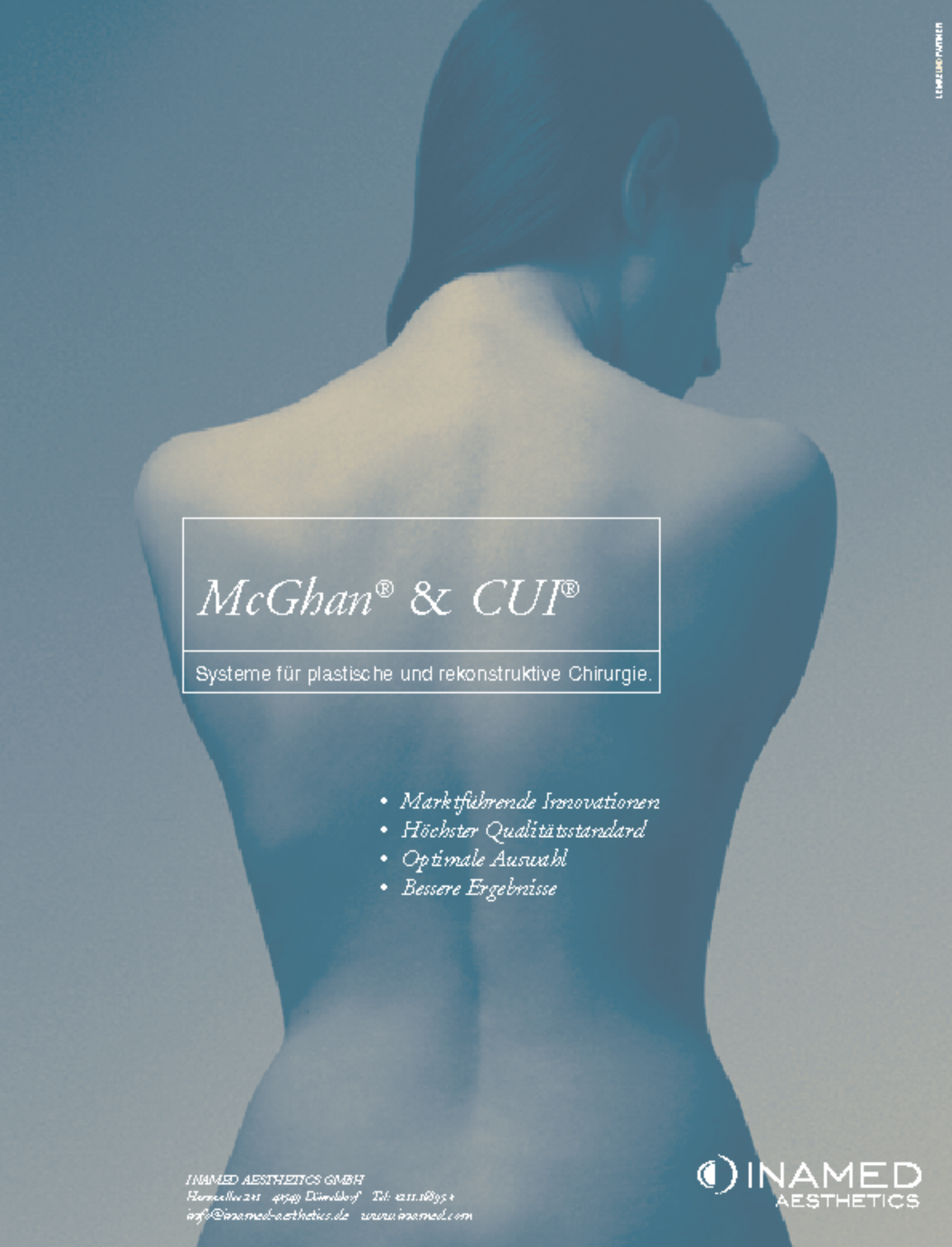
McGhan® & CUI®
Systeme für plastische und rekonstruktive Chirurgie.
• Marktführende Innovationen
• Höchster Qualitätsstandard
• Optimale Auswahl
• Bessere Ergebnisse
INAMED AESTHETICS GMBH
Hansaallee 241 40549 Düsseldorf Tel: +211.16895.+
info@inamed-aesthetics.de www.inamed.com
INAMED
AESTHETICS

Wir haben ein neues Profil.

INAMED AESTHETICS: so sieht die Zukunft aus.



Wer erfolgreich sein will, muss Profil zeigen.
Aus McGhanMedical und Collagen Aesthetics
wird weltweit Inamed Aesthetics.

Inamed Aesthetics ist Ihr Partner für innovative, hochqualitative und sichere Produkte für die Bereiche der Gesichtsästhetik sowie der plastischen und rekonstruktiven Chirurgie.

INAMED AESTHETICS GMBH
Hansaallee 241 · 40549 Düsseldorf · Tel: +211 168954
info@inamed-aesthetics.de · www.inamed.com

INAMED
AESTHETICS