Plastische CHIRURGIE

4. Jahrgang • Heft 2
Juni 2004

Mitteilungen Vereinigung der Deutschen Plastischen Chirurgen – VDPC Vereinigung der Deutschen Ästhetisch-Plastischen Chirurgen – VDÄPC

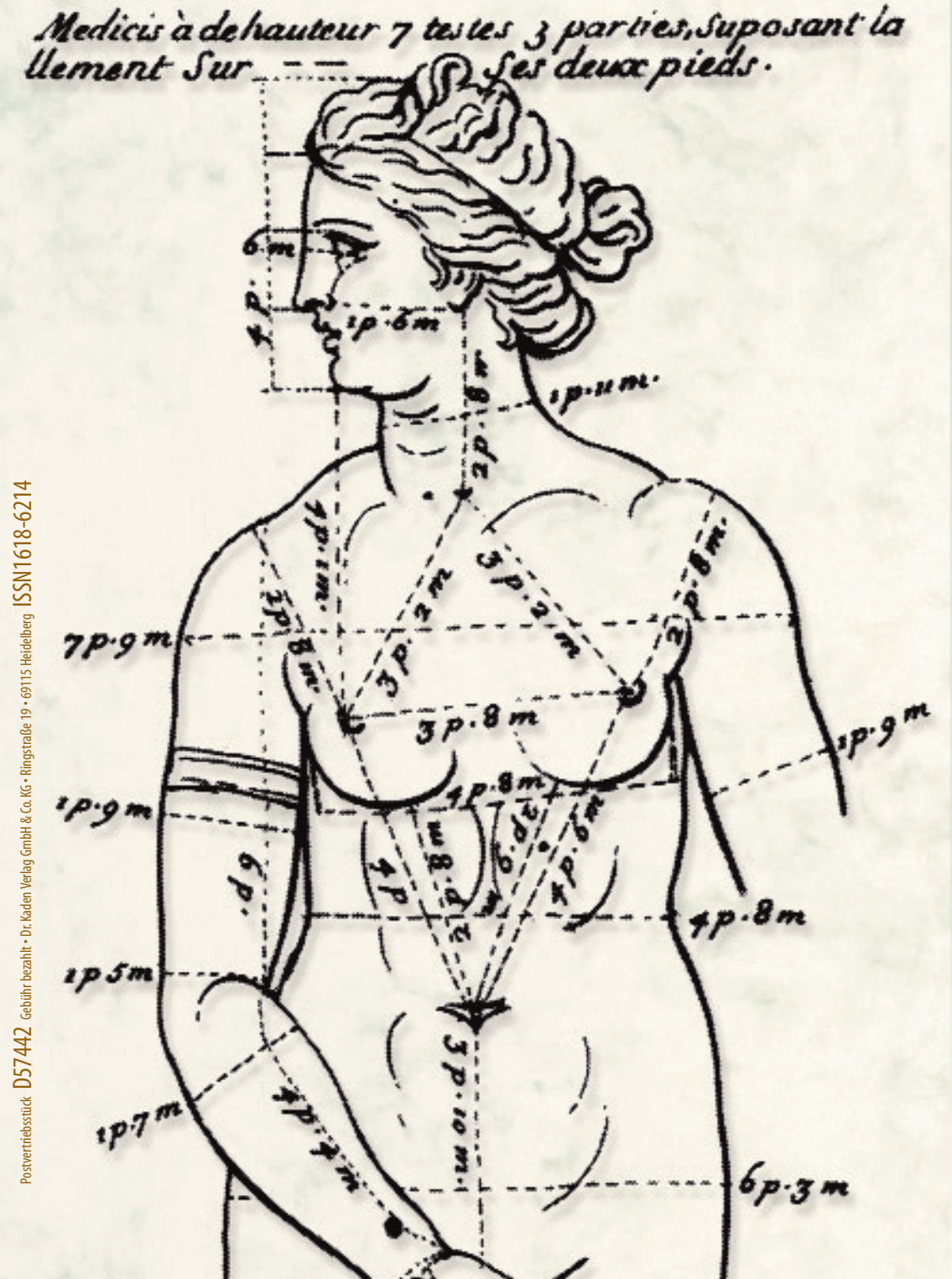

Aktuelle Nachrichten

Therapieprinzipien bei Schwerbrandverletzten

Dissoziative karpale Instabilität

Prinzip der Angiogenese

Abrechnung kosmetischer Eingriffe unter DRG-Bedingungen

Jahrestagung 2004 – Einladung nach Düsseldorf

Eine Publikation des Kaden Verlags
KADEN

Postvertriebsstück D57442 Gebühr bezahlt • Dr. Kaden Verlag GmbH & Co. KG • Ringstraße 19 • 69115 Heidelberg ISSN1618-6214



NEU

DERMABOND

PROPEN

TOPISCHER HAUTKLEBER 2-Octyl Cyanoacrylat

Willkommen in der Zukunft des innovativen Hautverschlusses

Dermabond ProPen



Der Hautkleber für den einfachen und sicheren Hautverschluss

- Leichte komfortable Anwendung
- Sehr gut zu dosieren
- Hervorragendes kosmetisches Ergebnis
- Duschbeständig
- Mikrobielle Barriere

www.dermabond.de

Ethicon Products
WORLDWIDE

Geschafft, – Bayern ändert die Facharztbezeichnung!

Trist sah es vor einem Jahr aus, nachdem unser Antrag auf Änderung der Facharztbezeichnung beim Deutschen Ärztetag 2003 abgelehnt worden war. Anträgen auf Landesebene wurden keine Chancen eingeräumt, weil Abweichungen von der Musterweiterbildungsordnung der Bundesärztekammer grundsätzlich vermieden werden sollten. Im Herbst kam dann die Überraschung: Dr. Gert Rogenhofer, Vorsitzender der KV Oberpfalz, Dr. Hannes Lutz und Prof. Dr. Günther Lob gelang es, die Delegierten des Bayerischen Ärztetages von der Notwendigkeit einer Änderung unserer Facharztbezeichnung zu überzeugen. Der Antrag wurde an den Vorstand verwiesen, der, unter der Leitung des Präsidenten Dr. Koch, den Delegierten beim Außerordentlichen Bayerischen Ärztetag 2004 die Änderung der Facharztbezeichnung vorschlug. Ab 1. August 2004 werden alle neuen Fachärzte in Bayern „Facharzt für Plastische und Ästhetische Chirurgie" heißen. Wir „Alt"-Fachärzte können die Änderung unserer Facharztbezeichnung beantragen (nähere Hinweise über www. blaek.de).

Den legitimen Vertretern der ästhetischen Chirurgie wird von renommierten Gesundheitsökonomen eine rosige Zukunft bescheinigt

Auch unser Antrag beim Deutschen Ärztetag 2004 wurde an den Vorstand verwiesen. Die Chancen stehen nunmehr auch auf Bundesebene sehr gut. Bis zur Entscheidung beim Deutschen Ärztetag 2005 wird aber die ausgezeichnete Arbeit unserer Vertreter in den Landesverbänden Früchte getragen haben: Für weitere Bundesländer zeichnen sich recht gute Chancen auf eine positive Entscheidung auf Landesebene ab. Die Änderung muß in jedem Fall, auch bei positivem Beschluß des Deutschen Ärztetags 2005, auf Landesebene ratifiziert werden. So sehr die Änderung der Facharztbezeichnung in „Facharzt für Plastische, Rekonstruktive und Ästhetische Chirurgie" wünschenswert wäre: Der Zusatz „Rekonstruktiv" ist zur Zeit, nach Einschätzung aller Insider, nicht durchsetzbar. Orientieren wir uns deshalb am Machbaren! Um die hinzugewonnene Bezeichnung „Ästhetisch" mit Leben füllen zu können, müssen die bereits bestehenden Kooperationen weiter ausgebaut werden. Um die „Ist"-Situation zu erfassen, wird derzeit eine Befragung unserer Assistenten in der Weiterbildung durchgeführt. Bitte unterstützen Sie diese nach Kräften: Fordern Sie Ihre Mitarbeiter und Kollegen dazu auf, sich zu beteiligen. Wir stellen den Fragebogen in dieser Ausgabe noch einmal vor.

Als den legitimen Vertretern der ästhetischen Chirurgie wird uns von renommierten Gesundheitsökonomen eine rosige Zukunft in der desolaten deutschen Krankenhauslandschaft bescheinigt. So beendet Prof. Gerhard Riegl, Augsburg, ein Interview mit Vertretern des Magazins „Focus" mit der Empfehlung: „…Immerhin boomt die Schönheitschirurgie seit Jahren. Ein kluger Klinikchef wird diesen lukrativen Markt mit abdecken, um andere Medizinbereiche in seinem Hause zu subventionieren." Unsere jungen Fachärzte leisten täglich Großartiges, – mit sehr viel Idealismus kämpfen sie gegen immer schwieriger werdende Arbeitsbedingungen an. Ihre Zukunft gilt es abzusichern!



Ihre
Dr. med. Marita Eisenmann-Klein
Herausgeberin im Auftrag der VDPC

Der natürliche Beginn einer dauerhaften Hautverjüngung

Dr. med. J. W. Hecker, plastischer Chirurg, Langen

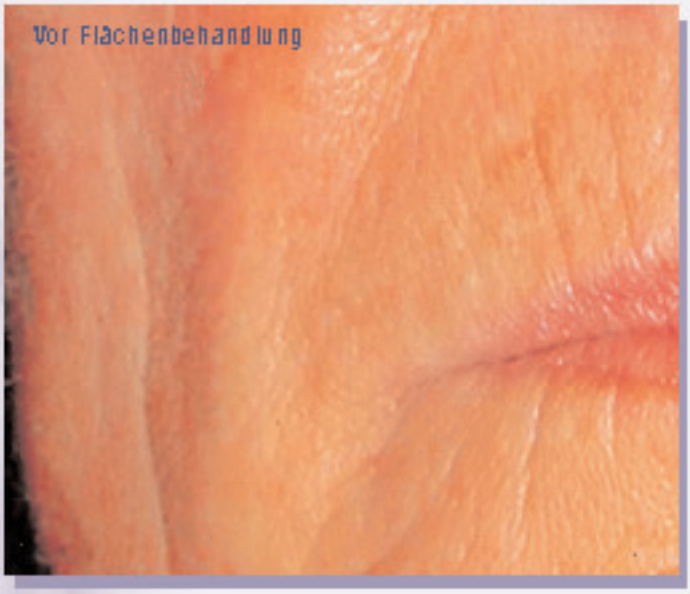

Indikation
Atonische Haut, nachlassende Elastizität und Spannkraft

Ergebnis
Mehr Kompaktheit, natürlich feinporige Hautoberfläche, verminderte Fältchenbildung



Intradermale Hautverjüngung
mit Hyal-System® durch ‚Long-Acting' Biorevitalisierung



Hyal-System

Entfaltet die Haut. Flächig. Intradermal.

Hersteller: Fidia Farmaceutici S.p.A., Italien; Vertrieb: Merz Pharmaceuticals GmbH, Frankfurt am Main
Mehr Informationen unter www.hyal-system.de oder senden Sie Ihre Fragen an hyal-system@merz.de

„Kooperation, nicht Konfrontation, eigentlich…“

Die Kollegen Steinau und Lehnhardt hatten recht, als sie mit ihrem erschütternden Bericht über die unvorstellbar hohe Zahl von tödlichen Komplikationen bei einem nicht lebensnotwendigen ästhetisch-chirurgischen Eingriff an die Öffentlichkeit gingen. Schwere Gesundheitsschäden auf Dauer, sogar den Tod ihrer Patienten verursachen Ärzte, die ungelernt und skrupellos gegen alle Regeln nicht nur der Hygiene sondern auch der ärztlichen Ethik verstießen – nämlich primär nicht zu schaden – indem sie die Methode der Fettsaugung aus durchschaubaren Gründen mißbrauchten, ohne sie verantwortungsvoll erlernt zu haben. Die Mitarbeiter der Gutachterkommissionen unserer Ärztekammern in allen Teilen des Landes müssen eine erschreckend rasch steigende Zahl von katastrophalen Komplikationen in der Folge von, wie man meinen sollte, harmlosen ästhetisch-chirurgischen Eingriffen feststellen, die durchgeführt von Kollegen, die den Facharzt für Frauenheilkunde, für Chirurgie, für Unfallchirurgie, für Hals-Nasen-Ohren-Heilkunde o.ä. erworben haben. Das vertrackte deutsche Recht und der falsche Glaube des Staates an den deutschen Arzt, dieser könne alles, was er macht, haben in die tödlichen Katastrophen geführt, über die wir Fachärzte nicht laut genug reden können. Insofern haben Steinau und Lehnhardt die Pflicht – und ebenso wir alle, die wir Mitglieder der VDPC sind, die verantwortungslosen Machenschaften von „Kollegen“, die nicht nur die ästhetisch-chirurgischen Behandlungsmethoden nicht beherrschen, sondern vor allem über kein Krisenmanagement verfügen, laut anzuprangern.

Unsere Kooperationsangebote der vergangenen Jahre führten allzu oft zu Übernahmen, nicht zu Beteiligungen

Fast jeder von uns muß immer aufs neue Behandlungsergebnisse sehen, die in keiner Weise unserem Facharztstandard, d.h. unseren eigenen hohen Ansprüchen, entsprechen. Dabei geht es nicht nur um die Dellen und deformiert leer gesaugten Bäuche und Beine; es geht auch um Brustrekonstruktionsergebnisse, bei deren Anblick man erschrocken schweigt, weil beispielsweise Lappen hemmungslos geschwenkt wurden ohne strikte Indikationsstellung und ohne Rücksicht auf die Folgen. Hatten wir plastische Chirurgen, als wir vor 20 Jahren u.a. mit den Gynäkologen die Senologie-Gesellschaft gründeten, nicht eine Vorstellung von Kooperation? Eine Kooperation, bei der jeder seinen Beitrag zur Behandlung der krebskranken Frau leistet, für den er ausgebildet wurde – zum Segen unserer Patientinnen, wie es die EUSOMA fordert? Mit welcher Berechtigung ist der deutsche – und in Europa wirklich nur der deutsche! – Gynäkologe auch Onkologe und plastischer Chirurg? Dabei wird noch (!) verschämt von „wiederherstellender Chirurgie“ geredet, obwohl in die frauenärztliche Weiterbildung jetzt auch körperformende Eingriffe eingemogelt wurden. Ich warte auf den Tag, an dem die Kollegen dieses Faches in Deutschland mit Gesichtsstraffungen beginnen, weil dieser Körperteil auch an der Frau hängt. Unsere Kooperationsangebote der vergangenen Jahre – der plastische Chirurg sieht sich ohne Minderwertigkeitskomplex aber mit Verantwortungsbewußtsein durchaus als Dienstleister für alle diejenigen Kollegen, die im Bereich der Körperoberfläche (be)handeln müssen – führten allzu oft zu Übernahmen, nicht zu Beteiligungen. Das ist Konfrontation statt Kooperation.

Weshalb können die Schuster in unserem Land nicht bei ihren Leisten bleiben? Weshalb muß jeder, der eine lange Stange kaufen kann, auch Fettsaugungen durchführen? Weshalb muß derjenige, der sich die Frau als Patientin ausgesucht hat, seinen Berufsweg ins Unendliche verbreitern und damit seinem Nachbarn, sprich der Nachbardisziplin auf die Füße treten, statt dessen Hand zu ergreifen? Ich gebe es nicht auf, mich als Dienstleister anzubieten – oder besser ich will es nicht aufgeben. Aber wenn ich um mich blicke, dann kommt Enttäuschung auf …

Rolf R. Olbrisch

Prof. Dr. med. Rolf R. Olbrisch
Präsident VDÄPC



POLYTECH SILIMED Europe GmbH · Altheimer Str. 32 · 64807 Dieburg · Deutschland
www.PolytechSilimed.de · E-mail: Kundenservice@PolytechSilimed.de
Tel.: +49 (0) 6071-98630 · Fax: +49 (0) 6071-986330

Plastische
CHIRURGIE

Mitteilungen der
Vereinigung der
Deutschen Plastischen Chirurgen –
VDPC
Vereinigung der Deutschen
Ästhetisch-Plastischen Chirurgen –
VDÄPC

Herausgeber
im Auftrag des Geschäftsführenden Präsidiums:
Dr. med. Marita Eisenmann-Klein, Regensburg
Im Auftrag der
Vereinigung der Deutschen Plastischen Chirurgen
VDPC
Vereinigung der Deutschen Ästhetisch-Plastischen
Chirurgen VDÄPC

Erscheinungsweise: 4 Ausgaben
(März, Juni, September, Dezember)

Abonnement: Bestellung beim Verlag oder
bei jeder Buchhandlung

Bezugspreis: Jahresabonnement € 80,– (inkl.
7% MwSt. zzgl. Porto und Versand). Einzelheft
außerhalb des Abonnements € 20,– (inkl. 7%
MwSt., zzgl. Versand).
Bei Bestellung im Laufe des Jahres wird der
Bezugspreis anteilig berechnet. Der Abonnent
kann seine Bestellung innerhalb von 7 Tagen
schriftlich beim Verlag widerrufen. Das Abonne-
ment gilt zunächst bis zum Ende des begonnen
Jahres. Es verlängert sich um jeweils ein Jahr, wenn
die Kündigung nicht bis zum 31.10. schriftlich im
Verlag vorliegt. Kann die Zeitschrift aufgrund Streiks
oder höherer Gewalt nicht geliefert werden, so
besteht kein Anspruch auf Ersatz.

Anzeigenmarketing: Gordana Mai
(0 62 21/ 13 77-6 20). Zur Zeit gilt Anzeigen-
preisliste Nr. 4/2004.
Copyright: Mit der Annahme eines Manuskriptes
erwirbt der Verlag für die Dauer der gesetzlichen
Schutzfrist (§ 64 UrhRG) die Verwertungsrechte im
Sinne der §§ 15 ff. des Urheberrechtsgesetzes.
Übersetzung, Nachdruck, Vervielfältigung auf foto-
mechanischem oder ähnlichen Wege, Vortrag,
Funk- und Fernsehsendung sowie Speicherung in
Datenverarbeitungsanlagen – auch auszugsweise
– sind nur mit schriftlicher Genehmigung des
Verlages gestattet. Die Verantwortlichkeit für die
Patientenaufnahmen liegt beim jeweiligen Autor.

Verlagsredaktion: Carola Marx (CM)
N. Krämer, Heidelberg

Dr. R. Kaden Verlag GmbH & Co. KG
Ringstraße 19, 69115 Heidelberg
Tel. 0 62 21/ 13 77-6 10, Fax 0 62 21/ 6 59 95 90
Email: info@kaden-verlag.de

Herstellung: Ch. Molter, Kaden Verlag
Druck und Verarbeitung: Heidelberger Repro-
graphie, 69214 Eppelheim

Inhalt

Editorial

Geschafft – Bayern ändert die Facharztbezeichnung! 41
M. Eisenmann-Klein

„Kooperation, nicht Konfrontation, eigentlich …“ 43
R. R. Olbrisch

Nachrichten

Facelift auf dem Gletscher 46

Keine Krankschreibung nach „Schönheitsoperation“ 46

Patient haftet für geplatzten OP-Termin 47

Neuartiges Wundkammer-system entwickelt 47

Studie: Marketing spielt an deutschen Krankenhäusern kaum eine Rolle 48

Verlust eines Fotos ist kein Dokumentationsmangel 50

German Plastic Surgery: A view from outside 50



Jahrestagung: Einladung nach Düsseldorf 51

Poly-L-Milchsäure als Alternative zu konventionellen Behandlungsmethoden 52

Innovatives Hydrogel beschleunigt die Heilung und beugt Infektionen vor 54

Institution

ISAPS – The International Society of Aesthetic Plastic Surgery 58

Titelbild: Berechnungen zu den Proportionen des weiblichen Körpers anhand einer Venusstatue von Gérard Audran (1640 Lyon–1703 Paris, als Stecher und Verleger tätig). 1683 veröffentlichte er erstmalig einen Bildband zum Thema Proportion der menschlichen Gestalt.

Thema



Therapieprinzipien in der Behandlung von Schwerbrand-verletzten
H. v. Gregory, G. Giessler, S. Baumeister, E. Gazyakan, G. Germann 59

Fortbildung

Dissoziative karpale Instabilität – Ätiologie und Therapiekonzept
T. O. Engelhardt, H. Krimmer 73



Das Prinzip der Angiogenese
S. Langer, L. Steinsträsser, A. Ring, H. H. Homann, D. Drücke, H. U. Steinau 81

Abrechnung kosmetischer Eingriffe unter DRG-Bedingungen
B. Rochell 84

Umfrage

Fragebogen zur Weiterbildung an die assoziierten Mitglieder der VDPC 91

Rubriken

Personalia 52

Kongresse 56

Impressum 45

Vorstandsgremien VDPC/VDÄPC 72

Wer bietet Was? 86

Wer bietet was?
www.kaden-verlag.de
jetzt.

Facelift auf dem Gletscher



Trotz moderner Barriere-Systeme sind pathogene Keime, insbesondere multiresistente Erreger in Krankenhäusern ein allgegenwärtiges und kostspieliges Problem. Dringend notwendig ist es daher, die Keimzahl im Operationssaal – wo es besonders leicht zu Infektionen kommen kann – möglichst gering zu halten. Einen eher ungewöhnlichen Weg wählt hier der Genfer Chirurg Urs Burki: Schon seit 1993 operiert der Facharzt für Plastische und rekonstruktive Chirurgie immer mal wieder im Freien, denn dort sei – saubere Außenluft vorausgesetzt – die Zahl der potentiellen Krankheitserreger besonders gering. Kleinere schönheitschirurgische Eingriffe in Lokalanästhesie – so erklärte er kürzlich im schweizerischen *Tagblatt* – ließen sich nach seiner Erfahrung hervorragend unter freiem Himmel durchführen.

Zurück zur Natur – positives und harmonisches Operationserlebnis im Gebirge?

Als der Chirurg Burki vor 13 Jahren seinen eigenen OP in Betrieb nahm, fing er damit an, Keimzahl-Messungen in der Luft durchzuführen. Die Anzahl der pathogenen Keime nahm interessanterweise um so stärker ab, je mehr Frischluft zugeführt wurde. Unterstützt von dem Chirurgen Julius Hackethal führte Burki 1993 schließlich auf der großen Terrasse seiner Villa in Cologny am Genfer See einen ersten Freiluft-Eingriff durch: Ein Facelift sowie eine Lidkorrektur bei einer 45jährigen Patientin. Nach einigen weiteren Open-Air-Operationen und einer Reihe von Presseberichten folgte neun Jahre nach seinem ersten Freiluft-Eingriff die bislang spektakulärste Aktion des Chirurgen. Im Herbst 2002 führte Burki erneut ein



Facelift samt Lidkorrektur durch – diesmal in 3500 Meter Höhe auf dem Längfluegletscher. Für diesen Eingriff hatte der Chirurg eigens spezielle, besonders leichte OP-Liegen, Stühle und einen Tisch entwickelt, die samt einer umfangreichen Notfallausrüstung per Helikopter auf den Gletscher transportiert wurden. Gegen den Vorwurf, die Freiluft-OPs lediglich aus persönlichem Geltungsbedürfnis durchzuführen, verwahrt sich Burki indes; für ihn sei „dieses Zurück zur Natur eine Möglichkeit, auch dem Patienten, der die natürliche Umgebung im Halbschlaf unter Lokalanästhesie wahrnimmt, zu einem positiven, harmonischen Operationserlebnis zu verhelfen. Denn eine ästhetische Operation hat auch viel mit innerer Gesundheit und Lebensfreude zu tun.“ ■ CM

Keine Krankschreibung nach „Schönheitsoperation“

Läßt ein Patient einen medizinisch nicht indizierten plastisch-ästhetischen Eingriff durchführen – sei es eine Fettabsaugung oder eine Faltenunterspritzung – ist eine Krankschreibung durch den behandelnden Arzt nicht erlaubt. Auf diesen Umstand hat jetzt der auf Arztrecht spezialisierte Anwalt Ingo Pflugmacher in der *Ärztezeitung* hingewiesen. Aus den maßgeblichen Arbeitsunfähigkeitsrichtlinien ergebe sich ganz eindeutig, daß eine Krankschreibung in der Erholungsphase nach einer „Schönheitsoperation“ nicht erlaubt sei, da keine Krankheit im Sinne des Sozialrechts vorliege. Wichtig sei, so Pflugmacher, den Patienten vor dem Eingriff darüber zu informieren, daß eine Krankschreibung tabu ist. „Der Patient muß wissen, daß er auf die im Krankheitsfall übliche Lohnfortzahlung und eventuelles Krankengeld keinen Anspruch hat“ und er in der Zeit nach dem Eingriff nötigenfalls Urlaub nehmen muß. Klärt der behandelnde Arzt den Patienten



nicht rechtzeitig auf, könnte ein Gericht zu dem Schluß kommen, daß der Mediziner für den finanziellen Schaden des Patienten – etwa durch Regressforderungen des Arbeitgebers – haftbar zu machen ist. ■ CM

Rechtsprechung

Patient haftet für geplatzten OP-Termin

Kommt ein Patient nicht zum vereinbarten Behandlungstermin, muß er den Arzt unter Umständen trotzdem bezahlen. Das geht aus einem Gerichtsurteil des Amtsgerichts Meldorf hervor (AZ: 83 C 1404/02). Kann ein Patient seinen Arzttermin nicht wahrnehmen, sollte er also unbedingt vorher absagen – andernfalls kann es teuer werden. Im konkreten Fall ging es um einen vereinbarten ambulanten plastisch-chirurgischen Eingriff. Der Arzt hatte, so seine Argumentation, für den Patienten eine bestimmte Behandlungszeit sowie den Operationssaal nebst dem erforderlichen Personal nahezu sieben Monate im voraus reserviert und danach den übrigen Behandlungsablauf in seiner Praxis abgestimmt. Nun klagte der plastische Chirurg auf Zahlung der vereinbarten, aber wegen Nichterscheinen der Patientin nicht durchgeführten medizinischen Leistungen und erhielt Recht: Die Richter des Amtsgerichts entschieden, daß der Arzt einen Vergütungsanspruch aus einem ärztlichen Behandlungsvertrag in Form eines Dienstvertrages hat, wenn der Patient unentschuldigt nicht zum vereinbarten Operationstermin erscheint. Nach Meinung von Experten gilt die vom Amtsgericht herangezogene Rechtsgrundlage sogar grundsätzlich für jeden Arzttermin. Die Anwendung könne jedoch im Einzelfall dazu führen, daß unter bestimmten Umständen keine Vergütung gezahlt werden müsse, etwa wenn sich das Nichterscheinen des Patienten gar nicht auswirke, weil die nächsten Patienten bereits gewartet hätten. ■ CM



Neuartiges Wundkammersystem entwickelt

Wundinfektionen sind ein drängendes Problem: Da immer mehr Keime Resistenzen entwickeln, wird die gezielte Behandlung solcher Infektionen, wie sie beispielsweise häufig bei chronischen Wunden oder Schwerbrandverletzten auftreten, immer wichtiger. Doch das Verständnis der molekularen Abwehrmechanismen der Haut ist trotz neuer Nachweismethoden immer noch unzureichend. Um die Wundheilung besser zu verstehen und beeinflussen zu können, hat der Chirurg Dr. Lars Steinsträsser (Klinik für Plastische Chirurgie und Schwerbrandverletzte, BG-Kliniken Bergmannsheil, Bochum) gemeinsam mit Dr.-Ing. Michael Wehmöller jetzt ein neuartiges Wundkammersystem aus Titan entwickelt. In der sogenannten BO-Chamber® lassen sich Wunden erstmals standardisiert unter natürlichen Bedingungen untersuchen. Mit den bislang verfügbaren Wundkammersystemen war dies nur eingeschränkt möglich, da die Untersuchungsbedingungen stark variierten. Die neue BO-Chamber besteht aus einem Titanring, der innerhalb einer Woche in eine zuvor präparierte Wunde bei Versuchstieren einheilt. Die Wundkammer ist luftdicht und keimfrei; über ein Schlauchsystem können Wundsekret entnommen oder Medikamente eingebracht werden. „Dadurch daß ein Tier problemlos mehrere Wundkammern tragen kann, sind erstmals standardisierte Vergleiche möglich“, erklärt L. Steinsträßer. „Außerdem wird die Zahl der Versuchstiere reduziert.“ ■



Wundkammersystem: a) schematische Darstellung des Systems und b) Foto der Kammer.

Neue Studie

Marketing spielt an deutschen Krankenhäusern kaum eine Rolle



Die Notwendigkeit für Marketing erkennen Verwaltungschefs deutscher Kliniken zwar, doch die Umsetzung weist derzeit erhebliche Defizite auf. „In vielen deutschen Krankenhäusern ist Marketing ein Fremdwort“,meint Prof. Dr. Roland Multhaup vom Fachbereich Wirtschaft der Fachhochschule Münster. Er hat in einer Studie die Marketingaktivitäten deutscher Krankenhäuser unter die Lupe genommen. Ergebnis: Nur 50 Prozent aller deutschen Kliniken besitzen überhaupt ein Marketingkonzept. Fachliche Kompetenz, Patientenzufriedenheit, Freundlichkeit des Personals und Menschlichkeit sind die wichtigsten Kriterien, die ein Krankenhaus nach Meinung der Verwaltungschefs auszeichnet. Für die Wahl der Klinik aus Sicht der Patienten und der einweisenden Ärzte sei das Kriterium „Image/Ruf des Krankenhauses“ sehr wichtig, sind sich die Chefs einig. Mit der Auflistung dieser Kriterien zeigen die 172 Befragten, daß Marketing richtungweisend für die Zukunft der Kliniken ist.

Erst jetzt, wo Kostendruck und Wettbewerb zusammenkommen, erwacht die Krankenhausbranche aus ihrem Dornröschenschlaf

Allerdings sei die Notwendigkeit für Marketing lange nicht gesehen worden, stellt R. Multhaup fest. „Erst jetzt, wo Kostendruck und Wettbewerb zusammenkommen, erwacht die Krankenhausbranche aus ihrem Dornröschenschlaf“, erklärt er. Zum einen fehlte insbesondere großen Krankenhäusern in öffentlicher Trägerschaft lange Zeit der wirtschaftliche Druck. Zum anderen fokussieren sich die wenigen Marketingaktivitäten auf die Zielgruppe der Patienten. Ärzte, Pflegepersonal, Angehörige der Patienten und Verwaltungsmitarbeiter bleiben weitgehend unberücksichtigt. Bezüglich der Mitarbeiterbedürfnisse, speziell im ärztlichen Bereich, häufen sich die Fehleinschätzungen der befragten Verwaltungsdirektoren. Sie gehen etwa davon aus, daß das Gehalt in der Entscheidung eines Mitarbeiters für oder gegen eine Klinik eine untergeordnete Rolle spielt. „Diese Entwicklung ist fatal. Nach der Kostenkrise droht den Krankenhäusern ein dramatischer Ärztemangel“, so R. Multhaup, der in einer weiteren Studie die Zukunft des Arztberufes erforscht. „Gerade die großen Häuser mit über 300 Betten haben oftmals kein Marketingkonzept“, stellt Peer Cornelßen, wissenschaftlicher Mitarbeiter am Fachbereich, überrascht fest. Auch die Informationspolitik der Häuser lasse zu wünschen übrig. „Eine Internetseite, ein Faltblatt, das hat jeder. Das ist keine Leistung, mit der sich ein Haus positionieren, geschweige denn ein Alleinstellungsmerkmal erlangen kann“, so Cornelßen. Deutsche Kliniken haben daher im Bereich Marketing noch jede Menge Nachholbedarf. Angesichts der Umbrüche im Gesundheitswesen und des Kostendrucks rechnen Prof. Multhaup und Cornelßen damit, daß sich jede Klinik im Wettbewerb zwangsläufig um ein umfangreiches Marketingkonzept bemühen wird. ■

Aventis

Schönheit erleben



Zum Volumenaufbau
bei Falten
und Konturdefekten

NEW-FILL®

Poly-L-Milchsäure

Recht

Verlust eines Fotos ist kein Dokumentationsmangel

Fertigt ein Arzt im Verlauf einer Behandlung Fotografien an, so gelten diese zwar als Bestandteil der ärztlichen Dokumentation. Das Anfertigen von Fotos gehört indes nicht zum „Pflichtmindestumfang einer ärztlichen Dokumentation“, wie die Ärztekammer Nordrhein kürzlich festgestellt hat. Kommt es nun zu einem Verlust solcher Fotografien oder können diese aus technischen Gründen nicht mehr abgerufen werden, so sei darin „keine Verletzung der Berufspflicht“ des Arztes zu sehen, da „es von Anfang an nicht Pflicht war, diese Fotoaufnahmen herzustellen“.

Dokumentationszwecke sind die Therapiesicherung, die Rechenschaftspflicht sowie – als untergeordneter Punkt – die Beweissicherung

Im strittigen Fall hatte eine Krankenversicherung fünf Jahre nach der Behandlung Einsicht in die Unterlagen einer Patientin verlangt; der betroffene Mediziner konnte zwar die schriftlichen Aufzeichnungen sowie die Ergebnisse der bildgebenden Verfahren vollständig vorlegen – aufgrund eines Hardwareproblems waren die zum Zeitpunkt der Behandlung entstandenen Fotos jedoch nicht mehr abrufbar. Die Krankenversicherung verwies nun auf die verpflichtende zehnjährige Aufbewahrungsfrist und wandte sich an die zuständige Ärztekammer. Die hinzugezogene Rechtsabteilung der Universitätsklinik, an der der betroffene Arzt tätig ist, hatte zuvor erklärt, daß „verbindliche Dokumentationsstandards, die die Anfertigung von Fotografien fordern“, nicht existieren. Art, Inhalt und Umfang der ärztlichen Dokumentationspflicht seien vielmehr weitgehend nach den Dokumentationszwecken bestimmt. Dies seien die Therapiesicherung, die Rechenschaftspflicht sowie – als untergeordneter Punkt – die Beweissicherung. Unstrittig sei, daß der Arzt die Pflicht habe, „alle wesentlichen diagnostischen und therapeutischen Bewandtnisse, Gegebenheiten und Maßnahmen“ zu dokumentieren. Die Anfertigung von Fotografien sei hingegen „eine freiwillige Leistung des Arztes, die in der Regel Forschungszwecken diene.“



Dieser Auffassung hat sich die Ärztekammer Nordrhein in ihrer Stellungnahme angeschlossen. ■ CM

German Plastic Surgery: A view from outside

The house of plastic surgery is large and broad, with a solid foundation. Students of our specialty familiar with this structure are aware that many of the basic planks in this foundation are German. From the works of Dieffenbach, Graefe, Langenbeck, Lexer and Joseph, we have enjoyed the contributions of these bold and creative geniuses.

The devestation of two world wars and a crushing depression inhibited the evolution of thought from German minds, and the economic burden of the successful reunification of the country held back their development, but, as all things change, the climate for the rebirth of German ingenuity has brightened and Germany has once again come into the front of the march of progress in plastic surgery.

As these researchers and clinicians pass the torch of progress and innovation in plastic surgery onto the younger generation, the world will brighten with the glow of German thought. Finding a better way has always been the German way and building on the foundation laid by the masters we can foresee newer and clearer methods to make the lives of people better through plastic surgery, and know that this is only the beginning of the new world of plastic surgery. The house will grow larger and stronger through German contributions. ■

Thomas M. Biggs
President of the International Society of Aesthetic Plastic Surgery (ISAPS)

Einladung nach Düsseldorf



Natürlich sind alle Tagungspräsidenten der Meinung, daß ihr Kongreß der schönste und beste wird oder war – was ihnen Mut und Schwung gibt, den kleinkrämerischen Alltag zu Hause leichter zu bewältigen. Aus diesem Grund soll auch jedes Jahr ein Anderer Tagungsleiter sein. Wir werden vom 21. bis 25. September 2004 in Düsseldorf nicht den großen Erfolg von Björn Stark in Freiburg verdoppeln können, nur weil wir zu zweit die Vorbreitungen zur Jahrestagung der VDPC durchführen. Aber wir werden die doppelte Menge eigener Ideen einbringen und mit dem riesigen Unterstützungsangebot der Mitglieder wird die Veranstaltung gelingen: Über 400 Vortragsanmeldungen bei 1000 Mitgliedern ist eine sensationelle Zahl und ein Beweis für Ehrgeiz und Engagement in unserem kleinen Fach. Beides benötigen wir dringend, denn nur die plastischen Chirurgen sind diejenigen, die zunächst mit Phantasie, dann mit Mut und Erfolg den immer neuen Bedingungen entsprechende Operationsverfahren erfinden oder weiterentwickeln. Erfahrungsgemäß werden diese rasch in die Nachbardisziplinen hinüber geführt, zu unserem Stolz oder auch zu unserem Leide …

Wie wird es nun werden in Düsseldorf?

Am Anfang wird die Würdigung unseres neuen Ehrenmitgliedes stehen: Frau Professor Ursula Schmidt-Tintemann, Mitbegründerin der VDPC und Mitbegründerin des großen Erfolges unseres kleinen Faches wird die Dieffenbach-Vorlesung halten und die Dieffenbach-Medaille bekommen. Als Highlight der Tagung wird Ulrich Hinderer die von der VDÄPC in ihrer letzten Mitgliederversammlung geschaffene Herbert-Höhler-Ehrennadel nach seiner Herbert-Höhler-Vorlesung angesteckt bekommen. Wir ehren damit einen unserer wichtigsten Pioniere aus der Gründerzeit und einen unserer phantasievollsten und engagiertesten deutschsprachigen ästhetischen Chirurgen. Angefragt haben wir außerdem, dem Ort und unserem Fach entsprechend, den Rektor der Düsseldorfer Kunstakademie Markus Lüppertz, zum Thema Ästhetik zu sprechen.

Unsere Juroren werden aus 400 Vortragsanmeldungen das Beste oder Wichtigste oder das Passendste aussuchen und die Nicht-Erwählten werden hoffentlich trotzdem kommen und sich begeistern lassen. Als Besonderheit haben wir uns eine größere Zahl von Panelgesprächen ausgedacht – mit herausragenden Vertretern unseres Faches zu jeder unserer vier Säulen. Die ausführliche Diskussion eines umschriebenen Themas soll uns im Dialog mit den Zuhörern mehr Bildung und Ausbildung bringen. Erfreulicherweise wird es wieder hilfreiche Sponsoren geben, unter denen Mentor und die Commerzbank herausgehoben werden dürfen. Nur so können Fleiß und Spaß verbunden werden, wenn wir uns nach der dem Kongreß vorausgehenden Mitgliederversammlung, am Mittwoch, dem 22. September um 14.00 Uhr, abends im wunderschönen Ständehaus der Kunstsammlung Nordrhein-Westfalen zur Eröffnung treffen und am klassischen Freitag-Festabend in den Rheinterrassen den Südtiroler Konrad Beikircher als typischen Rheinländer erleben werden.

Eine besonders herzliche Einladung schicken wir Ihren Mitarbeiterinnen und Mitarbeitern; für sie werden wir am Freitag, den 24. September 2004 als ganztägige Parallelveranstaltung spezielle Fortbildung anbieten. Am Abend besteht die Möglichkeit, daß wir unsere Mitarbeiterinnen und Mitarbeiter auf den Festabend mitnehmen! Der Kongreß endet am Samstagnachmittag mit einem Vortrag, den der Leiter des Heinrich-Heine-Institutes, Joseph A. Kruse halten wird, mit dem Wintermärchen-Thema „Schönheit und Lust für jedermann!“ Da müssen wir dabeisein.

Auf Wiedersehen in Düsseldorf!

Giulio Ingianni
Rolf Rüdiger Olbrisch

Von-Langenbeck-Preis 2004 für Marc G. Jeschke


M.G. Jeschke

Der diesjährige von Langenbeck-Preis ging an Herrn Privatdozent Dr. med. Marc G. Jeschke, Abteilung für Plastische und Handchirurgie (Horch), Chirurgische Universitätsklinik Erlangen. Der Preis wurde am 27. April 2004 während der Eröffnungsveranstaltung des Chirurgenkongresses verliehen. Der Preis wurde für seine herausragenden wissenschaftlichen Arbeiten über den „Effekt von Insulin auf systemische und molekulare Mediatoren nach einem Trauma oder einer Sepsis“ verliehen. Coautoren sind D. Klein, Th. Schubert, R.E. Horch, K.-W. Jauch.

EBA Vortragspreis 2003 an Stefan Langer

Der Preis für den besten Vortrag auf dem 10. Europäischen Verbrennungskongress (EBA), im September 2003 in Bergen, Norwegen, ging an die Bochumer Autorengruppe um Dr. med. Stefan Langer für den Vortrag „Quantitative assessment of microcirculatory disturbances and leukocyte/endothelium interaction in burns: a novel model.“ (Langer, Goertz, Steinstraesser, Steinau, Homann).

JOMI Award für Jan-Thorsten Schantz


J.-T. Schantz

Dr. med. Jan-Thorsten Schantz, assoziiertes Mitglied der VDPC und zur Zeit Registrar an der Abteilung für Plastische Chirurgie des National University Hospitals Singapore und Assistant Professor für Bioingenieurwesen der National University of Singapore, hat den JOMI Award der American Academy of Osseointegration für seine Arbeiten zur Knochenregeneration verliehen bekommen.

Peter M. Vogt neuer Generalsekretär der DGPW


P.M. Vogt

Der Direktor der Abteilung Plastische, Hand- und Wiederherstellungschirurgie der MH Hannover, Prof. Dr. med. Peter M. Vogt (46), ist seit 1. Januar 2004 neuer Generalsekretär der „Deutschen Gesellschaft für Plastische und Wiederherstellungschirurgie e.V.“ (DGPW). Er folgte Dr. med. Hans Rudolph, ehem. Chefarzt der II. Chirurgischen Klinik des Diakoniekrankenhauses Rotenburg/Wümme, der das Amt 1989–1994 und 1998–2003 innehatte. Die interdisziplinäre wissenschaftliche Gesellschaft hat rund 650 Mitglieder aus 15 operativen Fachgebieten. Die 42. Jahrestagung der DGPW wird vom 7.–9. Oktober 2004 in Berlin von Priv.-Doz. Dr. med. Jürgen Hussmann als Tagungspräsident geleitet. Das diesjährige Zentralthema lautet: „Wunde und Narbe in der Plastischen und Wiederherstellungschirurgie“.

Lars-Uwe Lahoda geehrt

Dr. med. Lars-Uwe Lahoda, Abteilung Plastische, Hand- und Wiederherstellungschirurgie der MH Hannover, wurde im Januar 2004 in Rottach-Egern von der Deutschsprachigen Arbeitsgemeinschaft für Verbrennungsbehandlung (DAV) für seine Arbeit: „Intrakutane adenovirale Gentherapie reduziert Pseudomonaden in infizierten Brandwunden der Tiefe IIb“ ausgezeichnet. Ferner wurde er Ende 2003 als erster Österreicher zum Mitglied der Surgical Infection Society (SIS) gewählt.

Poly-L-Milchsäure als Alternative zu konventionellen Behandlungsmethoden



Immer mehr Menschen sind bereit, sich Schönheitsbehandlungen zu unterziehen, um damit einem Idealbild von Jugendlichkeit und Schönheit möglichst nahe zu kommen. Zahlreiche Produkte bieten den Patientinnen und Patienten heute die Möglichkeit, ihr Äußeres zu verändern. Eines davon ist die Poly-L-Milchsäure New-Fill, die als Alternative zum klassischen Lifting, bei der Faltenunterspritzung zum Einsatz kommt. In die Haut injiziert, glättet der Wirkstoff Falten und füllt Volumen- und Konturdefekte im Gesicht. Die Poly-L-Milchsäure ist biologisch abbaubar, biokompatibel und immunologisch inaktiv. Interessierte Ärzte finden auf der neuen Aventis-Website **www.new-fill.info** umfangreiche Informationen zum Produkt und dessen Einsatzmöglichkeiten. Mit einem Klick erreichbar sind hier eine Kongreßübersicht sowie ein Unterlagen-Bestellservice, der beispielsweise Aufklärungsbögen, eine Faltkarte mit Tipps zur Nachsorge und Patienten-Broschüren für die tägliche Arbeit anbietet. ■

Info: Peter Bussiliat, Aventis Produkt-Kommunikation
Tel.: 069/305-2741, Fax: 069/305-15186, Email: peter.bussiliat@aventis.com

PROMOGRAN*

Aktive Wundtherapie hat einen Namen PROMOGRAN*

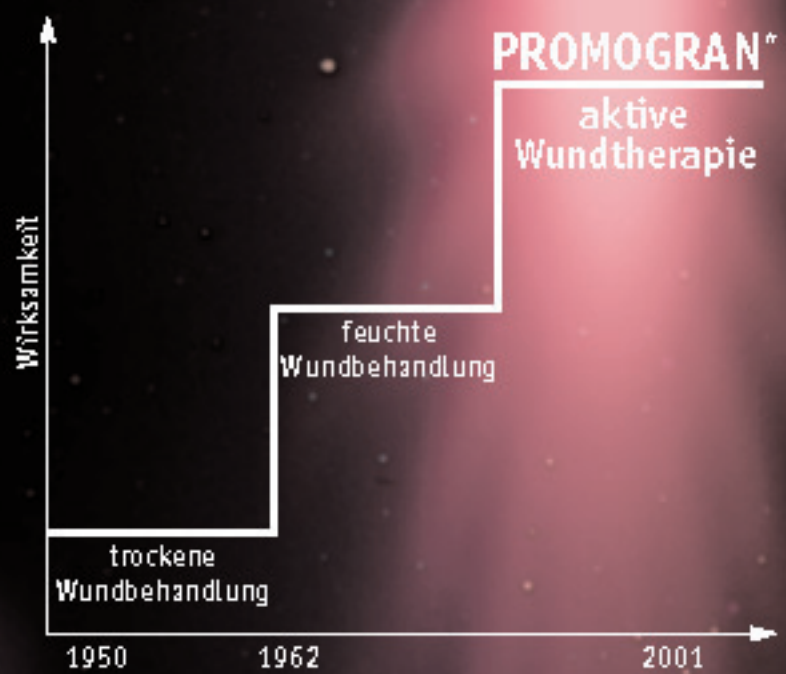

Johnson & Johnson
WOUND MANAGEMENT WORLDWIDE

PROMOGRAN

ETHICON GmbH • Oststraße 1 • 22844 Norderstedt • Tel. (040) 522 07-0 • Fax (040) 522 07-402 • www.medizinfo.de/wundmanagement • www.jnjgateway.com • mservic2@medske.jnj.com
Die Johnson & Johnson Therapie-Beratung für Klinik und Praxis beantwortet Ihre Fragen gern und kostenlos: ☎ 0800/ 100 13 07

Moderne Wundtherapie

Innovatives Hydrogel beschleunigt die Heilung und beugt Infektionen vor

Die feuchte Wundbehandlung ist „eine der wichtigsten Säulen der modernen Wundtherapie“ – mit dieser Feststellung eröffnete P.M. Vogt (Klinikum Hannover Oststadt, MHH) seinen Vortrag bei einem Pressegespräch, das die Firma Mundipharma im Rahmen des diesjährigen Kongresses der Deutschen Gesellschaft für Chirurgie in Berlin veranstaltete. Eine Reihe von Experimenten habe gezeigt, daß ein feuchtes Milieu das Zellwachstum stimuliere und so die Heilung beschleunige. Allerdings vermehren sich in einer feuchten Wunde auch Bakterien schneller und erhöhen so die Gefahr einer Infektion. Lokale Antiinfektiva wiederum hemmen die Wundheilung, so daß der dringende Bedarf für ein System besteht, das bei infektionsgefährdeten Wunden die feuchte Wundbehandlung mit einer Infektionsprophylaxe kombiniert.

Patienten mit Problemwunden profitieren besonders von der Kombination aus beschleunigter Heilung und antibakterieller Wirkung

Mit dem neuen Hydrogel Repithel® gebe es nun endlich einen Ausweg aus dem beschriebenen therapeutischen Dilemma, so lautete das Fazit der bei dem Gespräch anwesenden Experten. Insbesondere bei Problemwunden – chronischen oder infektionsgefährdeten Wunden, schlechter Heilung, Ekzemen, Autoimmunerkrankungen oder bei Verbrennungen – bietet Repithel, das aus einer Kombination aus Hydrogel, speziellen Liposomen (Hydrosomen) und einer geringen Dosis des Antiseptikums PVP-Iod besteht, offenbar entscheidende Vorteile gegenüber der herkömmlichen Therapie: Pilotstudien am Universitätsklinikum Freiburg ergaben sowohl bei chronischen Wunden als auch bei einer Reihe entzündlicher Dermatosen mit Hautdefekten eine sehr gute Wirksamkeit sowie ein geringes Risiko von Unverträglichkeiten, wie M. Augustin (Freiburg) ausführte. Ein weiterer Vorteil des Hydrogels sei die einfache und schmerzfreie Anwendung, die zu einer hohen Akzeptanz bei den Patienten führe. Einzelbeispiele zeigen, daß auch Patienten mit extrem empfindlicher Haut, wie etwa Neurodermitiker – die herkömmliche Therapeutika oftmals nicht tolerieren – von Repithel profitieren.

Studie zeigt: Repithel® fördert Epithelisierung

Eine Behandlung mit dem antiseptischen Hydrogel Repithel beschleunigt die Wundheilung deutlich, das hat eine randomisierte klinische Phase-III-Studie ergeben, die unter der Leitung von P. M. Vogt an der Klinik für Plastische Chirurgie und Schwerbrandverletzte am Universitätsklinikum Bergmannsheil in Bochum durchgeführt wurde. Die beteiligten Patienten erhielten Meshgraft-Transplantate nach Verbrennungen, rekonstruktiven Eingriffen oder bei chronischen Wunden. Die Transplantate der 167 Patienten wurden entweder mit Repithel und einer Wundgaze (Jelonet®) oder aber ausschließlich mit der Wundgaze bedeckt. Nach dem ersten Verbandwechsel wurden die Wunden täglich untersucht: Hier zeigte sich bei den Patienten, die zusätzlich mit dem Hydrogel behandelt wurden, eine signifikant höhere Neoepithelisierungs-Rate. Weiterhin waren mit Repithel deutlich weniger Transplantatverluste als bei alleiniger Anwendung der Wundgaze zu verzeichnen (10 % der Patienten vs. 27 %, betroffene Transplantatfläche 7 % in der Repithel-Gruppe vs. 14 % in der Kontrollgruppe) – insbesondere Raucher mit schlechter Wundheilung und Patienten mit keimbelasteten Wunden profitierten besonders. Darüber hinaus wurde die Narbenqualität verbessert.



Tag 4 – Behandlung mit Jelonet



Tag 4 – Behandlung mit Repithel und Jelonet

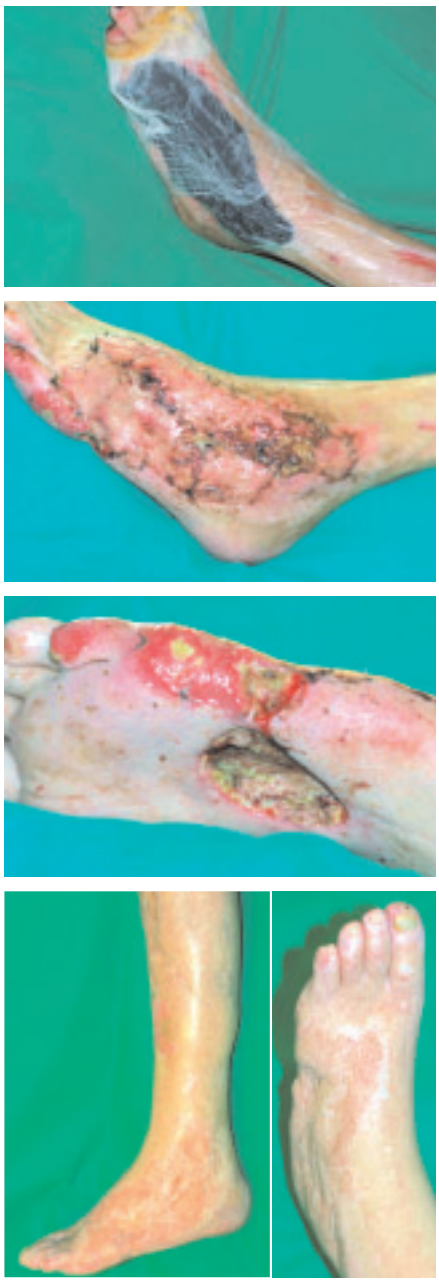

Fallbeispiel: Schwere arterielle Verschlußkrankheit. Nichtheilende therapierefraktäre Ulzera, vorangegangene frustrane Versuche von Spalthautverpflanzungen. Trotz Débridements, Konditionierung mittels V.A.C. Spalthautübertragung auf mäßig granulierenden Untergrund, wiederholter Spalthautuntergang. Erneutes Débridement, Filetierung 5. Zehe, Behandlung mit Repithel und erneute einmalige Spalthautübertragung am Fußrand. Stabile Abheilung 10 Wochen später. Dauerhafte Hautbedeckung nach einem Jahr. (Prof. Dr. med. P. M. Vogt, MHH Hannover)

Weniger Komplikationen und kürzerer Krankenhausaufenthalt: Im Endeffekt ist die Repithel-Behandlung günstiger

In einer ersten Kosten-Nutzen-Analyse zeigte sich weiterhin, daß das Hydrogel mit antiseptischer Komponente auch wirtschaftlich eingesetzt werden kann: In einer prospektiv-randomisierten Studie wurde bei der Nachbehandlung von Meshgraft-Transplantationen auf Wunden unterschiedlicher Genese deutlich, daß der zusätzliche Einsatz von Repithel im Vergleich zur alleinigen Anwendung von Fettgaze-Verbänden bei der Wundabdeckung die Take-Rate erhöht und die Komplikationsrate deutlich verringert. Kostenintensive neuerliche Transplantationen konnten auf diese Weise vermieden und der Krankenhausaufenthalt verkürzt werden. Pro behandeltem Patienten lag die Kostendifferenz bei 667 Euro zugunsten der Repithel-Behandlung.

P. M. Vogt bekräftigte schließlich nochmals den Bedarf für ein effektives Therapeutikum: Zwei bis 40 Prozent aller operierten Patienten leiden unter Wundheilungsstörungen und vier bis fünf Prozent der über 80jährigen entwickeln Hautnekrosen, die nur schwer therapierbar sind. Dies ziehe „erhebliche Kosten, drastische psychosoziale Probleme und das Risiko einer Amputation“ nach sich. ■ CM

„Hydrosomen sind die entscheidende Neuerung“

Das von dem Limburger Unternehmen Mundipharma entwickelte Repithel® besteht aus einem Hydrogel auf der Basis von Polyacrylsäure und einer dreiprozentigen PVP-Iod-Lösung (Polyvinylpyrrolidon-Iod), die in speziellen Liposomen, den sogenannten Hydrosomen transportiert wird. Letztere sind „die entscheidende Neuerung“, erklärte K. Reimer, die Leiterin des Geschäftsbereichs Medizin bei Mundipharma. Die Hydrosomen sind aus mehreren „zwiebelartigen“ Schichten von Phospholipiden aufgebaut und enthalten in den Zwischenräumen große Mengen Wasser sowie eine geringe Dosis PVP-Iod.

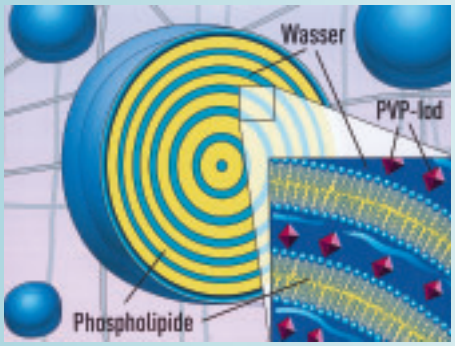

Untersuchungen zeigen, daß die Hydrosomen die gesamte Wunde durchdringen und sich am Wundgrund anreichern. Durch das feuchte Klima in der Wunde lösen sich abgestorbenes Gewebe und Beläge ab, die Wunde wird schonend gereinigt („autolytisches Débridement“). Die Phospholipide aus den Hydrosomen können in die beschädigte Zellmembran eingebaut werden und den Gewebeaufbau unterstützen. Da die Hydrosomen durch ihre spezielle Oberfläche eine hohe Affinität zu Mikroorganismen besitzen, lagern sie sich verstärkt an deren Oberfläche an und bringen auf diese Weise das PVP-Iod direkt zum Erreger. Diese Substanz tötet bekanntermaßen Bakterien, Pilze, Sporen und zahlreiche Virusarten ab, ohne daß die Gefahr von Resistenzentwicklungen besteht.

Repithel ist seit dem 1. Mai 2004 auf dem Markt und in Tubengrößen zu 12,5 und 50 Gramm erhältlich. Das iodhaltige Präparat darf nicht an Augen und Schleimhäuten oder bei Schilddrüsenüberfunktion angewendet werden. (www.repithel.de)

September 2004

2.–4.9.2004 Freiburg i. Br.
24. Jahrestagung der Deutschen Gesellschaft für Senologie
Tagungspräsident: Prof. Dr. G.B. Stark, Freiburg
Anfragen: CTW Congress Organisation, Goßlerstr. 30, 1261 Berlin, Tel. 030/85996216, Fax 85079826, email: senologie@ctw-congress.de, www.ctw-congress.de/seno04



22.–25.9.2004, Düsseldorf CCD
Gemeinsame Jahrestagung der VDPC und VDÄPC
35. Jahrestagung der Vereinigung der Deutschen Plastischen Chirurgen (VDPC)
9. Jahrestagung der Vereinigung der Deutschen Ästhetisch-Plastischen Chirurgen (VDÄPC)
Schwerpunktthemen: Chirurgie des Fettgewebes / Handchirurgie / Mammachirurgie / Profilplastik und ästhetische Gesichtschirurgie / Benigne und maligne Hauttumoren / Varia
Tagungspräsidenten: Prof. Dr. G. Ingianni, Wuppertal; Prof. Dr. R.R. Olbrisch, Düsseldorf
Anfragen: P&R Kongresse GmbH, Bleibtreustr. 12A, 10623 Berlin, Tel. 030/8851008, Fax 8851029, email: info@pr-kongresse.de, www.vdpc2004.de

Oktober 2004

7.–9.10.2004 Berlin
42. Jahrestagung der Deutschen Gesellschaft für Plastische und Wiederherstellungschirurgie
Tagungspräsident: Priv.-Doz. Dr. J. Hußmann, Berlin
Anfragen: Kongreß- und Kulturmanagement GmbH, Postfach 3664, 99407 Weimar, Tel. 03643/2468-0, Fax 246831, email: dgpw2004@kukm.de, www.kukm.de/dgpw2004

28.–30.10.2004 Neustadt/Saale
45. Symposium der Deutschsprachigen Arbeitsgemeinschaft für Handchirurgie 2004
Leitung: Prof. Dr. Ulrich Lanz, Priv.-Doz. Dr. Hermann Krimmer. Kongreßsekretariat DAH 2004, Klinik für Handchirurgie, Salzburger Leite 1, 97616 Bad Neustadt/Saale, Tel. 09771/66-2794, Fax 65-9229, email: organisation@dah-2004.de, www.dah-2004.de

November 2004

26.–27.11.2004 Frankfurt
4. Frankfurter Live-OP-Kurs für Plastische Chirurgie
Thema: Periorbitale Ästhetische Lidkorrektur
Zweitägiger OP-Kurs mit Live-Demonstration vom OP in den Hörsaal und direktem Kontakt zwischen Auditorium und Operateuren. Anschließend ausgiebige Round-Table-Diskussion.
Operateure, Referenten, Moderatoren: Johannes C. Bruck, Berlin/Helga Eder, Spanien (ehemals Brüssel)/Serdar Eren, Köln/Axel Feller, München/Glenn und Elisabeth Jelks, New York/Sergio Lessa, Rio de Janeiro/Neven Olivari, Rössrath/Dirk Richter, Wesseling/Peter M. Vogt, Hannover
Kongreßsprachen sind Deutsch und Englisch (keine Simultanübersetzung)
Kursleitung/Anmeldung: Dres. med. H. Lampe/M. Wolters, Gemeinschaftspraxis für Plastische Chirurgie, Oeder Weg 2-4, 60318 Frankfurt am Main, Tel. 069/598005, Fax 598007
e-mail: info@plastische-chirurgie-ffm.de

Internationale Kongreßtermine

7.–9.10.2004 Innsbruck
Jahrestagung der Österreichischen Gesellschaft für Plastische, Ästhetische und Rekonstruktive Chirurgie
Tagungspräsident: Dr. Manfred Stuffer, email: info@kongressinfo.net, www.kongressinfo.net/plastchir

28.–31.8.2004 Houston TX, USA
International Society of Aesthetic Plastic Surgery

9.–13.10.2004 Philadelphia PA, USA
American Society of Plastic Surgery

19.–23.3.2005 Mumbai, Indien
Asian-Pacific Section der International Confederation of Plastic, Reconstructive and Aesthetic Surgery

28.8.–3.9.2005 Wien, Österreich
European Section der International Confederation of Plastic, Reconstructive and Aesthetic Surgery

7.–10.9.2006 Buenos Aires, Argentinien
International Society of Aesthetic Plastic Surgery

24.–29.6.2007 Berlin
International Confederation of Plastic, Reconstructive and Aesthetic Surgery



Immer ein individuelles Kunstwerk.

McGhan Serie: Style 410, Style 410 Soft Touch™ und Style 410 XP






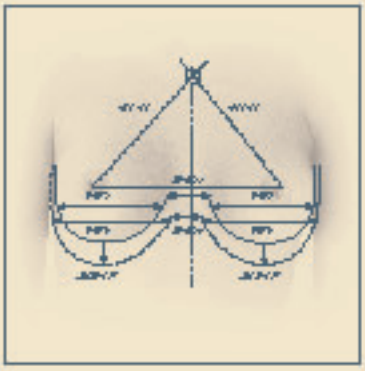

Für jede Frau ist die Brust ein sehr persönliches Merkmal ihrer Weiblichkeit.
Soll ein Implantat eingesetzt werden, muss diese Individualität unbedingt gewahrt bleiben.

Inamed bietet mit der McGhan Style 410 Matrix eine Vielfalt an Möglichkeiten zur Brust-Augmentation und -Rekonstruktion.

Wir schicken Ihnen gerne ausführliche Informationen.
Oder besuchen Sie uns im Internet.

INAMED Aesthetics GmbH
Hansaallee 201 · 40549 Düsseldorf
Tel.: 0211.16895.0 · Fax: 0211.16895.16
www.inamed.com · info@inamed-aesthetics.de

INAMED AESTHETICS

www.kp.de

ISAPS – The International Society of Aesthetic Plastic Surgery

Im Jahr 1970 von 12 heute legendären plastischen Chirurgen als Chapter für ästhetische plastische Chirurgie in der International Confederation for Plastic, Reconstructive, and Aesthetic Surgery (IPRAS) gegründet, ist die ISAPS bis heute auf rund 1000 Mitglieder weltweit angewachsen.

Während in der IPRAS jeder von uns als Mitglied einer nationalen Fachgesellschaft automatisch Mitglied ist, muß die Mitgliedschaft in der ISAPS individuell beantragt werden. Daher setzt sich die ISAPS aus einzelnen Mitgliedern und nicht aus nationalen Fachgesellschaften zusammen.

Auf nationaler Ebene sind National Secretaries eingesetzt, deren Aufgabe es ist, die Anträge auf Mitgliedschaft zu bearbeiten (National Secretary für Deutschland: Dr. Hans-Henning Spitalny, Prien) und Informationen an die Mitglieder weiterzugeben. Für die Mitgliedschaft als „Active Member“ ist die Mitgliedschaft in der von der IPRAS anerkannten nationalen Fachgesellschaft Voraussetzung. Des weiteren müssen nach der Facharztanerkennung drei Jahre aktiver Tätigkeit als plastische(r) Chirurg/in nachgewiesen werden. Zusätzlich sind zwei Bürgen aus dem Kreis der „Active“ oder „Life Members“ erforderlich. Für die Mitgliedschaft als „Candidate Member“ muß der Bewerber/die Bewerberin in der Weiterbildung zum plastischen Chirurgen in einer Einrichtung sein, deren Leiter Mitglied der nationalen, von der IPRAS anerkannten Fachgesellschaft ist. Um zu verhindern, daß Ärzte nach Abbruch einer Weiterbildung als Candidate Members in der ISAPS bleiben, erlischt die Candidate Membership automatisch nach sieben Jahren.

Die Ziele sind in der Satzung verankert:

- Ein Forum für den Austausch von Ideen und Wissen zur Weiterentwicklung der ästhetischen plastischen Chirurgie zwischen ausgebildeten plastischen und rekonstruktiven Chirurgen aller Nationen zu bieten.
- Weiterbildung und Forschung in der ästhetischen plastischen Chirurgie bei Chirurgen und Ärzten in der Weiterbildung anzuregen und zu fördern.
- Die höchste Qualitätsstufe professioneller Fertigkeiten und Kompetenz der ästhetisch-plastischen Chirurgen zu ermöglichen.
- Die höchsten ethischen Ansprüche an die persönliche und professionelle Darstellung der ästhetischen plastischen Chirurgen zu fördern und zu ermöglichen.
- Mit anderen Organisationen ästhetisch-plastischer Chirurgen überall in der Welt zu kooperieren, um Standards für Weiterbildung und Berufsausübung des Fachgebietes weiter zu entwickeln.
- Eine bedeutende Mitgliederrepräsentanz aller geographischen Regionen der Welt aufzubauen und zu erhalten.
- Den Namen und die Ziele dieser Gesellschaft vor den Vertretungen der internationalen Medizin darzustellen, um die ästhetisch-plastische Chirurgie innerhalb des Fachgebiets der Plastischen und Wiederherstellungschirurgie weltweit zu fördern.

Alle zwei Jahre findet am Heimatort des jeweiligen Präsidenten der ISAPS Weltkongreß statt

Alle zwei Jahre findet am Heimatort des jeweiligen Präsidenten der ISAPS Weltkongreß statt. Der nächste Weltkongreß wird vom 28. bis zum 31. August 2004 in Houston, Texas, abgehalten. Daneben organisiert die ISAPS jährlich zwei Fortbildungskurse. Der erste Kurs des Jahres 2004 fand im März in Berlin unter der Leitung von Dr. Johannes Bruck statt, der zweite Kurs wurde für November nach Indien vergeben. Derzeitiger Präsident der ISAPS ist Thomas M. Biggs, USA, President-Elect Joao Carlos Sampaio Góes, Brasilien. Die Amtsgeschäfte führt als Secretary General Foad Nahai, USA. Seine Stellvertreterin ist Egle Muti, Italien. Das Executive Committee besteht aus 14 stimmberechtigten Mitgliedern und den nicht stimmberechtigten Chairmen/Chairwomen der 11 Standing Committees (einziges deutsches Mitglied ist derzeit Dr. Marita Eisenmann-Klein als Chairperson des Membership Committee). Anträge auf Mitgliedschaft in der ISAPS sind über den National Secretary Dr. Hans-Henning Spitalny unter e-mail Dr.Spitalny@t-online.de oder Fax 08051-9655-258 erhältlich. ■ EK

Therapieprinzipien in der Behandlung von Schwerbrandverletzten

Henning v. Gregory, Götz Giessler, Steffen Baumeister, Emre Gazyakan, Günter Germann

Die Akutversorgung von Brandverletzten stellt höchste Anforderungen an den Arzt, die Pflegekräfte und die Logistik zwischen Erstversorgung und weiterführender klinischer Behandlung. Aufgrund der relativen Seltenheit derartiger Notfälle kann ein strukturiertes Vorgehen die sichere und schnelle Patientenversorgung gewährleisten. Gerade in einer qualifizierten Erstversorgung liegt der Erfolg für die weitere Therapie eines brandverletzten Patienten begründet. Trotz der weiterhin unbefriedigenden Gesamtprognose von Schwerbrandverletzten kann die Berücksichtigung der pathophysiologischen Grundsätze und vorausschauendes, interdisziplinäres Arbeiten die Überlebenswahrscheinlichkeit im Einzelfall sowie den Heilungsverlauf unmittelbar verbessern.

Deutlich bessere Prognose für Brandverletzte durch potentere Antibiotika, neue Beatmungsregimes und moderne OP-Strategien

Die Prognose brandverletzter Patienten hat sich langfristig durch kontinuierliche intensivmedizinische Neuerungen wie etwa potentere Antibiotika, neue Beatmungsregimes und moderne Operationstrategien, beispielsweise die „frühe Nekrektomie“, deutlich verbessert. Die konsequente Aufklärung über Verletzungsgefahren und die Umsetzung protektiver Maßnahmen am Arbeitsplatz und im privaten Umfeld führte zu einem deutlichen Rückgang der schweren Verbrennungen: So sind nur noch zirka 25 Prozent der schweren Verbrennungen Betriebsunfälle. Trotz der Seltenheit von Verbrennungen im notfallmedizinischen Krankengut (etwa 1 %) folgt die Behandlung heute einem klar gegliedertem Konzept für die erfolgreiche präklinische Notfallversorgung und klinische Behandlung [5, 16, 21].

Die direkt nach Eintritt des Verbrennungstraumas durchzuführende kurzzeitige, lokale Therapie mit Leitungswasser (10–20 °C) oder feuchtkalten Tüchern dient ausschließlich einer schnellen Schmerzlinderung und bei festklebenden Materialien der Senkung der lokalen Oberflächentemperatur unter die Grenze der Hitzeschädigung von etwa 50 °C [5, 21]. Bei Verbrennungen mit über 20 Prozent verletzter Körperoberfläche (VKOF) wird sie wegen der Unterkühlungsgefahr nicht empfohlen – vielmehr steht dann der Wärmeerhalt des Patienten (Wärmeschutzfolie) im Vordergrund [34]. Die verbrannten Oberflächen werden vor Ort steril verbunden (z.B. Metalline-Folien); Salbenverbände (Flammazine) haben präklinisch keine Indikation mehr. Die Lagerung richtet sich nach den vorhandenen Vorerkrankungen und den Begleitverletzungen, der Transport in ein Verbrennungs-

Tabelle 1 Zuweisungskriterien in ein Behandlungszentrum für Brandverletzte [16]

- 2°–3° Verbrennungen >20%
- 3° Verbrennungen >10%
- 2°–3° Verbrennungen >10% VKOF in Kindern < 10 J. oder Erwachsene > 50 J.
- 2°–3° Verbrennungen von Gesicht, Genitalien, Hände, Füße, Perineum oder größeren Gelenken mit zu erwartenden funktionellen/kosmetischen Problemen
- Inhalationstrauma
- elektrische / chemische Noxen
- Vorhandensein von Begleitverletzungen, wenn die Verbrennung das größte Trauma darstellt
- signifikante Vorerkrankungen
- unzureichende personelle / materielle Infrastruktur der stationären Versorgung

zentrum wird idealer weise umgehend per Rettungstransportwagen (RTW) oder Rettungstransporthubschrauber (RTH) durchgeführt. Die Kriterien zur Einweisung des Patienten in ein Brandverletztenzentrum orientieren sich an Tabelle 1, wobei die regionale Verteilung über die zuständige Rettungsleitstelle erfolgt und die überregionale Koordination der verfügbaren Betten und die Sekundärtransporte über die Bettenverteilungszentrale der Feuerwehr Hamburg (Tel.: 040/42851 3998; Fax: 040/42851 4269) organisiert wird [16].

Frühzeitige Intubation ist bei Mehrfachverletzungen, schwerem Schock und einer Vigilanz von unter acht Punkten in der Glasgow Coma Scale (GCS) zwingend

Die Stabilisierung der Vitalparameter bestimmt den Flüssigkeitsbedarf und das zu erwartende lokale und generalisierte Ödem [27, 31]. Beide Faktoren sind auch für ein adäquates „airway management“ wichtig: Die Entscheidung für oder gegen eine Intubation wird anhand des klinischen Gesamtbildes, des zu erwartenden Transportes (Dauer, Transportmittel) sowie der Weiterbehandlung sorgfältig abgewogen. Bei schweren Begleitverletzungen, Mehrfachverletzungen, schwerem Schock und einer Vigilanz von unter acht Punkten in der Glasgow Coma Scale (GCS) ist eine frühzeitige Intubation zwingend. Auch bei Verbrennungen von mehr als 40 Prozent VKOF, die mit einer Beteiligung des Gesichtes einhergehen, Dyspnoe sowie Hinweisen auf ein Inhalationstrauma (IHT) durch direkte thermische Einflüsse, Rauch, Reizgase oder toxische Substanzen, ist die Indikation zur Intubation rechtzeitig zu stellen, da eine laryngeale Schwellung diese einige Stunden später verhindern und dann eine Notfalltracheotomie erfordern kann [5, 6]. Der Hinweis auf ein IHT alleine stellt hingegen keine Indikation für eine Beatmung dar. Eine standardmäßige, „prophylaktische“ Intubation wird vermieden, wie auch die Gabe von systemischen, inhalativen oder lokalen Kortikoiden. Eine Sauerstoffinsufflation mittels O_2-Maske ist bei Verbrennungen von mehr als zehn Prozent VKOF generell zu empfehlen. Eine auftretende Bronchospastik kann mit lokalen oder systemischen Bronchodilatatoren therapiert werden (Theophyllin, beta-2-Sympathomimetika). Theophyllin unterstützt zusätzlich die mukoziliäre Clearance [6, 16, 30, 38, 41]. Ein Volumenmangelschock

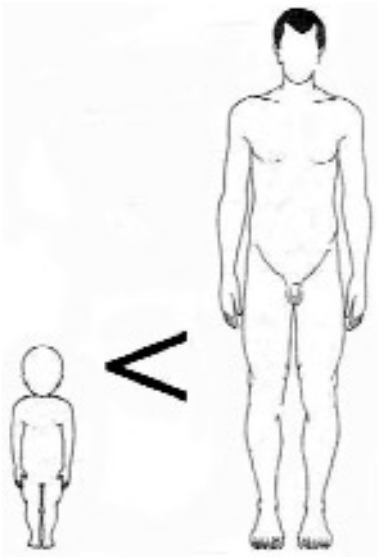

Kleinkind		*Erwachsener*	
Kopf	19 %	Kopf	9 %
Arme je	9,5 %	Oberkörper	
Körper vorn/hinten je	16 %	– vorn/hinten je	9 %
		– hinten je	16 %
		Unterkörper vorn/hinten je	9 %
		Damm	1 %
Beine je	15 %	Beine vorn/hinten je	9 %

Verbrennung	Erwachsene
Kopf	7
Hals	2
Rumpf (vorne)	13
Rumpf (hinten)	13
Gesäßhälfte rechts	2,5
Gesäßhälfte links	2,5
Genitalien/Damm	1
Oberarm rechts	4
Oberarm links	4
Unterarm rechts	3
Unterarm links	3
Hand rechts	2,5
Hand links	2,5
Oberschenkel rechts	9,5
Oberschenkel links	9,5
Unterschenkel rechts	7
Unterschenkel links	7
Fuß rechts	3,5
Fuß links	3,5

Abb. 1 Oberflächeneinteilung beim Kleinkind und Erwachsenen [16]

ist bei Erwachsenen ab etwa 15 Prozent VKOF, bei Kindern ab zirka zehn Prozent VKOF zu erwarten. Daher legt man zwei großlumige, periphervenöse Zugänge und beginnt umgehend mit einer protokollierten Flüssigkeitstherapie mit kristallinen Infusionslösungen [27, 31]. Arterielle und venöse Zugänge werden nach Möglichkeit nicht durch geschädigte Oberflächen gelegt [5, 21]. Die Einschätzung der VKOF für Erwachsene und Jugendliche findet mit der Neuner-Regel nach Wallace oder der Handflächenregel (Handfläche (≈1 % KOF) statt, während die Verbrennungstiefe am Unfallort nur orientierend eingeschätzt wird. Für Kleinkinder und Säuglinge gilt aufgrund der veränderten Proportionen eine andere Einteilung (s. Abb. 1) [5, 21].

Wegen massiver Änderungen der Volumen- und Kreislaufsituation sind intramuskuläre oder subkutane Injektionen kontraindiziert

Die medikamentöse Therapie beschränkt sich bei isolierten Brandverletzungen in der präklinischen Phase auf eine adäquate Analgesie und mögliche Sedierung vor allem bei den sehr schmerzhaften epidermalen und oberflächlich dermalen Läsionen. Gewichts- und wirkungsadaptiert kommen sowohl in der Rettungssituation als auch auf der Intensivstation Präparate wie zum Beispiel Morphin, Piritramid oder Ketamin S sowie auch stärkere Opioide (z.B. Fentanyl) zum Einsatz [5, 21, 28, 36]. Intramuskuläre oder subkutane Injektionen (außer Tetanusschutzimpfung) sind kontraindiziert, da deren Pharmakodynamik bei den massiven Änderungen der Volumen- und Kreislaufsituation nicht vorhersehbar ist, Indikationen für Antibiotika bestehen in der Akutphase nicht [6, 16, 19, 35, 46].

Das moderne Verbrennungszentrum ist aus Gründen der Logistik und der besonderen Anforderungen der Brandverletztenbehandlung, wie beispielsweise die Wundkontamination mit resistenten Keimen, baulich isoliert von den übrigen Krankenhausräumlichkeiten und verfügt zusätzlich über einen eigenen OP-Trakt. Die Umsetzung strenger Hygiene-Standards gilt als eine der



Abb. 2 Die rekonstruktive Leiter – Therapieeskalation nach Anforderungen des Defektes und des Patienten (nach Deb et al. [10]).

Tabelle 2 Abbreviated Burn Severity Index (ABSI) [5]

Geschlecht	männlich	1 Punkt
	weiblich	0 Punkte
Inhalationstrauma		1 Punkt
Drittgradige Verbrennungen		1 Punkt
% VKOF	1– 10%	1 Punkt
	11– 20%	2 Punkte
	21– 30%	3 Punkte
	31– 40%	4 Punkte
	41– 50%	5 Punkte
	51– 60%	6 Punkte
	61– 70%	7 Punkte
	71– 80%	8 Punkte
	81– 90%	9 Punkte
	91–100%	10 Punkte
Allg. schwere Erkrankungen		je 1 Punkt

Gesamtpunktzahl	Lebensbedrohung	Überlebens-wahrscheinlichkeit %
2– 3	sehr gering	99 %
4– 5	wenig	95 %
6– 7	wenig bedrohlich	80–90 %
8– 9	ernst	50–70 %
10–11	bedrohlich	20–40 %
11–13	maximal hoch	0–10 %

Tabelle 3 Formeln zur Flüssigkeitstherapie nach Verbrennungstrauma [9, 53]

	Substanz	*Menge*	*Intervalle [Std]*
Kristalloide Formeln			
Parkland (Baxter)	Ringerlaktat	4 ml/kg/% VKOF in 24 Std	8/8/16 Std
Ludwigshafen	Ringerlaktat	1 ml/kg/% VKOF/intervall	4/4/8/8 Std
Modifizierte Brooke	Ringerlaktat	2 ml/kg/% VKOF	24 Std
Kolloidale Formeln			
Evans	NaCl + Kolloid	1 ml+1 ml/kg/% VKOF+2000 ml Glukose 5 %	24 Std
Brooke	Ringerlaktat + Kolloid	1,5 ml+0,5 ml/kg/% VKOF + 2000 ml Glukose 5 %	24 Std
Slater	Ringerlaktat + FFP	2000 ml + 75 ml/kg/24 Std	24 Std
Hypertone Natriumlösung			
Monafo	NaCl (250 mEq Na/l)	nach Urinausscheidung	
Warden	Ringerlaktat + $NaHCO_3$ (180 mEq Na/l)	nach Urinausscheidung	8 Std
Dextran-Formel			
Demling	Dextran 40 + Ringerlaktat + FFP	2 ml/kg/Std × 8 Std + nach Urinausscheidung + 0,5 ml/kg/Std × 18 Std	18 Std

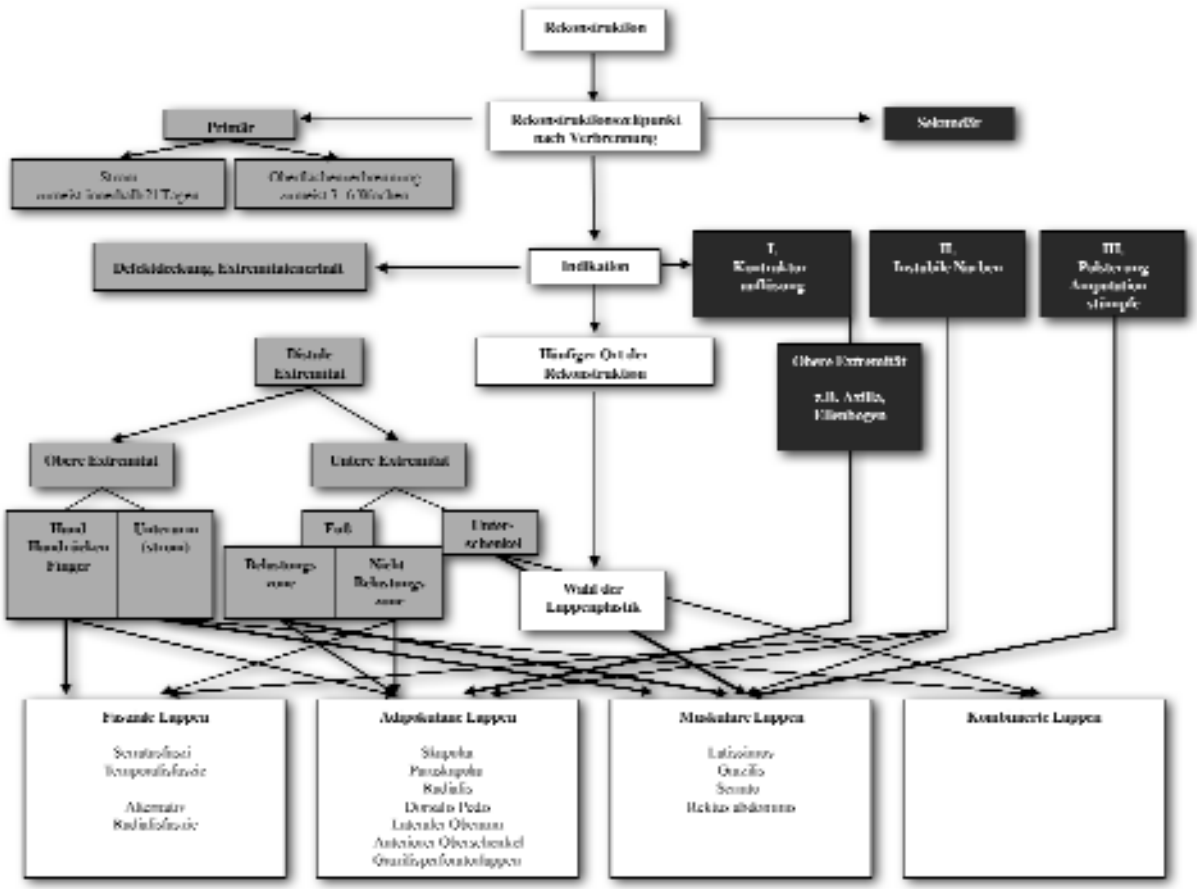

Abb. 3 Prinzipien der Extremitätenrekonstruktion durch freie Lappenplastiken nach Verbrennungen. a) Primärrekonstruktion, b) Sekundärrekonstruktion (nach Baumeister et al. [1]).

Grundvoraussetzungen zur Prophylaxe septischer Krankheitsverläufe [5]. Die Aufnahme eines Brandverletzten in ein Verbrennungszentrum findet in einem geheizten Raum (35–40 °C) statt, da die Auskühlung am Unfallort und beim Transport oft beträchtlich ist [16]. Die frühzeitige Kommunikation zwischen Notarzt und aufnehmenden Arzt, ermöglicht die rechtzeitige Information begleitender Fachdisziplinen wie Anästhesie, Unfallchirurgie, Neurochirurgie, Augenheilkunde, etc., sowie die Veranlassung spezieller Schutzmaßnahmen für das Personal (z.B. bei Chemieunfällen). Die Aufnahme erfolgt standardisiert, umfassend und zügig mit einem Team von vier bis fünf Personen im Schockraum – bestehend aus Aufnahmearzt, Fachschwester/-pfleger, Anästhesist, Anästhesieschwester/-pfleger und einem „Springer" [16].

Die Indikation zum Einsatz von Katecholaminen wird heute in der Initialphase eher eng gestellt

Die gebräuchlichsten Scores zur Einschätzung der Prognose sind der Abbreviated Burn Severity Index (ABSI) und der Baux-Score (Alter + VKOF %), wobei in den Zentren heute zusätzlich prognoseverschlechternde Faktoren, wie etwa Alkohol- und Nikotinabusus und vorbestehende internistische Erkrankungen, in die Beurteilung mit einfließen (s. Tabelle 2) [2, 7, 13, 14, 24]. Die Indikation zum Einsatz von Katecholaminen wird heute in der Initialphase eher eng gestellt. In den ersten 24 Stunden wird die Gabe von alpha-Mimetika wie Adrenalin und Noradrenalin vermieden, da diese durch Vasokonstriktion in der Niere und im Randgebiet der noch intakten kapillären Endstrombahnen eine Organdysfunktion, Minderdurchblutung oder ein „Abtiefen" der Verbrennung hervorrufen können. Geeigneter erscheinen Katecholamine, die selektiv (Dobutamin) oder unspezifisch (Dopexamin) auf beta-Rezeptoren wirken und somit bei suffizienter intravasaler Volumensituation die Auswurfleistung erhöhen können, ohne die Mikroperfusion negativ zu beeinträchtigen [16, 29]. Eine adäquate Primärtherapie sowie eine ausreichende, an die individuellen Anforderungen des Patienten angepaßte Flüssigkeitstherapie in der Frühphase nach Verbrennung gelten als wesentliche Voraussetzungen für die erfolgreiche chirurgische und intensivmedizinische Therapie des Brandverletzten [9, 16].

Tabelle 4 Übersicht der Hautersatzmaterialien. Die erste Spalte zeigt die Gruppeneinteilung der Hautersatzmaterialien, die zweite Spalte zeigt die Zuordnung der jeweiligen Produkte zu den Gruppen [42]

1. Temporärer Hautersatz	■ Allo-/ Xenotransplantate
	■ Amnion
	■ Allogene Keratinozyten
	■ Synthetischer Hautersatz
2. Semipermanenter Hautersatz	Synthetisch/ Biologische Hybride
	■ Biobrane™
	■ Transcyte®
	■ Dermagraft®
	■ Integra®
	■ Apligraf®
	■ Alloderm®
3. Permanenter Hautersatz	■ Autologe Keratinozyten
	■ Laserskin™



Abb. 4 Interdisziplinäre Schockraumversorgung



Abb. 5 Bronchoskopie bei V.a. Inhalationstrauma

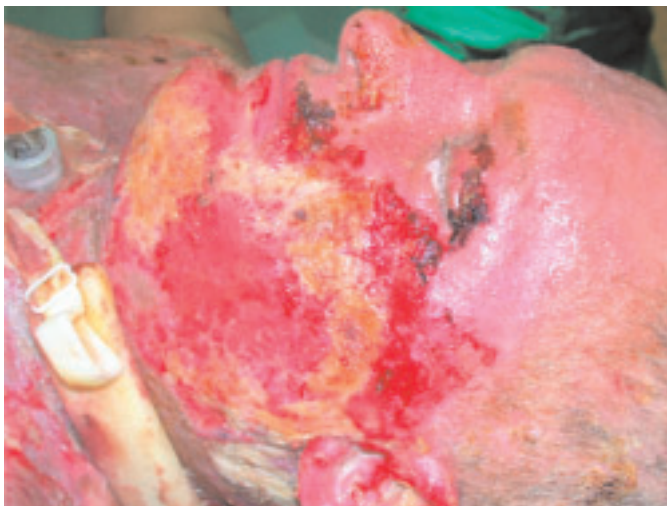

Abb. 6 Ausgedehnte drittgradige Verbrennung im Bereich des Gesichts



Abb. 7 Abtragen der Nekrosen und Transplantation von Integra®



Abb. 8 Ergebnis nach Ausbildung der Neodermis und Einheilung der transplantierten, autologen Spalthauttransplantate

Hämodynamisches Monitoring liefert wertvolle zusätzliche Informationen und ist beispielsweise bei verbrannter KOF von mehr als 30 Prozent angezeigt

Die Flüssigkeitstherapie erfolgt auf der Basis der bekannten Formeln (s. Tabelle 3), bevorzugt mit isotonen kristalloiden Lösungen, wobei die Substitutionsmengen oftmals erheblich von den Formeln abweichen. Kolloidale Lösungen werden – wenn möglich – während der ersten 24 Stunden nach dem Trauma vermieden [23, 27, 54]. Nur wenn der Patient nicht oder nur unter dauerhafter massiver Infusion von Kristalloiden zu stabilisieren ist, werden in Ausnahmefällen frühestens nach acht Stunden Kolloide eingesetzt. Dies ist häufig bei großflächigen Verbrennungen in Kombination mit einem Inhalationstrauma erforderlich [9, 27, 33]. Die Therapie wird heute anhand des mittleren arteriellen Drucks (MAD) und einer bilanzierten Flüssigkeitssubstitution gesteuert. Die Ausscheidung wird dabei zwischen 0,5 und 1,0 ml/kg/Std und der MAD größer 70 mmHg eingestellt [3, 48, 55]. Wenn die Flüssigkeitstherapie, gesteuert anhand dieser Vitalzeichen, nicht den gewünschten Effekt erzielt, liefert ein erweitertes hämodynamisches Monitoring wertvolle zusätzliche Informationen. Dies ist spätestens ab einem ABSI-Score von 7, einer verbrannten Körperoberfläche von mehr als 30 Prozent, bei Unterstützung durch

Tabelle 5 Auswahlkriterien für eine mikrochirurgische Lappenplastik [1]

1. Rekonstruktionszeitpunkt	■ primär ■ sekundär
2. Indikation	■ Defektdeckung / Extremitätenerhalt ■ Auflösung von Kontrakturen ■ Stabilisierung von instabilen Narben ■ Stabilisierung von Amputationsstümpfen
3. Körperregion	
4. Defektbeschaffenheit	■ Größe ■ Tiefe ■ Gewebebestandteile
5. Verfügbarkeit der Spenderareale	
6. Präferenzen des Chirurgen bzw. technische Möglichkeiten	



Repithel® – Wunden schneller besser heilen

Repithel®: optimierte Wundheilung durch „Advanced Healing System" mit 3-fach-Ansatz

- Feuchte Wundheilung und Débridement dank Hydrogel
- Durchdringen der gesamten Wunde mit Hydrosomen plus Infektionsprophylaxe
- Zellheilung und Gewebeaufbau durch körperidentische Phospholipide

Repithel® – für empfindliche und schlecht heilende Wunden

Repithel®

FEUCHTE WUNDHEILUNG MIT SYSTEM

Medizinprodukte der Klasse III



Katecholamine, bei initial hypothermen oder pulmonal und kardiovaskulär vorbelasteten Patienten empfehlenswert [5, 9, 16, 27, 31]. Bei Vorliegen eines Inhalationstraumas, vorbestehenden kardio-pulmonalen Erkrankungen sowie einer VKOF ab 50 Prozent sollte es zum Standard der Intensivtherapie jedes Schwerverbrannten gehören. Hierfür können in seltenen Indikationen der Swan-Ganz-Katheter oder in zunehmenden Maße weniger invasive transkardiopulmonale Indikatordilutions-Methoden (PiCCO®- oder COLD-System®) eingesetzt werden. Angestrebt wird eine hyperdyname, supranormale Kreislaufsituation mit hohem Herzindex (4,5 bis 5,5 l/min*m^2), hohem Sauerstoffangebot (DO_2l > 600 ml/min/m^2), und niedrigem Gefäßwiderstand (SVRI: 900 bis 1100 dynes*s*m^2/cm^2), die innerhalb der ersten Stunden nach Trauma erreicht werden soll [9, 20, 25, 26, 31, 32, 51].

Sind bei Extremitäten, Fingern und Zehen mindestens zwei Drittel der Zirkumferenz betroffen, wird gegebenenfalls noch im Schockraum escharotomiert

Sofern bei Extremitäten, Fingern und Zehen mindestens zwei Drittel der Zirkumferenz betroffen sind (zweitgradig und mehr) wird gegebenenfalls noch im Schockraum escharotomiert – wobei dies auch für Thorax und Abdomen gilt [39, 44]. Escharotomierte Extremitäten werden im Anschluß regelmäßig auf ihre Durchblutung kontrolliert. Sofern zusätzlich der Verdacht auf ein muskuläres Kompartmentsyndrom, etwa aufgrund vorhandener Begleittraumata, Stromdurchfluß oder viertgradigen Verbrennungen besteht, wird der Patient anschließend in den vorgeheizten OP gebracht und die Faszienspaltung sowie sonstige operative Versorgungen (z.B. Repositionen, Amputationen) durchgeführt. Notwendige Osteosynthesen werden so früh wie möglich in definitiver Verfahrensweise angelegt, da im Initialstadium die Verbrennungswunden noch steril sind und das pflegerische Handling im Anschluß sehr erleichtert wird [12, 16, 47]. Die Durchführung der plastisch-chirurgischen Versorgung, wie zum beispiel der Nekrektomie (tangential, epifaszial) und Deckung, findet im Allgemeinen nicht vor dem zweiten posttraumatischen Tag statt – kann jedoch im Einzelfall, abhängig von der klinischen Situation und dem Patientenprofil, auch als Sofortmaßnahme durchgeführt werden. Der zügigen Entfernung der toxischen Nekrosen folgt der schnellstmöglichste Verschluß der verletzten, „offenen“ Wunden [5, 21]. Nach wie vor steht die autologe Spalthaut hier als flächenförmiges Transplantat („sheet graft“), als Gitternetz mit unterschiedlichen Expansionsraten („mesh grafts“) und als Modifikation in Form der Meek-Technik – bei der Spalthauttransplantate auf eine Aluminiumfolie aufgeklebt und mit einem eigenem Gerät kreuzweise inzidiert werden und die Aluminiumfolie im Sinne eines Scherenschnittes auseinandergezogen und direkt auf die Wunde aufgelegt wird – an vorderster Stelle der Deckungsverfahren [5, 16].

Je nach Lokalisation verbrannter Flächen und Spenderareale können bei sinnvoller OP-Strategie schrittweise bis zu 60 Prozent VKOF mit Eigenhaut gedeckt werden

In Abhängigkeit von der Lokalisation der verbrannten Flächen und der Spenderareale können so bei sinnvoller OP-Strategie schrittweise bis zu 60 Prozent verbrannter Körperoberfläche mit Eigenhaut gedeckt werden. Hierbei wird häufig der perioperative Ersatz von Erythrozyten und plasmatischen Blutbestandteilen zur rechtzeitigen und ausreichenden Optimierung des Hämoglobinwertes und der Gerinnungssituation notwendig [6]. Ein Abheilen der Spender erlaubt eine mehrfache Gewinnung von Spalthaut. Läßt die klinische Situation keine sofortige Deckung zu, kann heute in einem spezialisierten Zentrum auf eine Vielzahl von temporären Deckungsverfahren zurückgegriffen werden, so etwa allo- oder xenogene Haut, synthetische Materialien u.ä. Der Einsatz synthetischer dermaler Äquivalente wird besonders bei Verbrennungen mit über 60 Prozent VKOF erwogen, da hier ein rascher Verschluß der Wunde etwa mit autologer Spalthaut aufgrund limitierter Spenderareale nicht mehr möglich ist [42]. Neben den mittlerweile etablierten autologen Keratinozytentransplantaten wurden in den letzten Jahren im Bereich des Tissue Engineering sogenannte „Bio-Hybride Composite Grafts“ sowie eine Vielzahl interessanter Technologien entwickelt – was zu einer breiten Palette an bereits im klinischen Alltag verfügbaren Hautersatzmaterialien geführt hat, die in den temporären, semipermanenten und permanenten Hautersatz eingeteilt werden (s.Tabelle 4) [42, 43, 49, 50]. Durch die Kombination von synthetischen/allogenen Matrixstrukturen mit

einer allogenen oder autologen Epithelschicht soll dabei der strukturelle Aufbau der Haut nachgeahmt werden. Eine verbesserte Wundheilung durch Bildung dermalen Gewebes anstelle von Narben ist das Ziel, sowohl für den Einsatz existierender Präparate wie für zukünftige Entwicklungen. Dem modernen Verbrennungszentrum bleibt hierbei auf Grund der teilweise extrem teuren Materialien eine kontinuierliche Optimierung von Hautersatzsystemen mit Hilfe kontrolliert klinischer Studien vorbehalten – um so zu erkennen, in welcher Form die verschiedenen Produkte auch mit langfristigem Erfolg einsetzbar sind und welche Voraussetzungen bezüglich des Patientenguts gegeben sein müssen [42].

Zum Verschluß eines Defektes wird prinzipiell die einfachste Lösung angewendet, wenn dies in der aktuellen Situation auch die beste Lösung ist

Zu Beginn einer erfolgreichen operativen Schwerbrandverletztentherapie steht immer die Konzeption eines umfassenden und langfristigen Behandlungsplanes zur operativen Rekonstruktion, da oft multiple Körperregionen betroffen sind. Probleme und ihre Konsequenzen für die Behandlung sollen so von Beginn an über die gesamte Behandlungsdauer hinweg berücksichtigt werden. Dabei werden die grundlegenden Prinzipien der plastischen Chirurgie beachtet, wie etwa die „relaxed skin tension lines“ (RSTL) bei der Schnittführung oder die Berücksichtigung des Patientenprofils. Hierzu zählt insbesondere der Grundsatz des eskalierenden Deckungsverfahrens („Rekonstruktive Leiter“), d.h. zum Verschluß eines Defektes wird prinzipiell die einfachste Lösung angewendet, wenn dies in der aktuellen Situation auch die beste Lösung ist (s. Abb. 2) [5, 10, 17, 18, 22]. Auch alle komplexen, plastisch-chirurgischen Techniken, wie die Mikrochirurgie oder temporär synthetische Hautersatzstoffe, sind in diese Strategie eingebettet. Auf diese Weise wird nach der Primärversorgung, beispielsweise der Nekrektomie und dem definitiven Oberflächenverschluß, die erfolgreiche Sekundärrekonstruktion der Schwerbrandverletzten gewährleistet. Die Erstellung dieses Planes erfordert ein hohes Maß an vertiefter Erfahrung auf allen Gebieten der plastischen Chirurgie, die Zusammenarbeit eines gut aufeinander eingespielten Therapeutenteams, zusammengesetzt aus Physio- und Ergotherapeuten, Sozialarbeitern, Psychologen und plasti-



Abb. 9 Verbrennung Hand rechts Grad 2b, postoperativ nach Débridement und Sheet-Deckung



Abb. 10 Hand rechts 20 Tage postoperativ nach Sheet-Deckung

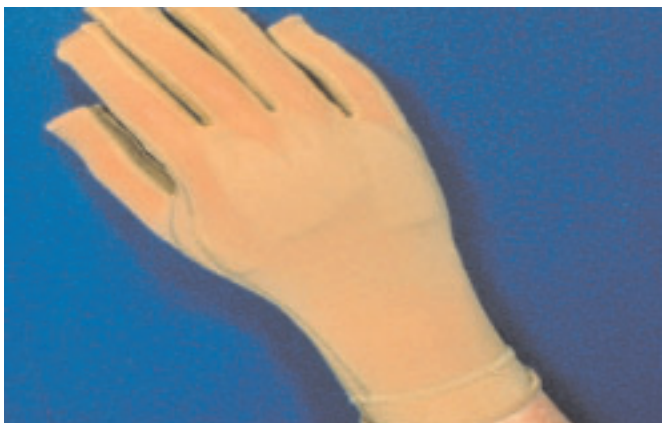

Abb. 11 Speziell angepaßter Kompressionshandschuh

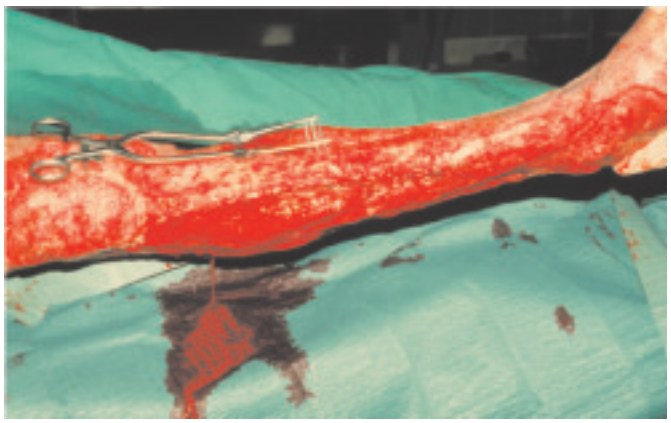

Abb. 12 Z.n. Débridement bei drittgradiger Verbrennung Knie und Unterschenkel rechts. Bei einer Defektstrecke von 60 cm liegen Knie, Tibiavorderkante und oberes Sprunggelenk frei.

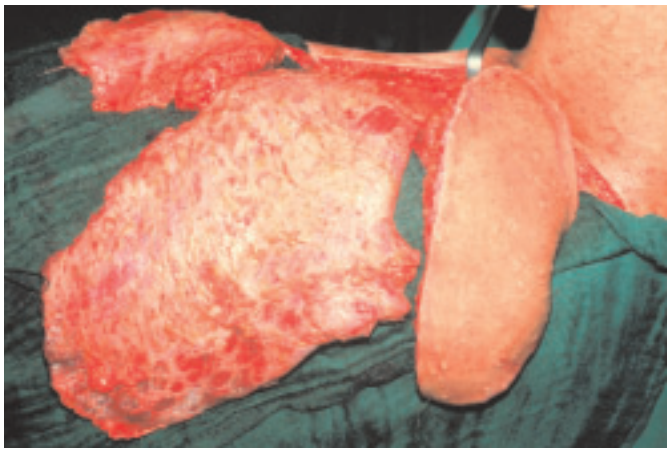

Abb.13 Defektdeckung durch „dreiblättrige", kombinierte Lappenplastik bestehend aus dem myokutanem Latissimus-dorsi-, dem Paraskapular- und dem Serratus-Muskellappen.



Abb.14 Exzellentes Ergebnis 8 Monate postoperativ



Abb.15 Die stabile Defektdeckung ermöglicht dem Patienten eine normale Gehfunktion

schen Chirurgen sowie während der Dauer der Behandlung die Compliance des betroffenen Patienten [10].

Trotz höherer Komplikationsrate wird durch ein freies Lappentransplantat oftmals eine Amputation verhindert und die Funktion der betreffenden Extremität verbessert

So wird bereits zu Beginn der Behandlung berücksichtigt, daß meist erst nach Abschluß der Narbenreifung, etwa 12 bis 24 Monate nach dem Trauma – weitere chirurgische Korrekturen vorgenommen werden können. In der Zeit bis zum Eingriff wird durch frühzeitig einsetzende, konsequente konservative Maßnahmen gezielt versucht, die Entstehung hypertropher Narbenbildung und Gelenkkontrakturen zu verhindern oder zu minimieren. Hierbei spielt insbesondere die Kompressionstherapie mit maßangefertigten Bandagen (Stamm, Extremitäten) und Masken (Gesicht) eine bedeutende Rolle, sowie die Schienenbehandlung ('Splinting'), das Auftragen von Externa (Fett- und Silikoncremes, Silikonsheets) und medikamentöse Maßnahmen wie intraläsionale Injektion von Kortikoidsuspensionen. Extrem entstellende und vor allem funktionseinschränkende Narben werden dagegen frühzeitig angegangen [10]. Die Transplantation freier Lappenplastiken beim Verbrannten hat zum heutigen Zeitpunkt in einem

Verbrennungszentrum mit den Möglichkeiten der plastisch-chirurgischen Rekonstruktion einen festen Stellenwert. Sie kann dem Patienten trotz einer erhöhten Komplikationsrate durch die zur Verfügung stehenden mikrochirurgischen Techniken in vielen Fällen eine Amputation ersparen und die Funktion der betreffenden Extremität verbessern [1, 40]. Bei einer Vielzahl unterschiedlicher Indikationen für freie Lappen erfordert das Ziel der optimalen Wiederherstellung von Form, Funktion und Ästhetik die Beherrschung des gesamten plastisch- und mikro-chirurgischen Spektrums. Die Primär- und Sekundärrekonstruktion der Extremitäten nach Verbrennung erfolgt heutzutage in modernen Verbrennungszentren aufgrund der Vielzahl der möglichen Lappenplastiken anhand eines Entscheidungsalgorithmus (s. Abb. 3): Dabei wird die Wahl der Lappenplastik durch die Kriterien Rekonstruktionszeitpunkt, Indikation, Defektbeschaffenheit, Körperregion, Verfügbarkeit der Spenderareale, Präferenzen des Chirurgen und technische Möglichkeiten bestimmt wird (s. Tabelle 5) [1, 10].

In der Primärversorgung ist der Versuch, die Extremität zu erhalten, die wesentliche Indikation für die Durchführung freier Lappenplastiken

In der Primärversorgung bildet der Versuch des Extremitätenerhaltes die wesentliche Indikation für die Durchführung freier Lappenplastiken. Stromverletzungen werden früher nach Trauma rekonstruiert (5 bis 21 Tage) als Oberflächenverbrennungen (21 Tage bis 6 Wochen). Der Zeitpunkt der Rekonstruktion hat entscheidenden Einfluß auf das Ergebnis der mikrochirurgischen Operation. Die Lappenverlustrate ist bei der Primärversorgung gegenüber der Sekundärrekonstruktion aufgrund der gesteigerten posttraumatischen Thrombogenität rund 20 Prozent höher [1, 8, 56]. In der Primärversorgung sind vor allem die distalen Regionen der oberen und unteren Extremität betroffen. Zur Handrekonstruktion werden vorwiegend Faszienlappen oder adipokutane Lappenplastiken verwendet. Zur Deckung von Defekten am Unterarm, die meist nach Starkstromverletzungen auftreten, bieten sich bei drohender Infektsituation muskuläre Lappenplastiken an. Am Fuß werden stabile muskuläre Lappenplastiken in der Belastungszone sowie dünne Faszien- oder adipokutane Lappenplastiken in der Nichtbelastungszone eingesetzt. Am Unterschenkel erfordern große Defekte häufig eine Deckung mit kombinierten Lappenplastiken, die dem Versorgungsgebiet der A. subscapularis entnommen werden können [4, 11, 13, 15, 45]. In der Sekundärversorgung werden freie Lappenplastiken an Zentren heutzutage mit einer hohen Erfolgsrate von weit über 90 Prozent durchgeführt. Adipo- oder fasziokutane Lappenplastiken bieten mit ihrer Elastizität eine gute Option zur Auflösung narbiger Kontrakturen [1]. Zur Deckung instabiler Narben eignen sich grundsätzlich sämtliche freie Lappenplastiken, bei Infektsituation und Knochenbeteiligung sowie mechanischer Belastung sind muskuläre Lappenplastiken das Verfahren der Wahl.

Moderne Brandverletztenzentren gewährleisten Kontinuität in der Behandlung, decken das gesamte Spektrum der plastischen Chirurgie ab und bieten dauerhafte Betreuung

Die Vielfalt der Rekonstruktionsmöglichkeiten mit verschiedenen Lappenplastiken aus nahezu allen Körperregionen zeigt, daß die Verbrennungsrekonstruktion ein individuelles Konzept für jeden einzelnen Patienten und das gesamte Spektrum der plastisch-rekonstruktiven Chirurgie erfordert. Dies unterstreicht die enge Verbindung von Verbrennungsmedizin und plastisch-mikrochirurgischer Rekonstruktion, um betroffene Extremitäten zu erhalten und gleichzeitig Ästhetik und Funktion verbessern zu können [1]. Moderne Brandverletztenzentren gewährleisten heute die Kontinuität in der Behandlung der Patienten, decken das gesamte Spektrum der plastischen Chirurgie einschließlich aller mikrochirurgischen Operationstechniken ab und bieten zudem eine dauerhafte Betreuung und die Einhaltung des Behandlungsplanes schwerbrandverletzter Patienten in einer Spezialsprechstunde, die für diese Gruppe schwer traumatisierter Patienten eine dauerhafte Anlaufstelle ist.

Literatur

1. Baumeister S, Germann G, Giessler G, Dragu A, Sauerbier M (2004) Wiederherstellung der verbrannten Extremität durch Transplantation freier Lappenplastiken. Chirurg 75: 568–578
2. Baux S, Mimoun M, Saade H, Lioret N, Esteve M, Nolland XB, Bertiere MN (1989) Burns in the elderly. Burns 15: 239–240
3. Baxter CR, Shires T (1968) Physiological response to crystalloid resuscitation of severe burns. Ann N Y Acad Sci

150: 874–894
4. Boeckx W, van den HB, van Holder C, Blondeel P (1996) Changes in donor site selection in lower limb free flap reconstructions. Microsurgery 17: 380–385
5. Bruck JC, Müller FE, Steen M (2002) Handbuch der Verbrennungstherapie. Ecomed, Landsberg
6. Büttner J, Schifferdecker A (2002) Anästhesie bei Verbrennungen. In: Bruck JC, Müller FE, Steen M. Handbuch der Verbrennungstherapie. Ecomed, Landsberg 188–197
7. Bull JP, Squire JR (1949) A study of mortality in a burns unit. Ann Surg 130: 160
8. Chang N, Mathes SJ (1982) Comparison of the effect of bacterial inoculation in musculocutaneous and random-pattern flaps. Plast Reconstr Surg 70: 1–10
9. Czermak C, Hartmann B, Scheele S, Germann G, Küntscher MV (2004) Flüssigkeitstherapie und hämodynamisches Monitoring im Verbrennungsschock. Chirurg 75: 599–604
10. Deb R, Giessler G, Przybilski M, Erdmann D, Germann G (2004) Die plastisch chirurgische Sekundärrekonstruktion von Schwerstbrandverletzten. Chirurg 75: 588–598
11. De Lorenzi F, van der Hulst R, Boeckx W (2001) Free flaps in burn reconstruction. Burns 27: 603–612
12. Dougherty W, Waxman K (1996) The complexities of managing severe burns with associated trauma. Surg Clin North Am; 76: 923–958
13. Ferreira MC, Besteiro JM, Monteiro Jr AA, Zumiotti A (1994) Reconstruction of the foot with microvascular free flaps. Microsurgery 15: 33–36
14. Germann G, Barthold U, Lefering R, Raff T, Hartmann B (1997) The impact of risk factors and pre existing conditions on the mortality of burn patients and the precision of predictive admission-scoring systems. Burns 23: 195–203
15. Germann G, Bickert B, Steinau HU, Wagner H, Sauerbier M (2000) Versatility and reliability of combined flaps of the subscapular system. Plast Reconstr Surg 103: 1386–1399
16. Giessler G, Deb R, Germann G, Sauerbier M (2004) Die Akutversorgung von Brandverletzten. Chirurg 75: 560–567
17. Giessler GA, Erdmann D, Germann G (2002) Plastische Deckung von Hautdefekten. Chirurg 73: 290–304
18. Gonzales-Ulloa M (1956) Restoration of the face covering by means of selected skin in regional aesthetic units. Br J Plast Surg 9: 212
19. Gronert GA (1999) Succinylcholine hyperkalemia after burns. Anesthesiology 91: 320–322
20. Hartmann B, Raff T, Nassabi H, Germann G (1994) Hemodynamic and oxygen transport responses in survivors and non-survivors of serious burns. Clin Int Care (Suppl) 5: 51
21. Herndon DN; (Hrsg) (2001) Total burn care. Saunders, London
22. Herndon DN; (Hrsg) (2002) Total burn care, 2nd ed. Saunders, London, S 16–30
23. Herndon DN, Traber DL, Traber LD (1986) The effect of resuscitation on inhalation injury. Surgery 100: 248–251
24. Hörbrand F, Schrank C, Henckel von Donnersmarck G, Mühlbauer W (2003) Integration of preexisting diseases and risk factors in the abbreviated burn severity index (ABSI). Anaesthesiol Intensivmed Notfallmed Schmerzther 38: 151–157
25. Holm C, Melcer B, Hoerbrand F, Woerl HH, Henckel von Donnersmarck G, Muehlbauer W (2000) Arterial thermodilution: an alternative to pulmonary artery catheter for cardiac output assessment in burn patients. Burns 27: 161–166
26. Holm C, Melcer B, Hoerbrand F, Woerl HH, Henckel von Donnersmarck G, Muehlbauer W (2000) Haemodynamic and oxygen transport responses in survivors and non-survivors following thermal injury. Burns 26: 25–33
27. Holm C, Melcer B, Hörbrand F, Wörl HH, Henckel von Donnersmarck G, Mühlbauer W (2000) Intrathoracic blood volume as an end point in resuscitation of the severely burned: an observational study on 24 patients. J Trauma 48: 728–734
28. Klose R, Hoppe U, Wresch KP, Büttner J, Steen M (1990) Analgosedierung in der Intensivmedizin. In: Opitz A (Hrsg) Methoden der Analgosedierung in der Intensivmedizin. Bethel-Verlag, Bielefeld 130–138
29. Knabl JS, Bauer W, Anderl H, Schwendenwein I, et al (1999) Progression of burn wound depth by systemical application of a vasoconstrictor: an experimental study with a new rabbit model. Burns 25: 715–721
30. Konrad F, Schreiber T, Hähnel J, Kilian J, Georgieff M (1994) Einfluss von Theophyllin auf die mukoziliäre Klärfunktion beatmeter Intensivpatienten. Anästhesist 43: 101–106
31. Küntscher MV, Blome-Eberwein S, Pelzer M, Erdmann D, Germann G (2002) Transcardiopulmonary vs pulmonary arterial thermodilution methods for hemodynamic monitoring of burned patients. J Burn Care Rehabil 23: 21–26
32. Küntscher MV, Czermak C, Blome-Eberwein S, Dacho A, Germann G (2003) Transcardiopulmonary thermal-dye- versus single thermodilution methods for assessment of intrathoracic blood volume and extravascular lung water in major burn resuscitation. J Burn Care Rehabil 24: 142–147
33. Lalonde C, Picard L, Youn YK, Demling RH (1995) Increased early postburn fluid requirements and oxygen demands are predictive of the degree of airways injury by smoke inhalation. J Trauma 38: 175–184
34. Lönnecker S, Schoder V (2001) Hypothermie bei brandverletzten Patienten – Einflüsse der präklinischen Behandlung. Chirurg 72: 164–167
35. Martyn J, Goldhill DR, Goudsouzian NG (1986) Clinical pharmacology of muscle relaxants in patients with burns. J Clin Pharmacol 26: 680–685
36. Murphy KD, Lee JO, Herndon DN (2003) Current pharmacotherapy for the treatment of severe burns. Expert Opin Pharmacother 4: 369–384
37. Navar PD, Saffle JR, Warden GD (1985) Effect of inhalation injury on fluid resuscitation requirements after ther-

mal injury. Am J Surg 150: 716–720
38. Nieman GF, Clark WR, Hakim T (1991) Methylprednisolone does not protect the lung from inhalation injury. Burns 17: 384–390.
39. Pegg SP (1992) Escharotomy in burns. Ann Acad Med Singapore 21: 682–684
40. Platt AJ, McKiernan MV, McLean NR (1996) Free tissue transfer in the management of burns. Burns 22: 474–476
41. Pruitt BA Jr, Cioffi WG (1995) Diagnosis and treatment of smoke inhalation. J Intensive Care Med 10: 117–127
42. Przybilski M, Deb R, Erdmann D, Germann G (2004) Aktuelle Trends in der Entwicklung von Hautersatzmaterialien. Was gibt es Neues in der Chirurgie, im Druck.
43. Roberts AB, Sporn MB (1996) Transforming growth factor. In: Clark RAF (Hrsg) The molecular and cellular biology of wound repair, 2nd ed. Plenum Press, New York: 275–308
44. Salisbury RE, Levine NE (1976) The early management of upper extremity thermal injury. In: Salisbury RE, Pruitt BA (Hrsg) Burns of the upper extremity. Saunders, Philadelphia: 36–46
45. Sauerbier M, Erdmann D, Bickert B, Wittemann M, Germann,G (2001) Die Defektdeckung an Hand und Unterarm mit dem freien Skapula-Paraskapularlappen. Handchir Mikrochir Plast Chir 33: 20–25
46. Schaner PJ, Brown RL, Kirksey TD, Gunther RC, Ritchey CR, Gronert GA (1969) Succinylcholine induced hyperkalemia in burned patients. Anesth Analg 48: 764–770
47. Schultz JH, Schmidt HG, Queitsch C, Jurgens C, Bisgwa F (1995) Die Behandlung schwerer Begleitverletzungen beim Verbrennungspatienten. Unfallchirurg 98: 224–228
48. Schwartz SL (1979) Consensus summary on fluid resuscitation. J Trauma (Suppl) 19: 876–877
49. Sheridan R, Tompkins R (2002) Alternative wound coverings. In: Herndon DN (Hrsg) Total burn care. 2nd ed. Saunders, London: 212–218
50. Singer AJ, Clark RAF (1999) Cutaneous wound healing. N Engl J Med 341: 738–744
51. Soni N (1996) Swan song for the Swan-Ganz catheter? BMJ 313: 763–764
52. Vossmann H (1988) Das Inhalationstrauma beim Brandverletzten. Handchirurgie, Mikrochirurgie, Plastische Chirurgie 20: 229–233
53. Warden GD (1992) Burn shock resuscitation. World J Surg 16: 16–23
54. Warden GD (2001) Fluid resuscitation and early management: In: Herndon DN (Hrsg.) Total burn care. 2nd ed., Saunders, London
55. Wolf SE, Prough DS, Herndon DN (2001) Critical Care in the severly burned: organ support and management of complications: In: Herndon DN (Hrsg.) Total burn care. 2nd ed. Saunders, London
56. Zelt RG, Daniel RK, Brisette Y, Heroux P (1988) High-voltage electrical injury: chronic wound evolution. Plast Reconstr Surg 82: 1027–1041

Dr. med. Henning von Gregory
Klinik für Hand-, Plastische und Rekonstruktive Chirurgie
–Schwerbrandverletztenzentrum–
Berufsgenossenschaftliche Unfallklinik Ludwigshafen
Plastische und Handchirurgie der Universität Heidelberg
Ludwig-Guttmannstraße 13
67071 Ludwigshafen

Vorstandsgremien VDPC / VDÄPC

Vorstand der VDPC

Präsident	Priv.-Doz. Dr. med. Klaus Exner, Frankfurt/Main
Vizepräsident	N.N.
Sekretär	Prof. Dr. med. Giulio Ingianni, Wuppertal
Schatzmeister	Dr. med. Hermann Lampe, Frankfurt/Main

Beirat

Mikrochirurgie	Prof. Dr. med. Wolfgang Stock, München
Handchirurgie	Prof. Dr. med. Margita Flügel, Hannover
Verbrennungschirurgie	Prof. Dr. med. Hans-Eberhard Schaller, Tübingen
Ästhetische Chirurgie	Dr. med. Constance Neuhann-Lorenz, München
Wissenschaft, Weiterbildung, Qualität	Prof. Dr. med. Norbert Pallua, Aachen

Vertreter

Niedergelassene Plastische Chirurgen	Dr. med. Joachim Graf von Finckenstein, München
Assoziierte Mitglieder	Dr. med. Riccardo Giunta, München
Vertreter in der DGCh	Prof. Dr. med. Hans-Ulrich Steinau, Bochum
Vertreter im BDC	Prof. Dr. med. Günter Germann, Ludwigshafen

Vorstand der VDÄPC

Präsident	Prof. Dr. med. Rolf Rüdiger Olbrisch, Düsseldorf
Vizepräsident	Prof. Dr. med. Axel-Mario Feller, München
Sekretär	Dr. med. Detlef Witzel, Berlin
Schatzmeister	Dr. med. Goswin von Mallinckrodt, München

Dissoziative karpale Instabilität – Ätiologie und Therapiekonzept

Timm Oliver Engelhardt, Hermann Krimmer

Auffällige Gefügestörungen der Handwurzel im konventionellen Röntgenbild sind früher unter dem Begriff „Karpale Instabilitäten“ zusammengefaßt worden [8]. Das Verständnis der karpalen Instabilität hat sich jedoch in den letzten Jahren weiterentwickelt. Heute versteht man darunter eine komplexe dynamische oder statische Dysfunktion des Karpus, die aufgrund von abnormer Beweglichkeit (Dyskinematik) und Druckspitzen (Dyskinetik) Beschwerden verursachen kann. Die Ursachen sind vielfältig: Neben Verletzungen des Karpus können auch entzündliche Prozesse, avaskuläre Knochennekrosen, Tumoren und angeborene Handwurzelanomalien zu einem ähnlichen radiologischen und klinischen Muster führen. Vor allem bei posttraumatischer karpaler Instabilität können unbehandelt schwere Folgeschäden auftreten. Da bei chronischem Verlauf oft nur rekonstruktive Maßnahmen oder Rettungsoperationen möglich sind, gelten eine frühzeitige Diagnose und ein rascher Behandlungsbeginn als entscheident. Die karpale Instabilität kann in vier verschiedene Muster klassifiziert werden [7]:

- dissoziative karpale Instabilität (engl.: Carpal Instability Dissociative = CID)
- nicht-dissoziative karpale Instabilität (engl.: Carpal Instability Non-Dissociative = CIND)
- komplexe karpale Instabilität (engl.: Carpal Instability Complex = CIC)
- adaptive karpale Instabilität (engl.: Carpal Instability Adaptive = CIA)

Nach Lichtman wird der Karpus funktionell als ein unter Spannung stehendes Ringsystem betrachtet. Die Spannung wird von einem komplexen Bandapparat aufrecht gehalten, der die Bewegungsrichtung der Handwurzelknochen führt und den Bewegungsumfang beschränkt [15]. Das Bandsystem wird in extrinsische Bänder, die fest mit der Gelenkkapsel verwachsen sind und in intrinsische, intraartikuläre Bänder kürzerer Faserlänge zwischen den Handwurzelknochen eingeteilt [24].

Das häufigste Muster, die dissoziative karpale Instabilität, tritt meist infolge von Verletzungen des intrinsischen Bandapparates oder Frakturen der Handwurzelknochen auf

Das häufigste Muster, die dissoziative karpale Instabilität, tritt meist infolge von Verletzungen des intrinsischen Bandapparates oder Frakturen der Handwurzelknochen auf. Bei nicht-dissoziativer karpaler Instabilität besteht eine Hypermobilität der Handwurzelreihen im Medio- oder Radiokarpalgelenk aufgrund eines gelockerten Bandapparates. Eine nachweisbare Verletzung intrinsischer Bänder liegt nicht vor [5]. Das radiologische Korrelat der mediokarpalen nicht-dissoziativen karpalen Instabilität kann eine Verkippung der proximalen Handwurzelreihe nach palmar (PISI-Stellung = engl.: „Palmar Intercalated Segment Instability“) sein [14]. Kinematografisch kann man ein Schnapp-

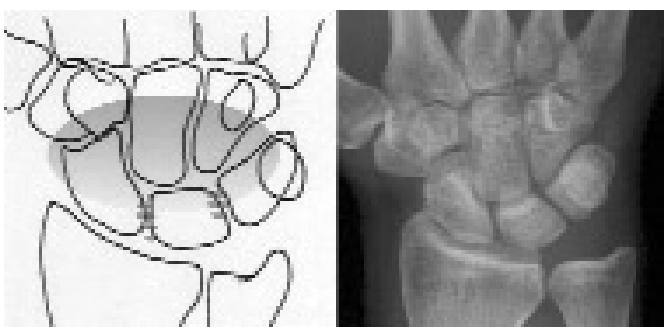

Abb. 1 Der Karpus als stabiles Ringsystem nach Lichtman (skapholunäres und lunotriquetrales Band gestrichelt eingezeichnet).

Klinik für Handchirurgie Bad Neustadt an der Saale (Chefarzt Prof. Dr. med. U. Lanz)

Phänomen im Mediokarpalgelenk beobachten. Liegen wie beispielsweise bei einer perilunären Luxation beide Instabilitätsmuster vor, spricht man von komplexer karpaler Instabilität [21]. Durch Anpassung der extrinsischen Bänder, wie etwa bei der fehlverheilten distalen Radiusfraktur, kann es zu sekundären Gefügeveränderungen am Handgelenk kommen, die als adaptive karpale Instabilität bezeichnet werden [1].

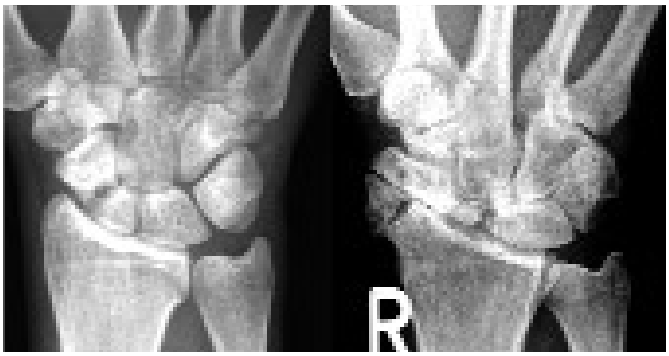

Abb. 3 Hochgradige posttraumatische radio- und mediokarpale Arthrose/SNAC-Wrist Grad III (rechts) infolge Skaphoidpseudarthrose (links).

Dissoziative karpale Instabilität:Veraltete Ruptur des skapholunären (SL-)Bandes und mobile Skaphoidpseudarthrose sind häufigste Ursachen

Die veraltete Ruptur des skapholunären (SL-)Bandes und die mobile Skaphoidpseudarthrose sind die häufigsten Ursachen der dissoziativen karpalen Instabilität [7]. Die Ruptur des lunotriquetralen (LT-)Bandes dagegen ist selten. Durch das Aufsprengen des Ringsystems kommen die natürlichen Bewegungstendenzen von Lunatum und Skaphoid vermehrt zum Tragen. Aufgrund der Anatomie des Karpus hat das Lunatum die Tendenz, nach palmar aus der Handwurzel zu gleiten und gleichzeitig nach dorsal in Extension zu rotieren. Diese Extensionsstellung wird als DISI-Stellung (engl.: „Dorsal Intercalated Segment Instability“) bezeichnet. Die Bewegungsneigung des Skaphoid dagegen weist in Richtung Flexion.

Bei mobiler Pseudarthrose nimmt das distale Fragment eine Flexionsstellung ein, während das proximale Fragment mit dem Lunatum in die Extension übergeht. Hierdurch verkantet der distale Anteil mit dem Processus styloideus radii und es kommt dort zu ersten arthrotischen Veränderungen. Durch Extension und palmare Translation des Lunatum kommt es zum Tiefertreten und zur Radialverschiebung des Kapitatum. Die karpale Höhe verringert sich und der Karpus kollabiert (karpaler Kollaps). Die Reduktion der Kontaktflächen und der Druckanstieg führten langfristig zur Mediokarpalarthrose – dem Vollbild des SNAC-Wrist (engl.: „Scaphoid Nonunion Advanced Collapse“). Die Patienten leiden an einer schmerzhaften Bewegungseinschränkung, Kraftverlust und Minderung der Gebrauchsfähigkeit ihrer Hand [11].

Dissoziative karpale Instabilität bei Skaphoidpseudarthrose: Möglichst frühzeitig operieren

Auch bei geringen Beschwerden sollte die operative Intervention frühzeitig erfolgen, da hier noch eine Rekonstruktion mit Erhaltung der ursprünglichen Gelenkfunktion möglich ist [12]. Eine exakte computertomografische Bestimmung der Fraktur – in Längsachse des Skaphoid – und eine Abklärung der Durchblutungssituation durch die Kernspintomografie mit Gadolinium ist vor

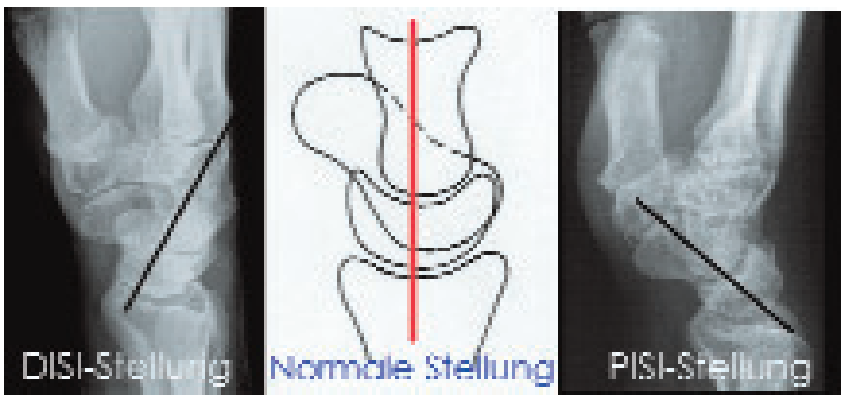

Abb. 2 Seitliche Röntgenaufnahme bei dorsaler Verkippung/DISI-Stellung (links) und palmarer Verkippung/PISI-Stellung des Lunatum (rechts) im Vergleich zur physiologischen Stellung (Mitte).



Abb. 4 Reposition des Karpus bei dissoziativer karpaler Instabilität infolge Skaphoidpseudarthrose durch Skaphoidrekonstruktion mit Herbert-Schraube und Beckenkammblock.

allem bei Pseudarthrose im proximalen Drittel notwendig. Bei Fragmentierung des proximalen Pols ist die Rekonstruktion nicht mehr sinnvoll. Nach Pseudarthrosenresektion und Reposition der Fragmente erfolgt die Interposition eines Knochenblocks vom Beckenkamm und die Stabilisierung sowie Kompression mit einer Herbert-Schraube. In der Regel ist anschließend eine sechs- bis achtwöchige Ruhigstellung mit einer Unterarmhandgelenk-Gipsschiene ausreichend [13]. In Ausnahmefällen verwenden wir einen gefäßgestielten Knochenblock vom Radius [22]. Bei knöcherner Durchbauung ist ein stabiler Zustand erreicht, der arthrotische Spätschäden verhindern kann.

Im Frühstadium des SNAC-Wrist ist eine Skaphoidsanierung noch sinnvoll, solange der arthrotisch veränderte Processus styloideus radii reseziert werden kann. Im Spätstadium kann durch die mediokarpale Teilarthrodese die Totalarthrodese des Handgelenks meist vermieden werden. Hierbei werden die arthrotischen Gelenke nach Entfernung des Skaphoid durch interkarpale Fusion ausgeschaltet, wodurch bei Verbleib einer akzeptablen Restbeweglichkeit eine Funktionsverbesserung und Schmerzreduktion erreicht werden kann [12]. Alternativ bietet sich bei erhaltenem Kapitatumkopf die Resektion der proximalen Handwurzelreihe (Proximal Row Carpectomy) an. Der prothetische Ersatz des Handgelenkes ist aus unserer Sicht aufgrund der Stabilitätsprobleme eine Ausnahmeindikation. Die Denervation des arthrotischen Handgelenks kann in allen Stadien kombinierend durchgeführt werden kann.

Auch im Zweifelsfall sollte bei Verdacht auf eine SL-Bandruptur die Indikation zur Arthroskopie gestellt werden

Die Verdachtsdiagnose SL-Bandruptur ist klinisch und radiologisch mit Hilfe der Kinematografie und der Kernspintomografie nur durch einen erfahrenen Untersucher sicher zu stellen. Beweisend ist die Arthroskopie oder die Arthrotomie des Handgelenkes. Eine partielle Ruptur des SL-Bandes (SL-Bandruptur Grad I) mit intakten dorsalen Bandanteilen geht in der Regel ohne Instabilität einher und ist bei der Untersuchung – abgesehen von radiokar-



Abb. 5 Postoperatives Röntgenbild einer mediokarpalen Teilarthrodese (rechts) als Therapiemöglichkeit eines SNAC-Wrist (links).

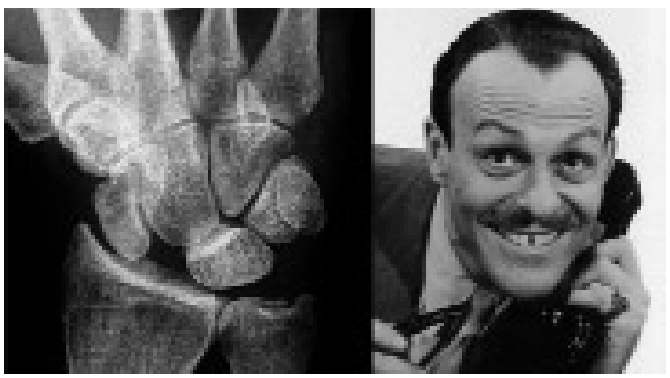

Abb. 6 Erweiterter SL-Spalt bei SL-Bandruptur mit dynamischer Instabilität in der Belastungsaufnahme (Terry Thomas Sign).

palen Schmerzen – meistens unauffällig. Die komplette Ruptur des SL-Bandes (SL-Banduptur Grad II) kann sich als Schnapp-Phänomen beim Skaphoid-Verschiebetest nach Watson äußern. Es besteht eine Rotations-Instabilität, deren Auswirkung erst unter axialer Belastung in der Röntgen-Ballaufnahme sichtbar wird. Bei kompletter Ruptur mit dynamischer Instabilität zeigt sich unter Belastung und in Ulnarduktion ein erweiterter skapholunärer Gelenkspalt – das nach der Zahnlücke des englischen Komikers benannte „Terry-Thomas-Zeichen".

Bei intrinsischer Bandruptur besteht zusätzlich immer eine Verletzung des extrinsischen Bandapparates. Ihr Ausmaß bestimmt den Übergang von dynamischer zu statischer Instabilität. Bei statischer Instabilität (SL-Bandruptur Grad III) kommt es durch Extension des Lunatum und Flexion des Skaphoid zu einem pathologischen Aufweiten des SL-Winkels, der physiologisch zwischen 40 und 70 Grad beträgt [16].

Das verkippte Skaphoid führt durch Verkanten seines distalen Pols mit dem Processus styloideus radii und seines proximalen Pols mit der Radiushinterkante zu ersten arthrotischen Veränderungen, die sich weiter ausdehnen. Analog zum SNAC-Wrist kommt es langfristig zur Mediokarpalarthrose – dem Vollbild des SLAC-Wrist (engl.: „Scapholunate Advanced Collapse") [25]. Prognostischer Faktor ist der extrinsische Bandschaden, dessen Ätiologie und Auswirkungen bis heute noch nicht einheitlich geklärt sind.

Bei frischer SL-Bandruptur kann nach achsengerechter Reposition des Karpus und achtwöchiger Ruhigstellung eine anatomische Ausheilung erzielt werden

Da die frühzeitige Behandlung der wesentliche Faktor zur Vorbeugung von Spätschäden ist, sollte auch im Zweifelsfall die Indikation zur Handgelenkarthroskopie gestellt werden. Bei distalen intraartikulären Radiusfrakturen muß stets an eine begleitende SL-Bandverletzung gedacht werden. Vom Schweregrad der SL-Bandruptur (Grade I–III) und dem Stadium (akut/subakut/ chronisch) hängt das Therapieverfahren ab. Im akuten Stadium (bis 2 Wochen) kann nach einem arthroskopischen Débridement der Bandstümpfe und achtwöchiger Ruhigstellung in einem Unterarm-Handgelenkgips eine anatomische Ausheilung erzielt werden. Bei Teilrupturen des SL-Bandes ist in der Regel eine vierwöchige entsprechende Immobilisation ausreichend. Bei dynamischer Instabilität kann optional eine vorübergehende, wenn möglich perkutane, Kirschnerdraht-Transfixation von Skaphoid/Lunatum und Skaphoid/Kapitatum durchgeführt werden. Bei statischer Instabilität ist die offene Reposition von strekkseitig mit temporärer Kirschner-Draht-Transfixation erforderlich. Wir empfehlen eine Immobilisation für sechs bis acht Wochen und anschließend mit Beginn der Handtherapie die Metallentfernung.

Das subakute Stadium- von drei bis 12 Wochen – sollte als Zeitraum definiert werden, in dem noch nahtfähiges Gewebe zur Verfügung steht. In diesem Stadium muß eine sekundäre Bandnaht oder eine transossäre Bandrefixation und – sofern erforderlich – die Reposition und Transfixation erfolgen. Zusätzlich sollte eine dorsale Kapsulodese durchgeführt werden, auf deren Technik

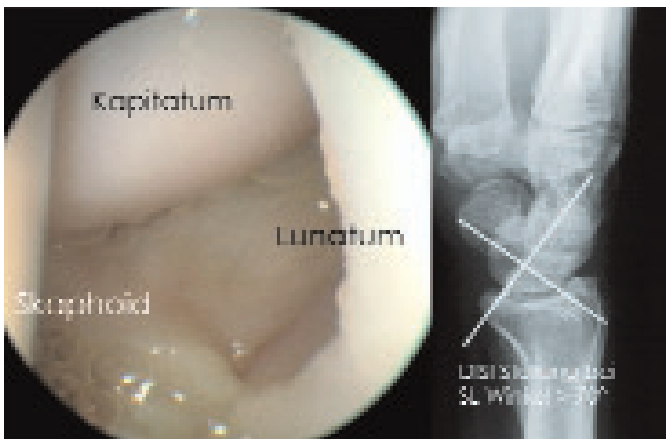

Abb. 7 Arthroskopische Aufnahme einer kompletten Ruptur des SL-Bandes mit Blick auf den Kapitatumkopf von radiokarpal (links) bei statischer Instabilität des Karpus (rechts).



Abb. 8 Verlauf der SL-Bandruptur (links) zum SLAC Wrist Grad III (rechts).

noch eingegangen wird.

Problem der Behandlung der chronischen SL-Bandruptur ist, daß meist keine nahtfähigen Bandreste mehr vorhanden sind

Problem der Behandlung der chronischen SL-Bandruptur ist, daß meist keine nahtfähigen Bandreste mehr vorhanden sind. Der extrinsische Bandschaden beeinflußt sowohl den Grad der Instabilität als auch die Langzeitprognose. Deshalb sollte die Therapie der chronischen SL-Bandverletzung die Reparatur des intrinsischen und des extrinsischen Bandschadens beinhalten. Isolierte SL-Bandrekonstruktionen mit Sehnentransplantaten waren häufig nicht zufriedenstellend [9]. Bei der chronischen SL-Bandruptur mit dynamischer Instabilität führen wir eine modifizierte dorsale Kapsulodese durch, bei der ein Kapselstreifen aus Anteilen des Ligamentum intercarpale dorsale gehoben wird. Dieser verbleibt gestielt am distalen Skaphoidpol und wird nach dem Repositionsmanöver unter Spannung an der Radiushinterkante und am Lunatum fixiert. Das Prinzip ist die Zügelung des Skaphoid um seine Palmarverkippung und Rotationsinstabilität zu vermeiden [2]. Dieser Eingriff ermöglicht eine signifikante Schmerzreduktion und Kraftzunahme, geht jedoch mit einer um etwa ein Drittel verminderten Handgelenksflexion im Vergleich zur gesunden Seite einher [4]. Bei isolierter Arthrose des Processus styloideus radii sollte dieser reseziert werden.

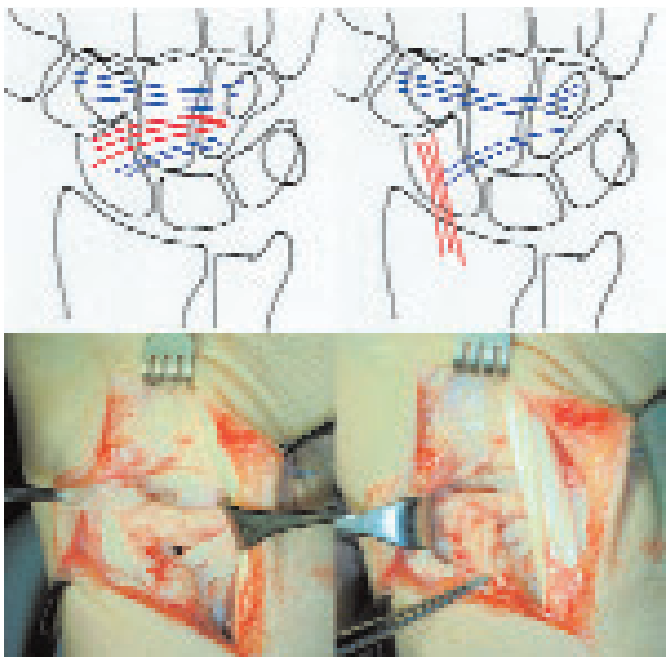

Abb. 9 Schematische und intraoperative Ansicht vor und nach Umlagerung des Ligamentum intercarpale dorsale



Abb. 10 Postoperative Röntgenaufnahme nach Reposition von Lunatum/Skaphoid und Kirschner-Draht-Transfixation bei SL-Bandruptur mit statischer Instabilität

Die Therapie der veralteten SL-Bandruptur mit chronischer statischer Instabilität wird kontrovers diskutiert

Die Therapie der veralteten SL-Bandruptur mit chronischer statischer Instabilität wird kontrovers diskutiert. In diesen Fällen sollte neben der Reposition die Rekonstruktion des SL-Bandes und eine dorsale modifizierte Kapsulodese erfolgen. Mittelfristige Ergebnisse des osteoligamentären Knochen-Ligament-Knochen-Bandersatzes von Weiss [27] und Cuenod [6] in Kombination mit Kapsulodese sind positiv. Unsere eigenen kurzfristigen Erfahrungen mit dieser Methode sind bei breiter Indikationsstellung zwiespältig gewesen und werden weiter beobachtet [10]. Brunelli und Brunelli haben die Stabilisierung des Skaphoid mittels eines distal gestielten Sehnenstreifens des Musculus flexor carpi radialis vorgeschlagen, der durch eine Bohrung im distalen Skaphoidpol gezogen und an der Radiushinterkante befestigt wird. Erste klinische Ergebnisse sind bislang sowohl für die chronische dynamische als auch chronische statische Instabilität erfolgversprechend [3]. Bei irreponibler statischer Instabilität ist die skapho-trapezio-trapezoidale STT-Fusion, die zu einer Verminderung der Beweglichkeit um 20 bis 50 Prozent im Vergleich zur gesunden Seite führt oder alternativ die skapho-kapitale Fusion

möglich [26]. Bei fortgeschrittener Arthrose ist analog zum SNAC-Wrist eine mediokarpale Teilarthrodese oder schließlich eine Totalarthrodese notwendig.

Bei frischen Teilrupturen des lunotriquetralen Bandes ohne Instabilität werden ein arthroskopisches Débridement der Bandreste und eine zweiwöchige Immobilisation empfohlen

Kennzeichen der isolierten Totalruptur des lunotriquetralen Bandes durch Trauma oder sekundär als Folge eines chronischem Ulnavorschubes ist eine dynamische Instabilität mit vermehrter Flexion des Lunatum. Radiologisches Korrelat ist in der seitlichen Röntgenaufnahme die erwähnte PISI-Stellung. Sind zusätzlich auch die extrinsischen Bänder betroffen, zeigt sich eine statische Form der Instabilität mit Extension, Supination und proximaler Translation des Triquetrum [18, 19]. Die Behandlung ist vom Stadium (frisch/chronisch) und Schweregrad (dynamische/statische Instabilität) abhängig. Bei frischen Teilrupturen ohne Instabilität werden ein arthroskopisches Débridement der Bandreste und eine zweiwöchige Immobilisation empfohlen [20]. Liegt eine frische Verletzung mit Instabilität vor, sollte die offene Reposition, sofern möglich mit Bandnaht oder transossärer Refixation, sowie temporärer LT-Transfixation erfolgen. Bei veralteter LT-Bandruptur ohne arthrotische Veränderungen wird der Bandersatz beispielsweise mit einem Sehnenstreifen des Musculus extensor carpi ulnaris oder die LT-Fusion empfohlen. Hier liegen bislang jedoch nur uneinheitliche klinische Ergebnisse vor [17]. Da lunotriquetrale Fusionen bislang eine hohe Pseudarthrosenrate gezeigt haben [23], führen wir die Fusion mittels Herbert-Schraube und Beckenkammspongiosa durch. Bei arthrotischen Veränderungen ist je nach Ausprägung eine Entfernung der proximalen Handwurzelreihe, die mediokarpale Teilarthrodese oder die Totalarthrodese des Handgelenkes erforderlich. Bei LT-Bandruptur durch einen chronischen Ulna-Vorschub ist die Ulna-Verkürzungsosteotomie eine adäquate Therapiemöglichkeit.

Grundsätzlich darf die Verletzung der extrinsischen Bandstrukturen nicht nur als Begleitverletzung betrachtet werden



Abb. 11 Therapie der LT-Bandruptur mit statischer Instabilität/PISI-Stellung links durch LT-Fusion mit einer Herbert-Schraube.

Grundsätzlich ist bei Verdacht auf posttraumatische dissoziative karpale Instabilitäten eine frühzeitige diagnostische Abklärung wichtig. Eine entscheidende Rolle kommt hierbei neben Standard-Röntgenaufnahmen der diagnostischen Arthroskopie des Handgelenkes zu. Bei der Behandlung der frischen und subakuten Verletzung ist die möglichst anatomische Reposition der Handwurzel, wenn möglich mit Naht der gerissenen Bandstrukturen, die Vorraussetzung für eine Ausheilung. Hierbei muß berücksichtigt werden, daß die karpalen Instabilitäten durch eine Kombination von intrinsischem und extrinsischem Bandschaden verursacht werden. Die Verletzung der extrinsischen Bandstrukturen darf nicht nur als Begleitverletzung betrachtet werden. Da ihr Ausmaß wesentlicher prognostischer Faktor ist, sollte die Behandlung der dissoziativen karpalen Instabilitäten die Reparatur des extrinsischen Schadens berücksichtigen. Bei veralteten Verletzungen sind rekonstruktive Therapieverfahren oder Rettungsoperationen gefordert. Für die Skaphoidpseudarthrose und veraltete LT-Bandverletzung besteht hinsichtlich der Therapie Einigkeit. Bei der Behandlung der veralteten SL-Bandverletzung werden derzeit unterschiedliche Methoden angewandt und diskutiert. Auch hier ist es entscheidend, das Verletzungsmuster bezüglich des Ausmaßes der Instabilität zu differenzieren. Die Patientenauswahl in den veröffentlichten Arbeiten zur Therapie der veralteten SL-Bandverletzung ist bisher uneinheitlich gewesen; außerdem erschweren niedrige Fallzahlen den Vergleich einzelner Behandlungsmethoden. Endgültige Empfehlungen zur Behandlung der veralteten SL-Bandverletzung müssen anhand prospektiver Studien bei unterschiedlichen Stadien und Schwere-

Durch und durch digital.

IMAGE 1™ – Das neue Kamerasystem von KARL STORZ



STORZ
KARL STORZ—ENDOSKOPE

THE DIAMOND STANDARD

KARL STORZ GmbH & Co. KG, Mittelstraße 8, D-78532 Tuttlingen/Deutschland, Telefon: +49 / 7461 / 70 80, Fax: +49 / 7461 / 70 81 05, E-Mail: info@karlstorz.de
KARL STORZ Endoskop Austria GmbH, Landstraßer-Hauptstraße 146/11/18, A-1030 Wien/Österreich, Tel.: +43/1/ 71 56 04 70, Fax: +43/1/ 71 56 04 79, E-Mail: storz-austria@karlstorz.at
www.karlstorz.de

graden abgewartet werden. Wünschenswert ist ein Algorithmus, welcher dem Operateur zukünftig standardisierte therapeutische Richtlinien vermittelt.

Literatur

1. Allieu Y (1984) Carpal instability: ligamentous instabilities and intracarpal malalignments. Ann Chir Main 3: 317–321 und 366–367
2. Blatt G (1987) Capsulodesis in reconstructive hand surgery: Dorsal capsulodesis for the unstable scaphoid and volar capsulodesis following excision of the distal ulna. Hand Clin 3: 81–102
3. Brunelli GA, Brunelli GR (1995) A new technique to correct carpal instability with scaphoid rotatory subluxation: A preliminary report. J Hand Surg [Am] 20: 82–85
4. Busse F, Felderhoff J, Krimmer H, Lanz U (2002) Scapholunate dissociation: treatment by dorsal capsulodesis. Handchir Microchir Plast Chir 34: 173–181
5. Cooney WP, Garcia-Elias M, Dobyns JH, Linscheid RL (1989) Anatomy and mechanics of carpal instability. Surg Rounds Orthop 3: 15–24
6. Cuenod P (1999) Osteoligamentoplasty and limited dorsal capsulodesis for chronic scapholunate dissociation. Ann Chir Main Memb Super 18: 38–53
7. Garcia-Elias M (1997) The treatment of wrist instability. J Bone Joint Surg [Am] 79: 684–690
8. Gilula LA, Weeks PM (1978) Post-traumatic ligamentous instabilities of the wrist. Radiology 129: 641–651
9. Hahn P, Krimmer H, Prommersberger KJ, van Schoonhoven J (1999) Scapholunate dissociation. Results of ligament suture and ligament-plasty. Handchir Microchir Plast Chir 31: 346–350
10. Kalb K, Markert S (2003) Erste Erfahrungen mit der Osteoligamentoplastik nach Cuenod zur Behandlung der chronischen Skapholunären Dissoziation. Handchir Mikrochir Plast Chir 35: 310–316
11. Krimmer H, Krapohl B, Sauerbier M, Hahn P (1997) Der posttraumatische karpale Kollaps (SLAC- und SNAC-Wrist) – Stadieneinteilung und therapeutische Möglichkeiten. Handchir Mikrochir Plast Chir 29: 228–233
12. Krimmer H, Sauerbier M, Vispo-Seara JL, Schindler G, Lanz U (1992) Fortgeschrittener karpaler Kollaps (SLAC-Wrist) bei Skaphoidpseudarthrose – Therapiekonzept: Mediokarpale Teilarthrodese. Handchir Mikrochir Plast Chir 24: 191–198
13. Krimmer H (1992) Management of acute fractures and nonunions of the proximal pole of the scaphoid. J Hand Surg [Br] 3: 245–248
14. Lichtman DM, Schneider JR, Swafford AR, Mack GR (1981) Ulnar midcarpal instability: clinical and laboratory analysis. J Hand Surg [Am] 6: 515–523
15. Lichtman DM (1997) Introduction to the carpal instabilities. In Lichtman DM: The wrist and its disorders. Saunders, Philadelphia
16. Linscheid RL, Dobyns JH, Beabout JW, Bryan RS (1972) Traumatic instability of the wrist – diagnosis, classification, pathomechanics. J Bone Joint Surg [Am] 54: 1612–1632
17. Reagan DS, Linscheid RL, Dobyns JH (1984) Lunotriquetral sprains. J Hand Surg [Am] 9: 502–514
18. Ritt MJ, Bishop AT, Berger RA, Linscheid RL, Berglund LJ, An KN (1998) Lunotriquetral ligament properties: A comparison of three anatomic subregions. J Hand Surg [Am] 23: 425–431
19. Ritt MJ, Linscheid RL, Cooney WP III., Berger RA, An KN (1998) The lunotriquetral joint: Kinematic effects of sequential ligament sectioning, ligament repair and arthrodesis. J Hand Surg [Am] 23: 432–445
20. Ruch DS, Poehling GG (1996) Arthroscopic management of partial scapholunate and lunotriquetral injuries of the wrist. J Hand Surg [Am] 21: 412–417
21. Saffar P (1984) Carpal luxation and residual instability. Ann Chir Main 3: 349–352
22. Sheetz KK, Bishop AT, Berger RA (1995) The arterial blood supply of the distal radius and ulna and its potential use in vascularized pedicled bone grafts. J Hand Surg [Am] 20: 902–914
23. Shin AY, Weinstein LP, Berger RA, Bishop AT (2001) Treatment of isolated injuries of the lunotriquetral ligament – A comparison of arthrodesis, ligament reconstruction and ligament repair. J Bone Joint Surg [Br] 83: 1023–1028
24. Taleisnick J (1976) The ligaments of the wrist. J Hand Surg [Am] 9: 110–118
25. Watson HK, Ballet FL (1984) The SLAC wrist: scapholunate advanced collapse pattern of degenerative arthritis. J Hand Surg [Am] 9: 358–365
26. Watson HK, Weinzweig J, Guidera PM, Zeppieri J, Ashmead D (1999) One thousand intercarpal arthrodeses. J Hand Surg [Br] 24: 307–315
27. Weiss AP (1998) Scapholunate ligament reconstruction using a bone-retinaculum-bone autograft. J Hand Surg [Am] 23: 205–215

Das Prinzip der Angiogenese

Stefan Langer, Lars Steinsträsser, Andrej Ring, Heinz Herbert Homann, Daniel Drücke, Hans Ulrich Steinau

Bereits 1787 hatte der britische Chirurg John Hunter den Begriff „Angiogenese“ geprägt. Es dauerte jedoch bis 1977, ehe Judah Folkman zeigen konnte, daß das Wachstum von Tumoren ab einer gewissen Größe unbedingt der Bildung von Blutgefäßen zur Sauerstoffversorgung bedarf. 1984 wurden die ersten körpereigenen Blutgefäß-Wachstumsfaktoren identifiziert. Im Jahr 1992 erfolgte schließlich die Entdeckung des ersten Hemmungs-Faktors zur Anti-Angiogenesetherapie bei Tumoren.

Die Vaskulogenese vollzieht sich größtenteils während der frühen Stadien der Embryogenese

Bei der Entstehung neuer Blutgefäße werden generell zwei Vorgänge unterschieden: die Vaskulogenese und die Angiogenese. Bei der Vaskulogenese erfolgt die Entstehung neuer Blutgefäße direkt aus den Vorstufen der Endothelzellen, den sogenannten endothelialen Progenitorzellen (EPC) oder Angioblasten. Diesen Zellen dienen dabei verschiedene Wachstumsfaktoren als Stimuli für Proliferation und Migration. Die Vaskulogenese läuft in mehreren nacheinander folgenden Schritten ab: Zunächst bilden sich im Knochenmark aus den Vorläuferzellen die Endothelzellen, dann formen sich aus den Endothelzellen primordiale Zellaggregate, die zwar Zellkontakte ausbilden, aber noch kein Lumen besitzen; die Endothelzellen polarisieren sich im folgenden und bilden endotheliale Schläuche; aus einer Ansammlung der endothelialen Schläuche entsteht schließlich ein vaskuläres Netzwerk; letztendlich werden die neugebildeten Gefäße von Perizyten und vaskulären glatten Muskelzellen umgeben. Diese Form der Gefäßneubildung vollzieht sich größtenteils während der frühen Stadien der Embryogenese [1].

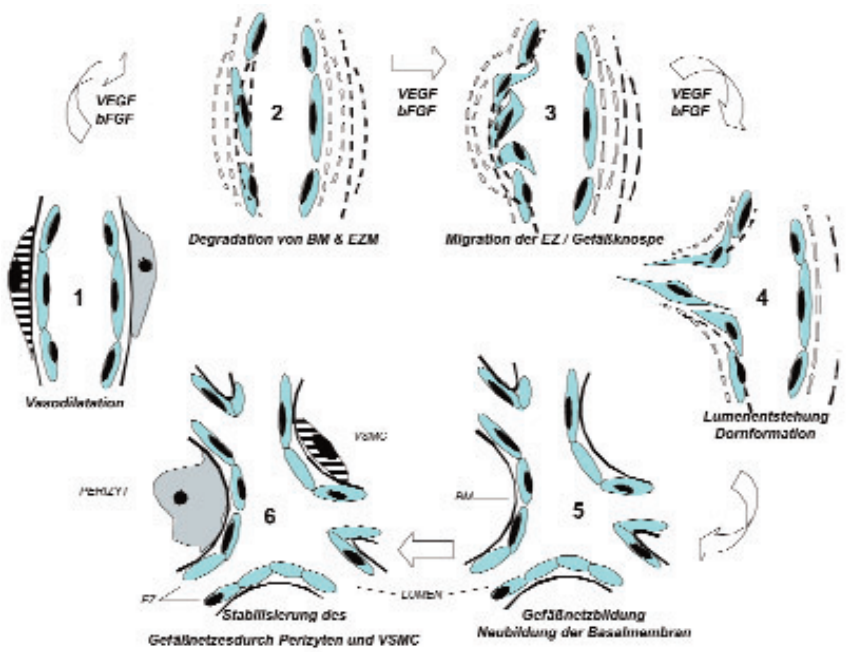

Abbildung 1 Schematische Darstellung der Grundschritte der Angiogenese (modifiziert nach [16]): 1) Durch Vasodilatation des Blutgefäßes werden Zellkontakte zwischen den angrenzenden Endothelzellen (EZ) reduziert; 2) Die Basalmembran (BM) des Blutgefäßes und die Extrazellularmatrix (EZM) wird durch Freisetzung proteolytischer Enzyme zerstört; 3) Durch Migration und Proliferation der Endothelzellen entsteht die Knospe einer neuen Kapillare; 4) Eine dornförmige Struktur mit einem Gefäßlumen entsteht; 5) Die Basalmembran und Blutgefäßnetz werden ausgebildet; und 6) Perizyten und VSMC (vascular smooth-muscle cells) stabilisieren das neugebildete Blutgefäßnetz.

Im ausgereiften Blutgefäß befinden sich die Endothelzellen für gewöhnlich in einem Ruhestadium

Im Gegensatz zur Vaskulogenese ist die Angiogenese ein Entstehungsprozeß, der die Bildung von neuen Blutgefäßen aus Endothelzellen bereits vorhandener Blutgefäße beschreibt. In einem ausgereiften Blutgefäß befinden sich die Endothelzellen für gewöhnlich in einem Ruhestadium. Während eines Konversationsvorgangs erhalten die Endothelzellen neue Eigenschaften zur Neovaskularisation des Gewebes. Die Konversation von Endothelzellen in den sogenannten angiogenen Phänotyp wird durch bestimmte Situationen, wie beispielsweise Hypoxie, angeregt. Dieser Vorgang wird begleitet von der Veränderung der Zellform zur Erleichterung der Migration, von einer gesteigerten Sekretion proteolytischer Enzyme – wodurch die Basalmembran und die Extrazellularmatrix abgebaut werden – und von einer erhöhten Sensitivität für angiogene Faktoren. Nach Beendigung der Angiogenese und Ausbildung eines Gefäßnetzes erlangen die Endothelzellen erneut den Ruhe-Phänotyp. Bei der Angiogenese werden sechs Grundschritte unterschieden (Abb. 1) [2, 3].

Die Neovaskularisation des Wundgewebes ist Grundvoraussetzung für den Transport von Zellen und Nährstoffen zur Wunde

Die Angiogenese spielt eine wichtige Rolle in der Wundheilung und bei der Gewebereparation: Die Neovaskularisation des Wundgewebes ist Grundvoraussetzung für den Transport von Zellen und Nährstoffen zur Wunde sowie zur Clearance von Stoffwechselprodukten. Es wurden in der Vergangenheit viele spezifische Moleküle entdeckt, die den Entstehungsprozeß von Blutgefäßen kontrollieren. Diese Angiogenese-Faktoren dienen als Stimuli für Proliferation und Migration von Endothelzellen. Sie übermitteln ihre Effekte über eine Reihe von Rezeptoren, die auf der Oberfläche der Endothelzellen exprimiert werden. VEGF (vascular epithelial growth factor) ist der Hauptregulator der Neovaskularisation und spielt eine große Rolle bei der Entstehung von endothelialen Progenitor-Zellen [4, 5]. Ein anderer angiogener Faktor ist bFGF (fibroblast growth factor) – er ist ein potenter Induktor der Endothelzellproliferation und des Blutgefäßwachstums in vivo und in vitro [6]. Eine große Gruppe weiterer Angiogenese-indu-

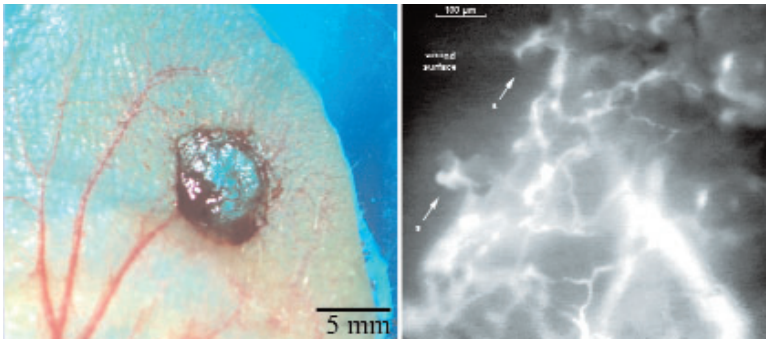

Abbildung 2 Wundmodell am Ohr der haarlosen (SKH-1hr) Maus (links). Das Modell wurde basierend auf Untersuchungen von Eriksson und Mitarbeitern am Institut für Chirurgische Forschung entwickelt. Die Wunde (Ø 5 mm) reicht auf den Ohrknorpel hinab. Der Ohrknorpel verhindert Wundkontraktionen. Das intravitalmikroskopische Bild (rechts, Vergrößerung i. o. 433fach) veranschaulicht die Gefäßneubildung am Wundrand: Die Kapillaren sind torquiert und unsortiert. Der sichtbare Austritt von Plasmamarker dokumentiert das unausgereifte Gefäßendothel der neugebildeten Kapillaren (Pfeile).

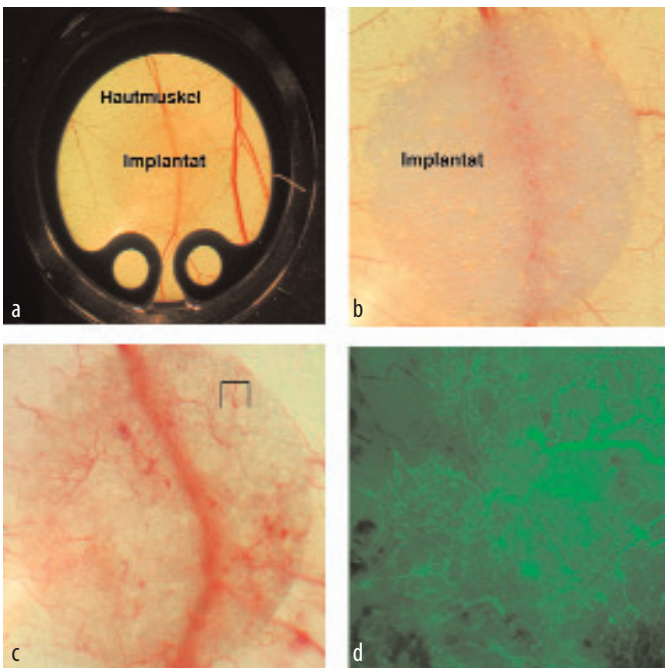

Abbildung 3 a) Beobachtungsfenster einer transparenten Rückenhautkammer der BALB/C Maus. Im Zentrum des Beobachtungsfensters: Synthetisches (PEGT/PBT-Kopolymer) Dermisersatz-Implantat. b) Poröse Struktur der Implantat-Matrix (1. Tag post implantationem). c) Vaskularisation mit Ausbildung eines Blutgefäßnetzes (Dreiecke) innerhalb des porösen Implantates (14. Tage post implantationem). Vereinzelt Einblutungen innerhalb der Implantatscheibe sichtbar (Pfeile). d) Perfundiertes Blutgefäßsystem in der oberen Schicht der Implantatscheibe. Intravitalmikroskopische-Fluoreszenzaufnahme nach i.-v. Applikation von FITC-Dextran.

zierender Faktoren haben keinen direkten Einfluß auf die Endothelzellen. Zu diesen indirekten Angiogenese-Faktoren gehören u.a. IGF (Insulin-like growth factor) [7], PFGF (platelet-derived growth factor), TGF-β (transforming growth factor beta) und Angiopoetin [8, 9]. Neuere Studien favorisieren Metalloproteinasen (z.B. MMP 19) auch als Regulator der Angiogenese in Wunden. Antimikrobielle Peptide wie das humane LL37 könnten zur therapeutischen Beeinflußung der Angiogenese am Patienten in Zukunft in Frage kommen [10]. Die Kombination der antimikrobiellen Wirkung und Angiogenese-Induktion machen diese Peptide sehr interessant für die Wund- und Verbrennungstherapie.

Synthetische Polymer-Matrizen sollten zur optimalen vaskulären Integration des Biomaterials führen

Ein kritisches Problem bei der Entwicklung von künstlichen Gewebeersatzstoffen ist das Überleben von Zellmassen nach ihrer Übertragung auf avitale Biomaterialien [11]. Lebende Zellen, die von In-vitro-Kulturbedingungen auf ein synthetisches Trägergerüst transferiert werden, können aufgrund von Diffusionsvorgängen nicht überleben. Frühere Studien, die von Folkman am wachsenden Tumorgewebe durchgeführt wurden, zeigten, daß Tumoren nicht mehr als wenige Kubikzentimeter an Volumen zunehmen können – außer sie entwickeln ein eigenes Blutgefäßsystem [12]. Analog dazu werden für die Entwicklung von Gewebeersatzstoffen optimal vaskularisierte synthetische Trägergerüste gefordert, die eine effiziente Oxygenierung und Nährstoffversorgung von Zellen nach einem solchen Transfer unterhalten können. Das fundamentale Ziel des Tissue Engineering ist die Wiederherstellung der Funktionen von geschädigten oder zerstörten Organen und Körpergeweben mit Hilfe künstlicher Ersatzmaterialien. Dabei wird versucht, lebendes Gewebe mit speziellen synthetischen Biomaterialien zu kombinieren [5, 13]. Künstliche Ersatzmaterialien werden üblicherweise durch Trägergerüste aus synthetischen biokompatiblen Polymer-Matrizen unterstützt. Solche synthetischen Polymer-Matrizen sollten dabei eine geleitete Regeneration (guided tissue regeneration) des zerstörten Gewebes erlauben und durch Förderung des angiogenen Prozesses zur optimalen vaskulären Integration des Biomaterials führen [14, 15].

Literatur

1. Yancopoulos GD, Klagsbrun M, Folkman J (1998) Vasculogenesis, angiogenesis, and growth factors: ephrins enter the fray at the border. Cell 93: 661–664
2. Folkman J, D'Amore PA (1996) Blood vessel formation: what is its molecular basis? Cell 87: 1153–1155
3. Carmeliet P (2000) Mechanisms of angiogenesis and arteriogenesis. Nat Med 6: 389–395
4. Machens HG, Salehi J, Weich H, Munch S, Siemers F, et al (2003) Angiogenic effects of injected VEGF165 and sVEGFR-1 (sFLT-1) in a rat flap model. J Surg Res 111: 136–142
5. Langer R (1992) Angiogenesis – biomedical technology. Exs 61: 23–25
6. Uhl E, Barker JH, Bondar I, Galla TJ, Leiderer R, Lehr HA, Messmer K (1993) Basic fibroblast growth factor accelerates wound healing in chronically ischaemic tissue. Br J Surg 80: 977–980
7. Vogt PM, Lehnhardt M, Wagner D, Steinau HU (1998) Growth factors and insulin-like growth factor binding proteins in acute wound fluid. Growth Horm. IGF. Res 8 Suppl B: 107–109
8. Hanahan D (1997) Signaling vascular morphogenesis and maintenance. Science 277: 48–50
9. Soker S, Machado M, Atala A (2000) Systems for therapeutic angiogenesis in tissue engineering. World J Urol 18: 10–18
10. Steinstraesser L, Langer S, Ring A, Bals R, Steinau HU (2004) Human host defense Peptide LL37 mediates angiogenesis in biopolymers. PSRC Abstract
11. Mikos AG, Sarakinos G, Leite SM, Vacanti JP, Langer R (1993) Laminated three-dimensional biodegradable foams for use in tissue engineering. Biomaterials 14: 323–330
12. Folkman J (1992) The role of angiogenesis in tumor growth. Semin Cancer Biol 3: 65–71
13. Langer R, Vacanti JP (1993) Tissue engineering. Science 260: 920–926
14. Druecke D, Langer S, Lamme E, Pieper J, Ugarkovic M, Steinau HU, Homann HH (2004) Neovascularization of poly(ether ester) block-copolymer scaffolds in vivo: long-term investigations using intravital fluorescent microscopy. J Biomed Mater Res 68A: 10–18
15. Mooney DJ, Mikos AG (1999) Growing new organs. Sci Am 280: 60–65
16. Zimmerman MA, Selzman CH, Harken AH (1999) Surgical implications of therapeutic angiogenesis. Surgery 125: 244

Dr. med. Stefan Langer
Universitätsklinik für Plastische Chirurgie und Schwerbrandverletzte,
Handchirurgiezentrum, BG-Kliniken Bergmannsheil, Ruhr-Universität Bochum
Bürkle-de-la-Camp-Platz 1
44789 Bochum

Abrechnung kosmetischer Eingriffe unter DRG-Bedingungen

Bernhard Rochell

Nach § 17b Abs. 1 Satz 1 KHG dienen die Entgelte des DRG-Vergütungssystems der Vergütung der allgemeinen Krankenhausleistungen. Dementsprechend gestaltet sich die Abrechnung einer DRG für die nichtärztlichen Leistungen des Krankenhauses im Zusammenhang mit der stationären Durchführung kosmetischer Eingriffe bei fehlender medizinischer Indikation problematisch, sofern diese nicht als Wahlleistung neben sonstigen allgemeinen Krankenhausleistungen erbracht werden. Grundsätzlich stellt sich zunächst die Frage, ob ein solcher kosmetischer Eingriff als Wahlleistung abgerechnet werden kann: Nach § 22 Abs 1 Satz 1 BPflV bzw. ab 2005 § 17 Abs. 1 Satz 1 KHEntgG können Wahlleistungen neben den Entgelten für die allgemeine Krankenhausbehandlung gesondert abgerechnet werden.

Bei fehlender medizinischer Indikation sind kosmetische Operationen nicht als Wahlleistung zu betrachten

Liegt unabhängig von einer kosmetischen Operation ohne medizinische Begründung kein Anlaß für die Erbringung und Abrechnung allgemeiner Krankenhausleistungen vor, kann nach diesen Vorgaben keine Wahlleistung abgerechnet werden. Folgerung: Ohne Entgelt für allgemeine Krankenhausleistungen keine Wahlleistung. Trefz kommt darüber hinaus zu dem Schluß „Keine Wahlleistungsqualität kommt den kosmetischen Operationen bei fehlender medizinischer Indikation zu, weil diese Eingriffe nicht im Zusammenhang mit einer Heilmaßnahme stehen“ (Das Krankenhaus 8/2003). M.E. kommt es hier aber auf den Einzelfall an. Wird die kosmetische Operation etwa im Zusammenhang mit einer Heilmaßnahme im Sinne der allgemeinen Krankenhausleistungen erbracht, beispielsweise die Entfernung eines Hauttumors und ein Face-Lifting in einer Sitzung, so ergeben sich fließende Übergänge. Hier kann der kosmetische Eingriff formal durchaus Wahlleistung sein. In diesem Fall kann das Krankenhaus für die allgemeinen Krankenhausleistungen eine DRG abrechnen. Zuzüglich kommen die Entgelte für die zuvor vereinbarten ärztlichen und nichtärztlichen Wahlleistungen zur Abrechnung. Wird unabhängig von der kosmetischen Operation keine „allgemeine Krankenhausleistung“ erbracht, können weder die Leistungen des Krankenhauses, noch die ärztlichen Leistungen als Wahlleistungcn im Sinne von §§ 22 BPflV/17 KHEntgG abgerechnet werden. In diesem Fall kann das Krankenhaus für seine Leistungen nach eigenem Ermessen Entgelte festlegen. Die ärztlichen Leistungen werden via GOÄ oder als Teil eines institutionellen Entgelts abgerechnet.

Fallpauschalen sind Durchschnittsvergütungen, deren Angemessenheit im Einzelfall kaum begründet werden kann

Wenn das Krankenhaus seine Leistungen in diesem Fall über eine DRG abrechnen will, mag dies nicht unmöglich sein. Das Krankenhaus wird auf Grund des völlig anderen Zusammenhangs der jeweiligen Leistungserbringung und -vergütung aber kaum die Angemessenheit dieser Vergütung im Einzelfall begründen können, weil erstens die Fallpauschalen Durchschnittsvergütungen für eine jeweilige Gruppe von teilweise höchst unterschiedlich aufwendigen Fällen darstellen und damit grundsätzlich keinen direkten Bezug zum Einzelfall haben. Zweitens besteht auf Grund der in entscheidenden Punkten nach vorhandenen Unschärfen des DRG-Systems und wegen der Orientierung der krankenhausindividuellen Basisfallwerte am jeweiligen historischen Individualbudget und damit am jeweiligen gesamten Fallspektrum grundsätzlich kein adäquater Leistungsbezug. Auch in dem

benannten Beispielfall mit der Erbringung einer kosmetischen Operation in Verbindung mit sonstigen allgemeinen Krankenhausleistungen wird sich die DRG-Abrechnung nicht problemlos gestalten. Weil die DRG ausschließlich für die allgemeinen Krankenhausleistungen abzurechnen ist, dürften zum Beispiel die ausschließlich auf die kosmetische Operation bezogenen ICD- und OPS-Kodes dem Grunde nach gar nicht bei der DRG-Gruppierung berükksichtigt werden. Dies ist rechtlich jedoch nirgends klar vorgegeben.

Ausschließlich kosmetisch begründete stationäre Aufenthalte sollten unbedingt DRG-unabhängig und für den Einzelfall nachvollziehbar abgerechnet werden

Die Abrechnung einer DRG für die allgemeinen Krankenhausleistungen einerseits und andererseits einer DRG für die nichtärztlichen Wahlleistungen durch das Krankenhaus würde sich hier jedoch in jedem Fall verbieten. Nach § 22 Abs. 1 Satz 3 BPflV/§ 17 Abs. 1 Satz 3 KHEntgG dürfen die Entgelte für Wahlleistungen „in keinem unangemessenen Verhältnis zu den Leistungen stehen“. Das „angemessene Verhältnis“ zu den im Individualfall erbrachten Wahlleistungen wird jedoch aus den genannten Gründen kaum dargelegt werden können. Insgesamt kann ich daher nur empfehlen, für ausschließlich kosmetisch begründete stationäre Aufenthalte DRG-unabhängige und hinsichtlich der im Individualfall tatsächlich erbrachten Leistungen nachvollziehbare Entgelte abzurechnen. Eine Abrechnung als allgemeine Krankenhausleistung nach §§ 2 BPflV/KHEntgG oder als Wahlleistung gemäß §§ 22 BPflV/17 KHEntgG kommt hier nicht in Betracht. Beim Sonderfall einer „Durchmischung“ sonstiger allgemeiner Krankenhausleistungen mit medizinisch nicht begründeten Leistungen, können diese nach der derzeitigen Rechtsgrundlage m. E. als Wahlleistungen abgerechnet werden. Dabei sollten die Patienten aber gesondert schriftlich darüber aufgeklärt werden, daß ihr Versicherer bei Prüfung des Falls seine Kostenübernahme gegebenenfalls auf die nur im Zusammenhang mit der Indikation der allgemeinen Krankenhausleistung anfallenden Erlösanteile inklusive diesbezüglicher Wahlleistungen reduzieren könnte.

Dr. Bernhard Rochell, Bundesärztekammer, Herbert-Lewin-Straße 1, 50931 Köln



Wer bietet Was?

Brustimplantate
Inamed
Mentor
Novamedical
Polytech-Silimed
Rofil Medro

Dokumentation
Richard Wolf

Endoskopie
Richard Wolf

Expander
Inamed
Mentor
Polytech-Silimed
Rofil Medro

Faltenbehandlung
Inamed
Novamedical
Q-Med
Polytech-Silimed
Rofil Medro

asclepios Medizintechnik

asclepios Medizintechnik
Elzacher Straße 6, D-79261 Gutach
Telefon: 07685/90 93 33, Telefax: 07685/90 93 34
E-Mail: info@asclepios.de
www.asclepios.de

Ihr kompetenter Partner für Medizintechnik und medizinische Hilfsmittel für die plastische Chirurgie und angrenzende Disziplinen. Unsere Schwerpunkte:

Kompressionsbekleidung nach ästhetisch/kosmetischen Eingriffen

Lipopantys
- Linie Standard: Die hexagonale Gewebestruktur aus Lycra-Mischgewebe garantiert kontrollierte Kompression in alle Richtungen
- Linie Elegance Coolmax: Durch die neuartige „weiche" Gewebemischung bieten diese Produkte bei kontrollierter Kompression ein sehr angenehmes Tragegefühl

Büstenhalter
- Innovative Technologie und Ästhetik für höchste Ansprüche

Kompressionsbekleidung für Schwerbrandverletzte (Fertigung nach Maß)

Hilfsmittel für das Narbenmanagement (Folien und Silikongel)
- Medigel (Folie zur Narbenprophylaxe bzw. Narbentherapie)
- Medipatch (selbstklebende Folie zur Narbenprophylaxe bzw. Narbentherapie)
- Spectragel (Silikongel zur Narbenprophylaxe bzw. Narbentherapie)

Instrumente für Hauttransplantation (Meek-Technik) und Dermatome

Zubehör
- Sterile Markierstifte
- Einmalslips zur Fotodokumentation

ATMOS MedizinTechnik

ATMOS MedizinTechnik GmbH & Co. KG
Ludwig-Kegel-Str. 16, D-79853 Lenzkirch
Telefon: 07653/689-0, Telefax: 07653/689-690
E-Mail: atmos@atmosmed.de
www.atmosmed.de

Seit 100 Jahren entwickelt, produziert und verkauft ATMOS innovative Medizintechnik in rund 60 Ländern. Im Bereich der Liposuktion bieten wir unseren Kunden eine Komplettlösung, die jeglichen medizinischen Herausforderungen gewachsen ist:

ATMOS Liposet: Das Profisystem für die Liposuktion

ATMOS Liposet besteht aus den Komponenten

- Chirurgiesauger ATMOS Record 55 DDS

Selbst bei schwierigen Operationsbedingungen bleibt durch das besonders hohe Vakuum die Liposuktion problemfrei für den Arzt und schonend für den Patienten. Das Direct-Docking-System ermöglicht das schnelle, saubere und fehlerfreie Wechseln der Sekretbehälter.

- Infiltrationspumpe ATMOS S 2001 TI

Um den Patienten durch kompetente und schnellere Behandlung zu entlasten, wurde die Infiltrationspumpe ATMOS S 2001 TI entwickelt, die mit herausragender Förderleistung im erhöhten Druckbereich sogar bei Gewebeverhärtungen einsetzbar ist.

- Zubehör

Sekretbehältersatz □ Fußregler zur stufenlosen Regulierung der Infiltration
□ Fußschalter zum Aktivieren und Ausschalten der Vakuumpumpe
□ Bakterienfilter □ Lipokanülen mit neuem Hygienekonzept

Baxter

BAXTER Deutschland GmbH
BioScience – Geschäftsbereich BioSurgery
Im Breitspiel 13, D-69126 Heidelberg
Telefon: 06221/397-0, Telefax: 06221/397-166
www.baxter.de
www.tissuesealing.com

Baxter BioSurgery ist auf die intraoperative Wundversorgung mit biologischen und biokompatiblen Präparaten spezialisiert.

TISSUCOL, ein humaner 2-Komponenten-Fibrinkleber generiert eine physiologische, 3-dimensionale Fibrin-Matrix, die die Wundheilung fördert.

FLOSEAL ist ein hoch viskoses Gel zur Hämostase und besteht aus einer Gelatine-Thrombin-Matrix.

Kollagen-Vliese (TissuFleece E) und **Kollagen-Folien** (TissuFoil E) zur Deckung von Defekten und Hautentnahmestellen sind ebenso verfügbar wie COSEAL, ein synthetischer chirurgischer Versiegeler auf der Basis von Polyethylenglykol.

Ein Produktkatalog ist unter www.baxter.de (Fachkreise/Biochirurgie) verfügbar.

BBD-AESCULAP
Ein Unternehmen der B. BRAUN-Gruppe

BBD Aesculap GmbH
Am Aesculap-Platz, D-78532 Tuttlingen
Telefon: 0 74 61/91 15-5, Telefax: 0 74 61/91 15-6 58
www.bbraun.de

Als Komplettanbieter für chirurgische Verbrauchsmaterialien führen wir unter anderem

Chirurgisches Nahtmaterial

- Safil® ein mittelfristig resorbierbares Nahtmaterial aus Polyglykolsäure, geflochten oder monofil, erhältlich in den Stärken USP 10/0 bis 2
- Premilene® das nicht resorbierbare Monofilament aus Polypropylen ist in den Stärken USP 10/0 bis 1 erhältlich
- Safil® Quick ein kurzfristig resorbierbares, geflochtenes Nahtmaterial aus Polyglykolsäure für Intrakutannähte, in den Stärken USP 8/0 bis 2 erhältlich

Unser Nahtmaterial ist mit atraumatischen Nadeln aus geprüfter Stahlqualität armiert. Mehr als 100 atraumatische Nadeltypen für alle chirurgischen Disziplinen und individuelle Präferenzen des Operatuers sind verfügbar. Diese Nadeln verfügen über ein Praxis gerechtes Design, gewährleisten ein gutes Durchstichverhalten, gute Gleitfähigkeit, angepaßte Biegesteifigkeit, Bruchfestigkeit und minimales Gewebetrauma.

Nahtsets

- Derma-Set: Dermaset ist ein chirurgisches Spezialnahtset zur Fixierung von Hauttransplantaten. Dermaset besteht aus acht 15 cm langen Polypropylenfäden, die jeweils doppelt armiert sind.
- Ear-Set: Ear Set ist ein Spezialnahtset zur Rekonstruktion der Ohrmuschel unter Verwendung von Rippenknorpel. Ear Set besteht aus fünf 15 cm langen Stahlfäden, die jeweils doppelt armiert sind.

Gewebekleber

Histoacryl® für den nahtlosen Verschluß kleiner Hautwunden

Wer bietet Was?

beautypool GmbH
Steinsbüscherhof, D-53604 Bad Honnef
Telefon: 0 22 24/98 67 80 / 90 21 61, Telefax: 0 22 24/90 21 62
E-Mail: info@beautypool-online.de
www.beautypool-online.de

ANTI-AGING * ANTI-AKNE * ANTI-HYPERPIGMENTIERUNG

SKIN TECH PEELINGS
EASY PHYTIC
EASY PEEL 15 % TCA
UNIDEEP 23 % TCA
ONLY TOUCH 40 % TCA
SET SANDBRASION
PRE PEEL CLEANSER (Reinigungsschaum)

SKIN TECH CREMES
Vitamin E Feuchtigkeitscreme antioxidant
Purifyingcreme (Aknecreme)
Blending Bleaching (Anti-Hyperpigmentierungscreme)
DHEA Phyto
A+C+E Antiaging-Vitamincreme mit Liponsäure

PRO-MEDIC Medizinisches Cremeprogramm
Juvenesse (Kapseln mit Omega 3, Omega 6 und Vitaminen)
Kinederm-C Creme (Vitamin C Creme)
Kinederm-C Ampullen (Vitamin C)
Retiderm K (Vitamin A Creme)
Mediclean (Anti-Hyperpigmentierungscreme)
Medi-Block color und colorless (Sunblocker)
KelaGel (gegen Hämatome und Schwellungen)
Hylactive (Feuchtigkeitsemulsion)
Cikaderm (Narbenreduktionscreme)

Biomet Europe
BioMaterials GmbH
Frankfurter Straße 129, D-64293 Darmstadt
Telefon: 06151/72 72 00
www.biomaterials.com

Septocoll® E
Equines Kollagenvlies mit lang anhaltendem Antibiotikumschutz für die septische und aseptische Chirurgie.

Septopal®
Gentamicinhaltige PMMA-Kugelkette – hohe lokale Antibiotikumkonzentration mit lang anhaltender Wirkung ohne systemische Nebeneffekte.

Targobone®
Teicoplaninhaltiges osteoproduktives, resorbierbares Kollagenlyophilisat zur Auffüllung von Knochendefekten – initiiert die natürliche Knochenheilung.

Mesofol®
Transparente, resorbierbare Folie zum Schutz vor postoperativen Adhäsionen.

Topkin®
Degradierbare, transparente Wundabdeckung für nicht infizierte Wunden, die den Heilungsprozess unterstützt und den Patientenkomfort durch Reduktion des Wundschmerzes steigert.

GPS™-System
System zur Separierung von PRP (Plättchenreichem Plasma) zur Beschleunigung der natürlichen Heilungsprozesse des Körpers.

Calcibon®
Synthetisches, biodegradierbares, osteokonduktives Knochenersatzmaterial auf Kalziumphosphatbasis mit hoher Kompressionsfestigkeit.

Endobon®
Natürliche Hydroxylapatitkeramik mit interkonnektierendem Porensystem – besonders gut als Knochenersatzmaterial geeignet.

Collapat® II
Kollagenvlies mit synthetischem Hydroxylapatitgranulat für die multizentrische Knochenregeneration.

Colloss®
Osteoproduktives, resorbierbares Kollagenlyophilisat zur Auffüllung von Knochendefekten – initiiert die natürliche Knochenheilung

Inamed Aesthetics GmbH
Hansaallee 201, D-40549 Düsseldorf
Telefon: 0211/16895-0, Telefax: 0211/16895-16
E-Mail: info@inamed-aesthetics.de
www.inamed.com

Seit über 25 Jahren steht Inamed für innovative Lösungen im plastisch-ästhetischen Bereich. In drei Geschäftsfeldern – Breast Aesthetics, Facial Aesthetics und Health – sichern qualitativ hochwertige, verläßliche und innovative Produkte unsere führende Stellung im Markt.

Auf dem Gebiet Breast Aesthetics genießt Inamed einen hervorragenden Ruf als Anbieter hochwertiger Implantate zur Brustaugmentation und -rekonstruktion. Im Bereich Facial Aesthetics bieten wir ein bewährtes und umfassendes Produktprogramm zur Faltentherapie. Unsere Sparte Health vermarktet hochqualitative Produkte für die langfristig wirkende Behandlung von Übergewicht.

Unsere Vision: Richtungsweisend zu sein in der Entwicklung und Vermarktung innovativer, hochqualitativer und wissenschaftlich fundierter Produkte und Leistungen, die die Lebensqualität verbessern.

Unsere Produkte

■ Breast Aesthetics
McGhan Silikongel Brustimplantate
McGhan Saline Brustimplantate
McGhan Hautexpander zur Rekonstruktion
CUI Silikongel Brustimplantate
CUI Saline Brustimplantate
CUI Hautexpander zur Rekonstruktion
Gewebeexpander
Marena® Kompressionsbekleidung
Epiderm® Silikonfolie und Silikongel
Snowden Pencer chirurgisches Instrumentarium

■ Facial Aesthetics
Zyderm®, Zyplast®, Hylaform®, HydraFill®

■ Health
BIBTM BioEnterics® Intragastric Balloon
Lap-Band® System

Fettabsaugung
Atmos
Mentor
Polytech-Silimed
Richard Wolf
Rofil Medro

Gesichtsimplantate
Mentor
Polytech-Silimed

Handchirurgie
Leica
Richard Wolf
Zeiss

Hautkleber
BBD-Aesculap

Kompressionswäsche
Asclepios
Inamed
Mentor
Novamedical
Polytech-Silimed
Rofil Medro

Laser
Wave Light

Wer bietet Was?

Lichtquellen
Richard Wolf

Mammaimplantate
Inamed
Mentor
Novamedical
Polytech-Silimed
Rofil Medro

Medizinische Kosmetikprodukte
Beautypool
Rofil Medro

Mikrochirurgie
Leica
Richard Wolf
Zeiss

Nahtmaterial Nahtsets
BBD-Aesculap

Narbentherapie
Asclepios
Beautypool
Dr. Suwelack
Novamedical
Polytech-Silimed
Rofil Medro



Leica Mikrosysteme Vertrieb GmbH
Lilienthalstraße 39–45, D-64625 Bensheim
Telefon: 06251/136-164
www.leica-microsystems.com

Leica bietet das optimierte Mikroskopprogramm für mikrochirurgische Eingriffe!

Das hervorstechende Merkmal, das alle Leica Mikroskope auszeichnet ist die extreme **Tiefenschärfe**. Diese ist für den Mikrochirurgen in der Praxis von Bedeutung, weil das ständige Weglegen der Instrumente oder das Bedienen eines Fußpedals entfällt. Der abgedeckte Schärfebereich ist so breit, daß er meist die gesamte Wundtiefe einschließt und so den Operateur den Gedanken an das Fokussieren häufig vergessen läßt. Das kristallklare Bild, die helle auf unendlich eingestellte Optik lassen den Operateur über viele Stunden entspannt arbeiten.

Diese Qualitätsoptik weisen alle Geräte auf, weil Leica keine Kompromisse eingehen will. Die Mikroskoptypen unterscheiden sich je nach Anwendungsgebiet.

Als Topline-Gerät für große plastische Operationen empfiehlt sich das **Leica MS2**. Durch elektromagnetische Bremsen und die automatische Balancierung läßt es sich sehr leicht manövrieren und ist mit Einblicken für bis zu drei Personen optimal ausgestattet.
Als einziges Gerät am Markt bietet das **Leica M680** zwei Mikroskope in einem. Zwei Operateure können sich unterschiedliche Vergrößerung, Fokus und Bildausschnitt einstellen.

Außerdem bieten wir:
- Einfache Geräte für den solo arbeitenden Handchirurgen sowie kleine Eingriffe
- Geräte zur Deckenmontage
- OP-Liegen und -Stühle

Wir freuen uns auf Ihren Anruf!



Mentor Deutschland GmbH
Ludwigstraße 45, D-85399 Hallbergmoos
Telefon: 0811/60050-0, Telefax: 0811/60050-11
E-Mail: info@mentor-deutschland.de
www.mentor-deutschland.de

Mammaimplantate
- Gelgefüllte Implantate
- Saline Implantate
- Becker® Implantate
- Permanentexpander
- Messimplantate

Expander
- Brust-Expander
- Gewebe-Expander

Produkte für die Fettabsaugung
- Systeme
- Kanülen Instrumentarium
- Microinfiltrationskanülen
- Coleman-System
- Caromed® Kompressionswäsche

Gesichtsimplantate
- Wange
- Kinn
- Nase



Novamedical GmbH
Elisabeth-Selbert-Straße 5, D-40764 Langenfeld
Telefon: +49 (0) 2173/39955, Telefax: +49 (0) 2173/3995454
E-Mail: info@novamedical.de
www.novamedical.de

Dermalive
Injizierbare Mikroimplantate für Faltenkorrektur

Dermadeep
Injizierbare Mikroimplantate zur Augmentation von Wangen und Kinn

Perouse Plastie
Silikongel gefüllte Mammimplantate

Voe
Kompressionsbandagen nach Liposuktion

Suture Strip Plus
Elastische Wundverschlußstreifen

Sil-Med
Geschlossenes Silikon - Wunddrainagensystem

Brennen
Skin Graft Mesher

Mediskin
Tiefgefrorene, sterile Schweinehaut für die Brandverletztentherapie

Novagel
Silikongel – Platte für Narben- und Keloidtherapie



POLYTECH SILIMED Europe GmbH
Altheimer Straße 32, D-64807 Dieburg
Telefon: 06071/98630, Telefax: 06071/986330
E-Mail: Kundenservice@PolytechSilimed.de
www.PolytechSilimed.de

Produkte – Auswahl – Service

POLYTECH SILIMED Europe GmbH bietet dem Operateur ein einzigartiges Spektrum an Implantaten und Geräte für die Körperkonturkorrektur. Unser Schwerpunkt liegt auf silikongelgefüllten Mammaimplantaten, da diese erwiesenermaßen ein optimaler Weichteilersatz sind. Bezüglich der Oberfläche der Implantate kann der Operateur zwischen MikroPolyurethanSchaum-beschichteten, texturierten und glattwandigen Implantaten wählen. Neben den silikongelgefüllten Implantaten stehen auffüllbare und Doppellumen-Implantate zur Verfügung.

Mamma-, Fazial-, Gluteus-, Testikular- und Wadenimplantate gehören, ebenso wie eine große Auswahl an Expandern, zum Standardprogramm. Patientenspezifische Implantate und Sonderanfertigungen erweitern die Angebotsvielfalt an Implantaten.

Geräte und Instrumente für die Lipoaspiration, Pigmentation und Dermabrasion, sowie Kompressionsbustiers und Produkte für die Narbentherapie komplettieren die Produktpalette für die plastische und rekonstruktive Chirurgie.

Wer bietet Was?

Q-Med GmbH
Berliner Ring 89, D-64625 Bensheim
Telefon: 06251/77079-13
E-Mail: info.germany@q-med.com
www.restylane.de

RESTYLANE – NATURAL BEAUTY MADE IN SCHWEDEN

Q-Med bietet Ihnen ein vollständiges Produktsortiment zur Augmentation von Falten und Lippen und zur Gesichtskonturierung an. Das maßgeschneiderte Konzept stellt die Lösung für sehr viele Patientenbedürfnisse dar. Für eine optimale Wirkung ist die Größe der Gelpartikel in jedem Produkt so gewählt, daß sie zur Gewebedichte in der empfohlenen Gewebetiefe paßt. Jedes RESTYLANE-Produkt besteht zu 90% aus dem kristallklaren NASHA-Gel (nicht-animalische stabilisierte Hyaluronsäure). Das NASHA-Gel in RESTYLANE ist maximal zu 1% stabilisiert. Dies ist die Grundlage für Produkte mit der hervorragenden Biokompatibilität der Hyaluronsäure kombiniert mit einer längeren therapeutischen Wirkung.

RESTYLANE ist seit 1996 in Europa für den Vertrieb zugelassen. Im Dezember 2003 wurde RESTYLANE von der US-amerikanischen Arzneimittelaufsichtbehörde FDA die Zulassung für den Vertrieb in den USA erteilt.

- **RESTYLANE Touch**, ein homogenes Gel mit sehr feinen NASHA-Partikeln, glättet feine oberflächliche Linien und Fältchen.
- **RESTYLANE** enthält mittelgroße NASHA-Gelpartikel und wird zur Unterspritzung von Falten sowie zum Formen der Lippen eingesetzt.
- **RESTYLANE Perlane** gibt viel Volumen durch die größeren Gel-Partikel; besonders für den Lippenbereich geeignet, glättet tiefere Falten und modelliert die Gesichtskonturen.

Richard Wolf GmbH
Pforzheimer Straße 32, D-75438 Knittlingen
Telefon: 07043/35-0, Telefax: 07043/35-462
E-Mail: benjamin.seidenspinner@richard-wolf.com
www.richard-wolf.com

Als einer der führenden Hersteller in der Endoskopie können wir im Fachbereich Plastische Chirurgie folgende Instrumentensets für das endoskopisch unterstützte Operieren anbieten:

- **Stirnlift**
- **Blepharoplastik**
- **Rhinoplastik**
- **Brustrekonstruktion**
- **Abdominalplastik**
- **Endo-Dokumentation**
- **HF-Geräte**
- **Systemlösung für die Fettabsaugung**

Neben den oben angeführten Instrumentensets für die Plastische Chirurgie können wir ergänzend folgende Visualisierungs- und Dokumentationssysteme bieten:

- **Endo-Kamera-Systeme** mit digitaler Bildverarbeitung in 1 und 3 Chip Ausführung.
- **MEDIMAGE**: Hiermit ist ein komplettes, digitales Patientenbild- und Dokumentenmanagement möglich sowie Bildakquisition, -verarbeitung und -archivierung. Darüber hinaus die Aufnahme von Einzelbildern und Filmsequenzen, sowie die direkte Erstellung von Operationsberichten. Weiterhin bietet MEDIMAGE die Möglichkeit zur intraoperativen Darstellung von präoperativen Röntgen-Bilddaten oder andere präoperativen, operationsrevelvanten Daten wie z. B. Ultraschall, CT, etc.
- **L-CAP MOTION**: Der medizinische CD-Recorder zur einfachen Dokumentation von endoskopisch erzieltem Bildmaterial
- **Halogen und Xenon Lichtquellen** in verschiedenen Ausführungen um allen Anforderungen gerecht zu werden

ROFIL MEDRO GmbH
Medizinische Produkte
Waagenstrasse 32, D-40229 Düsseldorf
Telefon: +49 (211) 22 18 66, Telefax: +49 (211) 22 18 67
E-Mail: info@rofilmedro.de
www.rofilmedro.de

Unsere Produktpalette umfaßt

- Runde und tropfenförmige Implantate und Expander für die Mammachirurgie
- Asymmetrische anatomisch geformte Naturformimplantate
- Injizierbare Implantate zur Faltentherapie: Rofilan, Reviderm intra und Artecoll
- Produkte zur Narbentherapie, z.B. Zeraderm Scar Gel
- Komplettversorgung für die Liposuktion: Kanülen, Geräte zur Infiltration und Absaugung, Vibrationslipektomie, postoperative Kompressionsversorgung
- Medizinische Kosmetik: Philoderm professional

Dr. Suwelack Skin & Health Care AG
Josef-Suwelack-Strasse, D-48727 Billerbeck
Telefon: 02543/72443, Telefax: 02543/72360
E-Mail: info@matriderm.de
www.matriderm.de
www.skin-healthcare.de

Wir bieten Ihnen Produktkonzepte auf der Basis natürlicher, gefriergetrockneter Biomatrices

MATRIDERM – Collagen-Elastin-Matrix zur dermalen Regeneration

Die Wiederherstellung von Vollhautdefekten nach Verbrennungen und Narbenexzisionen kann nur dann optimal verlaufen, wenn sowohl Epidermis als auch Dermis adäquat regenerieren. MATRIDERM® einzeitig in Kombination mit Spalthaut eingesetzt verbessert die Wiederherstellung der Dermis signifikant.

MATRIDERM® ist eine nativ strukturierte Matrix aus Collagen und Elastin. Die natürlichen Strukturproteine dienen als Baugerüst beim Wiederaufbau der Haut und modulieren die Ausprägung von Narbengewebe.

OP-Einrichtungen
Leica
Richard Wolf
Zeiss

Operationsmikroskope
Leica
Zeiss

OP-Instrumente
Inamed
Richard Wolf

Pharmaka
Baxter
Biomet

Verbrennungen
Dr. Suwelack
Novamedical

Wundversorgung
Baxter
BBD-Aesculap
Biomet
Novamedical

Wer bietet Was?

Wer bietet Was?

WaveLight

WaveLight Laser Technologie AG
Am Wolfsmantel 5, D-91058 Erlangen
Telefon: 0 91 31/61 86-140, Telefax: 0 91 31/61 86-202
E-Mail: kanzler@wavelight-laser.com
www.wavelight-laser.com

Lasersysteme für Ästhetik & Dermatologie

ARION: Entfernung unerwünschter Körperbehaarung
Effektives Alexandrit Lasersystem für die rasche Entfernung unerwünschter Körperbehaarung. Daneben können oberflächliche vaskuläre Veränderungen ebenso schonend beseitigt werden.

BURANE: Skin Resurfacing, Skin Rejuvenation, Narbenglättung, benigne Hautveränderungen
Universelles Erbium:YAG Lasersystem für die dermatologische Praxis. Die XL Version des Gerätes bietet mit der „Triple-Mode-Technologie", die auf dem Markt einzigartige Möglichkeit, das klassische Ablationsverfahren (Skin Resurfacing) mit einer thermischen Funktion (non-ablativ) zu kombinieren.

MYDON: Behandlung vaskulärer Hautveränderungen
Vielseitiges Neodym:YAG Lasersystem für die schonende Behandlung vaskulärer Hautveränderungen, unabhängig von Färbung der Gefäße (bläulich und rötlich) und von der Lage (oberflächlich als auch tiefer gelegen). Zusätzlich effektiver Epilationsmodus für alle Hauttypen (I bis VI).

SINON: Entfernung von pigmentierten Hautveränderungen und Tätowierungen
Bewährtes Q-switched Rubin Lasersystem zur narbenfreien Entfernung von Tätowierungen, pigmentierten Hautveränderungen und Haarentfernung bei hellen Hauttypen.

TALOS: Therapierung von Psoriasis, Vitiligo und atopischer Dermatitis
Wirkungsvolles Excimer Lasersystem für die effektive und erfolgversprechende Behandlung von Psoriasis, Vitiligo und atopischer Dermatitis.

ZEISS

We make it visible.

Carl Zeiss – Chirurgische Geräte
D-73446 Oberkochen
E-Mail: OPMI@zeiss.de
www.zeiss.de/p+r

Operationsmikroskope und Prismenlupen für die plastische und rekonstruktive Mikrochirurgie:

Operationsmikroskope:
- OPMI® Vario/S88 System

Prismenlupen:
- Prismenlupe KS
- Prismenlupe KF

Wer bietet was?
Fehlt Ihre Firma?
06221 / 13 77 620

Fragebogen zur Weiterbildung an die assoziierten Mitglieder der Vereinigung der Deutschen Plastischen Chirurgen (VDPC)

Evaluation der Weiterbildung in der Plastischen Chirurgie

Die Vereinigung der Deutschen Plastischen Chirurgen möchte sich ein aktuelles Bild über die derzeitige Weiterbildungssituation in der Plastischen Chirurgie verschaffen. Ziel ist eine weitere Verbesserung der Ausbildung zum Plastischen Chirurgen.

Daher wurde in Anlehnung an eine Umfrage in der Allgemeinchirurgie der hier abgedruckte Fragebogen entwickelt. Der Fragebogen wurde an Ostern 2004 an alle assoziierten Mitglieder entweder per Email als pdf-Datei oder als Ausdruck per Post versandt. Der Zuspruch zur Umfrage in den bisher in der Geschäftsstelle in Berlin eingegangenen Fragebögen ist durchweg positiv.

Allerdings sind noch nicht alle Fragebögen zurückgeschickt worden. Wir dürfen daher im Sinne der Validität der Umfrage alle assoziierten Mitglieder auffordern, den zugesandten Fragebogen ausgefüllt an die Geschäftsstelle der VDPC in Berlin zu senden. Die Beteiligung wird sicher auch ein Maßstab für das eigene Interesse an einer verbesserten Weiterbildung sein.

Die Auswertung erfolgt bewußt anonym. Natürlich werden die Ergebnisse auch veröffentlicht.

Riccardo Giunta

1. Angaben zur Person und zum Arbeitgeber (Weiterbildungsstätte)

1.1. Ihr Alter: ____Jahre
1.2. Ihr Geschlecht ☐ w ☐ m
1.3. Ich befinde mich derzeit an einer Weiterbildungsstätte für Plastische Chirurgie ☐ ja ☐ nein, sondern_____
1.4. Ich habe bereits einen Facharzt ☐ nein ☐ ja, für ☐ Chirurgie ☐ _____
1.5. Ich bin im Weiterbildungsjahr:_____
1.6. Ich bin im Bereich der Landesärztekammer _____ tätig
1.7. Wie viele Jahre Weiterbildung hat Ihr Weiterbilder
☐ Volle Weiterbildung ☐ Keine volle Weiterbildung, Jahre____
1.8. Meine Weiterbildungsstätte ist ein/eine
☐ Krankenhaus der Grund-/Regelversorgung
☐ Krankenhaus der Schwerpunktversorgung
☐ Krankenhaus der Maximalversorgung
☐ Universitätsklinik
☐ Niedergelassener Plastischer Chirurg
1.9. An wie vielen Weiterbildungsstätten waren Sie vorher im Rahmen Ihrer Weiterbildung?_____
1.10. Nach wie vielen Jahren legt man durchschnittlich an Ihrer Weiterbildungsstätte die Facharztprüfung ab? _____Jahre
1.11. Krankenhausträger
☐ öffentlicher Träger (Stadt, Land)
☐ Gemeinnütziger Träger (z.B. Kirche, GmbH)
☐ Versicherung (BG, Knappschaft etc.)
☐ privater Träger
1.12. Ich habe das Gefühl mein Krankenhausträger (Verwaltung) interessiert sich für die Weiterbildung seiner Mitarbeiter ☐ ja ☐ nein
1.13. Mein Arbeitsvertrag ist
☐ unbefristet
☐ befristet auf _____ Jahre
☐ befristet bis zum Facharzt für Plastische Chirurgie
☐ ein „Kettenvertrag" mit durchschnittl. Vertragsdauer von _____ Jahre
1.14. Überstunden werden
☐ vergütet ☐ mit Freizeitausgleich abgegolten ☐ weder noch
1.15. Eine Poolbeteiligung ist an unserer Abteilung
☐ klar geregelt ☐ erfolgt mit unklarer Regelung ☐ erfolgt nicht
1.16. Folgende Perspektiven und Möglichkeiten bieten sich nach Abschluß der Facharztausbildung bei meinem jetzigen Arbeitgeber
☐ Entlassung (Mehrfachnennungen möglich)
☐ Befristete Weiterbeschäftigung
☐ Unbefristete Anstellung
☐ Ausbildung zu Zusatzbezeichnungen möglich (z.B. Handchirurgie)
☐ Aufstieg in der Hierarchie der Klinik
☐ Einkommensverbesserung

2. Fragen zu Inhalt und interne Organisation der Weiterbildung

2.1. Wie viele der folgenden Operationen haben Sie selbst als Operateur unter Anleitung durchgeführt (Anzahl in den letzten 12 Monaten)?
In den Bereichen:
Kopf und Hals _____
Brustwand _____
Bauchwand _____
Stütz- und Bewegungsapparat _____
Gefäß-,Nerven- und Lymphsystem _____
Verbrennungsbehandlungen _____
Plastisch-Ästhetische Operationen _____
Eingriffsarten
Hauttransplantationen (z.B. Vollhaut) _____
Lokale Lappenplastiken _____
Replantationen _____
Dupuytren´sche Kontrakturen _____
Osteosynthesen Kahnbein _____
Freie Lappenplastiken _____
Brustaugmentationen _____
Nasenoperationen _____
Gesichtsstraffungen („Face-Lift") _____

2.2. Werden bei Ihnen Operationen (z.B. Replantationen, Lappenplastiken etc.) theoretisch erklärt oder besprochen? ☐ ja ☐ nein

2.3 Sind Sie mit der Häufigkeit der Lehrassistenzen in Ihrer Weiterbildungsstätte zufrieden? ☐ ja ☐ nein

2.4 Führt Ihr Chef selbst Lehrassistenzen durch? ☐ ja ☐ nein

2.5 Führt Ihr Chef mit Ihnen regelmäßig (zumindest einmal pro Jahr) ein Gespräch über Ziele und Fortgang Ihrer Weiterbildung? ☐ ja ☐ nein

2.6 Gibt es eine grobe Struktur für Weiterbildung in Ihrer Klinik? (z.B. ein Rotationssystem) ☐ ja ☐ nein

2.7 Oder ist anderweitig geregelt, in welchem Jahr Sie an welche Fähigkeiten (Operationen etc.) herangeführt und weitergebildet werden? ☐ ja ☐ nein

2.8 Gibt es bei Ihnen Operationen, die nur bestimmte Oberärzte oder der Chef selbst ausführen, die für Ihre Weiterbildung aber wichtig wären? ☐ ja ☐ nein

2.9 Werden Sie auch in ästhetischer Chirurgie ausgebildet? ☐ ja ☐ nein

2.10 Werden Ihre Anamnesen, OP-Berichte und Arztbriefe kontrolliert und ggf. korrigiert? ☐ ja ☐ nein

2.11 Welche plastisch-chirurgischen Fachzeitschriften sind für Sie zugänglich, welche haben Sie selbst abonniert?

	zugänglich	selbst abonniert
☐ Handchirurgie Mikrochirurgie Plastische Chirurgie	☐	☐
☐ Plastic and Reconstructive Surgery	☐	☐
☐ European Journal of Plastic Surgery	☐	☐
☐ Annals of Plastic Surgery	☐	☐
☐ British Journal of Plastic Surgery	☐	☐

2.12 Gibt es an Ihrer Weiterbildungsstätte einen Internetzugang? ☐ ja ☐ nein

2.13 Würden Sie für die Weiterbildung elektronische Angebote nutzen? ☐ ja ☐ nein

2.14 Wenn ja, welche (Mehrfachnennungen möglich)?
☐ Nachschlagewerke (CD-ROMs)
☐ interaktive Lernsoftware
☐ OP-Videos auf Kassette oder DVD
☐ OP-Videos Online (Internet)
☐ Online Tutorials mit Experten
☐ Vortragsaufzeichnungen von Kongressen

2.15 Welche der folgenden Internet-Angebote für Plastische Chirurgen kennen und nutzen Sie?
☐ VDPC Homepage
☐ VDÄPC Homepage
☐ Homepage der American Society for Plastic Surgery
☐ Webseite des Jahreskongresses der VDPC

2.16 Gibt es regelmäßige Fortbildungsveranstaltungen an Ihrer Weiterbildungsstätte? ☐ ja ☐ nein

2.17 Gibt es Besprechungen von besonders schwierigen Fällen? ☐ ja ☐ nein

2.18 Gibt es tägliche Indikationskonferenzen, auf der die zu operierenden Patienten nach Indikation und OP-Methode besprochen werden? ☐ ja ☐ nein

3. Fragen zur Organisation externer Weiterbildungsveranstaltungen

3.1 Wie oft schickt Sie Ihr Chef auf externe Veranstaltungen, die für Ihre Weiterbildung hilfreich sind?
Fortbildungen
☐ nie ☐ selten ☐ einmal pro Jahr ☐ häufiger als einmal pro Jahr
Kongresse
☐ nie ☐ selten ☐ einmal pro Jahr ☐ häufiger als einmal pro Jahr

3.2 Erhalten Sie dafür finanzielle Unterstützung (Kongreßgebühr, Fahrtkosten, Übernachtung etc.)? ☐ ja, voll ☐ ja, teilweise ☐ nein

3.3 Wie beurteilen die Kosten für folgende Veranstaltungen
Kongresse (z.B. VDPC) ☐ unerschwinglich ☐ teuer ☐ akzeptabel
Seminare ☐ unerschwinglich ☐ teuer ☐ akzeptabel
OP-Kurse ☐ unerschwinglich ☐ teuer ☐ akzeptabel

3.4 Können Sie die Weiterbildungsseminare der VDPC regelmäßig besuchen? ☐ ja ☐ nein

3.5 Müssen Sie für Fortbildung Urlaub nehmen? ☐ ja ☐ nein

3.6 Gibt es „geschützte" Zeiten (z.B. eine Stunde pro Woche), in denen Sie ungestört etwas für Ihre Weiterbildung tun können? ☐ ja ☐ nein

3.7 Erhalten Sie vor der Facharztprüfung freie Zeit zur Vorbereitung? ☐ ja ☐ nein

4. Ihre persönlichen Perspektiven und Ziele

4.1 Folgende Anstellung strebe ich nach Abschluß der Facharztausbildung an:
☐ Weiterbeschäftigung beim jetzigen Arbeitgeber
☐ Krankenhauswechsel
☐ Niederlassung als Plastischer Chirurg
☐ Niederlassung als rein ästhetisch Plastischer Chirurg
☐ Tätigkeit im nichtärztlichen Bereich

4.2 Nach Abschluß der Facharztweiterbildung strebe ich folgende Ziele an:
☐ Weiterbildung für Zusatzbezeichnung (z.B. Handchirurgie)
☐ Spezialisierung auf ein Teilgebiet der Plastischen Chirurgie
☐ Aufstieg in der Hierarchie der Klinik
☐ Habilitation
☐ Einkommensverbesserung

4.3 Kennen Sie die neue Weiterbildungsordnung für Chirurgie und Plastische Chirurgie? ☐ ja ☐ nein

4.4 Wird die neue Weiterbildungsordnung Ihrer Meinung nach die Weiterbildung zum Plastischen Chirurgen
Verkürzen ☐ ja ☐ nein
Vereinfachen ☐ ja ☐ nein
Komplizierter machen ☐ ja ☐ nein
Unerreichbar machen ☐ ja ☐ nein
Höhere Ansprüche an die Mobilität stellen ☐ ja ☐ nein

4.5 Was halten Sie von diesem Fragebogen?
sinnvoll ☐ überflüssig ☐

4.6 Wurden wichtige Aspekte der Weiterbildung nicht berücksichtigt?
Welche? ☐ ja ☐ nein

? ? Bitte senden an die Geschäftsstelle der VDPC, Bleibtreustraße 12a, 10623 Berlin, Fax 030/8851067

The Contour Profile® Expander Family.

Neue Dimensionen für Ihren Erfolg
in der Plastischen Chirurgie





Success has a shape.
Three actually.





MENTOR

Mentor Deutschland GmbH · Ludwigstraße 45
Haus C · D-85399 Hallbergmoos
Telefon: 08 11/6 00 50-0 · Telefax: 08 11/6 00 50-11

Elite™ gels

The Round Gel Implant Family

kohäsiv · sicher · ästhetisch

Qualität ist eine Notwendigkeit, kein Luxus

NEU

Round Moderate Profile | Round Moderate Plus Profile | Round High Profile

More styles. More choices.

MENTOR

Mentor Deutschland GmbH · Ludwigstraße 45
Haus C · D-85399 Hallbergmoos
Telefon: 08 11/6 00 50-0 · Telefax: 08 11/6 00 50-11