4. Jahrgang • Heft 3
September 2004

Plastische CHIRURGIE

Mitteilungen Vereinigung der Deutschen Plastischen Chirurgen – VDPC Vereinigung der Deutschen Ästhetisch-Plastischen Chirurgen – VDÄPC



Aktuelle Nachrichten

Thema:
Die auffällige Narbe
Konservative und chirurgische Therapie

Bericht von der EQUAM Konsensus Konferenz

Möglichkeiten und Grenzen der Vakuumtherapie

Kongreßausgabe
35. Jahrestagung der Vereinigung der Deutschen Plastischen Chirurgen

9. Jahrestagung der Vereinigung der Deutschen Ästhetisch-Plastischen Chirurgen

Eine Publikation des Kaden Verlags
KADEN

Postvertriebsstück D57442 Gebühr bezahlt • Dr. Kaden Verlag GmbH & Co. KG • Ringstraße 19 • 69115 Heidelberg ISSN1618-6214



NEU

DERMABOND

PROPEN

TOPISCHER HAUTKLEBER 2-Octyl Cyanoacrylat

Willkommen in der Zukunft des innovativen Hautverschlusses

Dermabond ProPen



Der Hautkleber für den einfachen und sicheren Hautverschluss

- Leichte komfortable Anwendung
- Sehr gut zu dosieren
- Hervorragendes kosmetisches Ergebnis
- Duschbeständig
- Mikrobielle Barriere

www.dermabond.de

Ethicon Products
WORLDWIDE

Alles ist möglich?

Kalt erwischt hat uns im Juli 2004 die Meldung, daß die aus den USA bekannten Reality-Shows „The Swan“ „I want to look like a star“ und „Extreme Makeover“ künftig auch das deutsche Fernsehpublikum beglücken werden, – nicht als synchronisierte amerikanische Konserve, nein, hautnah mit deutschen Opfern und Tätern. Im Big-Brother-Container war Herr N. zu bewundern: Routiniert prüfende Hände an Bauchfalten und Pobacken, Kennerblick.

Herrn N. wird gleich die Beteiligung an mehreren Serien nachgesagt, hier herscht allerdings strenge Geheimhaltung, kein vorzeitiges Outen. Sein treuer Vasall, Oberarzt M., verteidigt die Beteiligung an der Serie „Alles ist möglich“ mit dem Argument, daß ohne die Beteiligung des verantwortungsbewußten Herrn M. alles noch viel schlimmer ausfallen hätte können und daß der katastrophale Titel „Alles ist möglich“ mit Distanz gesehen wird, sozusagen mit einem unsichtbaren Fragezeichen versehen.

Der flüchtige Ruhm durch TV-Serien wird von den beteiligten Ärzten teuer bezahlt

Das hatten sich unsere Kollegen von der *American Society of Plastic Surgery* damals vor zwei Jahren auch gedacht, als sie bereit waren, sich an der Serie „Extreme Makeover“ zu beteiligen: Nur, – sie konnten damals bereits auf die Planung Einfluß nehmen, sie konnten Auflagen aushandeln, wie beispielsweise die Auswahl aus einer größeren Schar von Kandidaten und ein strenges Anforderungsprofil beim Operateur. Und dennoch: Sie alle würden es nicht wieder tun. Den einzelnen hat die Beteiligung zwar vorübergehend Ruhm beschert, diesen mußten sie aber teuer bezahlen: Scharen von ungeeigneten Patienten, eine Flut von neid- und hasserfüllten Briefen, auch massive Drohungen. Einer der Akteure ist daraufhin aus der *American Society of Plastic Surgery* ausgetreten … Und wegen der sensationellen Einschaltquoten zog die moderate Serie „Extreme Makeover“ reißerischere, härtere Serien nach sich. Rolf-Rüdiger Olbrisch, unser VDÄPC Präsident, hat für eine klare Abgrenzung gesorgt: er spricht in seiner Presseerklärung vom „Aufeinandertreffen von zwei Charakterkrüppeln“. Harte Worte, aber notwendiger denn je zuvor; soeben hat die Bayerische Landesärztekammer in 2. Instanz einen Rechtsstreit gegen eine Privatklinik verloren, die in einer Rundfunksendung eine Gruppenverschönerung („Unser Dorf soll schöner werden?“) angeboten hat.

Was wird denn noch alles auf uns zukommen? Die l2jährige, die von ihrer Mutter zur Fettabsaugung gebracht wird, ist bereits jetzt Alltag in unseren Sprechstunden, auch der verhinderte Schauspielschüler, der durch Rundumstraffungen und Absaugungen zum Romeo werden möchte. Identitätsfindung also künftig nicht mehr als mühsam zu erarbeitender Prozeß, sondern mundgerecht auf dem Silbertablett serviert? Die Maske – in der Geschichte aller Kulturen das Instrument, das dem Menschen die Flucht in eine andere Identität ermöglicht, hat ausgedient. Die Maske wird heute anoperiert.

Zum Glück zeigen die ersten Ergebnisse, daß auch den Möglichkeiten der berühmtesten Operateure enge Grenzen gesetzt sind: Die Zwillinge, die aussehen wollten wie Brad Pitt, tragen jetzt dieselben Klamotten wie dieser, wirklich ähnlich sind sie ihm aber nicht geworden: Das hätte Manfred, mein Friseur, besser hingekriegt.



Ihre
Dr. med. Marita Eisenmann-Klein
Herausgeberin im Auftrag der VDPC

PROMOGRAN*

Aktive Wundtherapie hat einen Namen PROMOGRAN*

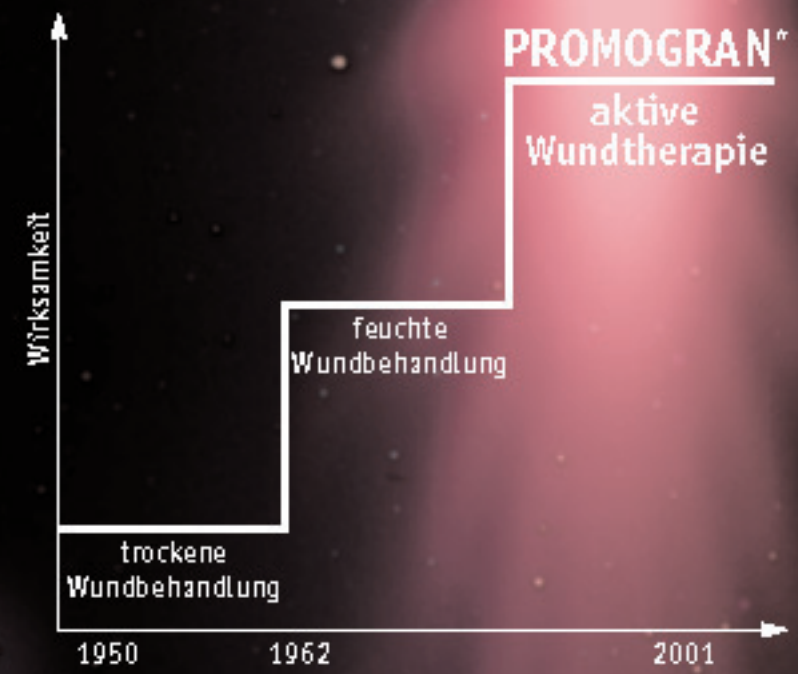

Johnson & Johnson Wound Management
A division of ETHICON GmbH

PROMOGRAN

ETHICON GmbH • Ostsraße 1 • 22844 Norderstedt • Tel. (040) 522 07-0 • Fax (040) 522 07-402 • www.medizinfo.de/wundmanagement • www.jnjgateway.com • mservic2@medde.jnj.com
Die Johnson & Johnson Therapie-Beratung für Klinik und Praxis beantwortet Ihre Fragen gern und kostenlos: ☎ 0800/ 100 13 07

Aufmarsch der Charakterkrüppel

Charakterkrüppel“ ist natürlich ein hartes Wort, zumal mit einem Begriff zwei gemeint sind: Der im Charakter schwache Arzt und der unreife Charakter des jungen Menschen, den sich der Arzt als Opfer sucht oder umgekehrt. Eine merkwürdige Welt tut sich uns auf: Aus dem amerikanischen Markt kommen Soap-Operas und andere Schau-Spiele auf uns zu, die das Leid des chirurgisch Behandelten umformen in das vage Glück des neu Formierten, jedenfalls des Umgeformten, des „neuen Menschen“, der sich nicht wieder erkennt. Probleme der Selbstakzeptanz werden durch Wegschneiden, Verkleinern und Vergrößern von Körperteilen gelöst. Absurd, was wir Ärzte zu bieten in der Lage sind und krank, was wir mit Gesunden zu treiben beginnen. Dabei ist Plastische Chirurgie eine äußerst befriedigende Art der Chirurgie: Das Äußere und behinderte Funktionen so zu korrigieren, daß stigmatisierende Entstellungen gemildert und eingeschränkte Funktionen normalisiert werden, schafft dankbare Patienten und zufriedene Operateure.

Verantwortungsbewußtsein heißt, nur einen Patienten zu operieren, der verstanden hat, was durch den Eingriff mit ihm geschieht

Über den Zustand des Normalen hinaus das Messer wirken zu lassen, ist uns nur erlaubt in unserem Arbeitsgebiet der Ästhetischen Chirurgie. Sie ist eine der vier Säulen unseres Tempels. Sie stark zu halten neben den drei anderen der Rekonstruktiven-, der Hand- und der Verbrennungschirurgie ist Aufgabe aller Mitglieder der VDÄPC, die auf der Basis einer soliden fachärztlichen Ausbildung in Verbindung mit regelmäßigen Extrakursen, Hospitationen und Kongreßteilnahmen sich darum kümmern, daß Verantwortungsbewußtsein und Kompetenz unsere Markenzeichen sind. Zum Verantwortungsbewußtsein gehört, nur den Patienten zu operieren, der verstanden hat, was durch einen chirurgischen Eingriff mit ihm geschieht. Und Kompetenz bedeutet, Mitglied einer Vereinigung sein zu dürfen, in der ein jeder weiß und verstanden hat, welche Folgen ein chirurgischer Eingriff haben kann, vom Segen bis hin zur lebensbedrohenden Katastrophe.

Ursula Schmidt-Tintemann, die diesjährige Dieffenbach-Preisträgerin, war ihren Schülern in dieser Hinsicht immer eine vorbildliche Lehrerin: Zuförderst nicht schaden war ihr täglicher Lehrsatz Es hatte insbesondere zur Folge, daß wir manche unsichere Fordernde, Unglückliche nicht operierten, in dem sie uns klar machte, daß wir uns einen guten Ruf vor allem mit den Nicht-Operierten aufbauen sollten. Das ist 20 Jahre her. Jetzt droht die Marktwirtschaft. Jetzt wird der Patient zum Kunden gemacht. Jetzt marschieren die Charakterkrüppel. Auf beiden Seiten! Laßt sie uns stoppen mit unserem Verantwortungsbewußtsein und durch unsere Kompetenz.



Prof. Dr. med. Rolf R. Olbrisch
Präsident VDÄPC



POLYTECH SILIMED Europe GmbH · Altheimer Str. 32 · 64807 Dieburg · Deutschland
www.PolytechSilimed.de · E-mail: Kundenservice@PolytechSilimed.de
Tel.: +49 (0) 6071-98630 · Fax: +49 (0) 6071-986330

Plastische
CHIRURGIE

Mitteilungen der
Vereinigung der
Deutschen Plastischen Chirurgen –
VDPC
Vereinigung der Deutschen
Ästhetisch-Plastischen Chirurgen –
VDÄPC

Herausgeber
im Auftrag des Geschäftsführenden Präsidiums:
Dr. med. Marita Eisenmann-Klein, Regensburg
Im Auftrag der
Vereinigung der Deutschen Plastischen Chirurgen
VDPC
Vereinigung der Deutschen Ästhetisch-Plastischen
Chirurgen VDÄPC

Erscheinungsweise: 4 Ausgaben
(März, Juni, September, Dezember)

Abonnement: Bestellung beim Verlag oder
bei jeder Buchhandlung

Bezugspreis: Jahresabonnement h 80,– (inkl. 7%
MwSt. zzgl. Porto und Versand). Einzelheft außer-
halb des Abonnements h 20,– (inkl. 7% MwSt.,
zzgl. Versand).
Bei Bestellung im Laufe des Jahres wird der
Bezugspreis anteilig berechnet. Der Abonnent
kann seine Bestellung innerhalb von 7 Tagen
schriftlich beim Verlag widerrufen. Das Abonne-
ment gilt zunächst bis zum Ende des begonnen
Jahres. Es verlängert sich um jeweils ein Jahr, wenn
die Kündigung nicht bis zum 31.10. schriftlich im
Verlag vorliegt. Kann die Zeitschrift aufgrund Streiks
oder höherer Gewalt nicht geliefert werden, so
besteht kein Anspruch auf Ersatz.

Anzeigenmarketing: Gordana Mai
(0 62 21/ 13 77 6 20). Zur Zeit gilt Anzeigen-
preisliste Nr. 4/2004.
Copyright: Mit der Annahme eines Manuskriptes
erwirbt der Verlag für die Dauer der gesetzlichen
Schutzfrist (§ 64 UrhRG) die Verwertungsrechte im
Sinne der §§ 15 ff. des Urheberrechtsgesetzes.
Übersetzung, Nachdruck, Vervielfältigung auf foto-
mechanischem oder ähnlichen Wege, Vortrag,
Funk- und Fernsehsendung sowie Speicherung in
Datenverarbeitungsanlagen – auch auszugsweise
– sind nur mit schriftlicher Genehmigung des
Verlages gestattet. Die Verantwortlichkeit für die
Patientenaufnahmen liegt beim jeweiligen Autor.

Verlagsredaktion: Carola Marx (CM)
N. Krämer, Heidelberg

Dr. R. Kaden Verlag GmbH & Co. KG
Ringstraße 19, 69115 Heidelberg
Tel. 0 62 21 / 13 776 10, Fax 0 62 21 / 6 59 95 90
Email: info@kaden-verlag.de

Herstellung: Ch. Molter, Kaden Verlag
Druck und Verarbeitung: Heidelberger Repro-
graphie, 69214 Eppelheim

Inhalt

Editorial

Alles ist möglich? 93
M. Eisenmann-Klein

Aufmarsch der
Charakterkrüppel 95
R. R. Olbrisch

Nachrichten

Schöner sein beim Militär 98

Mehr Gelassenheit im Umgang
mit körperlichen Mängeln 98

Neues Paßfoto nicht vergessen 98

Buchbesprechung:
Erweiterung des Körpers 98

Umsatzsteuer:
Europäische Harmonisierung
oder Kleinstaaterei? 100

EQUAM Konsensus Konferenz:
Brustimplantate, Injektionen zur
Auflösung von Fettgewebe und
Füllmaterialien zur
Gewebeunterfütterung 101

Plastische Chirurgie
beim Zahnarzt 108

Die Politik wird zum Thema
Schönheitschirurgie tätig 110

Ehrungen –
VDPC/VDÄPC Jahrestagung 111

Neuerscheinung: Jacques Joseph:
Nasenplastik und sonstige
Gesichtsplastik, nebst einem
Anhang über Mammaplastik 116

Kommentar

Klartext: Kritische Gedanken eines
ehemaligen Präsidenten und
Mitbegründer der VDPC
Friedrich Edward Müller 104

Titelbild: Victorine Müller „Häutungen", Performance Zürich 1998.
Aus: Body Extensions, Arnoldsche Verlagsanstalt Stuttgart.
Siehe Buchbesprechung auf Seite 98.

Thema – Die auffällige Narbe

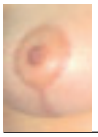

Konservative Möglich-
keiten der Narbenbildung
J. Libau 119

Primäre Exzision, lokale Lappen-
plastiken und Z-Plastiken
D. von Heimburg 127

Skinexpander
zur Narbenkorrektur
H. Menke 133

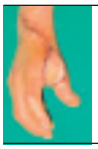

Hautersatz und Lappen-
plastik als ultima ratio
K. Das Gupta, P.M. Vogt 139

Funktionsbehindernde
Verbrennungsnarben in
Entwicklungsländern
A. Borsche 145



Vakuumtherapie

Möglichkeiten und Grenzen der
Vakuumtherapie
C.C. Cedidi, W. Ashkar,
O. Schumacher, G. Ingianni 152

Rubriken

Personalia 112

Kongresse 112, 114

Industrienachrichten 114

Impressum 97

Vorstandsgremien
VDPC/VDÄPC 110

Wer bietet Was? 160

Wer bietet was?
www.kaden-verlag.de
jetzt.

Erweiterung des Körpers

Kunst und Kultur belegen, daß der Wunsch nach Veränderung und Perfektionierung des menschlichen Körpers zu den am weitesten verbreitenden menschlichen Obsessionen zählt. Auch im Alltag wird der Körper zunehmend betont, erweitert und übersteigert – durch Schmuck, High Heels, künstliche Nägel oder Haarverlängerungen. Implantate im Gesicht oder am Körper und das Beseitigen der Altersspuren sind heute allgemein gesellschaftsfähig. Der Bildband „Body Extensions – wie wir unseren Körper erweitern“ ist anläßlich der gleichnamigen Ausstellung erschienen, die vom 20. Oktober 2004 bis zum 30. Januar 2005 im mudac in Lausanne zu sehen sein wird. Großformatige Abbildungen veranschaulichen die Umsetzung der Thematik in Kunst, Photographie, Film, Comic, Mode und Alltagskultur. Essays renommierter Autoren versuchen darüber hinaus das Streben nach Erweiterung des Körpers zu deuten.



Peter Stohler/
Claudia Pantellini (Hrsg.)
Body extensions
Art, photography, film, comic, fashion
192 Seiten,
123 Abb. in Farbe und Schwarz-weiß. Hardcover.
Text in Deutsch und Französisch.
Arnoldsche Verlagsanstalt, Stuttgart.
24,80 Euro

Schöner sein beim Militär

Unter dem Motto „Mach das Beste aus dir“ wirbt die US-Armee schon seit langem um neue Rekruten. Daß darunter auch ganz handfeste operative Eingriffe zu verstehen sind, hat kürzlich das US-Magazin *New Yorker* berichtet: So haben Angehörige der US-Armee sowie deren Familienangehörige Anspruch auf kostenlose plastisch-ästhetische Eingriffe, wie beispielsweise Face-Liftings, Brustvergrößerungen oder Nasen- und Lippenkorrekturen. Im Zeitraum von 2000 bis 2003 wurden – vermutlich getreu der Devise „Brust raus“ – immerhin knapp 500 Brustaugmentationen durchgeführt. Der Hintergrund für das seltsam anmutende Angebot ist allerdings ernster Natur, wie einer der beim Militär tätigen plastischen Chirurgen ausführt: Um im Ernstfall schwere Kriegsverletzungen adäquat behandeln zu können, brauchen die Militär-Chirurgen ausreichend praktisches Training. Genügend Freiwillige für die kostenlosen Übungs-Eingriffe gibt es offenbar. ■ CM

Mehr Gelassenheit im Umgang mit körperlichen Mängeln

Sogenannte schönheitschirurgische Eingriffe werden auch in Deutschland zunehmend populär. Ein Trend, zu dem sich nun auch Vertreter der Kirche geäußert haben. In einer Umfrage der Nachrichtenagentur „Evangelischer Pressedienst (epd)“ beziehen eine Reihe von Theologen Position: Der katholische Moraltheologe Dietmar Mieth, Universität Tübingen, erklärt etwa, wer nicht unter Krankheit oder Entstellung leide, solle „die Finger von solchen Eingriffen lassen“. Vor einer geplanten OP halte er zudem eine verpflichtende Beratung vor einem unabhängigen Gremium für sinnvoll. Schließlich verdienten die bisher beratenden Ärzte an den Eingriffen. Theologe Mieth plädiert für „mehr Gelassenheit im Umgang mit körperlichen Mängeln“; wer wie Steffi Graf eine kräftige Nase als charakteristisch für die eigene Identität annehmen könne, lebe damit weitaus besser als mit einer chirurgischen Korrektur. Oder wie sich die Bischöfin von Holstein-Lübeck, Bärbel Wartenberg-Potter, zum Stichwort Jugendwahn zitieren läßt: „Vor Gott sind wir im Alter alle schön.“ ■ CM

Neues Paßfoto nicht vergessen

Wer sich vom Chirurgen operativ verjüngen läßt, sollte nicht versäumen, auch die Fotos in den Ausweispapieren zu erneuern – darauf deutet zumindest ein skurriler Fall hin, der sich am Flughafen Birmingham in Großbritannien ereignete. Der Brite Brian Yates hatte sich für 9000 Euro rundumerneuern lassen wurde daraufhin bei der Paßkontrolle am Flughafen mit den Worten „Sie sind nicht der auf dem Foto“ am Abflug gehindert. Ob der Mann dank der Kunst seines Arztes tatsächlich 20 Jahre jünger aussah oder sein neues Gesicht mit seinen ursprünglichen Zügen schlicht nichts mehr gemeinsam hatte, ist nicht bekannt. ■ CM

Aventis

Schönheit erleben



Zum Volumenaufbau
bei Falten
und Konturdefekten

NEW-FILL®

Poly-L-Milchsäure

Umsatzsteuer: Europäische Harmonisierung oder Kleinstaaterei?

Die Anfrage zum Thema Umsatzsteuer, die von Vertretern unterschiedlicher ärztlicher Fachrichtungen mit der Bitte um Klärung an alle Finanzministerien der Länder gerichtet worden ist, hat eines bewirkt: Das Thema wird Tagesordnungspunkt in der nächsten vierteljährlich stattfindenden Besprechung der Referatsleiter der obersten Finanzbehörden des Bundes und der Länder.

Folgende Punkte werden in dieser Besprechung Anlass zur Diskussion geben:

1. Ausnahmslos alle Urteile des Europäischen Gerichtshofs (EuGH), die den deutschen Finanzinstitutionen Anlaß zur Umsatzsteuererhebung für ästhetische Operationen gab, beziehen sich auf „nicht medizinisch indizierte“ Gutachtertätigkeit von Ärzten, bei der der Patient „Objekt“ einer Begutachtung ist. Nach meinem Kenntnisstand weitet kein anderes EU-Land außer Deutschland das Urteil auch auf therapeutische Arzt-Patientenverhältnisse aus. Es ist fraglich, ob diese deutsche Deutung Bestand hat.

2. Möglicherweise wurde zudem ein juristischer Form-Fehler begangen: Wenn neue EU- Richtlinien zum Thema Umsatzsteuer (§4 Nr. 14) vorliegen, müssen die entsprechenden Gesetze geändert werden; dies ist jedoch bis dato nicht geschehen. Es ist unzulässig, neue Gesetze über „Anweisungen“ an die jeweilige Behörden umzusetzen (zuletzt in *Arztrecht* veröffentlicht).

3. Ähnlich problematisch: eine Rechnung nach GOÄ sieht die Umsatzsteuer nicht vor, anders als bei Tierärzten, Anwälten oder anderen Gebührenordnungen. Ein pfiffiger Patientenanwalt kann eine solche Rechnung für ungültig erklären, da auch hier die gesetzlichen Grundlagen zur Mehrwertsteuer fehlen.

Es ist bedauerlich, daß die Zielsetzung der europaweiten gesetzlichen Harmonisierung innerhalb Deutschlands mit gegenteiligem Inhalt gefüllt wird. Beim Thema Vertrauensschutz ist eher der Begriff „Kleinstaaterei“ angebracht. Mit dem „Anweisungsschnellschuß“ der Finanzbehörden ist ein Zustand der Rechtsunsicherheit entstanden. Unser Gesprächsangebot an die Finanzbehörden wurde skeptisch aufgenommen. Tenor: Was wollen Sie besprechen? (Länderkompetenz!) Nach der genannten Sitzung wird der Autor über die Beschlüsse informiert. Falls über Gespräche keine einigenden Richtlinien erzielt werden, steht zu befürchten, daß zahlreiche, möglicherweise unterschiedlich ausfallende Gerichtsurteile vor den Bundesfinanzgericht gebracht werden, der diese dann im Zweifel dem Europäischen Gerichtshof zur Klärung vorlegt – was Jahre dauern würde.

Inwieweit man sich in Zukunft fachmännischen Wissens bedient, um ein einheitliches Vorgehen zu gewährleisten (Einspruch? Aussetzung der Vollziehung bis zur endgültigen rechtlichen Klärung europaweit?), sollte anläßlich der nächsten VDPC- und VDÄPC-Mitgliederversammlung entschieden werden. ■

Dr. med. Joachim Graf von Finckenstein
Beirat der Niedergelassenen Plastischen Chirurgen im Vorstand



©bildertox

Brustimplantate, Injektionen zur Auflösung von Fettgewebe und Füllmaterialien zur Gewebeunterfütterung

EQUAM Konsensus Konferenz, 26. Juni 2004 in Amsterdam

Eigentlich hatten unsere US-Kollegen zu Beginn dieses Jahres mit einer Aufhebung des Verbots für silikongelgefüllte Brustimplantate gerechnet: Doch wider Erwarten hielt die FDA das vorhandene Datenmaterial noch immer für nicht aussagekräftig genug: Das Verbot bleibt. Insbesondere erschienen der FDA die hohen Rupturraten besorgniserregend, die in einer derzeit in Skandinavien laufenden Studie gefunden wurden. Diese Ergebnisse sind für uns alle nicht nachvollziehbar, da sich diese Daten nicht mit den klinischen Erfahrungen decken. Daher sollten wir eine flächendeckende Beteiligung an der International Breast Implant Registry anstreben.



Titanbeschichtete Brustimplantate: Keine klinischen Daten zur Sicherheit und Wirksamkeit

Die im Juni 2004 herausgegebene Konsensuserklärung von EQUAM (European and International Committee for Quality Assurance, Medical Technologies and Devices in Plastic Surgery) bestätigt erneut die Sicherheit silikongelgefüllter Implantate: Nach wie vor gibt es keinerlei Hinweise auf einen Zusammenhang zwischen Silikonimplantaten und Tumorerkrankungen, Komplikationen in der Schwangerschaft oder der Fetusentwicklung. Auch eine Gefährdung der Gesundheit derjenigen Kinder, die von Müttern mit Silikonimplantaten gestillt wurden, ist ausgeschlossen.

Zu den titanbeschichteten Implantaten (TiBREEZE) heißt es bei EQUAM: „Titanbeschichtete Brustimplantate (TiBREEZE) sind zum klinischen Gebrauch auf den Markt gebracht worden. Es liegen keine klinischen Daten zur Sicherheit und Wirksamkeit vor. Das Implantat hat ein CE-Mark erhalten. EQUAM fordert die Erforschung dieses Produktes und empfiehlt den Einsatz erst nach Vorliegen aussagekräftiger klinischer Daten."

Es ist unverständlich, daß Kollegen auch im Jahr 2004 noch bereit sind, sich in ein Abenteuer mit Implantaten zu stürzen, die ohne jegliche klinische Studien auf den Markt gebracht worden sind. Die Firma wirbt vollmundig mit ihrem Produkt und behauptet, daß keine Kapselfibrosen auftreten würden. Diese Werbekampagne wurde bereits Monate vor der ersten klinischen Anwendung begonnen. Immerhin bemüht sich die Firma ein Jahr später – durch unseren Widerstand aufgeschreckt – darum, Partner für klinische Studien zu finden.

Hydrogelgefüllte Brustimplantate: Bislang kein spezifisches Risiko nachgewiesen – Langzeituntersuchungen fehlen jedoch

Zur Sicherheit hydrogelgefüllter Brustimplantate äußert sich EQUAM folgendermaßen: „Obwohl kein spezifisches Risiko von hydrogelgefüllten Brustimplantaten nachgewiesen werden konnte, haben die englischen Gesundheitsbehörden (MDA, jetzt MHRA = Medicines and Healthcare Products Regulatory Agency) zwei Device Alerts im Dezember 2000 veröffentlicht, die die Rücknahme von hydrogelgefüllten Brustimplantaten vom britischen Markt bekannt geben. Es handelte sich hierbei aber um eine Vorsichtsmaßnahme, da die Firmen keine Langzeitstudien zur Sicherheit dieser Produkte vorlegen konnten. Die

Formblatt für die Meldung von Vorkommnissen durch sonstige Inverkehrbringer sowie Betreiber und Anwender nach § 3 Abs. 2 bis 4 der Medizinprodukte-Sicherheitsplanverordnung (außer Zahnärzte und zahnmedizinische Einrichtungen)

☐ Bundesinstitut für Arzneimittel und Medizinprodukte
Abteilung Medizinprodukte
Kurt-Georg-Kiesinger-Allee 3

53 175 Bonn

Telefax: 0228 / 207 - 5300

☐ Paul-Ehrlich-Institut
Referat Sicherheit In-vitro-Diagnostika
Paul-Ehrlich-Straße 51-59

63 225 Langen

Telefax: 06103 / 77 - 1268

Meldung erstattet von (Krankenhaus, Praxis, Apotheke etc.)	
Strasse	
PLZ	Ort
Bundesland	
Kontaktperson Tel Fax	
Datum der Meldung	Unterschrift

Hersteller (Adresse)	
Handelsname des Medizinproduktes	Art des Produktes
Modell oder Katalognummer	Serien-/Chargennummer(n)
Datum des Vorkommnisses	Ort des Vorkommnisses

Patienteninitialen: Geburtsjahr: Geschlecht: ❑ m ❑ w

Beschreibung des Vorkommnisses / Folgen für Patienten (ggf. Ergänzungsblatt benutzen; ggf. auch Angaben zu mit dem Medizinprodukt verbundenen sonstigen Medizinprodukten/Zubehör)

s. auch Hinweise auf der Rückseite

95.01/050700


Abb. 1

MHRA, als die ausführende Behörde des britischen Gesundheitsministeriums, weist darauf hin, daß Frauen mit hydrogelgefüllten Brustimplantaten keine Entfernung dieser Implantate empfohlen werden muß, sofern keine Komplikationen auftreten."

Anfang des Jahres wurde bekannt gegeben, daß das Trilucent Care Center in Großbritannien, das bislang die Behandlungskosten von Patientinnen, denen Trilucent-Implantate entfernt werden mußten, übernommen hatte, nur noch bis zum 31.3.2004 existiert. Auf Anfrage erteilte die Firma aber die Auskunft, daß die Kosten weiterhin übernommen werden.

Die Empfehlungen der EU zu Brustimplantaten basieren auf unseren (IPRAS und EQUAM) Empfehlungen. Die EQUAM Konsensuserklärung wiederholt die Forderungen des EU-Parlaments zur Sicherheit von Implantatpatientinnen:

- Ausführliche Aufklärung unter Verwendung des von EQUAM erstellten Patienteninformations- und -aufklärungsbogen der EU.
- Eine zwischen Aufklärung und Operation gelegene Zeitspanne von mindestens zwei Wochen als angemessene Bedenkzeit.
- Keine Augmentation bei Mädchen unter 18 Jahren aus rein ästhetischen Gründen.
- Regelmäßige Nachuntersuchungen, möglichst durch den Operateur.
- Nach wie vor ist es nicht möglich, eine Zeitspanne für die Lebensdauer von Brustimplantaten festzulegen, ein Routineaustausch von Implantaten ist deshalb nicht erforderlich. EQUAM fordert erneut die weitere Erforschung und Verlaufsbeobachtung von Brustimplantaten durch nationale und internationale Register.
- Werbung für Implantationen von Brustimplantaten sollten auf medizinische Aspekte beschränkt werden. Es sollte keinesfalls der Eindruck entstehen, daß eine Augmentation risikolos sei.

Phosphatidylcholin: Keine ausreichenden Daten zur Effizienz und zur Sicherheit für die Indikation „subkutane Lipolyse"

Zur Verwendung von Probeprothesen hat das BfArM nunmehr auf die Verantwortung des Herstellers verwiesen: Wenn der Hersteller sein Produkt als wiederverwendbar bezeichnet, darf es resterilisiert werden, sofern es nicht der Gefahrenklasse III zuzuordnen ist. Die Zuordnung ist seit dem 1.3.2004 neu geregelt. Brustimplantate sind seitdem von Gefahrenklasse II b auf III höhergestuft. Die Diskussion darüber, ob auch Probeimplantate der Gefahrenklasse III zugeordnet werden müssen, ist noch nicht abgeschlossen.

Phosphatidylcholin ist zur Prävention von Fettembolien als i.v.-Injektion zugelassen. Mittlerweile ist die subkutane Injektion dieser Substanz zur Auflösung von Fettdepots weit verbreitet. Die Datenlage hierzu ist sehr dürftig, deshalb die Empfehlung von EQUAM: Es sollte erst das Vorliegen aussagekräftiger klinischer Studien abgewartet werden. Noch gibt es keine ausreichenden Daten zur Effizienz und zur Sicherheit dieses Produktes für die Indikation „subkutane Lipolyse".

Patienten mit schweren Schäden nach Unterspritzung mit permanenten Füllmaterialien sind mittlerweile Alltag in unseren Praxen und Kliniken

Es gibt mittlerweile eine Fülle von injizierbaren Substanzen: Namen, Zusammensetzung und Marktanteile variieren von Land zu Land. Häufig werden Zulassungen nach kurzer klinischer Anwendung von wenigen Monaten erteilt. Oft liegen keine präzisen Handlungsanweisungen vor. Bei permanentem Füllmaterial ist das Risiko der Infektion und Fremdkörperreaktion erhöht. EQUAM empfiehlt, sich streng an die von der Firma empfohlenen Handlungsrichtlinien zu halten, im Falle von Komplikationen sollte eine Meldung an das BfArM (Bundesinstitut für Arzneimittel und Medizinprodukte) erfolgen (Meldung auf Vordruck; siehe Seite 102). Man kommt nicht umhin, die derzeitige Situation mit großer Sorge zu betrachten. Offenbar haben wir zu wenig aus der Vergangenheit gelernt: Patienten mit schweren Schäden nach Unterspritzung mit permanenten Füllmaterialien sind mittlerweile Alltag in unseren Praxen und Kliniken. Zu viel, zu oberflächlich, zu schnell aufeinander folgend, an den falschen Stellen – sehr oft wären die Probleme vermeidbar gewesen (Abb. 1).

Der Wettbewerb zwischen den Ärzten wird zukünftig aggressiver werden. Gewinnen können nur diejenigen, die verantwortungsbewußt für ihre Patienten entscheiden und sich nicht vor jeden Karren spannen lassen. ■ EK

Klartext: Kritische Gedanken eines ehemaligen Präsidenten und Mitbegründers der VDPC

Friedrich Edward Müller

„Nichts kommt von selbst. Und nur wenig ist von Dauer. Darum besinnt Euch auf Eure Kraft und darauf, daß jede Zeit eigene Antworten will und man auf ihrer Höhe zu sein hat."

(Willy Brandt)

Bereits 1982 (!) äußerte sich Thomas Baker in seiner „Presidential address" der *American Society for Aesthetic Plastic Surgery* besorgt über die zunehmende Invasion in das angestammte Territorium durch Oto-Laryngologen, Ophthalmologen, Dermatologen, über aggressive Werbung und den ökonomischen Wettbewerb mit fachlich unqualifizierten Ärzten. Baker und auch Mark Gorney sahen schon damals keine realistische Möglichkeit, andere Fachgebiete in diesen territorialen Grenzstreitigkeiten durch legale Grenzzäune in ihrer unerwünschten Tätigkeit einzuschränken.

Inzwischen haben diese Flutwellen längst auch unsere Gestade erreicht und zwingen uns, sich mit diesem Problem auseinanderzusetzen. Sicherlich werden wir nicht eines Morgens aufwachen und erfahren, daß ein Spuk verflogen und die lästigen Mitbewerber spurlos verschwunden sind. Unstrittig sind hier starke ökonomische Faktoren involviert. Jedenfalls habe ich noch keine Werbung für die Behandlung von Brandverletzten, Lippen-/Gaumenspalten oder myokutanen Lappen gesehen. Immerhin stammt auch das Einkommen plastischer Chirurgen nicht unerheblich aus der ästhetischen Chirurgie.

Mit der neuen Berufsordnung der Bundesärztekammer ist im Spannungsfeld Arzt – Werbung – Öffentlichkeit – eine Büchse der Pandora geöffnet worden, die mit ihrer Liberalisierung des ärztlichen Berufsrechts für unser Gebiet jeden Versuch von Restriktionen von fachfremder/fachinkompetenter Tätigkeit so erschweren wird, daß damit eine permanente Rundumschlacht mit unvorstellbarem Aufwand und ungewissem Ausgang verbunden wäre. Natürlich geht es aber nicht nur um die umstrittene ästhetische Chirurgie.

Gefahr der Rückkehr in die „regionale plastische Chirurgie"

Die gesamte plastische Chirurgie als Monospezialität erlebt gegenwärtig besorgniserregende Einbrüche. In Jahrzehnten – von den Begründern unserer Gesellschaft unter größten persönlichen Opfern – mühsam Erkämpftes wird zunehmend in Frage gestellt und von anderen Fachgebieten annektiert, um eigene Tätigkeitslücken zu füllen. Symptomatisch ist dafür etwa das Referat im *Deutschen Ärzteblatt* [100: 8 (2003)] „Rekonstruktive und plastisch ästhetische Mammaoperationen". Der Beitrag aus München, einstige Hochburg der plastischen Chirurgie, stammt nicht etwa aus einer Klinik für Plastische Chirurgie sondern aus der Universitätsfrauenklinik.

In einer Veranstaltung der Akademie für ärztliche Fortbildung der Landesärztekammer Westfalen mit dem Thema „Fachbezogene Plastische Chirurgie" in Dortmund, referiert die dortige Augenklinik über „Plastisch-rekonstruktive Chirurgie der Augenlider", die Hautklinik über „Operationstechniken großer Hauttumoren", die Klinik für Mund-Kiefer-Gesichtschirurgie u. a. über „Freien Gewebetransfer", „Funktionelle und ästhetische Wiederherstellung der Gesichtshaut nach Tumor und Trauma", die Frauenklinik über „plastisch-rekonstruktive Chirurgie beim Mammakarzinom", die HNO-Klinik über „Mikrovaskulären Gewebetransfer in der rekonstruktiven HNO-Tumorchirurgie", die Unfallklinik schließlich über „Hautdeckung bei Schwerverbrannten". Ein plastischer Chirurg als Referent war nicht eingeladen!

Das Ganze ereignet sich vor der Haustür der Wirkungsstätte des vormaligen Präsidenten unserer Vereinigung in Bochum. Ein bisher unvorstellbarer Vorgang und ein Menetekel für unser Fachgebiet. Hier werden die vielfachen Bestrebungen zu der Rückkehr zur sogenannten „Regionalen plastischen Chirurgie" erkennbar, die die Begründer unserer Gesellschaft in jahrelangen Kämpfen erfolgreich überwunden hatten.

Erkennen Sie ZEISS?
OPMI Vario/S88 System



Legendäre Zeiss-Optik
Hervorragende Vielseitigkeit
Ausgezeichnetes Preis-Leistungs-Verhältnis

Um mehr über das OPMI Vario/S88 System zu erfahren, wenden Sie sich bitte an Ihren Carl Zeiss Vertreter oder besuchen Sie unsere Internetseite.
Carl Zeiss, Chirurgische Geräte, Produktinformation: www.zeiss.de/chirurgie, Kontakte: www.zeiss.de/kontakte

ZEISS

We make it visible.

Die Liste derartiger Kompetenzverluste läßt sich fast beliebig verlängern: So geht die Domäne der handchirurgischen Eingriffe in Konkurrenz an unfallchirurgische oder orthopädische Abteilungen verloren und Abteilungen klagen darüber, daß ihr Anteil an der plastischen Mammachirurgie zunehmend an gynäkologische Kliniken abwandert, aus denen ihnen früher derartige Patienten ausnahmslos zugewiesen wurden. Einige Schwerpunktkliniken können zwar ihr traditionelles breites Leistungsspektrum erhalten, andere sind zunehmend mit einer Auszehrung ihres Operationsspektrums konfrontiert. Zahlreiche Abteilungen sind einfach zu klein und auch nicht mehr in der Lage, bei einer Neugründung in einem umkämpften Umfeld ein breitgefächertes Leistungsangebot durchzusetzen. Nicht selten mangelt es aber auch an dem erforderlichen fachlichen Können der Leistungsträger, da sie ihre Ausbildung in einer schon schmalspurigen Abteilung erhalten haben. Ein realistisches Eingeständnis ist angebracht, das unser Fach als Monospezialität an vielen Fronten in der Defensive steht.

Ein „Standard of excellence" ist Voraussetzung für die Kontrolle über unsere Monospezialität

Zunächst gilt es daher wohl Abschied zu nehmen von einer gewissen Selbstgefälligkeit, mit der sich Abteilungen etwa mit der Länge ihrer Patientenwartelisten überbieten wollten – die ja primär auf dem Mangel eines entsprechenden Bettenangebotes und auch einer zunächst fachlichen Monopolstellung beruhten. Auch die oft erfreulich zitierte Zahl von 1000 VDPC-Mitgliedern stärkt zunächst nur numerisch die eigene Position – zumal sich dahinter auch Glücksritter verbergen, die sich mit einer möglichst schnellen Ausbildung den Weg zu vermeintlich raschem Wohlstand eröffnen wollen. Bedenklich in diesem Zusammenhang ist die Tatsache, daß seit Jahren keine Bewerbungen um den Wissenschaftspreis der VDPC erfolgt sind und im *European Journal of Plastic Surgery* als offiziellem Organ unserer Gesellschaft nahezu keine deutschen Beiträge erscheinen.

Die Schlacht um die umfassende Kompetenzerhaltung unseres Faches als Monospezialität kann also nicht numerisch sondern nur durch eine überragende fachliche Qualität in allen Bereichen unseres Gebietes gewonnen werden. Wenn wir die Kontrolle über unsere Monospezialität behalten wollen, müssen wir für den dafür qualifizierten Nachwuchs eine exzellente Ausbildung gewährleisten. Dazu ebenfalls die Forderung von Mark Gorney „Less people – better trained" – bereits in den 80er Jahren aufgestellt. Um unser Fachgebiet in seinem bisherigen Umfang zu sichern, müssen die von uns ausgebildeten Chirurgen nicht nur gut, sondern die Besten sein! Dafür ist ein „Standard of excellence" erforderlich. In unserem Fachgebiet findet sich eine große Zahl begeisterungsfähiger junger Chirurgen mit der notwendigen Passion für die plastische Chirurgie. Sie brauchen jedoch Vorbilder und Lehrer, die sich ihre eigene Begeisterung bewahrt haben, über ein hohes und umfassendes fachliches Können verfügen und dieses mit positiven Führungsqualitäten an ihre jungen Ärzte weitergeben.

Die Gegenwart erlaubt kein Ausruhen auf den Erfolgen von gestern. Fatale neue Weiterbildungsordnung

Unsere Gegenwart erlaubt kein Ausruhen auf den Fortschritten von gestern. Ein Beispiel dafür ist die von plastischen Chirurgen geprägte Mikrochirurgie, die als Innovation über Jahre hinweg unser Fach beflügelt hat. Als letztlich anspruchsvolles handwerkliches Können wurde sie von einigen Klinikern zum maßgeblichen Qualifikationsstandard plastischer Chirurgie gemacht. Leider ging mit dem so verengten Blick durch das Mikroskop manchen Kliniken die Perspektive für die Vielfältigkeit der plastischen Chirurgie verloren und führte zu Einbußen in traditionellen Feldern unseres Gebietes. Hier wird es nicht leicht werden, verlorenes Terrain zurückzugewinnen. Mittlerweile haben sich fast alle operativen Fächer auch der Mikrochirurgie als Hilfsmittel bemächtigt.

Berechtigte Kritik darf auch dem Inhalt der novellierten Weiterbildungsordnung gelten. So finden sich in der interdisziplinär am umstrittensten Domäne der plastischen Chirurgie im Kopf-Hals-Bereich insgesamt nur 50 Eingriffe und von diesen lediglich zehn ästhetische Eingriffe (!) an Nase, Ohren, Haut und Lidern. Und das in einem Zeitablauf von vier Jahren! Unfaßbar, wenn man die ästhetische Chirurgie als einen der Pfeiler unserer Disziplin und der damit qualifizierten Verankerung in der Weiterbildung unseres Nachwuchses nicht in Frage stellen will. Dieses Faktum muß als Fehlleistung unserer Verhandlungsführer bei der Erstellung der Weiterbildungsordnung bezeichnet werden. Sie sollten

deswegen bereit sein, dafür die Verantwortung zu übernehmen. Gleiches gilt auch für die offenbar von der Mehrheit unserer Mitglieder noch nicht ganz realisierten und sich langfristig auswirkenden Verluste, durch die unwidersprochene und wohl endgültige Etablierung einer sehr weit gefaßten Weiterbildungsordnung für eine ausgedehnte Dermatochirurgie, sowie der Festschreibung einer plastischen Chirurgie von Mamma und Abdomen im Fach Gynäkologie. Hier sind unwiederbringliche Verluste kampflos hingenommen worden. Während die Gründergeneration unseres Faches derartige Invasionsversuche zuvor durch Mobilisierung aller chirurgischen Disziplinen abwehren konnte, blieben entsprechende Anstrengungen diesmal aus.

Es gilt allen Rückzugs-Versuchen unseres Faches in ein Rumpffeld zu wehren

Um nicht einem weiteren Zerfall unserer Monospezialität in unterschiedliche Bereiche entgegenzugehen, sind große, koordinierte Anstrengungen wirklich aller plastischen Chirurgen erforderlich, unter einer kraftvollen Führung, die sich der Problematik, aber auch ihrer hohen Verantwortung bewußt ist. Wer führen will, muß Verantwortung tragen, mit der Bereitschaft, sich auch sachlicher Kritik zu stellen und aus Irrtümern zu lernen. Dazu gehört etwa der gescheiterte Versuch, die Weiterbildung unserer Chirurgen in der ästhetischen Chirurgie in den „Schönheitstempel“ am Bodensee [*Chirurgische Allgemeine Zeitung* 5: 296 (2004)] abzudrängen und damit die Anstrengungen unserer eigenen Akademie obsolet zu machen. Es wäre der Offenbarungseid eigenen Unvermögens gewesen.

Es gilt allen Rückzugs-Versuchen unseres Faches in ein Rumpffeld zu wehren, das im weiteren Verlauf zur Selbstbedienung aller Disziplinen wird. Hier hilft auch nicht die rückwärts gewandte Flucht in die Arme der allgemeinen Chirurgie, der wir bestenfalls als Stütze in ihrem eigenen Daseinskampf dienen können.

Im Klartext: Wir müssen uns auf unsere eigenen Kräfte besinnen. Wir haben nichts preiszugeben. Wir können uns keine internen Richtungskämpfe erlauben. Jener kleine Kreis von Mitgliedern, die aufgrund ihres Ansehens eine Spaltung unserer Gesellschaft unnötig riskieren, müssen sich fragen lassen, ob sie mit ihrem Herzen wirklich in der plastischen Chirurgie angekommen, oder innerlich doch Allgemeinchirurgen geblieben sind. Sie sollten dabei nicht vergessen, daß ihnen erst die plastische Chirurgie Ansehen, Erfolg und Karriere verschafft hat. So etwas verpflichtet.

Die breite Basis des Erfolges unseres Gebietes und die Wiedergewinnung verlorenen Terrains erfolgt vor Ort im Vertrauen unserer Patienten. Anstrengungen im ärztlichen Umfeld um die Zuweisung von Patienten, in der Organisation von Aufklärung und Weiterbildung im allgemeinen ärztlichen Umfeld auf lokaler Ebene, die dafür erforderliche kollegiale Kooperation, Bemühungen und maßgebliche Beteiligung an Entscheidungsorganen der Ärztekammern, bisher ein gänzlich vernachlässigtes Feld mit gravierenden Folgen für uns, und schließlich eine hohe Qualität unserer Arbeit als beste Werbung.

Ohne Aufsehen erbringen viele plastische Chirurgen täglich hochqualifizierte Leistungen, die ihre Befriedigung in der Anerkennung ihrer Arbeit durch ihre zufriedenen Patienten finden. Die Mehrzahl dieser Kollegen arbeitet in der Praxis und Belegabteilung. Sie können nicht wie mancher Kliniker in häufiger Abwesenheit von ihrer eigentlichen Arbeitsstätte auf Reisen ihr persönliches Image aufpolieren und mit einem altbewährten Standardprogramm ihren Bekanntheitsgrad aufrecht erhalten.

Orientierung an Vorbildern, die Begeisterung und Aufbruchstimmung vermitteln können

Die große Zahl der wenig genannten Leistungsträger unseres Faches erwartet aber von den „Lichtgestalten im ewigen Rampenlicht“ mehr! Dazu gehören Vorbild, Orientierung. Kollegiale Zusammenarbeit vor Ort, Gemeinsamkeit im Kampf um die Erhaltung des Faches in allen Bereichen und seriöse Qualität. Nicht begeistern kann, wenn einige durch ihre fachliche Lebensleistung angesehene Chirurgen vor oder gegen Ende ihrer klinischen Tätigkeit ein neues Profil mit Botox, Silikon und dem Ausbügeln von Falten suchen. Wichtiger wäre es, wenn diese Persönlichkeiten ihre Reputation und ihre Erfahrung in die Führung unserer Vereinigung einbringen würden. Sie könnten ein integriertes Beraterteam bilden, das dem Vorstand zur Seite steht. In Bereichen ökonomischen Denkens und Handelns sind solche Modelle selbstverständliche Realität. Bei der großen Vielseitigkeit heutiger Anforderungen besteht die Gefahr,

daß ein ehrenamtlich tätiger Vorstand Gefahr läuft, nur noch zu verwalten und der Aktualität drängender Ereignisse hinterher laufen zu müssen. Heute wird in allen Lebensbereichen Professionalität erforderlich. Ein solches Beraterteam in der Zusammensetzung erfahrener Persönlichkeiten könnte einen wertvollen Beitrag dazu leisten und eine ehrenvolle Aufgabe darstellen – auch als Dank an ein Fach dem sie viel zu verdanken haben. Die Spitze einer so bedeutenden chirurgischen Disziplin darf sich nicht in der Verwaltung und den Auseinandersetzungen des Alltags erschöpfen. Sie hat vielmehr die Aufgabe, innovative Strategien zu entwickeln, neue Felder zu entdekken, die zu besetzen sind – und sie hat Aufbruchs- und keine Rückzugsstimmung zu vermitteln. Das erfordert die Mithilfe aller Mitglieder. Wenn das gelingt, ist auch die schwierige Zukunft unseres Faches zu meistern. ■

Prof. Dr. Dr. Friedrich Edward Müller
Essen

Kalifornien

Plastische Chirurgie beim Zahnarzt



Plastisch-ästhetische Eingriffe werden zunehmend auch von Ärzten benachbarter Fachbereiche angeboten; für den Patienten ist dadurch kaum noch zu durchschauen, welcher der Operateure – viele davon selbsternannte „Schönheitschirurgen“ – tatsächlich über eine adäquate Ausbildung verfügt. In den USA, die in vielen Gebieten als „Trendsetter“ für Europa fungieren, sind plastische Chirurgen mit diesem Problem bereits seit einigen Jahren konfrontiert. Vor knapp drei Monaten wurde mit Unterstützung einflußreicher Politiker im Stammland der plastisch-ästhetischen Chirurgie, Kalifornien, ein Gesetz erlassen, das es „oral surgeons“ erlaubt, unter bestimmten Bedingungen plastisch-chirurgische Eingriffe im Gesicht durchzuführen.

Bei einer Anhörung setzen Experten in letzter Minute Beschränkungen durch

Einer breiten Front von Experten gelang es in letzter Minute, zumindest richtungsweisende Zusätze an das neue Gesetz durchzusetzen, die plastisch-chirurgische Eingriffe durch Oralchirurgen reglementieren und eine Überwachung durch qualifizierte Tutoren verpflichtend machen. An dem „Ausschuß für eine sichere plastische Chirurgie“ kooperieren

- *American Society of Plastic Surgeons*
- *American Society for Aesthetic Plastic Surgery*
- *California Society of Plastic Surgeons*
- *California Medical Association*
- *American Society of Maxillofacial Surgeons*
- *American Academy of Otolaryngology-Head and Neck surgery*
- *American Academy of Facial Plastic and Reconstructive Surgery*
- *American Academy of Ophthalmology*

Bei der entscheidenden Anhörung sprachen sich neben einer Reihe plastischer Chirurgen bemerkenswerterweise auch der Produzent der hierzulande massiv kritisierten Schönheitschirurgie-TV-Show „Extreme Makeover“ gegen das ursprünglich geplante Gesetz aus. Im Anschluß gelang es schließlich zum Schutz der Patienten Beschränkungen aufzunehmen und eine Zertifizierung als Grundlage einzuführen ■ CM

INFO

Ein ausführlicher Bericht dazu findet sich in der Juli-Ausgabe der Plastic Surgery News der American Society of Plastic Surgeons (ASPS).

8.10.2004 Hamburg CCH
Praxisseminar: Ästhetische Chirurgie beim 18. Chirurgentag 2004 des BDC
Vorsitz: G. Germann, Ludwigshafen/S. Brüner, Bielefeld
Anfragen: MCN Nürnberg AG, Kongressabteilung 18. CT, Zerzabelshofstr. 29, 90478 Nürnberg
Tel. 0911/3931627, Fax 3931655, eMail: ct@mcnag.info, www.chirurgentag.de/htm/40_48.htm

Immer ein individuelles Kunstwerk.

McGhan Serie: Style 410, Style 410 Soft Touch™ und Style 410 XP






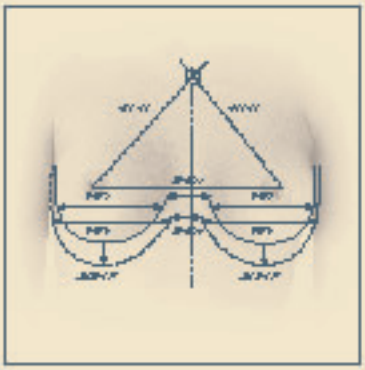

Für jede Frau ist die Brust ein sehr persönliches Merkmal ihrer Weiblichkeit.
Soll ein Implantat eingesetzt werden, muss diese Individualität unbedingt gewahrt bleiben.

Inamed bietet mit der McGhan Style 410 Matrix eine Vielfalt an Möglichkeiten zur Brust-Augmentation und -Rekonstruktion.

Wir schicken Ihnen gerne ausführliche Informationen.
Oder besuchen Sie uns im Internet.

INAMED Aesthetics GmbH
Hansaallee 201 · 40549 Düsseldorf
Tel.: 0211.16895.0 · Fax: 0211.16895.16
www.inamed.com · info@inamed-aesthetics.de

INAMED AESTHETICS

www.ip.de

Und sie bewegt sich doch: Die Politik wird zum Thema Schönheitschirurgie tätig

Das vom Bayerischen Staatsministerium für Umwelt Gesundheit und Verbraucherschutz gegründete Forum Frauengesundheit sah sich durch die gegenwärtigen Entwicklungen in der sogenannten Schönheitschirurgie dazu veranlaßt, am 23.7.2004 zu einer Veranstaltung in den Großen Sitzungssaal der Regierung der Oberpfalz in Regensburg einzuladen. Hier wurde das Thema Schönheitschirurgie mit mehreren Experten aus verschiedenen Blickwinkeln diskutiert, um sowohl weiteren gesundheitspolitischen Handlungsbedarf als auch die Optionen für die Verbraucher transparent zu machen.

Unter dem Titel: „Thema Schönheitschirurgie – zwischen Ärztlicher Kunst und Pfusch. Eine Aufgabe für den Verbraucherschutz?“ wurden Vertreter der bayrischen Landesärztekammer, der Politik sowie plastische ChirurgenInnen zu Referaten gebeten. Unter der Moderation von Dr. Gert Rogenhofer (Vorstand Kassenärztliche Vereinigung Bayern) sprachen:

- die Vorsitzende der Veranstaltung, Gesundheitsstaatssekretärin Emilia Müller über Frauengesundheit und Schönheitschirurgie,
- MdB Gitta Connemann zur Anwort der Bundesregierung auf ihre kleine Anfrage im Bundestag zum Verbraucherschutz in der Schönheitschirurgie,
- Marita Eisenmann-Klein (Chefärztin Plastische Chirurgie St. Josefskrankenhaus Regensburg, Vize-Generalsekretärin IPRAS, Vorsitzende Comittee Political Relations ISAPS) über die aktuelle Situation der sogenannten Schönheitschirurgie – Zahlen und Fakten,
- Constance Neuhann-Lorenz (Vorstandsmitglied VDPC,VDÄPC und Vorsitzende Qualitätssicherungskomittee IPRAF) über Schönheitschirurgie und Qualitätssicherung,
- Thomas Schellhase (Geschäftsführender Arzt der Bayerischen Landesärztekammer) über Schönheitschirurgie und ärztliche Weiterbildung.

In der äußerst lebhaften Diskussion wurden unter reger Anteilnahme von Frauenpolitikern, ärztlichen Kollegen aus unterschiedlichen Fachrichtungen und zahlreichen Presse- und Medienvertreten über Schönheitsideale, Verbraucherschutz, ärztliche Qualifikation und Haftungsfragen sowie über die Problematik der geplanten schönheitschirurgischen Reality-Shows und Soap-Operas im Fernsehen, debattiert.

Als ein zentrales Ergebnis der mehrfach geforderten Hilfestellung für potenzielle Patienten wurden anschließend die „Tipps für den Verbraucher. Wie finde ich den richtigen Arzt?“ vorgestellt (siehe Beilage). Nach fünf Stunden wurde die gutbesuchte Veranstaltung damit abgeschlossen. ■ Dr. Constance Neuhann-Lorenz

Vorstandsgremien VDPC / VDÄPC

Vorstand der VDPC

Präsident	Priv.-Doz. Dr. med. Klaus Exner, Frankfurt/Main
Vizepräsident	N.N.
Sekretär	Prof. Dr. med. Giulio Ingianni, Wuppertal
Schatzmeister	Dr. med. Hermann Lampe, Frankfurt/Main

Beirat

Mikrochirurgie	Prof. Dr. med. Wolfgang Stock, München
Handchirurgie	Prof. Dr. med. Margita Flügel, Hannover
Verbrennungschirurgie	Prof. Dr. med. Hans-Eberhard Schaller, Tübingen
Ästhetische Chirurgie	Dr. med. Constance Neuhann-Lorenz, München
Wissenschaft, Weiterbildung, Qualität	Prof. Dr. med. Norbert Pallua, Aachen

Vertreter

Niedergelassene Plastische Chirurgen	Dr. med. Joachim Graf von Finckenstein, München
Assoziierte Mitglieder	Dr. med. Riccardo Giunta, München
Vertreter in der DGCh	Prof. Dr. med. Hans-Ulrich Steinau, Bochum
Vertreter im BDC	Prof. Dr. med. Günter Germann, Ludwigshafen

Vorstand der VDÄPC

Präsident	Prof. Dr. med. Rolf Rüdiger Olbrisch, Düsseldorf
Vizepräsident	Prof. Dr. med. Axel-Mario Feller, München
Sekretär	Dr. med. Detlef Witzel, Berlin
Schatzmeister	Dr. med. Goswin von Mallinckrodt, München
Beirätin VDPC	Dr. med. Constance Neuhann-Lorenz, München

Preisverleihungen

Dieffenbach-Preisträgerin 2004: Ursula Schmidt-Tintemann


U. Schmidt-Tintemann

„Wie es anfing und wo es hinführt in der Plastischen Chirurgie." So will Frau Professor Dr. Ursula Schmidt-Tintemann ihre Dieffenbach-Vorlesung betiteln, die sie im Rahmen der Eröffnungsfeier der kommenden Jahrestagung von VDPC und VDÄPC am 23. September 2004 in Düsseldorf halten wird. Niemand kennt die vergangenen Wege der plastischen Chirurgie in Deutschland so wie sie und niemand aus unseren Reihen hat soviel Gespür für die Situation und sieht die Gefahren für unser Fach so deutlich. Sie war die erste nach dem zweiten Weltkrieg, die die Notwendigkeit für das neue Fach erkannt hat, das sich als „Wiederherstellende Chirurgie" in allen schneidenden Disziplinen in 14 Fächern aufgeteilt fand und dessen Entität ihr um so mehr bewußt wurde, als sie ausländischen Kollegen begegnete, die sich bereits „Plastische Chirurgen" nennen durften. Zwangsläufig holte sie sich ihr Wissen draußen, in Wien, England und Amerika und gründete dann die *Vereinigung der Deutschen Plastischen Chirurgen* mit Kollegen, die die gleichen Erfahrungen gemacht hatten, nämlich Dieter Buck-Gramcko, Fritz E. Müller und Peter R. Zellner.

Ursula Schmidt-Tintemann baute am Klinikum rechts der Isar der Münchener Technischen Universität eine Abteilung auf, in der sie eine intensive Ausbildung betrieb und u. a. dafür sorgte, daß ihre Schüler viel reisten und Ideen sammelten, die sie dann in großer Freiheit zu Hause weiter verfolgen durften. Sie forderte und förderte gleichermaßen und war mit ihrer persönlichen Haltung in Bescheidenheit und Anspruch wohlwollende Lehrerin und eindrucksvolles Vorbild. Sie kämpfte engagiert und ohne Unterlaß an der Universität, in der Politik und in den Medien für das Fach, welches viele aus Unwissenheit oder Neid für überflüssig hielten – dem sie jedoch in Deutschland einen Namen machte und gab. Und dieses so deutlich und dringlich, daß schließlich der Facharzt mit seiner eigenständigen Ausbildung daraus werden konnte.

Die große Zahl ihrer Schüler steht voll Bewunderung um ihre 80jährige Lehrerin, deren Willen zum Kampf für das große, umfassende Fach der Plastischen Chirurgie nicht nachläßt und die mit ihrem Vortrag auf der Jahrestagung klarstellen wird, daß das Ringen um die Einheit der Plastischen Chirurgie mit den vier Säulen der Rekonstruktiven-, der Hand-, Verbrennungs- und Ästhetischen Chirurgie nicht enden darf und einen jeden von uns auch in der Zukunft fordern wird.

Rolf Rüdiger Olbrisch

Herbert-Höhler-Preisträger 2004: Ulrich Hinderer


U. Hinderer

„Vertikale sub-SMAS perioculare und Mittelgesichtsstraffung" wird der Titel der Herbert-Höhler-Vorlesung heißen, die Ulrich Hinderer am 25. September 2004 zum Schluß der Jahrestagung in Düsseldorf halten wird. Damit kommt er in die Stadt seiner Promotion aus dem Jahre 1955 zurück und dokumentiert, was er ein Leben lang als plastischer Chirurg betrieb: Immer Neues erfinden und die ständige Weiterentwicklung von vielen kleinen Schriften, die in der plastischen und ästhetischen Chirurgie für immer bessere Ergebnisse von Nutzen sein können.

Mehr als 160 Veröffentlichungen schrieb dieser Phantasievolle und Unermüdliche, der 1966 als Chefarzt an einem Madrider Kinderkrankenhaus begann, dann bis 1982 Subdirektor des dortigen Deutschen Krankenhauses war, um danach seine eigene Klinik für Ästhetische Chirurgie zu eröffnen. Diese betreibt er bis heute und zieht gerade in neue Räume um – während andere seines Alters auf der Bank in der Abendsonne sitzen. Außerdem reist Ulrich Hinderer in die ganze Welt, um international für Ordnung und gute Verbindungen im Fach zu sorgen: Bis 1999 war Hinderer Generalsekretär der Internationalen Konföderation für Plastische, Rekonstruktive und Ästhetische Chirurgie (IPRAS) mit 86 (!) nationalen Gesellschaften und ist seitdem Präsident der International Plastic, Reconstructive and Aesthetic Foun-

dation (IPRAF). Seine internationalen Mitgliedschaften sind kaum zu zählen: Sie beginnen bei Argentinien und Brasilien und reichen bis Uruguay und den Vereinigten Emiraten in Ermangelung von Ländern mit Y und Z.

Derzeit geht Hinderers Bemühen darum, die europäischen Ästhetischen unter den Plastischen Chirurgen enger aneinander zu führen, um die Grenzen zwischen den Ausgebildeten und den Eingebildeten klarer zu machen mit dem ständigen Bemühen um Steigerung der Qualität. Dazu sammelt er gerade die nationalen Gesellschaften in Europa, um mit einer beispielsweise EUSAPS genannten Vereinigung ein Gleichgewicht zur ASAPS oder ISAPS zu schaffen.

Die Vorlesung wird Ulrich Hinderer in Erinnerung an seinen Freund Herben Höhler halten, zu dessen Gedächtnis die VDÄPC die kleine silberne HH-Ansteckнadel von einem Berliner Künstler schaffen ließ, Ulrich Hinderer wird der erste so Geehrte sein – und ein liebenswürdiger dazu.

Rolf Rüdiger Olbrisch

Personalia

Prof. Dr. med. Günter Germann, Ludwigshafen, hat im Juli 2004 als erster eine neue Stiftungsprofessur der University of Rochester, New York, erhalten. Es handelt sich um die McCormack Visiting Professorship. Robert M. McCormack (84) war 34 Jahre Chef des Department of Plastic Surgery an der University of Rochester und Weggefährte von Murray aus Boston. Er kam persönlich von seinem Ruhesitz in Alabama um die Medaille zu überreichen.



M. Küntscher

Dr. med. Markus Küntscher, ehemals Ludwigshafen (Germann), ist seit Januar 2004 Leitender Oberarzt und Chefarztstellvertreter am Zentrum für Schwerbrandverletzte mit Plastischer Chirurgie (Hartmann) des Unfallkrankenhauses Berlin.

Prof. Dr. med. Hans Ulrich Steinau erhält am 19. Oktober 2004 bei der 68. Jahrestagung der Deutschen Gesellschaft für Unfallchirurgie, die gemeinsam mit der 90. Tagung der Deutschen Gesellschaft für Orthopädie und Orthopädische Chirurgie e.V. in Berlin stattfindet, die Dieffenbach-Büste.

Professor Michael Neumeister, MD, Springfield Illinois, hat kürzlich den Godina Award der amerikanischen Gesellschaft für Mikrochirurgie erhalten.

Oktober 2004

1.10.2004 Hannover, MHH, Hörsaal F
Symposium „Fortschritte der Plastischen Chirurgie" – 30 Jahre Plastische, Hand- und Wiederherstellungschirurgie an der Medizinischen Hochschule Hannover und am Klinikum Hannover
Leitung/Anfragen: Prof. Dr. P. M. Vogt, Klinik für Plastische, Hand- und Wiederherstellungschirurgie, Schwerverbranntenzentrum, Replantationszentrum, Medizinische Hochschule Hannover/Klinikum Hannover, Tel. 0511/906-3423, email: phw.oststadt@klinikum-hannover.de
Einmaliges Zusammentreffen der ehemaligen und des amtierenden Abteilungsleiters, international führender Plastischer Chirurgen und Nachwuchswissenschaftler. Die Veranstaltung ist zertifiziert und steht unter dem Patronat der VDPC.

7.–9.10.2004 Berlin
42. Jahrestagung der Deutschen Gesellschaft für Plastische und Wiederherstellungschirurgie
Tagungspräsident: Priv.-Doz. Dr. J. Hußmann, Berlin
Anfragen: Kongreß- und Kulturmanagement GmbH, Postfach 3664, 99407 Weimar, Tel. 03643/2468-0, Fax 246831, email: dgpw2004@kukm.de

28.–30.10.2004 Neustadt/Saale
45. Symposium der Deutschsprachigen Arbeitsgemeinschaft für Handchirurgie 2004
Leitung: Prof. Dr. U. Lanz, Priv.-Doz. Dr. H. Krimmer.
Kongreßsekretariat DAH 2004, Klinik für Handchirurgie, Salzburger Leite 1, 97616 Bad Neustadt/Saale, Tel. 09771/66-2794, Fax 65-9229, email: organisation@dah-2004.de, www.dah-2004.de

November 2004

5.11.2004 Offenbach (Klinikum)
„30 Jahre Zentrum für Schwerbrandverletzte Offenbach" Festveranstaltung und wissenschaftliches Symposium
Mit einem aktuellen Update mit namhaften Referenten über zeitgemäße Verbrennungsbehandlung und zukunftsweisende Perspektiven.
Wissenschaftliche Leitung/Anfragen:
Prof. Dr. H. Menke, Offenbach, Fax 069/8405 5144, email: plastische.chirurgie@klinikum-offenbach.de

26.–27.11.2004 Frankfurt
4. Frankfurter Live-OP-Kurs für Plastische Chirurgie
Thema: Periorbitale Ästhetische Lidkorrektur
Zweitägiger OP-Kurs mit Live-Demonstration vom OP in den Hörsaal und direktem Kontakt zwischen Auditorium und Operateuren. Anschließend ausgiebige Round-Table-Diskussion.
Operateure, Referenten, Moderatoren: Johannes C. Bruck, Berlin/Helga Eder, Spanien (ehemals Brüssel)/Serdar Eren, Köln/Axel Feller, München/Glenn und Elisabeth Jelks, New York/Sergio Lessa, Rio de Janeiro/Neven Olivari, Rössrath/Dirk Richter, Wesseling/Peter M. Vogt, Hannover
Kongreßsprachen sind Deutsch und Englisch (keine Simultanübersetzung)
Kursleitung/Anmeldung: Dres. med. H. Lampe/M. Wolters, Gemeinschaftspraxis für Plastische Chirurgie, Oeder Weg 2-4, 60318 Frankfurt am Main, Tel. 069/598005, Fax 598007, email: info@plastische-chirurgie-ffm.de



Repithel® – Wunden schneller besser heilen

Repithel®: optimierte Wundheilung durch „Advanced Healing System" mit 3-fach-Ansatz

- Feuchte Wundheilung und Débridement dank Hydrogel
- Durchdringen der gesamten Wunde mit Hydrosomen plus Infektionsprophylaxe
- Zellheilung und Gewebeaufbau durch körperidentische Phospholipide

Repithel® – für empfindliche und schlecht heilende Wunden

Repithel®

FEUCHTE WUNDHEILUNG MIT SYSTEM

Medizinprodukt der Klasse III

Internationale Kongreßtermine

7.–9.10.2004 Innsbruck
Jahrestagung der Österreichischen Gesellschaft für Plastische, Ästhetische und Rekonstruktive Chirurgie
Tagungspräsident: Dr. Manfred Stuffer, email: info@kongressinfo.net, www.kongressinfo.net/plastchir

23.–27.11.2004 Jaipur, Indien
39th National Conference of the Association of Plastic Surgeons of India
www.apsicon2004.org

9.–13.10.2004 Philadelphia PA, USA
American Society of Plastic Surgery

19.–23.3.2005 Mumbai, Indien
Asian-Pacific Section der International Confederation of Plastic, Reconstructive and Aesthetic Surgery

16.–19.8.2006 Rio de Janeiro, Brasilien
International Society of Aesthetic Plastic Surgery

28.8.–3.9.2005 Wien, Österreich
European Section der International Confederation of Plastic, Reconstructive and Aesthetic Surgery

24.–29.6.2007 Berlin
International Confederation of Plastic, Reconstructive and Aesthetic Surgery



The Conform-Cannula Liposuction – Vacuson 60 LP

Der Vacuson 60 LP ist eine präzise aufeinander abgestimmte Liposuktion-Gerätekombination (Infiltrations- und Absaugpumpe + Vibrationskanüle) zur gewebeschonenden Liposuktion mit oder ohne Tumeszenz-Lokalanästhesie. Mit dem System haben Sie die Möglichkeit über eine Rollenpumpe die Tumeszenzlösung einzubringen. Mit der Vakuumpumpe wird dann über eine Vibrationskanüle abgesaugt. Die Vibration in der Kanüle wird durch einen kleinen, im Kanülenhandstück integrierten Mikromotor erzeugt. Dieser Mikromotor führt eine Hubbewegung von 2,5 mm durch, welche die Kanüle auf dem Handstück zum Vibrieren bringt. Das Gerät wird über ein Fußpedal bedient, welches das Arbeiten komfortabel gestaltet. Der Mikromotor im Handgriff erzeugt bei 4800 rpm ca. 80 Hubbewegungen/Sekunde. Dieser leistungsstarke Mikromotor und die kräftige Vakuumpumpe (60 l/min Saugleistung bei -0,9 bar) machen das Arbeiten mit dem Vacuson 60 LP außerordentlich einfach und effektiv. Vacuson 60 LP eine 3 in 1-Systemlösung von Richard Wolf!

Benjamin Seidenspinner, Produktmanager Plastische Chirurgie, Richard Wolf GmbH
Pforzheimer Str. 32, 75438 Knittlingen, Tel. 07043/35-240, Fax 35462, Mobil: 0172-7294448,
email: benjamin.seidenspinner@richard-wolf.com, www.richard-wolf.com
Stand Nr. C 11 bei der VDPC-/VDÄPC-Jahrestagung in Düsseldorf, 23.–25. September 2004

Medizintechnik
MAKÜMED
Implant Technologies
Zertifiziertes QM-System
mdc
ISO 13485
ISO 9001
PIP

Restylane SubQ – modelliert Gesichtskonturen ohne Skalpell

Seit März 2004 steht in Europa eine neue Therapieoption zur Augmentation von Gesichtskonturen zur Verfügung.

Auf der langjährig bewährten NASHA-Gel-Basis (non-animal stabilised hyaluronic-acid) hat die Q-Med GmbH ihr Produktsortiment mit Restylane SubQ erweitert.

Restylane SubQ eignet sich speziell zur Augmentation von Kinn und Wangen und verleiht dem Gewebe natürliches Volumen. Das neue Produkt wird hierzu subkutan oder supraperiostal in die gewünschte Region injiziert. Ein weiterer Unterschied zu den bekannten Restylane Produkten besteht in der Größe der Gelpartikel – sie sind zirka doppelt so groß wie bei Restylane Perlane.



Restylane SubQ erhalten Sie in einer 2 ml Spritze; zur Injektion wird eine 16- bis 19-Gauge-Nadel mit stumpfer Spitze und seitlicher Öffnung (Bullettip-Rundspritze) verwendet.

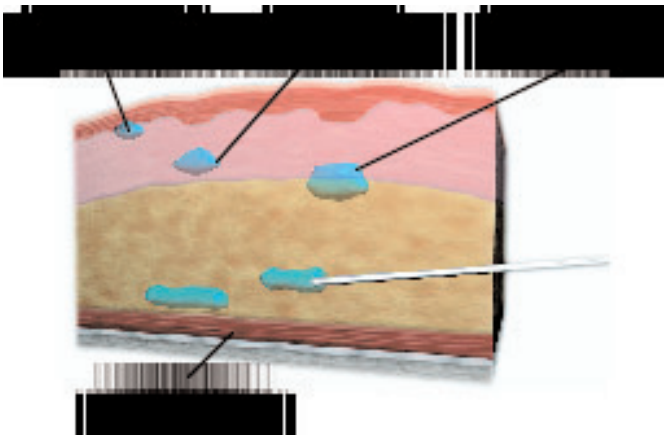

Die Vorteile von Restylane SubQ sind:

- Vorhersagbarer Korrekturgrad und sofortige Ergebnisse
- Komfortable Handhabung durch gebrauchsfertige Spritze
- Minimal-invasive Behandlung mit geringen Ausfallzeiten

Die ersten Ergebnisse einer derzeit in Kanada durchgeführten klinischen Studie mit 57 Patienten klingen sehr vielversprechend. So gaben 95 Prozent der Behandler und 84 Prozent der Patienten drei Monate nach der Behandlung mit Restylane SubQ eine sehr gute bzw. gute Verbesserung an.

Q-Med GmbH, Berliner Ring 89, 64625 Bensheim, Tel. 06251/77079-0, e-mail: info.germany@q-med.com

Visualisationssoftware für plastisch-chirurgische Eingriffe

Plasticom1.0 heißt eine neue Software, die jetzt auch für Macintosh-Nutzer verfügbar ist. Bei dem ungewöhnlichen Programm handelt es sich um eine Visualisations-Software, die es ermöglicht, die Ergebnisse plastisch-chirurgischer Eingriffe vorab am Computer sichtbar zu machen. Mit der Software können beliebige digitale Aufnahmen von Personen importiert und manipuliert werden. Zum Einsatz kommt dabei ein sogenannter Rendering-Engine namens Morph Age 2.0. Das Tool wird vom belgischen Anbieter eX-cinder vertrieben und exportiert Bilder als TIFF, PNG oder JPEG. Plastricom 1.0 läuft ab Mac 10.3 und wird für 132 Euro angeboten.

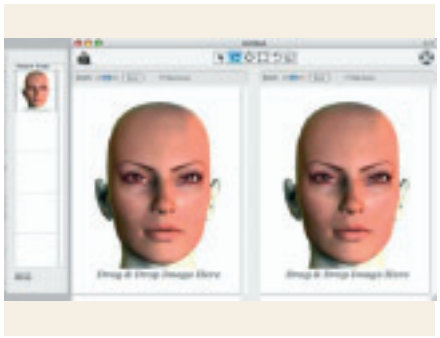

www.ex-cinder.com/plasticom.html

Klassiker der plastischen Chirurgie neu erschienen

Jacques Joseph: Nasenplastik und sonstige Gesichtsplastik, nebst einem Anhang über Mammaplastik

Limitierte, numerierte Neuauflage der Luxusausgabe im Kaden Verlag





Jaques Joseph (1865–1934) gehört zu den Pionieren und Wegbereitern der plastisch-rekonstruktiven Chirurgie. Seine bevorzugten Interessensgebiete waren die Nasen- und Gesichtschirurgie sowie die Mammachirurgie. Bereits 1898 trat Jacques Joseph mit einer Schrift über Rhinomiosis in der Berliner Klinischen Wochenschrift an die Öffentlichkeit. 1904, also heute vor 100 Jahren, berichtete er erstmals über die simultane intranasale operative Korrektur einer Höckernase mit Korrektur des vorderen Nasenseptums. Bis dahin wurden derlei Eingriffe über einen äußeren Zugang ausgeführt. Joseph baute seine intranasale Technik in den folgenden Jahren systematisch für weitere Indikationen aus.

Seine Begeisterung für plastische Operationen hat Joseph sogar die Anstellung in die Berliner Universitätspoliklinik für orthopädische Chirurgie gekostet. 1896 – nach vierjähriger anerkannter Tätigkeit kündigte ihm Leiter der Klinik, Professor Dr. Julius Wolff: Er hatte ohne dessen Wissen und Erlaubnis einem zehnjährigen Jungen zu große und abstehende Ohrmuscheln operativ korrigiert. Joseph wurde mit der Begründung entlassen, er habe an der Klinik eine unerprobte und dazu noch kosmetische Operation ausgeführt. Joseph ließ sich daraufhin wie schon zuvor in einer eigenen Praxis nieder.

In rund 30 Publikationen hat sich Jacques Joseph der korrektiven, rekonstruktiven und ästhetischen Chirurgie angenommen.

1928 und 1929 kamen im Verlag von Curt Kabitzsch in Leipzig die beiden ersten „Abteilungen“ seines Buches zur Nasenplastik heraus. 1931 erschien das Buch „Nasenplastik und sonstige Gesichtsplastik, nebst einem Anhang über Mammaplastik und einige weitere Operationen aus dem Gebiete der äußeren Körperplastik. Ein Atlas und Lehrbuch“. Es umfaßt in einem Band die beiden ersten Abschnitte und eine dritte Abteilung sowie einen Anhang und gilt seitdem als klassisches Werk der Plastischen Chirurgie.

Aufwendige Reproduktionstechnik ermöglich originalgetreuen Nachdruck

Zum 100-jährigen Jubiläum des Beginns der modernen, endonasalen Chirurgie wurde Jacques Josephs Meisterwerk in einem aufwendigen Verfahren als reprografischer Nachdruck im Kaden Verlag Heidelberg neu aufgelegt. Diese bibliophile Ausgabe hält den Vergleich mit dem Original mühelos stand. Gedruckt wurde auf fast holzfreiem Bilderdruckpapier mit einer Stärke von 115 mg/qm. Der Einband mit Cabra-Halblederrücken und Leinenbezug wurde weitestgehend der Originalausgabe in Luxusausstattung nachempfunden. ■ RK

Joseph, Jacques: Nasenplastik und sonstige Gesichtsplastik, nebst einem Anhang über Mammaplastik.

Mit 1717 teils farbigen Abbildungen.
XXXI, 842 Seiten, erweitert durch 4 Seiten Anhang mit einem Kurzporträt des Autors.

Halbleder mit Rückentitel und Rückenvergoldung. Verlag von C. Kabitzsch, Leipzig, 1931

Limitierter, numerierter reprographischer Nachdruck der Luxusausgabe
295,00 Euro, ISBN 3-922777-69-4

Kaden Verlag, Heidelberg 2004









RESTYLANE- die Lösung für natürliche Schönheit

Ihre Patientinnen fühlen sich wohl und sehen gut aus. Sie werden merken, dass Sie in Ihrer Praxis zunehmend mehr Kunden behandeln. Das sind die positiven Effekte, wenn Sie sich für die natürlichen Schönheitsprodukte von RESTYLANE zur Augmentation des Gesichtsgewebes entscheiden.

Ein reines, kristallklares Gel wird direkt unter die Haut injiziert und glättet so Lachfältchen und tiefere Falten oder formt sinnliche Lippen - das wird auch dem Umfeld positiv auffallen. Zufriedene Kundinnen sind treue Kundinnen und werden Ihre Praxis immer wieder für Folgebehandlungen aufsuchen.

Weltweiter Marktführer
RESTYLANE ist ein reines Hyaluronsäureprodukt, das seine hervorragende Hebekapazität in mehr als 1,5 Millionen Behandlungen in über 60 Ländern bewiesen hat. In Dokumentationen, klinischen Studien und in der Praxis ist RESTYLANE Marktführer. Die maßgeschneiderte RESTYLANE Produktreihe verhilft zu einer optimalen Hebekapazität und maximaler Kundenzufriedenheit. Alle Produkte sind leicht zu verabreichen und sehr gut verträglich.

Natürlich und sehr gut verträglich
Mit RESTYLANE fühlen sich Ihre Patienten sicher. Sie lieben die Reinheit und die revitalisierenden Eigenschaften von RESTYLANE. Mit RESTYLANE schlagen Sie einen attraktiven Weg für ein wachsendes Klientel ein.
Das ist die wirkliche Schönheit von RESTYLANE.

Weitere Informationen erhalten Sie unter www.restylane.de.

Restylane
NATURAL BEAUTY / MADE IN SWEDEN

Q-Med GmbH, Berliner Ring 89, 64625 Bensheim, Tel.: 06251 – 77079 – 0, Fax 06251 – 77079 – 280, e-mail: info.germany@q-med.com

Die auffällige Narbe

Im Rahmen des diesjährigen 121. Chirurgenkongreß in Berlin fand am 30. April 2004 der Postgraduiertenkurs „Die auffällige Narbe“ statt, der das gesamte Spektrum einschloß, das die plastisch-ästhetische Chirurgie für dieses Problem bietet. Die Themenschwerpunkte reichten von der konservativen Narbenbehandlung bis hin zu den extrem funktionell behindernden Verbrennungsnarben, mit denen sich die plastischen Chirurgen in der Dritten Welt konfrontiert sehen. Deutlich wurde dabei, mit welchen Innovationen die plastische Chirurgie in den letzten 20 Jahren die Chirurgie des Weichteilgewebes bereichert hat. Es zeigte sich, daß ohne eine ästhetische Vorstellung bei diesen Eingriffen auch kein plastisch funktionelles Resultat erzielt werden kann. Der Kurs verdeutlichte, daß die plastisch-ästhetische Chirurgie keineswegs mit der sogenannten „Schönheitschirurgie“ zu verwechseln ist, die aus rein kommerziellen Gründen heutzutage so häufig in den Medien präsent ist, sondern daß sie wesentlich weiter greift und selbstverständlich ästhetische Eingriffe miteinschließt.



Dr. med. H. Lampe



Prof. Dr. med. P.M. Vogt

Die auffällige Narbe

Konservative Möglichkeiten der Narbenbehandlung

Jutta Liebau

Die Narbenbehandlung ist ein zentrales Thema in der plastischen Chirurgie. Plastisch-chirurgische Techniken sind dazu angelegt, möglichst narbensparend und atraumatisch vorzugehen, um das Stigma durch die Narbe so geringfügig wie möglich zu halten. Faktoren, die die Narbenbildung beeinflussen, sind die Pathogenese der Narbe (Verletzung, Verbrennung, nach Operation), die Lokalisation (Schulter, Brust), die Wirkung von Zugkräften und Spannung auf die Wundränder, der Verlauf der Wundheilung sowie mögliche Wundinfekte, das Alter und der Hauttyp. Eine Fülle von konservativen und operativen Therapieoptionen stehen zur Verfügung [1, 2, 5]. Die Möglichkeiten in der Prävention und der Behandlung von Narben bleibt dennoch oft hinter dem Wunsch und der Erwartungshaltung des Patienten zurück.

Die hypertrophe Narbe zeigt eine Proliferation von Bindegewebe, Rötung, Juckreiz und Schmerzen

Am Beginn der Narbenbehandlung steht die Analyse der vorliegenden Narbe. Die Klassifizierung nach dem Vancouver Scar Scale unterscheidet die reife, unreife und hypertrophe Narbe und das Narbenkeloid [3]. Die reife Narbe ist charakterisiert als blaß, flach, weich und schmerzlos. Eine Therapie ist hier nicht erforderlich (Abb. 1). Die unreife Narbe zeigt sich als gerötet, manchmal mit Juckreiz oder Schmerz und nur wenig über dem Hautniveau erhaben. Eine Reifung innerhalb von sechs bis 12 Monaten ist zu erwarten. Es besteht keine Wachstumstendenz (Abb. 2). Die Therapie besteht in fettenden Externa, Massagen und abwarten. Erst sekundär kommen Silikongel oder Silikonfolien zum Einsatz. Die hypertrophe Narbe zeigt eine Proliferation von Bindegewebe, Rötung, Juckreiz und Schmerzen, sie wächst nicht über die Narbengrenzen hinaus. Zu unterscheiden ist die lineare (Abb. 3) von der flächigen hypertrophen Narbe (Abb. 4a,b). Im Zeitraum bis zu zwei Jahren ist eine langsame, zumeist spontane Rückbildung

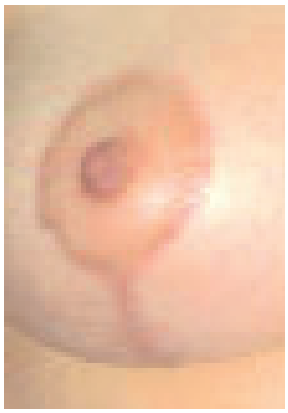

Abb. 2 Unreife Narbe drei Monate nach Mammareduktion



Abb. 1 Reife Narbe submammär ein Jahr nach Mammaaugmentation



Abb. 3 Lineare hypertrophe Narbe in der Hüfte

zu verzeichnen, die Prognose ist gut. Zur Korrektur kommt als Monotherapie die Operation nur nach Wachstumsstillstand und Ausreifung zum Einsatz. Das Keloid ist die einer Therapie am schwierigsten zugängliche Narbenbildung [16]. Sie ist gekennzeichnet durch eine Proliferation von Bindegewebe, Rötung, Schmerzhaftigkeit und Juckreiz. Das Keloid wächst tumorähnlich über die Narbengrenzen hinaus. Im aktiven Stadium ist ein progredientes Wachstum zu verzeichnen. Das ruhende Keloid zeigt Wachstumsstillstand, jedoch keine Rückbildung. Insgesamt ist die Prognose schlecht (Abb. 5). Klinisch sind die Patienten häufig erheblich durch die Narbenwucherung, Schmerzen, Juckreiz und Spannungsgefühl beeinträchtigt.





Abb. 4a,b Flächige hypertrophe Narbe nach Verbrennung. Zustand nach partieller Exzision und serieller Z-Plastik

Silikontherapie: Verstärkte Hauthydratation, Reduktion der Oberflächenspannung und Erhöhung der Oberflächentemperatur

Die Behandlungsziele der Therapie von hypertrophen Narben und Keloiden umfassen die Linderung der klinischen Symptome: Abnahme von Rötung, Juckreiz und Schmerzhaftigkeit, Verringerung des Volumens, Stillstand des Wachstums, Weicherwerden der Narbe und Verbesserung des Erscheinungsbildes. Die Therapie besteht in Silikongel-Folie, Kortison intraläsionär, Kompressionsbehandlung, chirurgischer Intervention, Lasertherapie (VPW 532 nm), Kryochirurgie und Ausnahmeoptionen wie Bestrahlung, Interferon, 5-FU und Bleomycin (Tabelle 1). Die Vorteile der Silikontherapie liegen in der raschen Besserung des Juckreizes und der Schmerzen [12, 13]. Der Wirkungsmechanismus umfaßt die Erhöhung der Hauthydratation, Reduktion der Oberflächenspannung und Erhöhung der Oberflächentemperatur. Es kommt zur Reduktion der Fibroblastenproliferationsrate und der Kollagensynthese. Die Handhabung ist einfach und schmerzlos. Die Compliance ist demzufolge gut. Die Therapie ist nebenwirkungsfrei und beliebig oft wiederholbar. Bei Hauttransplantaten und unreifen Narben wird die Silikontherapie als Standardmethode zur Prophylaxe durchgeführt (Abb. 6a–c, Abb. 7a,b). Die intraläsionale Kortisonapplikation hat seit langem ihre festen Stellenwert in der Narbentherapie [8]. Kortison



Abb. 5 Keloid prästernal nach Sternotomie bei ACVB

Tabelle 1 Therapieoptionen für hypertrophe Narben und Keloide

■ Silikongel/ -folien	■ Chirurgische Intervention
■ Kortison	■ Lasertherapie
■ Kompression	■ Kryochirurgie
■ in Ausnahmen: Bestrahlung, Interferon, 5-FU, Bleomycin	

wird in einer Dosierung von 2,5–20 mg/ml im Gesicht und 20–40 mg/ml im Bereich des Körpers monatlich wiederholt intraläsional appliziert (Abb. 8). Es besteht die Gefahr von Atrophie des behandelten Bereiches. Zu vermeiden ist die Injektion von kristallinen Partikeln, da diese unschöne weiße intradermale Einsprengungen zur Folge hat.



Abb. 6a–c Kind mit kongenitalem PZN re. Wange, Exzision und Vollhauttransplantat, Silikontherapie als Prophylaxe

Lokale Kompressionsbehandlung: Am besten zusammen mit Silikonfolie einsetzen

Sofern möglich ist eine lokale Kompressionsbehandlung in Kombination mit Silikonfolie zu bevorzugen. Die Silikonfolie kann in die entsprechende Kompressionskleidung mit Pelotten versehen eingearbeitet werden, um einen möglichst günstigen lokalen Kompressionseffekt zu erzielen. Insbesondere bei flächigen Narben nach Verbrennung – speziell bei Kindern – ist diese Behandlung häufig über einen Zeitraum von vielen Wochen und Monaten von Bedeutung [14, 17]. Sie setzt allerdings eine hohe Compliance der Patienten voraus und ist nicht immer konsequent realisierbar. Die chirurgischen Interventionen umfassen die innere Narbenmassenreduktion mit intraläsionärer Kortisoninjektion und Silikon (Abb. 9a–d), die Exzision und Hauttransplantation und die Exzision gefolgt von Hautersatz mit einem dermalem Equivalent, wie beispielsweise Integra. Letztgenannte

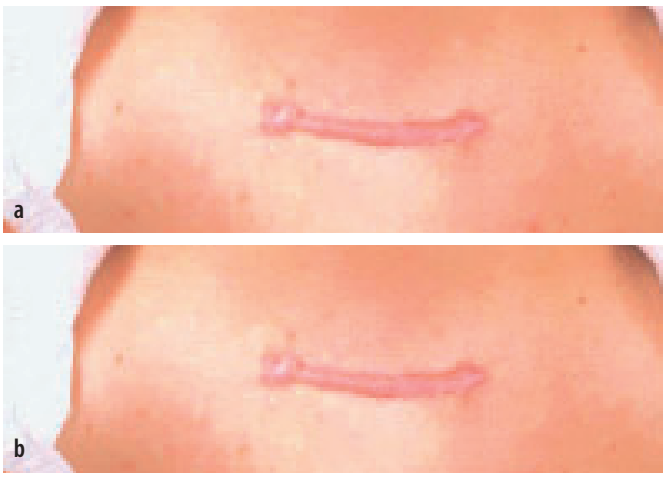

Abb. 7a,b hypertrophe Narbe nach Kocherschem Kragenschnitt, Silikontherapie



Abb. 8 Kortisoninjektion intraläsionär



Abb. 9a–d Retroaurikuläres Keloid nach Ohranlegeplastik, intraläsionäre Exzision und Kortisoninjektion, Silikonfolie mit Kompressionsbehandlung, zuletzt nach zwei Jahren

Verfahren sollten für die jeweilige Therapieoption spezialisierten Zentren vorbehalten bleiben. Auch histologisch zeigt sich der Unterschied zwischen den knäuelartig formierten Kollagenfaserbündeln beim Keloid und der linear angeordneten Faserausrichtung nach Hautersatzverfahren (Abb. 10a,b).

Kryochirurgie mit Flüssigstickstoff bewirkt häufig eine Abflachung der Narbe, eine Verbesserung von Schmerzen und Juckreiz sowie Rötung

Die Lasertherapie wird bei geröteten Narben eingesetzt. Der VPW fd 532 nm Nd-Yag Laser wirkt durch selektive Photothermolyse der ernährenden Narbengefäße und Bildung eines intravaskulären Koagels. Es erfolgt eine sterile Vaskulitis mit folgender Gefäßobliteration ohne Gefäßruptur. Hierdurch wird die Narbenregression ausgelöst (Abb. 11). Durchgeführt werden sechs bis zehn Behandlungen innerhalb von sechs Wochen. Klinisch ist häufig eine Verminderung des Juckreizes und der Schmerzen zu verzeichnen sowie ein Abblassen der Narbe [7]. Günstig ist die Kombination mit Kortison oder/und Silikongel. Die Therapie ist beliebig oft wiederholbar. Insgesamt ist jedoch ein geringer Effekt bei subjektiv hoher Erwartungshaltung zu verzeichnen. Die Kryochirurgie mit Flüssigstickstoff bringt bewirkt eine Abflachung der Narbe, eine Verbesserung von Schmerzen und Juckreiz sowie Rötung [18]. Keloid-Rezidive – hauptsächlich sternal – sind mit über 35 Prozent vertreten (Abb. 12a,b). Wegen der schmerzhaften und langwierigen Behandlung sind oft Therapieabbrüche zu verzeichnen. Nachteilig ist eine lange Phase der Abheilung über Tage bis Wochen und das Risiko von Hyper-, Hypopigmentierung und Hautatrophien. Auch Nebenwirkungen wie Gewebenekrosen sind zu verzeichnen (Abb. 13).

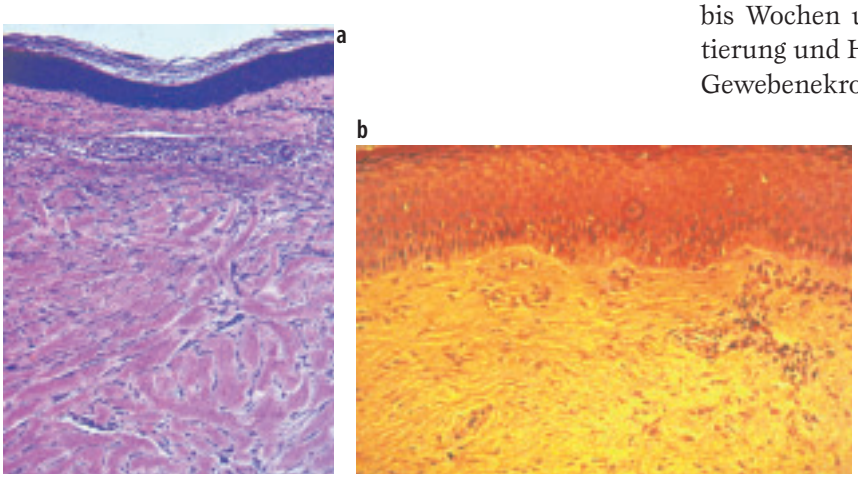

Abb. 10a,b Histologische Bilder a) Keloid, knäuelartige Kollagenfaserbündel, b) gerichteter Verlauf der kollagenen Fasern nach Hautersatz (Integra) und Spalthaut

Röntgen-Bestrahlung: Komplikationsbehaftet und nicht wirkungsvoller als andere Methoden

Bei der Bestrahlung kommen Röntgenweichstrahlen mit einer Gesamtdosis von 20–30 Gy und Einzeldosis von 3–5 Gy zur Anwendung [9]. Die Bestrahlung ist nicht wirkungsvoller als andere Methoden. Die WHO- und FDA-Empfehlung gibt dieses Verfahren nur als Reservemaßnahme aus, wenn alle anderen Maßnahmen versagen.



Abb. 11 Anwendung des VPW fd 532 nm Nd-Yag Lasers

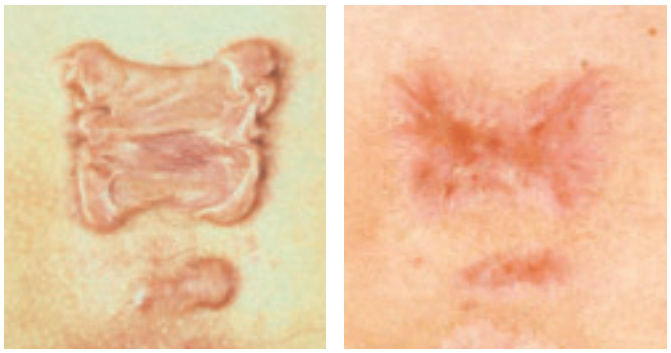

Abb. 12a,b Prästernales Keloid vor und nach Kryotherapie



Abb. 13 Partieller Ohrverlust bei Nekrose nach Kryotherapie bei Ohrläppchenkeloid

Risiken schließen Radiodermatitis und Radioulzera, Gewebeatrophie, Wachstumsstörungen bei jungen Patienten und Induktion bösartiger Hauttumore mit ein (Abb. 14a,b). Der Algorithmus der Behandlung hypertropher Narben kommt in Tabelle 2 zur Darstellung [10]. Grundsätzlich gilt: Initial abwarten, bei Persistenz der Beschwerden (Rötung, Juckreiz, Wachstum) über einen Monat oder Prädisposition kommt für zwei Monate Silikon zur Anwendung, danach in Kombination mit intraläsionaler Kortisoninjektion. Wenn möglich, ist zusätzlich eine lokale Kompressionsbehandlung durchzuführen. In Einzelfällen kommen weitere Therapieverfahren wie Lasertherapie und andere Reserveoptionen zum Einsatz. Beim Keloid wird initial Silikon und intraläsionär Kortison appliziert und, wenn möglich, eine lokale Kompressionsbehandlung (3–12 Monate) durchgeführt. Sekundär kann eine Narbenmassenreduktion kom-

Tabelle 2 Therapie – Algorithmus

Klassifikation der Narbe			
unreife Narbe	Lineare hypertrophe Narbe	Keloid	flächige hypertrophe Narbe
Indikation zur Prophylaxe bei Fortdauer des Erythems, etc. >1 Monat Risikopatient	Silikongel für 2 Monate	Silikongel plus monatliche intraläsionale Kortison-injektionen 6 Monate	Silikon plus Druckverband Bandagen 6–12 Monate
	Silikongel plus monatliche intraläsionale Kortisoninjektion	innere Narbenmassen-reduktion plus Kortison, Silikongel und monatlich Kortison	
	ggf. plus Drucktherapie		
Klinik mit Behandlungsschwerpunkt Narbentherapie: Alternative operative Verfahren oder Lasertherapie, Bestrahlung und Kryotherapie, 5-FU, Bleomycin			



Abb. 14a,b ausgeprägte Keloide am gesamten Körper, hier nach intraläsionärer Narbenmassenreduktion und Bestrahlung am Oberarm

biniert mit Silikon und Kortison, gegebenenfalls in Kombination mit einer Kompressionsbehandlung erfolgen. Nur in Ausnahmefällen greift die Chirurgie als Monotherapie sowie Laser mit und ohne Kortison. Reservemaßnahmen umfassen die Kryochirurgie, Bestrahlung, Interferon, intraläsionäres 5-FU [6] und Bleomycin [4].

Nach Operationen wird zur Verringerung der Narbenbildung das Tapen mit hypoallergenem Pflaster empfohlen

Vielfältige experimentelle Ansätze werden diskutiert, so im Bereich des für die Wundheilung und Narbenbildung bedeutsamen Transforming growth factor-ß [11] (TGF-ß-Modulatoren, Veränderung der Isoform-Ratio, Blockierung mit Antikörpern und der TGF-ß-Aktivierung), die Blockierung der Kollagensynthese oder der Einsatz von Interferon. Nichtsdestotrotz kommt der Prävention einer Narbenbildung zentrale Bedeutung zu [15]. Risikopatienten für Narbenbildung (Hautfarbe, Alter, Lokalisation, genetische Disposition, vorbestehende Narben) müssen erkannt und frühzeitig einer gezielten Therapie zugeführt werden. Darüber hinaus wird nach Operationen das Tapen mit hypoallergenem Pflaster empfohlen. Die frühzeitige Anwendung von Silikon ist sinnvoll. Sekundär kommt intraläsionale Kortisoninjektion zum Einsatz.

Literatur

1. Alster TS, West TB (1997) Treatment of scars: A review. Ann Plast Surg 39: 418
2. Alster TS, Tanzi EL (2003) Hypertrophic scars and keloids: etiology and management. Am J Clin Dermatol 4: 235–243
3. Baryza MJ, Baryza GA (1995) The Vancouver scar Scale: An administration tool and its interrater reliability. J Burn Care Rehabil 16: 535
4. Bodokh I, Brun P (1996) Traitement des cheloides par infiltration de Bleomycine. Ann Dermatol Venerol 123: 791
5. Darzi MA, Chowdri NA, Kaul SK (1992) Evaluation of various methods of treating keloids and hypertrophic scars: A 10-year-follow-up study. Br J Plast Surg 45: 374
6. Fitzpatrick RE (1999) Treatment of inflamed hypertrophic scars using intralesional 5-FU. Dermatol Surg 25: 224
7. Goldman M, Fitzpatrick RE (1995) Laser treatment of scars. Dermatol Surg 21: 685
8. Ketchum LD, Smith J, Robinson DW, et al (1966) The treatment of hypertrophic scar, keloid and scar contracture by triamcinolone acetonide. Plast Reconstr Surg 38: 209
9. Levy DS, Salter MM, Roth RE (1976) Postoperative irradiation in the prevention of keloids. AJR 127: 509
10. Mustoe TA et al (2002) International clinical recommendations on scar management. Plast Reconstr Surg 110: 560–571
11. O'Kane S, Ferguson MW (1997) Transforming growth factor beta and wound healing. Int J Biochem Cell Biol 29: 63
12. Perkins K, Davey RB, Wallis KA (1983) Silicone gel: A new treatment for burn scars and contractures. Burns Incl Therm Inj 9: 201
13. Poston J (2000) The use of silicone gel sheeting in the management of hypertrophic and keloid scars. J Wound Care: 10
14. Rayner K (2000) The use of pressure terapy to treat hypertrophic scarring. J Wound Care 9: 151
15. Roseborough IE, Grevious MA, Lee RC (2004) Prevention and treatment of excessive dermal scarring. J Natl Med Assoc 96: 108–116
16. Shaffer JJ, Taylor SC, Cook-Bolden F (2002) Keloidal scars: a review with a critical look at therapeutic options. J Am Acad Dermatol 46: 63–97
17. Staley MJ, Richard RL (1997) Use of pressure to treat hypertrophic burn scars. Adv Wound Care 10: 44
18. Zouboulis C, Blume U, Buttner P, Orfanos CE (1993) Outcomes of cryosurgery in keloids and hypertrophic scars: A prospective, consecutive trial of case series. Arch Dermatol 129: 1146

Priv.-Doz. Dr. med. Jutta Liebau
Fachklinik Hornheide
Dorbaumstraße 300
48157 Münster

Jede

HAUT

schützt

eine

SEELE



MATRIDERM® CLOSER TO SKIN

Neu

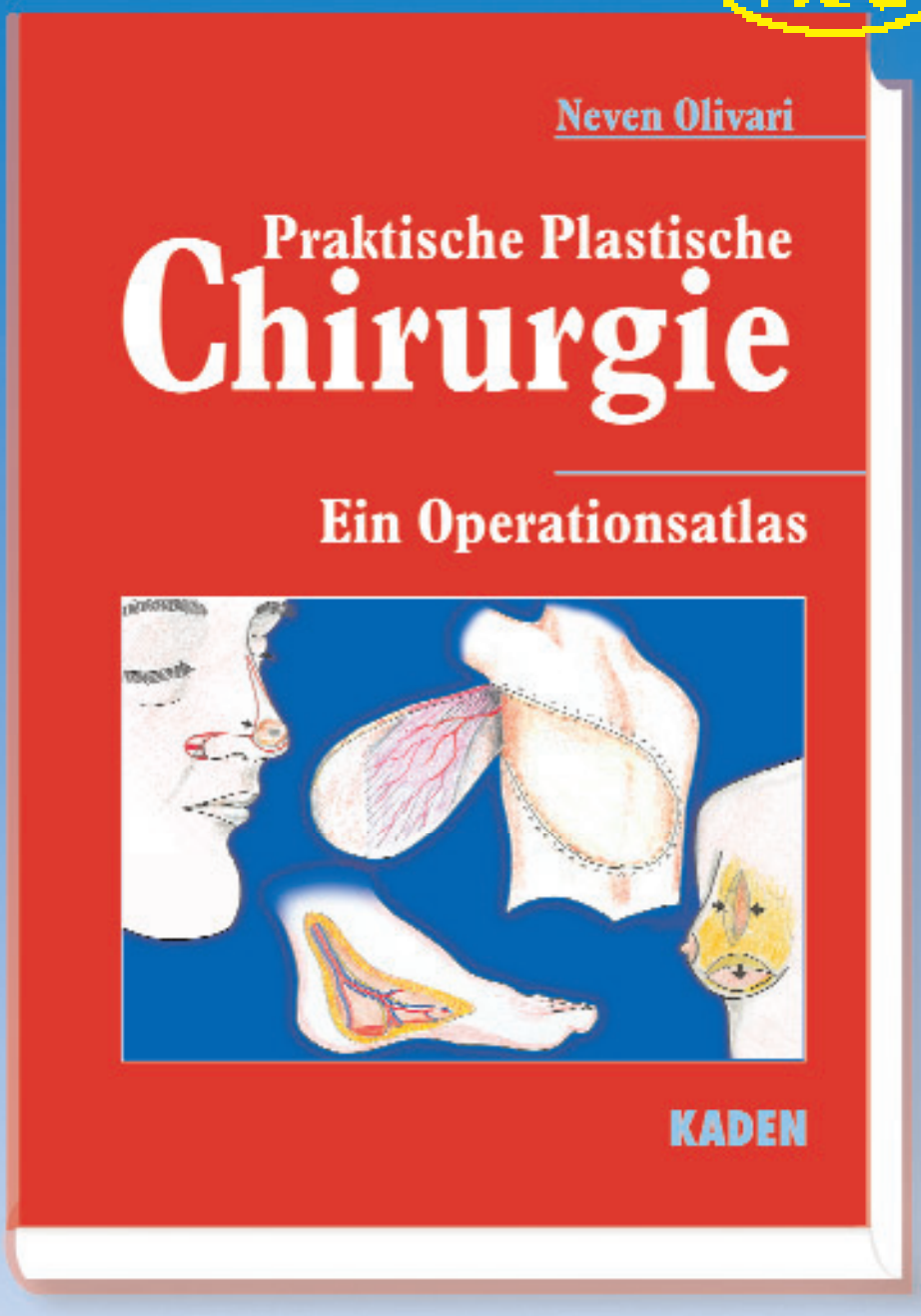

#

BESTELLCOUPON

Hiermit bestelle ich

----- Exemplar/e „Praktische Plastische Chirurgie"
zum Subskriptionspreis von je h 259,–; danach h 318,–

Datum/Unterschrift

Name

Straße

PLZ/Ort

Empfohlen von der
Vereinigung der Deutschen Plastischen Chirurgen (VDPC)

XVI, 944 Seiten, über 2800 Abbildungen
(davon 620 Farbzeichnungen),
Atlasformat, gebunden, ISBN 3-922777-55-4

Subskriptionspreis t259,–, danach t318,–

KADEN

Zu bestellen bei jeder Buchhandlung oder direkt bei:
Kaden Verlag, Ringstraße 19b, 69115 Heidelberg, Tel. 06221/ 1377600, Fax 29910,
E-Mail: zimmer@kaden-verlag.de, Internet: www.kaden-verlag.de

Primäre Exzision, lokale Lappenplastiken und Z-Plastiken

Dennis von Heimburg

Ein operativer Eingriff birgt immer die Gefahr von Komplikationen. Vermeidbare Komplikationen sollten möglichst nicht auftreten. Hierzu gehören unnötig große oder sehr auffällige Narben. Viele Chirurgen sehen in der Inzision durch die Haut lediglich einen notwendigen Schritt auf dem Weg zum Ziel, zur Darstellung tieferer Strukturen. Doch auch „große“ und erfolgreiche Chirurgen können sich heute keine unnötig großen Narben mehr leisten. Dieses Bewußtsein wurde in den letzten Jahrzehnten trainiert: Viele elektive Inzisionen haben sich geändert und minimal-invasive Verfahren wurden weiterentwickelt. Nicht selten wertet ein Patient die Arbeit des Chirurgen lediglich aufgrund der Qualität der sichtbaren Narbe: „By your scars you will be judged.“ Betroffene Patienten suchen dann den plastischen Chirurgen mit der Forderung auf, Narben restlos zu entfernen und sie somit für immer unsichtbar zu machen. Dies ist selbstverständlich nicht möglich und wird höchstwahrscheinlich nie möglich sein. Sowohl eine Verletzung als auch der operative Eingriff unterbrechen die Hautschicht des Körpers und hinterlassen eine dauerhafte Schwachstelle, eine Narbe aller Hautschichten.

Elektive Inzisionen sollten im Verlauf der Spannungslinien verlaufen, um eine möglichst optimale Narbenbildung zu erzielen

Wir unterscheiden einerseits Narben, die auffällig sind, andererseits solche die funktionseinschränkend sind. Neben der Einschränkung der Funktion, Kontrakturen oder Instabilität sind diese Narben meistens auch auffällig. Die ideale Narbe sollte eine feine Linie oder eine Serie feiner Linien sein. Sie sollte keine Konturunregelmäßigkeiten aufweisen, normal pigmentiert sein und benachbarte Strukturen nicht verziehen und nicht kontrakt sein. Die Wahrscheinlichkeit der Entwicklung

Changing dimension lines	Peacock and Van Winkle
Cleavage lines	Langer
Contour lines	Stark
Crease lines	Cox
Crinkle lines	Lewis
Dependency lines	Stark
Division, natural lines of	Stark
Dominant lines	Terry
Dynamic facial lines	Stark
Elastic lines	May
Elasticity of skin, lines of	Langer
Election lines	Kocher
Expression, folds of	Kazanjian and Converse
Flexion lines	Bruner
Flexure lines	Schaeffer
Force lines	Nealon
Grain lines	Hutchinson and Koop
Gravitational lines	Converse
Hair tracts	Kazanjian and Converse
Increased tension lines	Cox
Junction lines	Lewis
Kanavel lines	Kanavel
Kocher lines	Cox
Langer lines	Kocher
Maximal tension lines	Gibson and Kenedi
Minimal tension lines	Converse
Minimum extensibility lines	Gibson, Stark, and Kenedi
Natural lines	Davis
Orthostatic lines	Converse
Relaxed skin tension lines	Borges and Alexander
Rest lines	Ogilvie (in Cox)
Skin relaxation lines	Edgerton
Stress lines	Lucid, Noer
Tension lines	Webster
Tension planes	Davis
Wrinkle lines	Webster

Abb. 1 Auflistung verschiedener Bezeichnungen von Hautlinien (aus [6])

einer auffälligen Narbe kann deutlich verringert werden. Die adäquate Plazierung einer Narbe bei elektiver Operation ist essentiell. Daneben sind gewebeschonendes Operieren, geeignete Nahttechniken und eine korrekte postoperative Versorgung entscheidend.

Dupuytren stellte bereits 1834 fest, daß die Haut Spannungslinien aufweist [1]. Andere Autoren wie Malgaigne 1838 [2] und Langer 1861 beschrieben ebenfalls Hautlinien am menschlichen toten Körper [3]. Doch erst Kocher erkannte 1907 die Bedeutung dieser Linien für die Chirurgie. Er forderte, daß elektive Inzisionen im Verlauf dieser Linien verlaufen sollten, um eine möglichst optimale Narbenbildung zu erzielen [4]. Unzählige Bezeichnungen von Hautlinien wurden im 20. Jahrhundert beschrieben (Abb. 1). Ob es sich hierbei tatsächlich um voneinander unterschiedliche Hautlinien handelt, erscheint aus klinischer Sicht wenig bedeutend. Eine prägnante Bezeichnung, die in der plastischen Chirurgie Verbreitung gefunden hat, stammt von Borges und Alexander – die sogenannten „relaxed skin tension lines" [5]. Hier zeigt sich, daß die Aussage von Dupuytren gültig bleibt: „Wunden im rechten Winkel zu diesen Linien klaffen weiter auf als Wunden der gleichen Größe parallel zu diesen Linien angeordnet" (Abb. 2). Die Entspannungslinien der Haut sind beim Menschen nicht so offensichtlich zu erkennen wie im Tierreich beim Tiger oder beim Zebra, bei denen die Pigmentierung den Verlauf der Linien anzeigt [6]. Der Verlauf der Linien wird erkennbar durch Zusammendrücken der Hauträndern, einer manipulierten Entspannung eines Hautareals. Die Linien verlaufen häufig parallel zu den Falten. Der Begriff „Hautfaltlinien" erscheint daher logisch (Abb. 3).

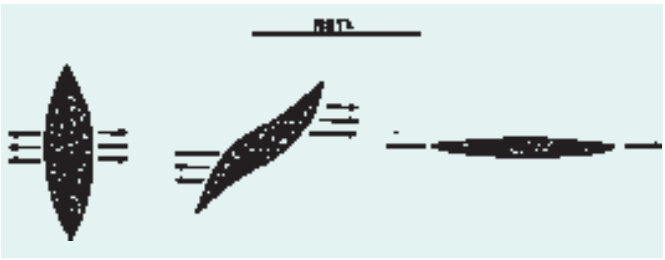

Abb. 2 Grad des Auseinanderweichens der Wundränder in Abhängigkeit vom Verlauf der Hautfaltlinien, der relaxed skin tension lines (RSTL).



Abb. 3 Am gealterten Gesicht sind die Hautfaltlinien gut zu erkennen.

W- und Z-Plastiken: Es braucht sicherlich zunächst Mut, die Länge einer geraden Narbe um das doppelte oder das dreifache zu erhöhen

Frühere gültige Empfehlungen zur Narbenkorrektur sind heute nicht mehr zutreffend. Weder „Don't add insult to injury by adding more scars" noch „Remove the scar, the entire scar, and nothing but the scar" erzielen optimale Ergebnisse. Es braucht sicherlich zunächst Mut, die Länge einer geraden Narbe um das doppelte (bei W-Plastiken) oder das dreifache (bei Z-Plastiken) zu erhöhen. Bei guter Planung wird dieser Mut jedoch belohnt. Das Vorgehen ist immer gleich: Entfernung des Narbengewebes, Vorschublappenbildung, um möglichst spannungsfreie Wundränder zu erzielen, und dann das Anlegen von Nähten in mehreren Schichten, nicht selten auch der Faszie, und der Dermis. Die primäre Naht sollte fortlaufend mehrschichtig erfolgen. Einzelknopfnähte sollten möglichst früh – innerhalb der ersten vier Tage – entfernt werden, da diese bei längerem Liegen durch Epithelisierung des Fadenkanals zeitlebens sichtbar bleiben. Die primäre Exzision ist immer dort vorzunehmen wo eine Verlängerung der Narbe entweder nicht akzeptabel ist, die Narbe bereits im Verlauf der Hautfaltlinien verläuft oder ein Z oder ein W als „Handschrift" des plastischen Chirurgen nicht erwünscht ist (Abb. 4). Die erste Z-Plastik, also eine Transposition zweier Dreieckslappen, wurde 1904 von Berger beschrieben [7], der damit erfolgreich eine axilläre Kontraktur auflöste. Das Prinzip der Z-Plastik besteht in einer Verlängerung einer verkürzten Strecke auf Kosten der Breite. Obwohl die Länge der Narbe dabei verdreifacht wird, wird die gesamte Narbe unauffälliger. Die Gründe hierfür liegen in der Unterbrechung der Narbe, der Ausrichtung einzelner Schenkel des Z in die Hautfaltlinen und letztendlich in einer geringeren Tendenz der Narbe zur Verbreiterung.

Entscheidend für das Resultat einer Z-Plastik ist, welcher Winkel und welche Kantenlänge gewählt werden

Dabei ist es entscheidend, welcher Winkel und welche Kantenlänge gewählt werden. Die klassische Z-Plastik hat drei gleichlange Schenkel, die jeweils 60 Grad zueinander angeordnet sind; der theoretische Längengewinn beträgt dann 75 Prozent und die resultierende Narbe ist unterbrochen. Der Längengewinn beruht auf einer theoretischen Berechnung, in der Realität variiert er. Die Schenkellänge ist immer auch abhängig von der jeweiligen Körperstelle. Im Gesicht sollten die Schenkel der Z-Plastik maximal 1,5 cm, besser nur 0,5 cm, lang sein. Am Rumpf können dagegen Schenkellängen bis zu 10 cm sinnvoll sein. Es muß jedoch auch beachtet werden, daß durch die Z-Plastik vollkommen unterschiedliche Hautanteile aneinander gebracht werden. Der Winkel und die Schenkellänge richten sich aber auch nach den Spannungslinien und sollten diesen angepaßt werden, d.h. die Richtung einzelner Schenkel kann dann in die Hautfaltlinien gelegt werden. Dies ist auch die wichtigste Regel für die Z-Plastik: Die Schenkel sollten den Hautfaltlinien folgen! Selbstverständlich können mehrere Z-



Abb. 4 17jährige Patientin, bei der drei Jahre zuvor eine Unterschenkelfraktur operiert wurde. Die chirurgische „Hühnerleiter" durch epithelisierte Fadenkanäle wurde komplett entfernt. Rechtes Bild: Drei Monate nach primärer Exzision und Vorschublappenplastik.

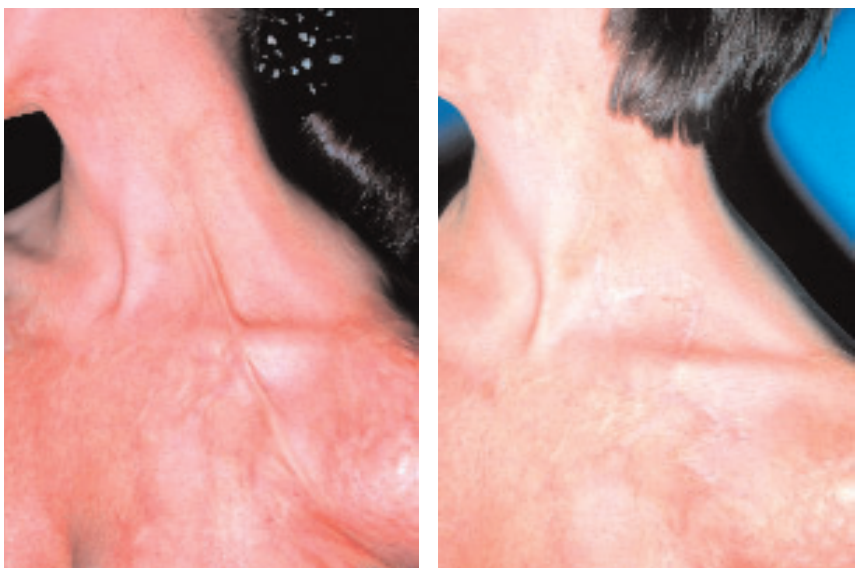

Abb. 5 Mehrere Z-Plastiken hintereinander führen zu einer Auflösung dieses Kontrakturstrangs. Eine Brücke gesunder Haut, die sich im Gegensatz zur Narbe problemlos dehnen kann, unterbricht den ehemaligen Kontrakturstrang.

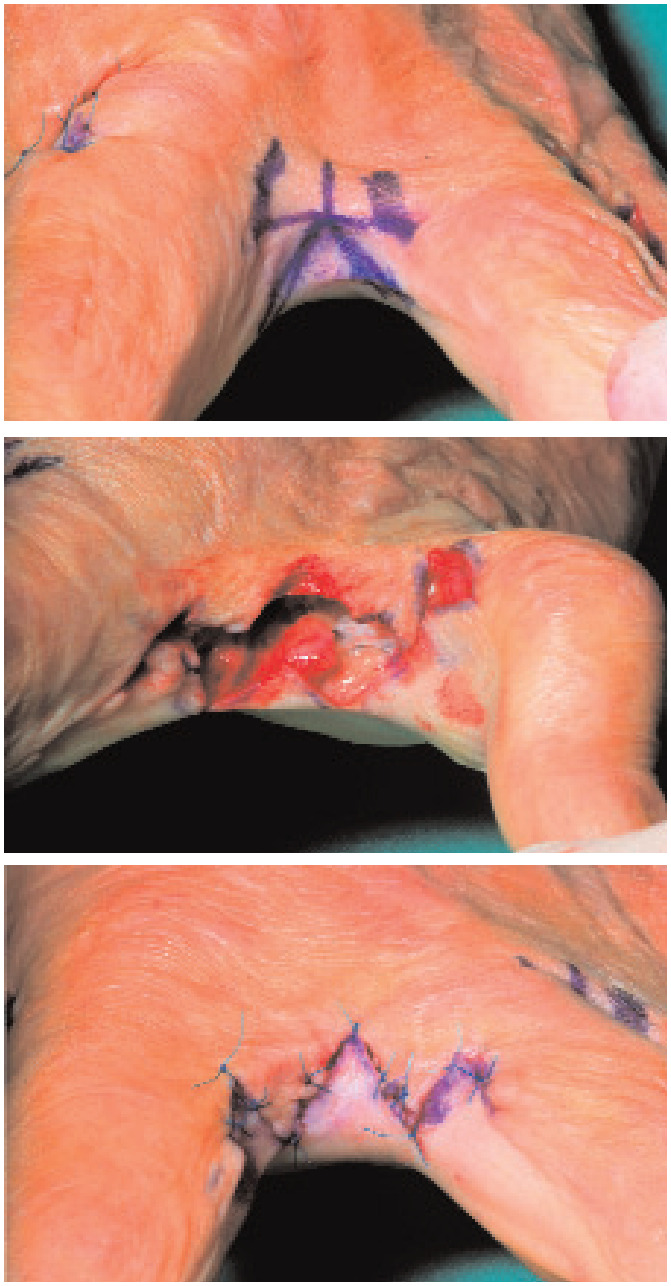

Abb. 6 Zwei gegenläufige Z-Plastiken kombiniert mit einer Y-V-Plastik [9] sind bekannt als „jumping-man" Plastik. Diese ist für die Auflösung der Schwimmhautbildung der verbrannten Hand hervorragend geeignet.

Plastiken in Reihe den erzielten Effekt verbessern (Abb. 5). Die Z-Plastik wird im Idealfall dann verwendet, wenn eine Narbe die Hautfaltlinien quer überschreitet, wie hier 90 Grad. Das 60 Grad angelegte Z führt dazu, daß die Schenkel teilweise in den Hautfaltlinien liegen, die Narbe verlängert und dadurch unterbrochen wird.

Bei korrekter Planung der W-Plastik liegen sich immer ein gleiche Anzahl passender Dreiecke gegenüber, damit die spätere Verzahnung problemlos funktioniert

Neben der Z-Plastik ist die W-Plastik ein wichtiges Instrument des plastischen Chirurgen. Einerseits entfernt die W-Plastik [8] mehr gesunde Haut als die Z-Plastik, andererseits ist die Verschiebung der angrenzenden Hautareale weniger stark. Für Gesichtsnarben ist die W-Plastik optimal, da jeder zweite Narbenschenkel in den Verlauf der Hautfaltlinien gelegt werden kann. Definitionsgemäß beträgt der Winkel zwischen den Schenkeln der W-Plastik 60 Grad, die optimale Kantenlänge liegt bei 5 mm. Kantenlänge und der jeweilige Winkel richten sich aber auch hier nach den Spannungslinien. Bei Narben im Gesicht sollte die Kantenlänge von 5 mm nicht deutlich überschritten werden. Bei bogenförmigem Verlauf einer Narbe kann der Winkel unterhalb des Bogens deutlich kleiner als oberhalb des Bogens sein. Entscheidend hierfür ist der Verlauf der Hautfaltlinien, an denen der plastische Chirurg sich orientiert. Wenn die ursprüngliche Narbe die Hautfaltlinien in einem Winkel größer als 60 Grad schneidet, dann ist es empfehlenswert, die Winkel der W-Plastik bis auf maximal 90 Grad zu erhöhen. An den beiden Enden der W-Plastik sollten die Dreiecke kleiner werden. Bei korrekter Planung der W-Plastik liegen sich immer eine gleiche Anzahl passender Dreiecke gegenüber, damit die spätere Verzahnung problemlos funktioniert. Um Hühnerleiternarben adäquat zu entfernen, müssen die Schenkel alle epithelisierten alten Fadenkanäle miteinschließen.

Durch und durch digital.

IMAGE 1™ – Das neue Kamerasystem von KARL STORZ

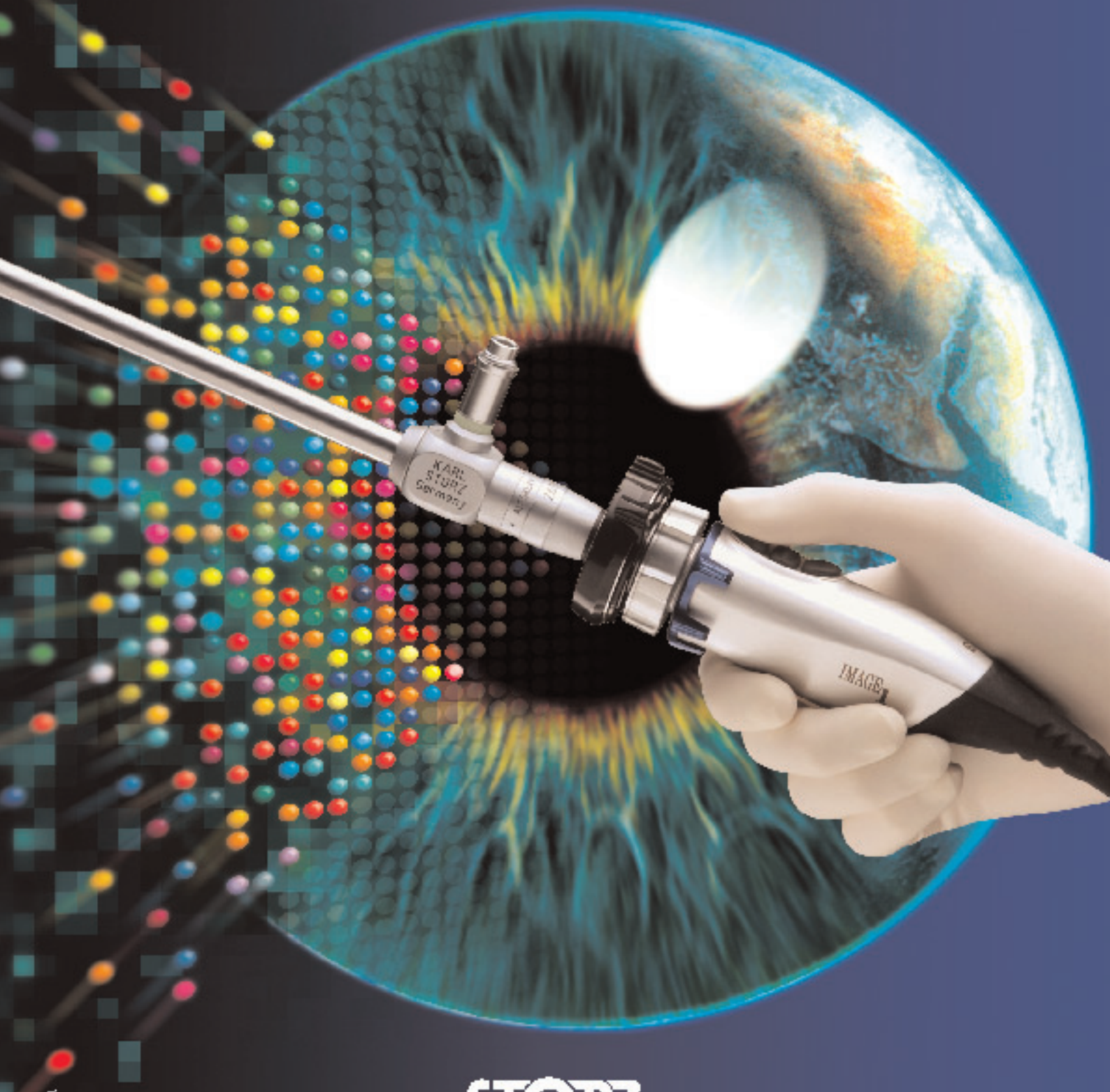

STORZ
KARL STORZ – ENDOSKOPE

KARL STORZ GmbH & Co. KG, Mittelstraße 8, D-78532 Tuttlingen/Deutschland, Telefon: +49 / 7461 / 70 80, Fax: +49 / 7461 / 70 81 05, E-Mail: info@karlstorz.de
KARL STORZ Endoskop Austria GmbH, Landstraßer-Hauptstraße 148/11/18, A-1030 Wien/Österreich, Tel.: +43/1/ 71 560 470, Fax: +43/1/ 71 560 479, E-Mail: storz-austria@karlstorz.at
www.karlstorz.de

Kombinierte lokale Lappenplastiken

Z-Plastiken und W-Plastiken sind die am häufigsten angewandten Lappenplastiken für die Korrektur der unschönen Narbe. Variationen und die Kombination mit anderen lokalen Lappenplastiken erweitern das Instrumentarium des plastischen Chirurgen. Zahlreiche neuere Plastiken, die diese einzelnen Techniken miteinander verbinden, wurden in den letzten Jahrzehnten publiziert. Ein Beispiel ist die doppelte gegenläufige, mit einer V-Y-Plastik kombinierte Z-Plastik. Durch diese Kombination kann eine überhängende bogenförmige Narbe hervorragend korrigiert werden. Mustarde hat diese Plastik erstmals für die Auflösung des Epikantus beschrieben [9]. Die Plastik ist vorteilhaft, weil die einzelnen Lappen klein sind, und dadurch auch bei eingeschränkter Durchblutung in narbigen Hautarealen selten Lappennekrosen auftreten. Der sogenannte „jumping man“ ist eine hervorragende Plastik für die Auflösung der narbigen Schwimmhautbildung der Interdigitalfalten II-IV beim Verbrennungspatienten. Optimale Ergebnisse bei Narbenkorrekturen werden nur durch sorgfältige Planung erzielt. Einprägsam wird dies durch die Worte von Gillies und Last vermittelt: „Seven times turn your knife in your hand, ere you cut the skin of a fellow man“ [10] und „Seven times make up your mind, ere your cut Langer’s line“ [11].

Literatur

1. Dupuytren JF (1834) Traité théoretique et practique des blessures par armes de guerre. Vol 1, JB Bailliere, Paris
2. Malgaigne JF (1838) Traité d’anatomie chirurgicale et de chirurgie expérimentale. JB Baillere, Paris
3. Langer K (1861) Zur Anatomie und Physiologie der Haut. Über die Spaltbarkeit der Cutis. S B Akad Wiss Wien 44: 19
4. Kocher T (1907) Chirurgische Operationslehre. Gustav Fischer, Jena
5. Borges AF, Alexander JE (1962) Relaxed skin tension lines, Z-plasties on scars, and fusiform excision of lesions. Br J Plast Surg 15: 242
6. Borges AF (1973) Elective incisions and scar revisions. Boston: Little, Brown and Company
7. Berger P (1904) Autoplastie par déboublement de la palmure et échange de lambeaux. In: Berger P, Banzet S (eds) Chirurgie orthopédique. Steinfeil, Paris
8. Borges AF (1959) Improvement of antitension-lines scar by the „W-plastic“ operation. Br J Plast Surg 12: 29
9. Mustarde JC (1966) Repair and reconstruction of the orbital region. Williams & Wilkins, Baltimore
10. Gillies HD (1968) The commandments of Gillies. Br J Plast Surg 21: 226
11. Last RJ (1968) The commandments of Gillies. Br J Plast Surg 21: 226.

Priv.-Doz. Dr. med. Dennis von Heimburg
Praxisklinik Kaiserplatz
Kaiserstraße 14
60311 Frankfurt am Main

WWW.BEAUTY-OPERATION.DE

Fachärzteverzeichnis der plastisch-ästhetischen Chirurgie Online

Im unabhängigen Online Internetportal www.beauty-operation.de können Sie Ihre Praxis/Klinik eintragen lassen. Die Besucher des Verzeichnis nutzen dieses zur anonymen Information.

Präsentieren Sie sich in der breiten Öffentlichkeit und steigern Sie Ihre Bekanntheit durch einen Eintrag in das Internetportal www.beauty-operation.de.

MediaService HB
Tulpenstr. 2
92690 Pressath

Fax: (0 96 44) 91 85 75
info@beauty-operation.de



INFO@BEAUTY-OPERATION.DE

Skinexpander zur Narbenkorrektur

Henrik Menke

Das Phänomen der Hautexpansion begegnet dem aufmerksamen Betrachter in vielerlei Gestalt, etwa bei der Zunahme des Bauchumfanges in der Schwangerschaft oder bei der Hautverdrängung über einem wachsenden Tumor. Eine bewußte Einflußnahme von außen wird in einigen afrikanischen Kulturkreisen ausgeübt: Durch Einlage von Holzscheiben unterschiedlicher Größe wird eine beachtliche Größenzunahme der Unterlippe erzielt, um so durch eine groteske Entstellung die Frauen vor Raub zu schützen. Eine zielgerichtete Nutzung des Phänomens der Hautexpansion in der Medizin erfolgte erstmals durch Neumann 1957 im Rahmen einer Ohrrekonstruktion [9]. Dies fand aber wenig Beachtung. Erst in den 70er Jahren führte Radovan den Silikonexpander zur Hautgewinnung im Rahmen der heterologen Brustrekonstruktion ein und in wenigen Jahren entwickelte sich dieses Verfahren zur dominierenden Methode [4, 10].

Die Hautexpansion nutzt die natürliche Spannung, die Dehnbarkeit und die viskoelastischen Eigenschaften der Haut

Die Hautexpansion nutzt die natürliche Spannung, die Dehnbarkeit und die viskoelastischen Eigenschaften der Haut [3]. Letztere läßt sich anhand einer Spannungs-Dehnungskurve abbilden. Die Nachgiebigkeit der Haut auf Belastung beginnt zunächst zögerlich und ist bis zum Erreichen des elastischen Grenzwertes reversibel. Bei Überschreiten wird sie irreversibel und mündet schließlich in einer Ruptur der Haut. Histomorphologisch ist die Hautexpansion mit einem Expander von einer abnehmenden Dicke der Dermis bei unveränderter Stärke der Epidermis, einer deutlichen Verschmälerung des subkutanen Fettgewebes und einer Muskelatrophie begleitet. Die Veränderungen führen zu einer verminderten Zugfestigkeit. Gleichzeitig tritt eine gesteigerte Vaskularisation der bindegewebigen Kapsel auf, die sich nach wenigen Tagen um den eingelegten Expander ausbildet. Seit dem Einsatz der Hautexpander zur Brustrekonstruktion wurden die Indikationen in der rekonstruktiven Chirurgie beträchtlich erweitert. Dies gilt vor allem für flächenhafte Narben nach Verbrennung oder anderen Traumata, Defekten nach Tumorentfernung oder auch bei angeborenen Deformitäten [5].



Abb. 1 Frontale und temporale posttraumatische ausgedehnte Alopecienarbe. Intraoperativer Situs nach Entfernung des Expanders vor Ausbreitung der Haut. Ergebnis drei Monate postoperativ mit kompletter Wiederherstellung der Stirnhaargrenze. [Für die freundliche Überlassung der Abbildung 1 danke ich Drs. Lampe und Wolters].



Abb. 2 11jähriges Mädchen mit Verbrennungsfolge mit Verlust der Nasenspitze. Vordehnung der transplantierten Stirnregion zur Minimierung des Hebedefektes. Drei Monate postoperativ mit vorläufigem Rekonstruktionsergebnis der Nase nach Stirnlappen sowie Korrektur der Lid- und Lippenregion (aus [8])

Als Kontraindikationen für den Einsatz von Hautexpandern gelten lokale Infektionen oder potentielle Störungen der Wundheilung

Die Hautexpansion erweitert die Möglichkeiten lokaler Lappenplastiken beträchtlich. Aufgrund der verbesserten Durchblutungssituation können die klassischen Richtlinien zu Längen-/Breitenverhältnis von Lappenplastiken zugunsten ersterer verschoben werden. Die Hebedefektmorbidität nach regionalen oder freien Lappenplastiken wird deutlich vermindert [6, 7]. Defektdeckungen nach Narbenexzision folgen dem Grundsatz „Gleiches mit Gleichem“ zu decken in idealer Weise und erhalten eine lokale Sensibilität. Darüber hinaus wird die Narbenlänge reduziert und der Hebedefekt vermindert. Als verfahrensimmanente Nachteile müssen die Notwendigkeit von mindestens zwei Operationsschritten (Hautexpanderimplantation – Explantation, Narbenexzision und Ausbreitung des gewonnenen Hautüberschusses), die mehrfach notwendigen Patientenkontakte im Rahmen der Expanderfüllung und die zusätzlichen Kosten für die Expander genannt werden. Weiter sind die unvermeidliche Latenzphase bis zur Expanderauffüllung und die notwendige Patientenkompliance zur Tolerierung der oft beträchtlichen Entstellungen durch den gefüllten Hautexpander zu berücksichtigen Als Kontraindikationen für den Einsatz von Hautexpandern gelten lokale Infektionen oder potentielle Störungen der Wundheilung, beispielsweise nach Radiatio, bei vaskulären Begleiterkrankungen oder ausgedehnter Mikroangiopathie.

Faustregel: Die Expanderbasis sollte mehr als das doppelte des zu deckenden Defektes betragen

Die operative Planung beginnt mit einer sorgfältigen Defektanalyse. Die Größe des Defektes und die Lokalisation bestimmen die Wahl des geeigneten Expanders aus der Vielzahl an verschiedenen Expandervolumen und Formen. Es stehen rechteckige, halbmondförmige oder sphärische Expander zu Verfügung. Der zu erzielende Hautgewinn nimmt in der Reihenfolge dieser Formen ab. Er läßt sich mathematisch berechnen [13], so zum Beispiel für rechteckige Expander nach der Formel FG = 2 (L + B) H (FG = Flächengewinn, L Länge B Breite H Höhe). In praxi hat sich als einfache Faustregel bewährt, daß die Expanderbasis mehr als das doppelte des zu deckenden Defektes betragen soll [2]. Die geplante Lokalisation des Expanders berücksichtigt die Verschieblichkeit des benachbarten Gewebes, die Eignung hinsichtlich Textur, Farbe und Behaarung sowie geplante Schnittführung und Mechanismus bei der Ausbreitung des erzielten Hautüberschusses (z.B. Vorschiebe-, Transpositions- oder Rotationslappen). Die Dehnung der Haut folgt dem Prinzip des geringsten Widerstandes, so daß eine feste knöcherne Unterlage am geeignetesten ist, während weiches, lockeres Untergrundgewebe selbst zuviel nachgibt und komprimiert wird. Die Schnittführung bei der Einbringung des Hautexpanders soll möglichst senkrecht zur Längsachse des Expanders liegen, um die Zugwirkung auf die frische Narbe während der Auffüllphase gering zu halten.

Tabelle 1 Verfahrensspezifische Vor- und Nachteile der Hautexpansion

Vorteile	*Nachteile*
▶ Erweiterte Möglichkeit lokaler, regionaler und freier Lappenplastiken	▶ Mehrere Operationsschritte
▶ Steigerung der Durchblutung	▶ Vielfache Patientenkontakte
▶ Prinzip „Gleiches mit Gleichem“	▶ Kosten Expander
▶ Erhaltene Sensibilität	▶ Latenzphase bis zur Deckung
▶ Reduktion der Narbenlänge	▶ Notwendige Patientencompliance
▶ Reduktion des Hebedefektes	

Tabelle 2 Komplikationen während der Expanderanwendung

Allgemeine Komplikationen	
▶ Hämatom, Serom	▶ Lokale Schmerzen
▶ Wunddehiszenz	▶ Durchblutungsstörung
▶ Hautperforation	▶ Infektion
▶ Knochenimpression, -resorption	▶ Nervenkompression
▶ Frühzeitige Hautverkürzung	▶ Dog ear Bildung
▶ Breite Narbenbildung	
Mechanische Komplikationen	
▶ Expanderperforation	▶ Ventildislokation
▶ Ventilstörung	

Die Präparation des Expanderfachs kann durch Anwendung eines Dehnungsballons erleichtert werden

Durch stumpfe epifaziale, im Kopfbereich meist subgaleale Präparation wird ein Expanderfach in ausreichender Größe geschaffen, das eine faltenfreie Einbringung des Expanders ermöglicht. Die Präparation kann durch Anwendung eines Dehnungsballons („Spacemaker“) erleichtert werden, der aus der endoskopischen Hernienchirurgie bekannt ist. Der Wundverschluß erfolgt zweischichtig. Die Plazierung des Distanzventiles zur Auffüllung erfordert besondere Sorgfalt. Dieses liegt in ausreichender Distanz zum Expander, hierbei ist an die Ausdehnung des aufzufüllenden Expanders zu denken. Die Größe und Lage des Ventilfaches soll ein Verkippen vermeiden und das Ventil von außen gut tastbar sein. Die Auffüllung des Expanders beginnt nach drei bis fünf Tagen unter sterilen Kautelen mit einer Huber-Nadel oder einer feinen Butterfly-Kanüle. Die Farbe der Haut über dem Expander und mögliche Schmerzen des Patienten geben Hinweis auf die zu tolerierende Menge. Das von den Herstellern angegebene Füllvolumen des Expanders kann in der Regel deutlich überschritten werden. Im Idealfall verbleibt der Expander nach Erreichen des angestrebten Volumens für einige Wochen, um einer frühzeitigen Hautretraktion bei der Expanderentnahme entgegenzuwirken.



Abb. 3 13jähriges Mädchen mit ausgedehntem Naevus des Rückens vor geplanter zweiter zweifacher Expanderimplantation. Drei Monate nach Expanderentfernung und Hautausbreitung. Eine Narbenkorrektur ist nach Abschluß des Wachstums geplant (aus [7]).

Die oft über viele Wochen bestehende deutlich sichtbare Deformierung und bestehende Einschränkung erfordert vom Patienten eine hohe Toleranz

Die Komplikationsrate des Verfahrens ist abhängig von der Erfahrung des Operateurs, der Lokalisation des Expanders und individuellen Einflußfaktoren. In der Lernphase mit diesem Verfahren werden Komplikationen bis 40 Prozent angegeben [6, 12]. Höhere Komplikationsraten treten im Bereich der distalen Extremitäten auf, niedrigere im Kopf- und Thoraxbereich. Eine bereits intraoperativ vorgenommene geringe Füllung erleichtert die faltenfreie Ausbreitung des Expanders und vermindert das Risiko einer Hämatombildung. Schmerzen, Wunddehiszenz, Durchblutungsstörung oder Hautperforation werden vor allem bei forcierter Füllung beobachtet. Eine lokale Infektion erfordert in der Regel die Explantation des Expanders. Eine Neuropraxie als Ausdruck einer Nervenkompression tritt selten auf und erfordert eine Expanderentleerung, um Dauerschäden zu vermeiden. Eine druckbedingte Knochendeformierung oder Resorption wird bei Kindern im Schädelbereich oder im Thoraxbereich nach Anwendung von Brustexpandern beobachtet und ist nach Entfernung des aufgefüllten Expanders in der Regel reversibel. Zu den mechanischen Komplikationen zählen eine Expanderperforation, meist durch eine Fehlpunktion sowie Ventilstörung durch Dislokalisation oder Dekonnektion. Die oft über viele Wochen bestehende deutlich sichtbare Deformierung und bestehende Einschränkung erfordert vom Patienten eine hohe Toleranz und gute Zusammenarbeit.

Zu berücksichtigen sind die Notwendigkeit mehrerer operativer Interventionen und die verfahrensimmanenten zusätzlichen Kosten

Die Idee zu selbstexpandierenden Expandern, die keine externe Auffüllung mehr erfordern, ist nicht neu. Die ersten dieser nach dem Osmoseprinzip arbeitenden Expandern hatten im Falle einer Leckage aufgrund der austretenden hypertonen Füllösung sehr hohe Komplikationsraten. K. Wiese entwickelte einen mit Vinylpyrrolidon und Methymethacrylat gefüllten Osmoseexpander, der nach erfolgreicher Einzelanwendung derzeit in einer Multizenterstudie eingesetzt wird [1, 11, 14]. Hautexpander eignen sich hervorragend zur Narbenkorrektur. Sie nutzen die physiologischen Dehnungseigenschaften der Haut und erweitern die Möglichkeiten lokaler und freier Deckungsverfahren beträchtlich. Zu berücksichtigen sind die Notwendigkeit mehrerer operativer Interventionen und die verfahrensimmanenten zusätzlichen Kosten.

Literatur

1. Berge SJ, Wiese K, von Lindern JJ, et al (2001) Tissue expansion using osmotically active hydrogel systems for direct closure of the donor defect of the radial forearm flap. Plast Reconstr Surg 108: 1
2. Brobmann GF, Huber J (1985) Effects of different shaped tissue expanders on transluminal pressure, oxygen tension, histopathological changes, and skin expansion in pigs. Plast Reconstr Surg 76: 731
3. Gibson T (1977) The physical properties of skin. In: Converse JM (ed) Reconstructive plastic surgery. I: 70–77. Saunders, Philapelphia
4. Lapin R, Daniel D, Hutchins H, Justice G (1980) Primary breast reconstruction following mastectomy using skin-expander prosthesis. Breast 6: 20
5. Lampe H, Lemperle G, Exner K (1985) Der Hautexpander: Technik und Klinik. Chirurg 56: 773
6. Menke H, Lieb S, Olbrisch RR (1997) Erfahrungen mit Gewebeexpandern zur Rekonstruktion von Hautdefekten. Handchir Mikrochir Plast Chir V 2.1 K3
7. Menke H, Wagner, Heitmann C, et al (1999) Möglichkeiten und Ergebnisse von Narbenkorrekturen mit Gewebeexpandern. 30. Jahreskongress der VDPC, Seeon
8. Menke H, Olbrisch RR (1999) Expandertechnik. In: Krupp S (Hrsg) Die Plastische Chirurgie. S. II 14: 1–12. Ecomed, Landsberg
9. Neumann CG (1957) The expansion of an area of skin by progessive distension of a subcutaneous balloon. Plast Reconstr Surg 19: 124
10. Radovan C (1982) Breast reconstruction after mastectomy using the temporary expander. Plast Reconstr Surg 69: 195
11. Ronert MA, Hofheinz H, Olbrisch RR (2003) The beginning of a new era: self-filling tissue expander for defect coverage in a 3-year-old boy with a retroauricular nevus. Plast Reconstr Surg 112: 189
12. Sasaki GH (1988) Complications and management of soft tissue expansion. 4th International Tissue Symposium sponsored by the Brazilian Society of Plastic Surgery, Sao Paulo, Brazil, October
13. Van Rappard JHAA, Molenaar J, et al (1988) Surface area increase in tissue expansion. Plast Reconstr Surg 82: 833
14. Wiese K (1998) Gewebedehnung mit osmotisch aktivem Hydrogelsystem. Berlin: Quintessenz Verlag

Prof. Dr. med. Henrik Menke
Klinik für Plastische, Ästhetische und Handchirurgie –
Zentrum für Schwerbrandverletzte – Klinikum Offenbach
Starkenburgring 66
63069 Offenbach

V.A.C.® ATS

VACUUM ASSISTED CLOSURE™

ADVANCED THERAPY SYSTEM
SICHER - SCHNELL - EINFACH

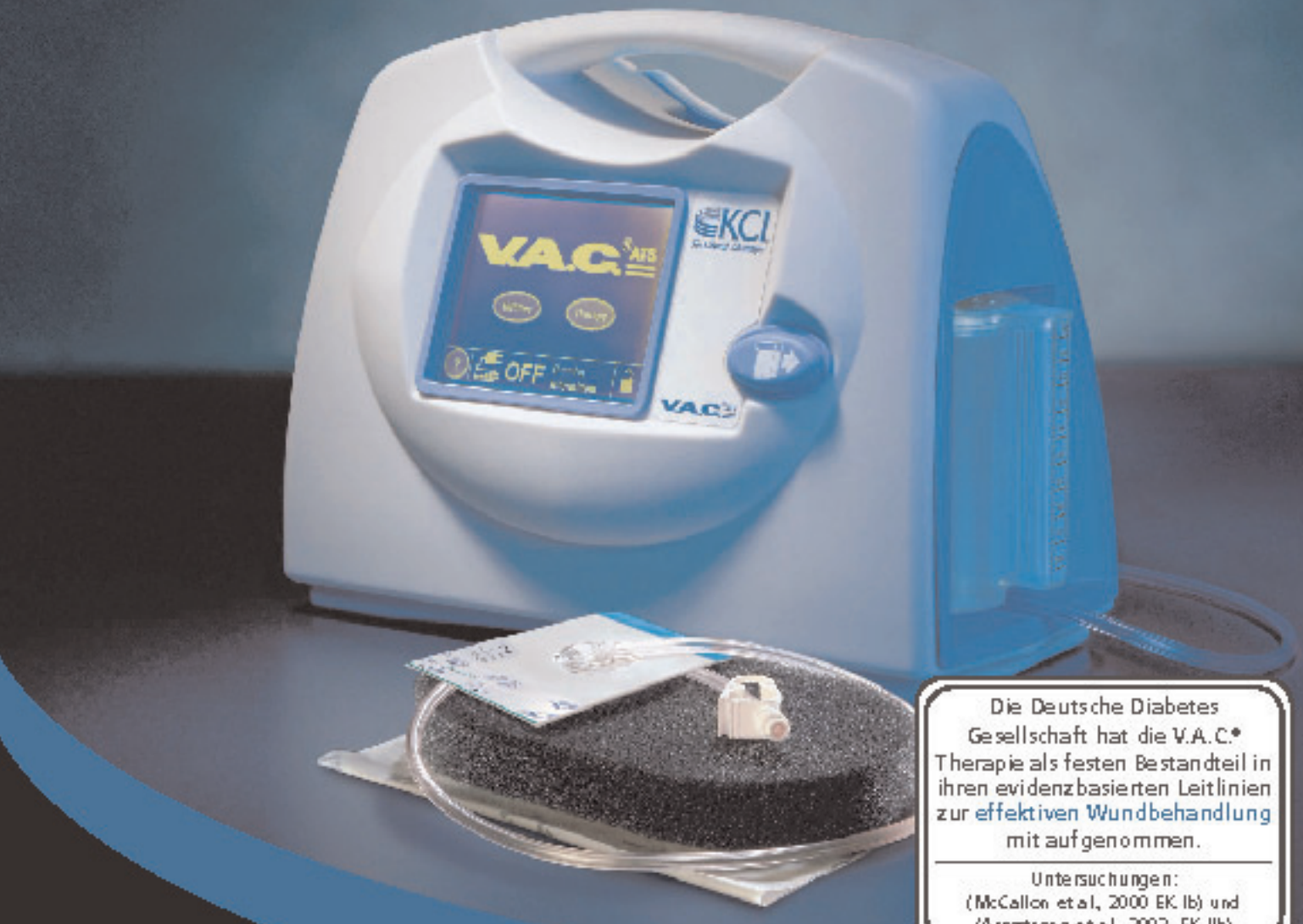

Die Deutsche Diabetes Gesellschaft hat die V.A.C.® Therapie als festen Bestandteil in ihren evidenzbasierten Leitlinien zur effektiven Wundbehandlung mit aufgenommen.

Untersuchungen:
(McCallon et al, 2000 EK Ib) und
(Armstrong et al, 2002, EK IIb)

KCI
The Clinical Advantage

KCI Medizinprodukte GmbH
Am Klingenweg 10
D-65396 Walluf bei Wiesbaden
Tel. 0800 7833 524

KCI Austria GmbH
Franz-Heider-Gasse 3
A-1230 Wien
Tel. 01-86 330 .

KCI Medical GmbH
Grindlenstrasse 5
CH-8954 Geroldswil
Tel. 0 848 848 900

English Edition also available

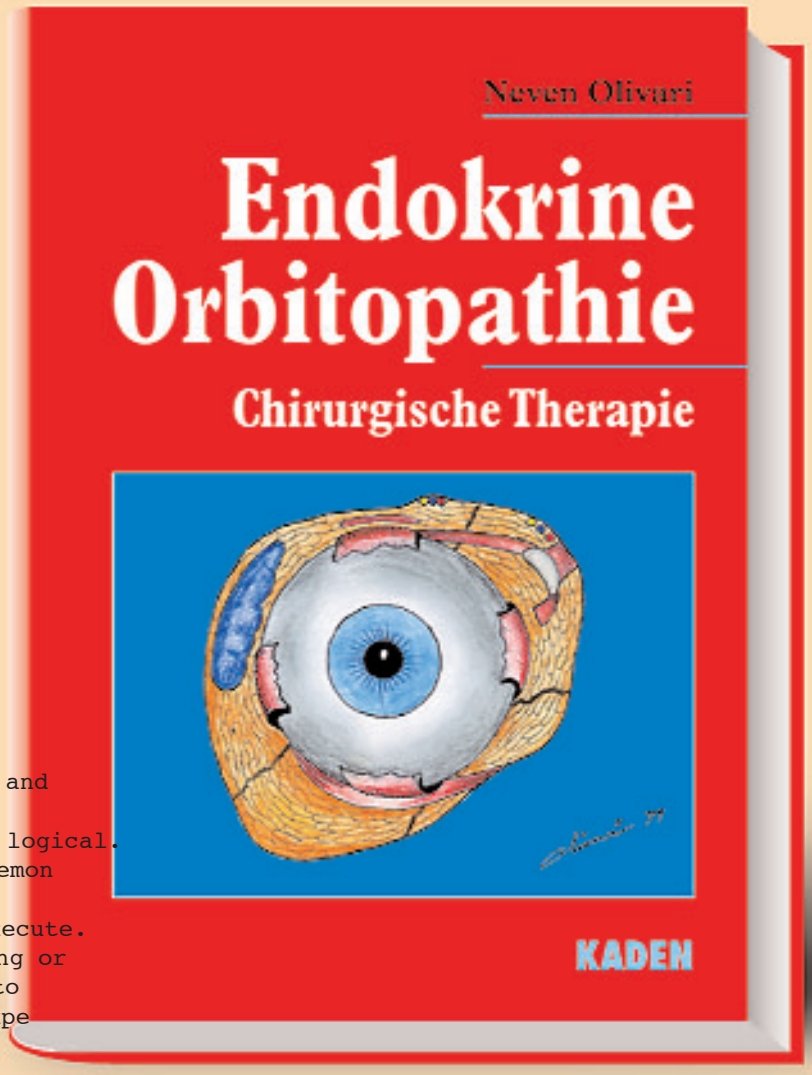

From the Preface by Ian T. Jackson

"The method described by Neven Olivari, and so beautifully presented in this book, is logical. Unfortunately, when it is presented or demonstrated by Neven Olivari, it seems simple to execute. However, at that point we are watching or listening to a master surgeon with a huge amount of expe-

Coupon ausfüllen und absenden an:
Dr. Reinhard Kaden Verlag GmbH · Ringstraße 19b
69115 Heidelberg · Tel. (06221) 1377600 · Fax 29910

Bestellcoupon

Hiermit bestelle ich

☐ Exemplare der deutschen Ausgabe
„Endokrine Orbitopathie – Chirurgische Therapie" von Neven Olivari
ISBN 3-922777-30-9

☐ Copies of the English Edition
"Endocrine Ophthalmopathy – Surgical Treatment" by Neven Olivari
ISBN 3-922777-35-X

Datum Unterschrift

Name

Straße

PLZ/Ort

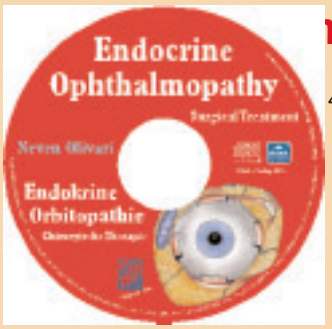

nklusive Video-CD

41 Minuten Live-OP!
Von Prof. Olivari, mit der im Buch beschriebenen Technik.

- Atlasformat 21 x 29,7 cm ▶ Gebunden ▶XVI, 144 Seiten
- 31 Tabellen ▶ 250 Abbildungen (davon 162 in Farbe)
- ISBN 3-922777-30-9 (Deutsche Ausgabe), 2001
- ISBN 3-922777-35-X (English Edition), 2001
- h 168,–/SFr 325,–

Die auffällige Narbe – Hautersatz und Lappenplastiken als ultima ratio

Kunti Das Gupta, Peter Maria Vogt

Die Verbesserung und Korrektur von Narben ist eine Domäne der plastischen Chirurgie: Das Ziel ist hier nicht nur ein verbessertes ästhetisches Erscheinungsbild, sondern auch die Verbesserung oder Wiederherstellung von Funktionen. Mit Hilfe der modernen Mikrochirurgie ist durch eine Vielzahl von gestielten und freien Lappenplastiken möglich, individuelle, problemorientierte und ästhetisch akzeptable Narbenkorrekturen zu erreichen. Insbesondere mit den Perforatorlappen stehen ästhetisch anspruchsvolle Lappenplastiken in unterschiedlichster Größe zur Verfügung. Daneben gibt es eine Reihe nicht operativer Behandlungsmethoden, die insbesondere durch die Einführung der Laserbehandlung nochmals an Bedeutung erfahren haben. Kleinflächige Narben mit Pigmentstörungen, abnormer Behaarung oder Niveauunterschieden können und sollen daher zunächst den nicht operativen Optionen zugeführt werden.

Das am wenigsten invasive Verfahren, wie beispielsweise eine lokale Lappenplastik, ist für die meisten Patienten eine befriedigende Verbesserung

Bei den hypertrophen Narben, die trotz Behandlung mit Dermabrasio, Kortikoidinjektionen oder Weichteilbestrahlung therapieresistent bleiben, beginnt die Kaskade möglicher operativer Verfahren. Auch hier gilt, daß das kleinstmögliche Verfahren, wie beispielsweise eine lokale Lappenplastik, für die meisten Patienten eine befriedigende Verbesserung darstellt. Der Übergang in die aufwendigeren operativen Verfahren wie Expanderimplantationen und größere Rotationslappen- sowie Verschiebelappenplastiken ist mit zunehmender Größe des Narbenareals und vor allem mit dem Vorliegen funktioneller Einschränkungen fließend. Bei hochgradigen funktionellen Einschränkungen oder instabilen Narben sind schließlich der Hautersatz oder die Lappenplastiken als ultima ratio einzufordern. Die Anforderungen an eine Lappenplastik zur Narbenkorrektur sind grundsätzlich mit denen zur Erreichung einer Defektdeckung vergleichbar. Die Art und Auswahl der Lappenplastik richtet sich nach der Größe des Defektes, der Lokalisation, und den funktionellen Ansprüchen. Diese werden im Wesentlichen durch den Wundgrund bestimmt, das mögliche Fehlen einer Verschiebeschicht, die eventuell notwendige Wiederherstellung verletzter Strukturen wie Sehnen und Nerven, oder die Wiederherstellung der Oberflächensensibilität.

Insbesondere an Unterschenkel und Fuß können lediglich kleinere Areale mit ortsständigen gestielten Lappenplastiken anspruchsvoll gedeckt werden

Die ästhetischen Anforderungen an die Lappenplastik zur Narbenkorrektur sind jedoch um ein vielfaches höher: Ein geschlossenes Integumentum soll ersetzt und verbessert werden. Die Lappenplastik soll in Farbe und Struktur möglichst der umgebenden Haut entsprechen, sie soll dünn und wenig auftragend sein, und die Morbidität der Spenderstelle muß auf ein Minimum begrenzt bleiben (Tabelle 1). Gestielte Nah- und Fernlappenplastiken

Tabelle 1 Anforderungen an Lappenplastiken zur Narbenkorrektur

Ästhetik	■ dünn ■ ähnlich beschaffene Hautstruktur ■ geringe Morbidität der Entnahmestelle
Funktion	■ ausreichende Verschiebeschicht ■ Möglichkeit der Wiederherstellung von Nerven und Sehnen ■ Wiederherstellung der Oberflächensensibilität ■ Ausfüllen von Totraum

genügen am ehesten diesen Ansprüchen. Im Bereich der oberen Extremität und des Rumpfes stehen hierfür eine Vielzahl von Lappenplastiken zur Verfügung. Im Bereich der unteren Extremität ist die Auswahl gestielter Lappenplastiken gering, insbesondere an Unterschenkel und Fuß können lediglich kleinere Areale mit ortsständigen gestielten Lappenplastiken anspruchsvoll gedeckt werden. Im Nachfolgenden werden für verschiedene Areale gestielte und freie Lappenplastiken vorgestellt. Diese Beispiele sollen Lösungsmöglichkeiten unter dem Gesichtspunkt der vorgenannten ästhetischen Forderungen zeigen; auf eine vollständige Auflistung aller in Frage kommenden Lappenplastiken wird bewußt verzichtet.

Kleine Lappenplastiken im Bereich der Hand sind zur Defektdeckung des Daumens oder der Langfinger einsetzbar. Hierzu zählen der Foucher-Lappen, die DMCA-Lappen, sowie die homo- und heterodigitalen Insellappen. Im Unterarmbereich ist als bekannteste Lappenplastik der Radialislappen zu nennen: Abbildung 1 zeigt einen distal gestielten Radialislappen bei einer 67jährigen Patientin, die nach einer Heißmangelverletzung eine drittgradige Verbrennung der Handinnenfläche erlitt. Die Nachteile dieser Lappenplastik sind offensichtich: Der Lappen ist dick und auftragend, die Hebestelle ist entstellend, zudem wurde ein Hauptgefäß zur Durchblutung der Hand geopfert. Der gestielte Radialislappen ist nach unserer Einschätzung nur in Ausnahmefällen und als Ausschlußindikation zur Narbenkorrektur zu verwenden.



Abb. 1 Narbenkorrektur mit Radialislappen nach Heißmangelverbrennung

Interosseus-posterior-Lappen: Nachteilig ist die Behaarung bei Männern sowie die bei Frauen sichtbare Narbenbildung im Bereich der Hebestelle

Abbildung 2 zeigt einen Interosseus-posterior-Lappen zur Aufweitung der ersten Zwischenfingerfalte bei Zustand nach frühkindlicher Verbrennung. Dieser Lappen ist ebenso zur Defektdeckung im Bereich des Handrückens und des beugeseitigen Handgelenks gut verwendbar und entspricht den vorgenannten Anforderungen eines dünnen Lappens mit geringer Morbidität der Hebestelle. Nachteilig ist die Behaarung bei Männern, die jedoch einer Laserdeepilierung gut zugänglich ist, sowie die bei Frauen sichtbare Narbenbildung im Bereich der Hebestelle. Gestielte Lappenplastiken im Bereich des Oberarms sind der mediale und laterale Oberarmlappen. Als gestielte Fernlappen sind zudem die am Rumpf gehobenen Lappenplastiken möglich. Im oberen Rumpfbereich sind als wichtige Lappenplastiken der Scapular- und Parascapularlappen zu nennen. Im unteren Rumpfbereich stehen Bauchhaut- und Leistenlappen insbesondere als gestielte Fernlappenplastiken zur Defektdeckung an der Hand zur Verfügung. Der gestielte M.-Latissimus-dorsi Lappen kann durch eine entsprechende Freipräparation des Gefäßstiels bei vollständiger Desinsertion einen großen Radius bedienen. Abbildung 3 zeigt eine instabile Narbe bei einer 78jährigen Patientin, 30 Jahre nach Bestrahlung bei einem Non-Hodgkin-Lymphom. Die Resektion der Narbe umfaßt die Mitnahme eines Sternumanteils und zweier Rippen, so daß hier eine Muskellappenplastik erforderlich ist. Abbildung 4 zeigt den in den entstandenen Defekt eingedrehten M. latissimus dorsi.

Für den Unterschenkel und Fuß muß – nach Ausschluß oder Versagen aller anderer Maßnahmen – öfter auf freie Lappenplastiken zurückgegriffen werden

Narbenkorrekturen für den Oberschenkel sind in aller Regel unproblematisch. Für das Knie und den proximalen Unterschenkel stehen als gestielte Lappenplastiken der M. gastrocnemius und der M. soleus zur Verfügung; beide mit sehr begrenztem Radius, und beide als nicht denervierte Muskellappen auftragend. Als dünner fasziokutaner Lappen am Unterschenkel findet lediglich der Suralislappen häufiger Anwendung. Abbildung 5 zeigt eine instabile Narbe nach Achillessehnenruptur mit nachfol-



Abb. 2 Interosseus-posterior -Lappen zur Aufweitung der 1. Zwischenfingerfalte



Abb. 3 Instabile Narbe mit Sternumosteomyelitis, 30 Jahre nach Radiatio



Abb. 4 Narbenkorrektur und Defektdeckung mit gestieltem Latissimus-dorsi-Lappen



Abb. 5 Instabile Narbe über der Achillessehne



Abb. 6 Narbenkorrektur und Defektdeckung mit distal gestieltem Suralislappen



Abb. 7 Instabile Narbe am oberen Sprunggelenk ein Jahr nach Decollement

gender Infektion, die durch einen Suralislappen gedeckt wurde. Die Indikation zur freien Lappenplastik zur Narbenkorrektur kann nur mit größtmöglicher Sorgfalt und nach Ausschluß oder Versagen aller anderer konservativen und operativen Maßnahmen gestellt werden. Muskellappenplastiken sind in aller Regel auftragend und müssen oft in Überproportion im Vergleich zum Defekt gehoben werden. Sie erfüllen eine wichtige Funktion bei vorhandenem Totraum, wie in Abbildung 3 und 4 gezeigt. Für den Unterschenkel und Fuß muß relativ häufig auf freie Lappenplastiken zurückgegriffen werden. Die ortsständigen Lappenplastiken sind von geringer Größe und kleinem Schwenkradius. Gerade im Bereich des Sprunggelenkes und des Fußrückens sind Narben fast immer mit funktionellen Einschränkungen verbunden. Die Perforatorlappen des Oberschenkels bieten zur Narbenkorrektur ideale Voraussetzungen: Sie sind dünn oder können problemlos ausgedünnt werden. Die Lappengröße kann nach Identifikation des Perforators auf jedwede Größe festgelegt werden. Die Morbidität der Entnahmestelle ist gering. Der Anterolateral Thigh Flap bietet als fasziokutaner Lappen eine gute Verschiebeschicht und kann zudem zusammen mit Fascia lata gehoben werden. Der Posterolateral Thigh Flap als septokutaner Lappen ist der dünnste der Perforatorlappen. Sämtliche Lappen können neurovaskulär und als Durchflußlappen verwendet werden. Der Nachteil dieser Lappen bei Männern liegt in der Behaarung, was jedoch durch Deepilierung problemlos gelöst werden kann. Für Frauen ist die Narbe am Oberschenkel zu beachten, die individuell mit den Patientinnen besprochen werden muß.

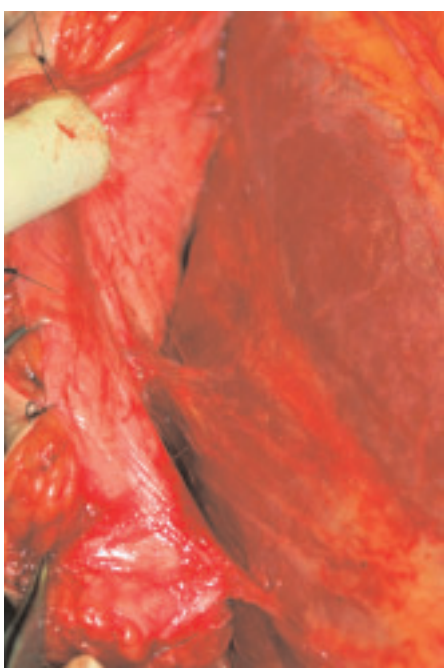

Abb. 8 Intraoperativer Situs mit zwei Perforatoren beim Heben des Anterolateral thigh Lappens

Mit den Perforatorlappen stehen dünne, in der Größe individuell planbare freie Lappenplastiken zur Verfügung, die jedoch immer ultima ratio bleiben

Der am häufigsten verwendete Perforatorlappen ist der Anterolateral thigh flap als fasziokutaner Lappen, der auf dem Ramus descendens der Arteria circumflexa femoris lateralis gehoben wird. Abbildung 7 zeigt das Narbenareal am Sprunggelenk eines 14jährigen Patienten, ein Jahr nach Decollementverletzung. Das spalthautgedeckte Areal liegt ohne Verschiebeschicht auf der Peronealsehne und ermöglicht im oberen Sprunggelenk lediglich Wackelbewegungen. Die Narbe bricht immer wieder auf. Abbildung 8 zeigt den intraoperativen Situs mit zwei Perforatoren, Abbildung 9 den eingeheilten Lappen und die Entnahmestelle bei Entlassung. Die Narbe an der Hebestelle ist akzeptabel. Die Beweglichkeit im Sprunggelenk ist deutlich gebessert, die Lappenplastik ist wenig auftragend und kann sechs Monate später durch Fettabsaugung ausgedünnt werden. Abbildung 10 zeigt einen hyperkeratotischen Bezirk im Bereich des Calcaneus, 40 Jahre nach offener Unterschenkelfraktur und Osteomyelitis.



Abb. 9 Hebestelle und eingeheilte Lappenplastik bei Entlassung



Abb. 11 Intraoperativer Situs

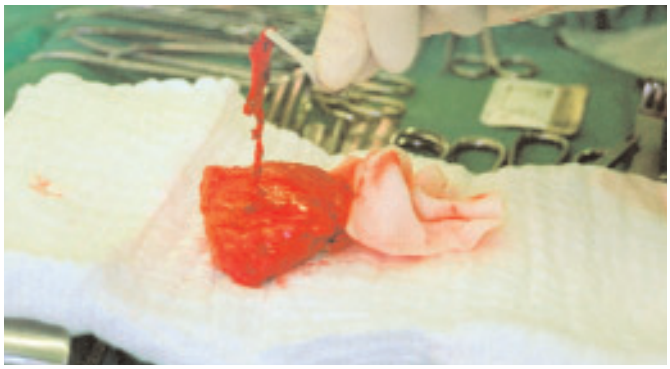

Abb. 12 Gehobener Anterolateral thigh Lappen



Abb. 10 Hyperkeratose 40 Jahre nach offener Sprunggelenksfraktur



Abb. 13 Keloid nach drittgradiger Verbrennung der Fußsohle

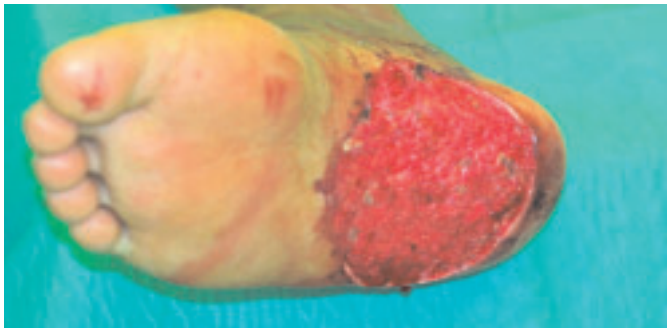

Abb. 14 Intraoperativer Befund



Abb. 15 Eingenähter Posterolateral thigh Lappen

Die Therapieversuche umfaßten sämtliche konservativen Maßnahmen, lokale Lappenplastiken mit Expanderimplantation, und Neurolyse der Rami calcanei. Die Patientin war seit mehreren Jahren nicht mehr in der Lage, geschlossene Schuhe zu tragen und empfand sogar die Bettdecke als schmerzhaft. Die Abbildungen 11 und 12 zeigen den Defekt und den gehobenen ALT-Lappen in der Größe 12 × 6 cm, mit 8 cm langem Gefäßstiel. Abbildung 13 zeigt ein Keloid an der Fußsohle eines schwarzhäutigen Patienten nach drittgradiger Verbrennung. Mehrere Exzisionen mit nachfolgender Spalthautdeckung brachten trotz Kortisoninjektion und Weichteilbestrahlung keinen Erfolg. Abbildung 14 zeigt den Defekt, der tatsächlich ein rein dermales Problem ist. Defektdeckung mit freiem Posterolateral thigh flap (Abb. 15), der nach drei bis sechs Monaten bis auf Hautniveau ausgedünnt werden kann.

Narbenkorrekturen durch Lappenplastiken müssen eine exakten Analyse der Gesamtsituation als Grundlage haben. Die Möglichkeiten der nicht operativen Verfahren sind groß und bieten oft eine ausreichende Besserung an. Bei größeren Narbenarealen mit funktionellen Einschränkungen können neben gestielten auch freie Lappenplastiken indiziert sein. Die Anforderungen an Lappenplastiken zur Narbenkorrektur sind unter ästhetischen Gesichtspunkten um ein Vielfaches höher. Durch die Perforatorlappen stehen dünne, in der Größe individuell planbare freie Lappenplastiken zur Verfügung. Die freie Lappenplastik muß jedoch immer ultima ratio bleiben.

Literatur

1. AO M, Nagase Y, Mae O, Namba Y (1997) Reconstruction of posttraumatic defects of the foot by flow-through anterolateral or anteromedial thigh flaps with preservation of posterior tibial vessels. Ann Plast Surg 38: 598–603
2. Gedebou TM, Wei FC, Lin DH (2002) Clinical experience of 1284 free anterolateral thigh flaps. Handchir Mikrochir Plast Chir 34: 239–244
3. Jeng SF Hsieh CH, Kuo YR, Lin TS, Wei FC (2003) Distally based sural island flap. Plast Reconstr Surg 111: 840–841
4. Kimata Y, Uchiyama K, Ebihara S, et al (2000) Anterolateral thigh flap donor-site complications and morbidity. Plast Reconstr Surg 106: 584–589
5. Koshima I, Nanba Y, Tsutsui T, Takahashi Y, Kawasi A (2003) Vascularized femoral nerve graft with anterolateral thigh true perforator for massive defects after cancer ablation in the upper arm. J Reconstr Microsurg 19: 299–302
6. Serafin D (Hrsg) (1997) Atlas of microsurgical composite tissue transplantation. Saunders, Philadelphia
7. Song YG, Chen GZ, Song YL (1984) The free thigh flap: a new free flap concept based on the septocutaneous artery. Br J Plast Surg 37: 149–159
8. Wei FC Jain V, Celik N Chen HC, Chuang DC, Lin CH (2002) Have we found an ideal soft-tissue flap? An experience with 672 anterolateral thigh flaps. Plast Reconstr Surg 109: 2219–2226

Dr. med. Kunti Das Gupta
Klinik für Plastische, Hand- und Wiederherstellungschirurgie – Schwerbrandverletztenzentrum
Klinikum Hannover Oststadt – Medizinische Hochschule Hannover
Podbielskistraße 380
30659 Hannover

Funktionsbehindernde Verbrennungsnarben in Entwicklungsländern

André Borsche

Verbrennungen sind eine der häufigsten Ursachen für Unfälle in Entwicklungsländern; das tägliche Leben ist dort noch immer eng an den Umgang mit offenem Feuer geknüpft, sei es zum Kochen, Heizen oder bei der Arbeit. Gerade Kinder sind hier besonders gefährdet, da sie immer wieder beim Spielen an ungeschützte Feuerstellen geraten und sich verheerende Verbrennungen zuziehen. Da eine akute Verbrennungsbehandlung nach unserem Standard oft nicht zur Verfügung steht, kommt es meist über eine langwierige Sekundärheilung zu erheblichen Verbrennungsnarben. Diese können als Verbrennungskontrakturen zu dramatischen Entstellungen und Funktionsbehinderungen führen. Hier ist die plastische Chirurgie gefordert, um diesen Menschen wieder zu einer wesentlichen Verbesserung ihrer Lebensqualität zu verhelfen (Abb. 1).



Abb. 1 Schwere sekundär heilende Verbrennungskontraktur.

Kontrakturlösung und Defektdeckung durch Schwenklappenplastiken und Vollhauttransplantate haben sich besonders bewährt

Seit über 20 Jahre organisiert nun INTERPLAST Germany Operationseinsätze in Afrika, Asien und Südamerika, die insbesondere bei diesen Verbrennungsopfern plastisch-rekonstruktive Eingriffe durchführen. Dabei haben sich Behandlungsstrategien entwickelt, die sich an den eingeschränkten Möglichkeiten der Entwicklungsländer orientieren. Eine intensive Nachbehandlung, Narben-Kompressionstherapie oder Krankengymnastik sind nur selten zu realisieren. Im Folgenden werden einige typische, immer wieder anzutreffende Kontrakturen aufgezeigt und deren plastische Rekonstruktion beschrieben. Die plastische Chirurgie der späten Verbrennungsfolgen erfordert bei komplexen Vernarbungen meist eine Kombination von verschiedenen Techniken, deren Wertigkeit von der Effektivität und der Sicherheit in der Anwendung abhängt. Kontrakturlösung und Defektdeckung durch Schwenklappenplastiken und Vollhauttransplantate haben sich dabei besonders bewährt. Während fortlaufende Z-Plastiken und Y-V- Plastiken zwar sicher durchzuführen sind, bringen sie bei schwersten Kontrakturen oftmals nur einen begrenzten Funktionsgewinn – vor allem wenn nur vernarbtes Gewebe verschoben werden kann. Spalthaut-Transplantationen sollten nur als letzte Möglichkeit der Defektdeckung gewählt werden, da sie im Gelenkbereich der Schrumpfungstendenz unterliegen und zu instabilen Narben führen können. Aufwendige



Abb. 2 Kombination von lokalen Lappenplastiken und Vollhaut-Transplantaten





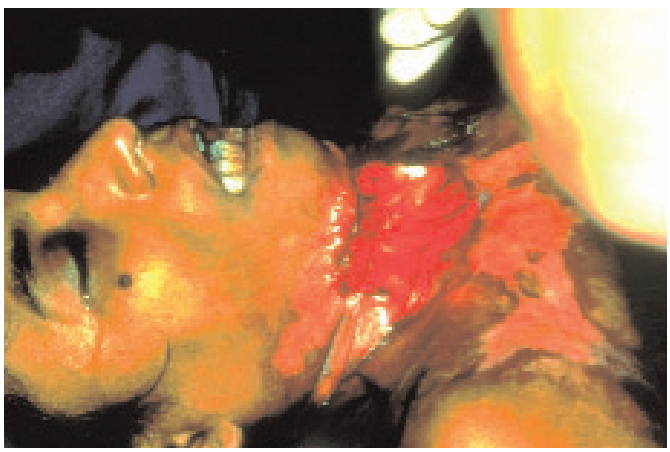

Abb. 3 Mento-sternale Kontrakturauflösung und fasziokutane Epauletten-Lappen beidseitig mit Vollhaut-Transplantation



Abb. 4 Muskulokutane Trapezius-Lappenplastik und Ausheilungsergebnis nach zwei Jahren

INTERPLAST – Schönheitschirurgie für Entwicklungsländer?

Weshalb fahren plastische Chirurgen des gemeinnützigen Vereins INTERPLAST während ihres Urlaubs in Entwicklungsländer, um unter teilweise einfachsten Bedingungen Menschen zu helfen, die sonst keine Chance hätten? Sie arbeiten im Team bis an ihre körperliche und psychische Belastungsgrenze, weil sie wissen: Vor der Tür warten noch unzählige Patienten, die eine wiederherstellende Operation dringend benötigen. Sie sind erschöpft aber glücklich, so effektiv und direkt Hilfe durch ihre Operationen geleistet zu haben und erfahren die Dankbarkeit unzähliger Menschen, die es als Geschenk empfinden, daß ihnen kostenlos geholfen wurde. Der plastische Chirurg Gottfried Lemperle aus Frankfurt brachte 1980 die INTERPLAST-Idee aus den USA nach Deutschland und begeisterte so viele Kollegen, daß inzwischen jährlich über 3000 Patienten mit plastisch-chirurgischen Problemen in Asien, Afrika und Südamerika von INTERPLAST-Teams aus Deutschland operiert werden. Dabei werden in erster Linie Patienten mit Gesichts- und Handfehlbildungen, Lippen-/Kiefer-/Gaumenspalten sowie schwer entstellenden Verbrennungsnarben und Verstümmelungen durch Kriegsfolgen behandelt. Immer wieder sind es die Kinder, deren Schicksal uns tief berührt und bei denen wir alles in unserer Macht stehende unternehmen, um ihnen zu helfen. Es ist nicht unser Verdienst, in einer Welt des Wohlstandes und der optimalen medizinischen Versorgung geboren worden zu sein. Es ist nicht deren Schuld in einem Entwicklungsland aufzuwachsen, in dem es für die Armen nahezu keine Möglichkeit einer angemessenen medizinischen Behandlung gibt. Es wäre jedoch arrogant, diesen Menschen diese spezialisierte Medizin vorzuenthalten, nur weil es noch andere dringende Probleme in ihren Ländern gibt. INTERPLAST-Germany lebt allein vom ehrenamtlichen Engagement seiner Mitglieder. Der Vorstand in Bad Kreuznach und die 13 Sektionen in Deutschland arbeiten ohne großen Verwaltungsaufwand, organisieren die Auslandseinsätze (42 Einsätze im Jahr 2003) und unterhalten zwei Krankenhäuser in Nepal und Brasilien. Die Einsatzkosten werden über Spenden an den Verein finanziert; zwei Fördervereine „Pro-Interplast" leisten dabei wesentliche Unterstützung (Kosten pro Einsatz 15000–30000 Euro).

Eine besonders wichtige Aufgabe bei den Hilfseinsätzen ist die Ausbildung interessierter einheimischer Ärzte, Pfleger und Schwestern

Zur Absicherung längerfristiger Projekte wurde zusätzlich eine INTERPLAST-Stiftung ins Leben gerufen. Eine besonders wichtige Aufgabe bei den Hilfseinsätzen ist die Ausbildung interessierter einheimischer Ärzte, Pfleger und Schwestern, um sie in die Lage zu versetzen, selber ihren Patienten besser helfen zu können. So ist es immer wieder eine große Freude bei wiederholten Einsätzen an den gleichen Ort mit zu erleben, mit welchem Erfolg die ausländischen Kollegen die erlernten plastisch-chirurgischen Standardtechniken wie Hauttransplantationen und Lappenplastiken angewendet haben. So können wir uns dann gemeinsam den komplizierteren Operationen widmen und einen gleichberechtigten Erfahrungsaustausch aufbauen. Im Zeitalter elektronischer Medien halten wir auch über den Einsatz hinaus gerne den Kontakt, um über die Spätergebnisse der behandelten Patienten zu erfahren. Die Qualität der geleisteten Hilfe liegt uns sehr am Herzen. Täglich überschwemmen uns leidvolle Berichte über Folgen von Kriegen und Katastrophen. Wir als plastische Chirurgen haben das Glück ein Metier zu beherrschen, bei dem unser praktisches Handeln zu sichtbaren Erfolgen führt. Ob jetzt in Afghanistan oder anderswo – plastisch-chirurgische Hilfe für Entwicklungsländer durch INTERPLAST wird auch in Zukunft eine wichtige Aufgabe bleiben!

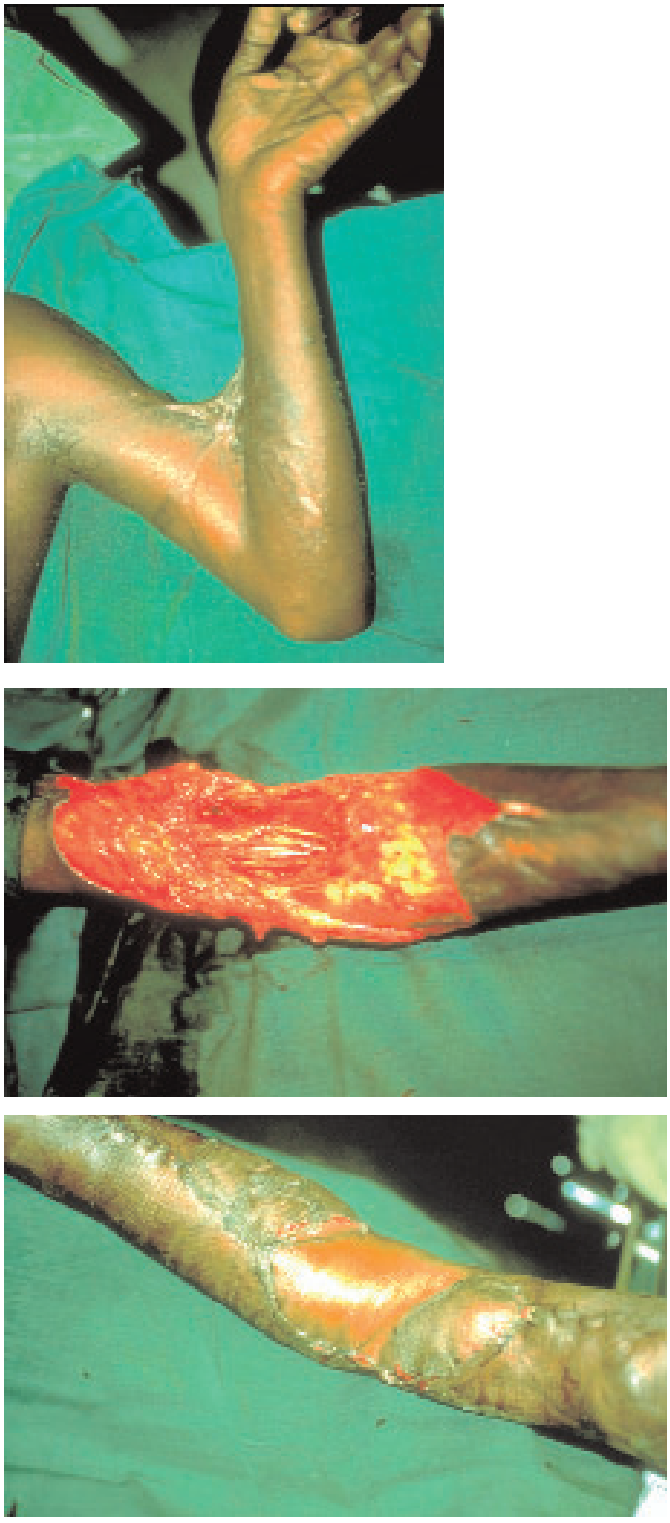

Abb. 5 Nach Lösung der Ellenbogengelenkskontraktur liegen Gefäße und Nerven frei, die mit einer 90-Grad-Schwenklappenplastik bedeckt werden. Verbleibende Restdefekte werden transplantiert.



Abb. 6 Schwerste Verbrennungskontraktur im Hüft- und Schambereich durch einen VRAM versorgt und Spätergebnis nach drei Jahren.

mikrovaskuläre Techniken sind den Erfahrenen vorbehalten und eher die Ausnahme, da unter einfachen Bedingungen oftmals nur begrenzte postoperative Überwachungsmöglichkeiten gegeben sind (Abb. 2a–c).

Die Wahl der Rekonstruktionstechnik hängt entscheidend von der Qualität des angrenzenden Gewebes und den vorhandenen Haut-Weichteil-Reserven ab

Die Wahl der Rekonstruktionstechnik hängt entscheidend von der Qualität des angrenzenden Gewebes und den vorhandenen Haut-Weichteil-Reserven ab. Steht ausreichend benachbartes unverbranntes Gewebe zur Verfügung, bringt die fasziokutane Schwenklappenplastik die sichersten Einheilungs- und Spätergebnisse. Handelt es sich um großflächige Kontrakturareale, kommen muskulokutane Insellappenplastiken meist in Kombination mit Hauttransplantationen zur Anwendung, wobei die Lappenplastik das Kontraktur-Rezidiv verhindern soll (Abb. 3a–c und Abb. 4a–d). Bei der Rekonstruktion schwerer Gelenkkontrakturen haben sich vor allem 90 Grad-Schwenklappenplastiken bewährt. Unter den Bedingungen der Entwicklungsländer heilen sie bei korrekter Planung sicherer ein als alleinige Hauttransplantate, die das Risiko von Infektionen und Hämatomen bergen und zeigen keine postoperative Schrumpfungstendenz wie Spalthaut-Transplantate. Ist es möglich die Schwenklappen im Verlauf der Gelenkachse und damit quer zur Kontraktur-Spannungslinie zu legen, wird nach Einheilung oft ein größerer Bewegungsumfang erreicht als durch fortlaufende Z-Plastiken. Gerade bei Kindern im Wachstum ist es von Bedeutung zur Unterbrechung des Narbenstranges möglichst noch unvernarbtes, dehnbares Gewebe zu interponieren, um ein späteres Kontraktur-Rezidiv zu vermeiden (Abb. 5a–c).

Ohne flächendeckende plastische Akut-Versorgung für Verbrennungsopfer, werden weiterhin unzählige Patienten auf eine sekundäre Rekonstruktion angewiesen sein

Bei Lösung von großen rumpfnahen Gelenkkontrakturen an Axilla, Hals und Hüfte entstehen oft riesige Wunddefekte, die am besten mit muskulokutanen Schwenklappenplastiken wie Latissimus, Trapezius, Rectus abdominis (VRAM) oder Tensor fasciae latae (TFL) gedeckt werden. Sie bringen sicher ausreichend gut durchblutetes Gewebe in das tief vernarbte Areal und ermöglichen dadurch ein infektfreies Einheilen (Abb. 6a–c). Solange es





Abb. 7 Bogenförmig konfluierende Verbrennungskontraktur von Arm, Rumpf und Bein durch eine Kombination von Schwenklappenplastiken und Hauttransplantationen operiert. Im Anschluß Anleitung der Ärzte und Schwestern vor Ort.

in den Entwicklungsländern nicht gelingt, eine flächendeckende plastische Akut-Versorgung für Verbrennungsopfer aufzubauen, werden auch weiterhin unzählige Patienten auf eine sekundäre Rekonstruktion angewiesen sein. Bei INTERPLAST-Einsätzen hat somit neben der direkten Hilfe für die Patienten auch das Anlernen der Ärzte vor Ort einen besonderen Stellenwert. Sie sollten in die grundlegenden Techniken der Plastischen Chirurgie wie Hauttransplantation, Z-Plastik und Schwenklappenplastik eingewiesen werden, um ihren eigenen Patienten in Zukunft eigenständig besser helfen zu können (Abb. 7a–d).

Literatur

1. Borsche A, Zilliox R (1994) Plastic surgery of severe burn contractures in developing countries. Congress of International Society for Burn Injuries, Paris
2. Borsche A, Zilliox R, Exner K, Lemperle G (1994) Die mento-sternale Kontraktur als schwere Verbrennungsfolge in Entwicklungsländern. Kongreß der VDPC, Lübeck
3. Borsche A, Zilliox R (2001) Burn care in the developing world by INTERPLAST. Congress of European Burns Association, Lyon
4. Hallock GG (1992) The role of local fasciocutaneous flaps in total burn wound management. Plast Reconstr Surg 90: 629–635
5. Iwuagwu FC, Wilson D, Bailie F (1998) The use of skin grafts in postburn contracture release. Plast Reconstr Surg 103: 1198–1204
6. Wilson IF, Lokeh A, Benjamin CI (2000) Latissimus dorsi myocutaneous flap reconstruction of neck and axillary burn contractures. Plast Reconstr Surg 105: 27–33

Dr. med. André Borsche
Plastische und Rekonstruktive Chirurgie
Diakonie Krankenhaus Bad Kreuznach
Ringstraße 64
55543 Bad Kreuznach

Klassiker der Plastischen Chirurgie neu erschienen

Jacques Joseph:
Nasenplastik und sonstige Gesichtsplastik, nebst einem Anhang über Mammaplastik

Limitierte, numerierte Neuauflage
der Luxusausgabe im Kaden Verlag



Jacques Joseph (1865–1934) gehört zu den Pionieren und Wegbereitern
der plastisch-rekonstruktiven Chirurgie. Sein Buch „Nasenplastik und
sonstige Gesichtsplastik, nebst einem Anhang über Mammaplastik und
einige weitere Operationen aus dem Gebiete der äußeren Körperplastik.

#

BESTELL -

Hiermit bestelle ich

----- Exemplar/e „Joseph: Nasenplastik und sonstige Gesichtsplastik“ zum Preis von je 295,–

Datum/Unterschrift

Name

Straße

PLZ/Ort

Joseph, Jacques: Nasenplastik und sonstige Gesichtsplastik, nebst einem Anhang über Mammaplastik. Mit 1717 teils farbigen Abbildungen.
XXXI, 842 Seiten, erweitert durch 4 Seiten Anhang mit einem Kurzporträt des Autors. Halbleder mit Rückentitel und Rückenvergoldung.
Verlag von C. Kabitzsch, Leipzig, 1931
Limitierter, numerierter reprographischer Nachdruck der Luxusausgabe.
295,00 Euro, ISBN: 3-922777-69-4
Kaden Verlag, Heidelberg 2004

KADEN

Zu bestellen bei jeder Buchhandlung oder direkt bei:
Kaden Verlag, Ringstraße 19b, 69115 Heidelberg, Tel. 06221/ 1377600, Fax 29910,
E-Mail: zimmer@kaden-verlag.de, Internet: www.kaden-

Plastisch-chirurgisches Infektionsmanagement

Möglichkeiten und Grenzen der Vakuumtherapie

C. Can Cedidi, Walid Ashkar, Oliver Schumacher, Giulio Ingianni

Seit einigen Jahren ist das Wundversiegelungssystem mit der V.A.C.-Therapieeinheit im klinischen Einsatz. Nach experimentellen Studien zeigt sich im Vergleich zur konventionellen Wundtherapie – durch den lokalen Einsatz von subatmosphärischem Druck – eine Steigerung der Kapillardurchblutung, eine Zunahme des Granulationsgewebes und eine Verminderung der Keimzahl [13]. Die Anwendung im klinischen Bereich erzielt gerade bei multimorbiden Patienten eine Verringerung der Krankenhaustage und eine patientenschonende Behandlung [1, 2, 9].

Ausgedehnte Weichteilinfektionen stellen eine ernstzunehmende und lebensbedrohliche Komplikation nach chirurgischen Eingriffen, aber auch nach Bagatellverletzungen, dar [2, 3, 15]. Das chirurgische Management eines progredienten Infektes wird sehr uneinheitlich praktiziert [3, 6, 16, 17]. Die verschiedenen chirurgischen Behandlungsmöglichkeiten bedeuten fast immer eine lange Immobilisation und Hospitalisierung der Patienten.

In Abhängigkeit von der Lokalisation des phlegmonösen Defektes bestehen verschiedene chirurgische Behandlungsmöglichkeiten: Das sicherste Behandlungsprinzip ist die Entfernung des infektalterierten Gewebes und die offene Wundbehandlung, Stimulation von Granulationsgewebe und Spalthauttransplantation [12, 16]. Nicht jeder Wundgrund ist jedoch für Hauttransplantate geeignet. Von einer offenen Behandlung sollte bei freiliegenden Gefäßen, Exposition anderer funktionell vitaler Strukturen oder Eviszeration abgesehen und kurzfristig eine lokale/mikrochirurgische Lappenplastik durchgeführt werden [4, 7, 8, 16]. Eine weitere chirurgische Behandlungsmöglichkeit – allerdings mit dem höheren Risiko eines Re-Infektes – sind die einzeitige Revision, Débridement und primärer Wundverschluß. Aufgrund der entstandenen Defektsituation sind hierbei jedoch multiple Revisionseingriffe bei Re-Infekten oder signifikanten Seromen keine Seltenheit [4, 6]. Anhand eigener Erfahrungen mit ausgedehnten Weichteildefekten und Phlegmonen, zeigen wir verschiedene Indikationen für einen erfolgreichen Einsatz des zweizeitigen Operationskonzeptes mit dem temporär implantierten Vakuumversiegelungsschaum und der V.A.C.-Therapie, vor der plastisch-chirurgischen Rekonstruktion mit Lappenplastiken. Wie jede gute Technik, hat auch die V.A.C.-Therapie Grenzen, auf die ebenfalls hingewiesen wird (Abb. 1–6).

Einsatz des zweizeitigen Operationskonzeptes mit dem temporär implantierten Vakuumversiegelungsschaum und der V.A.C.-Therapie

Das Material für die V.A.C.-Technik besteht aus einem Polyurethanschaum, in welchen eine nicht kollabierende Drainage eingebettet ist. Zur Erzeugung des subatmosphärischen Drucks erfolgt der Anschluß an eine Vakuum-Therapieeinheit und Versiegelung mit einer transparenten adhäsiven Folie (KCI International, San Antonio TX, USA). Der verwendete grobporige schwarze Polyurethanschaum hat definierte Porengrößen von 400–600 µm, erlaubt durch seine Flexibilität eine gleichmäßige Druckverteilung in der Wunde und ermöglicht ein optimiertes Sekretmanagement.

Gleich am Tage der Vorstellung und Aufnahme erfolgt ein kompromißloses Débridement, subkutane Implantation des V.A.C.-Schaums (Ausleitung der Drainage vom äußeren Wundrand) und temporäre Adaptation mit Hautklammern. Durch das V.A.C.-System wird der inter-











Abb. 1a–d Bauchdeckendefekt: a) Wunddehiszenzen und partielle Bauchwandnekrose nach Debulking bei Patientin mit Ovarialkarzinom und DM Typ 2. b) Postoperative Situation nach Débridement, kompletter subkutaner Implantation der Vakuumversiegelung und Ausleitung der Saugdrainage aus dem äußeren Wundpol. c) Intraoperative Situation bei Entfernung des Vakuumversiegelungssystems mit sauberen Wundverhältnissen. d) Reizlose Wundverhältnisse ein Monat nach sekundärem Wundverschluß.





Abb. 2a Defekt obere Extremität: a) Bilateral perforierender Weichteilabszeß am Ellenbogen nach Insektenstich und Vernachlässigung.

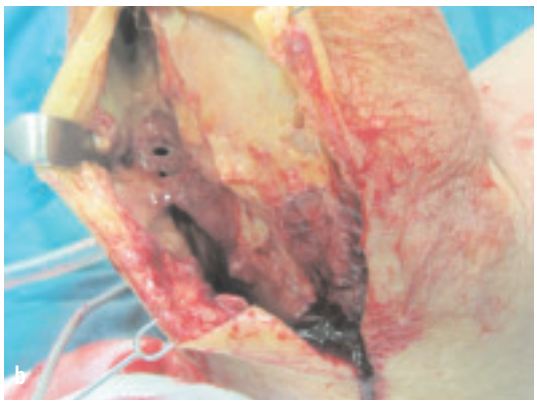



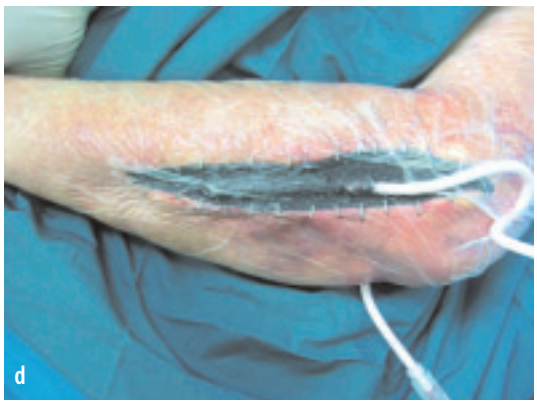











Abb. 2b–f Defekt obere Extremität: b) Intraoperative Situation bei Débridement. c) Intraoperative Situation nach Débridement unter Bildung eines Brückenlappens. d) Implantation des Vakuumversiegelungssystems und Beginn von Bewegungsübungen. e) Intraoperative Situation nach Entfernung des Vakuumversiegelungssystems mit sauberen Wundverhältnissen; der Brückenlappen ist adhärent zum Wundgrund. f) Komplette Einheilung der Hauttransplantate und des Brückenlappens mit freier Funktion des Ellenbogens bei Nachuntersuchung zwei Monate später.







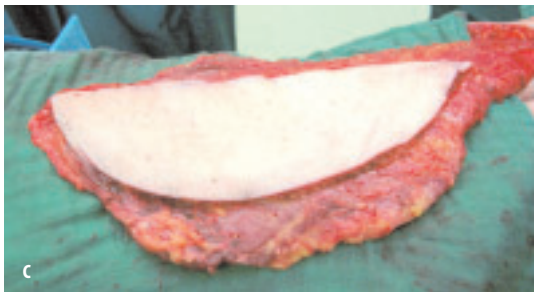

Abb. 3a–d Sternumdefekte: a) Sternuminfekt und Wunddehiszenz nach ACVB und Klappenersatz. b) Exemplarisches Beispiel für intraoperative Situation nach Débridement und Vakuumversiegelung. c) Intraoperative Situation nach Hebung eines myokutanen Latissimus-dorsi-Lappens. d) Postoperative Situation bei Einheilung des gleichmäßig perfundierten Lappens.









Abb. 4a–c Defekte der Leistenregion: a) Leistendefekt mit Shuntanlage wegen akuter Perforation der femoralen Gefäße bei Radioderm nach Resektion und Nachbestrahlung eines malignen fibrösen Histiozytoms. b) Rekonstruktion der femoralen Gefäße mit Vena saphena magna und Hebung eines großen kontralateralen TRAM-Lappens in gleicher Sitzung. c) Eingeheilter myokutaner TRAM-Lappen und unproblematischer Hebedefekt.

mittierende oder kontinuierliche subatmosphärische Druck gewährleistet und in Abhängigkeit von der individuellen Wunde Dauer und Höhe der Zieldrücke terminiert [19]. Nach Eingang der Bakteriologie und Antibiogramm wird die intraoperativ begonnene empirische Antibiose durch eine gezielte Antibiose ersetzt. Nach zwei Tagen erfolgt der Second-Look-Eingriff und in seltenen Fällen auch ein Third-Look-Eingriff, bei dem sich deutlich vitale von avitalen Gewebearealen demarkieren und chirurgisch getrennt werden können. Hiernach erfolgt die lokale oder mikrochirurgische Lappenplastik – gegebenenfalls auch in Kombination mit Hauttransplantaten – und damit der Wundverschluß.

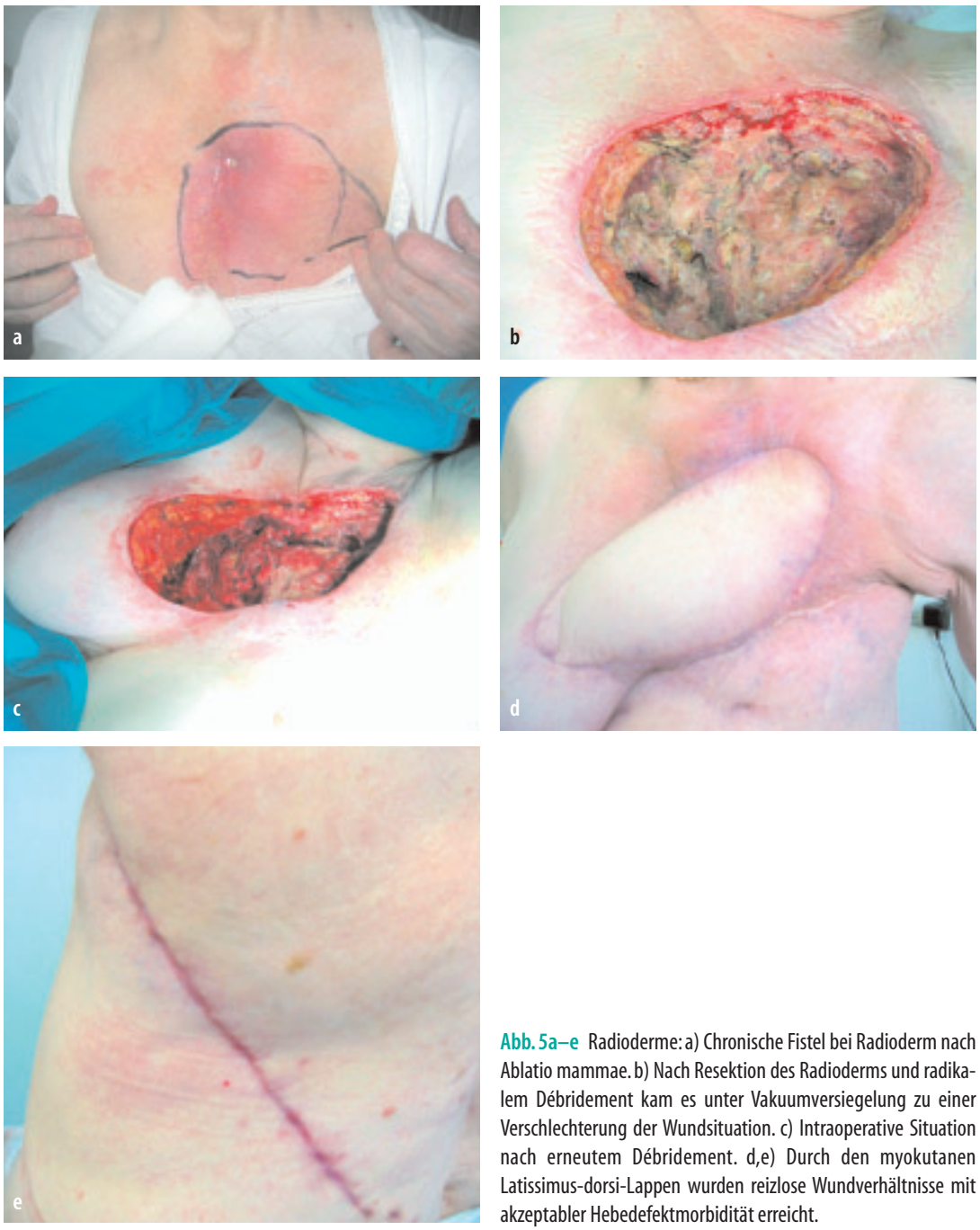

Abb. 5a–e Radioderme: a) Chronische Fistel bei Radioderm nach Ablatio mammae. b) Nach Resektion des Radioderms und radikalem Débridement kam es unter Vakuumversiegelung zu einer Verschlechterung der Wundsituation. c) Intraoperative Situation nach erneutem Débridement. d,e) Durch den myokutanen Latissimus-dorsi-Lappen wurden reizlose Wundverhältnisse mit akzeptabler Hebedefektmorbidität erreicht.

Die Vakuumtherapie ist heute eine etablierte Technik für die geführte sekundäre Wundheilung

Die Vakuum-Versiegelung durch das V.A.C.-Therapiesystem wird von verschiedenen Autoren zum Defektverschluß von Problemwunden empfohlen. Dabei kann demnach ein Wundverschluß ohne größere plastisch-chirurgische Eingriffe erreicht werden, weshalb das System auch häufig von nicht spezialisierten Einrichtungen gerne verwendet wird [5]. Bei einer Defektheilung per secundam intentionem kommt es jedoch zur Ausbildung einer Narbenplatte. Eine unzureichende Weichteildeckung mit instabilen Narben, Narbenulzera bis hin zur rezidivierenden Problemwunde kann die Konsequenz dieser Behandlung sein. In manchen Fällen kann sich nach vielen Jahren aus einer instabilen Narbe ein Narbenkarzinom entwickeln [10].

Die V.A.C.-Therapie ist heute eine etablierte Technik für die geführte sekundäre Wundheilung, welche durch eine Steigerung der Kapillardurchblutung die Zunahme von Granulationsgewebe und Reduktion der Keimzahl induziert [1, 5, 13]. Die Kombination der zum heutigen Zeitpunkt aseptischen Verbandstechnik der Vakuumversiegelung, mit anschließender Defektdeckung, kann dem Patienten/in schmerzhafte Verbandswechsel und ausgedehnte Re-Débridements ersparen. Der pflegerisch technische und zeitliche Aufwand für Verbandswechsel wird durch das V.A.C.-System reduziert. Im zweiten Schritt wird dann der Wundverschluß durch eine Lappenplastik oder auch durch die Transplantation mit autologer Spalthaut ermöglicht.

Dieses Prinzip läßt sich als Behandlungskonzept für infizierte Weichteildefekte – gerade auch beim adipösen Patienten – mit einer variablen Durchblutungssituation, anwenden. In Abhängigkeit von vorbestehenden Schnittführungen und der individuellen Komposition von Haut-/Fettgewebe, stellen diese besondere Problemwunden dar [2, 11, 14, 15]. Die konventionelle offene Wundbehandlungstechnik reduziert das Risiko einer Re-Infektion [16] – welche mitunter lebensbedrohlich sein kann – führt aber zur Abheilung mit ästhetisch schlechtem Ergebnis und extensiver Hospitalisation [3]. Bei freiliegenden funktionell vitalen Strukturen ist eine offene Wundbehandlung eine gefährliche und inakzeptable Vor-







Abb. 6a–c Untere Extremität: a) Ausgedehnte Weichteilnekrosen nach Decollement und Plattenosteosynthese im mittleren bis unteren Drittel des Unterschenkels. b) Intraoperative Situation nach Débridement und Vakuumversiegelung. c) Klinisches Ergebnis nach Einheilung eines mikrochirurgischen myokutanen Latissimus-dorsi-Lappens drei Monate später.

gehensweise. Eine weitere chirurgische Behandlungsmöglichkeit sind die einzeitige Revision, Débridement und primärer Wundverschluß. Eine Differenzierung der Viabilität subcutaner Gewebezonen ist ohne ein radikales Debridement nicht immer möglich und bei infektbedingter Gewebeveränderung im Verlauf noch variabel. Zudem besteht zu diesem Zeitpunkt eine Defektsituation, so daß kein spannungsfreier Wundverschluß erzielt werden kann. Multiple Revisionseingriffe bei Re-Infekten stellen häufig die Konsequenz solcher chirurgischen Kompromisse dar [6, 17].

Mit einem hohen Maß an Sicherheit kann ein sekundärer Wundverschluß mit primärer Wundheilung durchgeführt werden

Durch das zweizeitige Behandlungskonzept der temporären subkutanen Implantation eines Vakuumschaums und Behandlung mit subatmosphärischem Druck werden die Vorteile der sicheren offenen Wundbehandlung mit den Vorteilen einer aseptischen einzeitigen Revision, Débridement und Wundverschluß vereint. Einen weiteren Vorteil der Vakuumtherapie ist – durch die gleichmäßige Auflage des Vakuumschaums innerhalb der Wundhöhle – der günstige Einfluß auf die Verbesserung der Durchblutung und Wundreinigung aller Wundareale. Nach zwei bis vier Tagen wird ein Second oder auch Third Look durchgeführt, bei dem sich deutlich vitale von avitalen Gewebearealen demarkiert haben und chirurgisch getrennt werden können. Hiernach kann mit einem hohen Maß an Sicherheit ein sekundärer Wundverschluß mit primärer Wundheilung erreicht werden. Die besonderen Vorteile dieses Verfahrens, lassen sich durch uns bekannte Techniken, in einem ähnlich kurzen Intervall nicht reproduzieren.

Die effiziente Technik steht für eine ganze Reihe von Indikationen zur Verfügung [9], sollte jedoch zur Vermeidung von Komplikationen inganz bestimmten Fällen nicht in Erwägung gezogen werden.

1. Freiliegende Gefäße stellen eine bekannte Kontraindikation für die Vakuumversiegelung dar und sollten als Konsequenz nach großzügigem Débridement in gleicher Sitzung mit einer Lappenplastik versorgt werden.

2. Nach unserer Erfahrung sind auch Radioderme eine Kontraindikation für die Vakuumversiegelung. Unter Vakuumversiegelung kam es bei unserem Patientenkollektiv immer zu einer Verschlechterung der Wundsituation. Dies läßt sich wohl durch die Natur der Gewebeschädigung erklären, in der im Prinzip weder ein gesunder Wundgrund noch gesunde Wundränder – bei rekonstruierbarer Resektion – erreichbar sind. Aus diesem Grunde sollten Radioderme auch als Kontraindikation für eine Vakuumversiegelung eingestuft werden und prinzipiell in gleicher Sitzung nach einem kompromißlosen Débridement mit einer lokalen/mikrochirurgischen Lappenplastik versorgt werden.

Durch das aseptische geschlossene Wundsystem können eine Verkürzung der Hospitalisation erreicht und die Gesamtbehandlungskosten reduziert werden

Die Versorgung von akuten phlegmonösen Weichteildefekten kann durch das Konzept einer zweizeitigen Operation – mit temporärer Implantation eines V.A.C.-Systems – auf einem sicheren Niveau durchgeführt werden. Durch das gezielte Sekretmanagement werden die Abschwellung und Wundheilung günstig beeinflußt. Durch das aseptische geschlossene Wundsystem werden häufige Verbandswechsel vermieden und eine schmerzarme Mobilisation ermöglicht. Die ästhetischen und funktionellen Resultate können durch die Vermeidung der offenen Wundbehandlung und ausgedehnte Spalthauttransplantationen verbessert werden. Durch die vereinfachte und komfortable stationäre und postoperative Nachbehandlung, sowie die kürzere Hospitalisation gelingt es, die Gesamtbehandlungskosten zu reduzieren. Der letztgenannte Aspekt erscheint gerade unter DRG-Bedingungen interessant. Bei freiliegenden funktionell vitalen Strukturen – aber auch Radiodermen – sollte jedoch von einer Vakuumversiegelung abgesehen werden und eine einzeitige plastisch-chirurgische Versorgung mit einer lokalen/mikrochirurgischen Lappenplastik angestrebt werden.

Literatur

1. Argenta LC, Morykwas MJ (1997) Vacuum-assisted closure: A new method for wound control and treatment: Clinical experience. Ann Plast Surg 38: 563–576
2. Cedidi C, Berger A, Ingianni G (2002) Infected partial abdominal defects after laparotomy or abdominoplasty: alternative surgical approach with the two stage concept with

temporary subcutaneous implantation of a vacuum sealing system. Eur J Med Res 7: 399–403
3. Chaouat M, Levan P, Lalanne B, Buisson T, Nicolau P, Mimoun M (2000) Abdominal dermolipectomies: early postoperative complications and long-term unfavorable results. Plast Reconstr Surg 106:1614–1618 (discussion 1619–1623)
4. Core GB, Grotting JC (1995) Reoperative surgery of the abdominal wall. In: Grotting JC (ed) Aesthetic and reconstructive plastic surgery, vol 2. Quality Medical Publishing, St Louis, S 1327–1375
5. Fleischmann W, Becker U, Bischoff E, et al (1995) Vacuum assisted closure: a new method for wound control and treatment: clinical experience. Ann Plast Surg 5: 37-40
6. Fry DE, Osler T (1991) Abdominal wall considerations and complications in reoperative surgery. Surg Clin North Am 71: 1
7. Ger R, Duboys E (1985) The prevention and repair of large abdominal-wall defects by muscle transposition: A preliminary communication. Plast Reconstr Surg 72: 170
8. Gottlieb JR, Engrav LH, Walkinshaw MD, Eddy AC, Herman CM (1990) Upper abdominal wall defects: immediate or staged reconstruction? Plast Reconstr Surg 6: 281
9. Horch RE (2004) Grundlagen und Ergebnisse der Vakuumtherapie in der rekonstruktiven Chirurgie. Zentralbl Chir 129: 2–5
10. Mancoll JS, Phillips LG (1997) Pressure sores. In: Aston S, Beasley RW, Thorne C (eds) Grabb and Smith's plastic surgery, 5th ed. Lippincott-Raven, Philadelphia, S 1083–1093
11. Markman B (1989) Anatomy and physiology of adipose tissue. Clin Plast Surg 16: 235
12. Millard DR, Pigott R, Zies P (1969) Free skin grafting of full-thickness defects of abdominal wall. Plast Reconstr Surg 43: 569
13. Moryckwas MJ, Argenta LC, Shelton-Brown EI, McGuirt W (1997) Vacuum-assisted closure: a new method for wound control and treatment: Animal studies and basic foundation. Ann Plast Surg 38: 553–562
14. Nahai F, Brown RG, Vasconez LO (1976) Blood supply to the abdominal wall as related to planning abdominal incisions. Am Surg 42: 691
15. Perry AW (1986) Abdominoplasty combined with total abdominal hysterectomy. Ann Plast Surg 16: 121–124
16. Robinson JB, Friedman RM (1996) Wound healing and closure. Sel Read Plast Surg 8: 1
17. Schwartz SI (1994) Principles of surgery, 6th ed. McGraw-Hill, New York
18. Silberman DA, Elliot LF, Hoffman GW (1985) Extended myofascial thigh flaps for repair of large full-thickness abdominal wall defects. Ann Plast Surg 15: 170
19. Vogt PM, Kall S, Borboor P, Lahoda LU (2004) Aktuelle und Zukunftsaspekte zur Interaktion von Schwamm und Wunde in der Vakuumtherapie. Zentralbl Chir 129: 92–94

Priv.-Doz. Dr. med. C. Can Cedidi
Klinik für Plastische- und Handchirurgie,
Ästhetische und Rekonstruktive Chirurgie
Helios-Klinik Wuppertal – Universität Witten-Herdecke
Heusnerstraße 40, 42283 Wuppertal
Email: ccedidi@wuppertal.helios-kliniken.de

Industrieveranstaltung bei der VDPC-/VDÄPC-Jahrestagung im CCD Düsseldorf
am Freitag, 24.9.2004, ca. 12.15–13.15 Uhr

„RESTYLANE SubQ – die neueste Innovation zum Modellieren der Gesichtskonturen"
mit einer Live-Demonstration.
Referentin: Frau Dr. M. Wolters, Frankfurt/Main

Eine Veranstaltung der Q-Med GmbH Bensheim

Wer bietet Was?

Brustimplantate
Inamed
Makümed
Mentor
Novamedical
Polytech-Silimed
Rofil Medro

Dokumentation
Richard Wolf

Endoskopie
Richard Wolf

Epithesenversorgung
Medicon

Expander
Inamed
Mentor
Polytech-Silimed
Rofil Medro

Faltenbehandlung
Inamed
Novamedical
Q-Med
Polytech-Silimed
Rofil Medro

asclepios Medizintechnik

asclepios Medizintechnik
Elzacher Straße 6, D-79261 Gutach
Telefon: 07685/90 93 33, Telefax: 07685/90 93 34
E-Mail: info@asclepios.de
www.asclepios.de

Ihr kompetenter Partner für Medizintechnik und medizinische Hilfsmittel für die plastische Chirurgie und angrenzende Disziplinen. Unsere Schwerpunkte:

Kompressionsbekleidung nach ästhetisch/kosmetischen Eingriffen

Lipopantys
- Linie Standard: Die hexagonale Gewebestruktur aus Lycra-Mischgewebe garantiert kontrollierte Kompression in alle Richtungen
- Linie Elegance Coolmax: Durch die neuartige „weiche" Gewebemischung bieten diese Produkte bei kontrollierter Kompression ein sehr angenehmes Tragegefühl

Büstenhalter
- Innovative Technologie und Ästhetik für höchste Ansprüche

Kompressionsbekleidung für Schwerbrandverletzte (Fertigung nach Maß)

Hilfsmittel für das Narbenmanagement (Folien und Silikongel)
- Medigel (Folie zur Narbenprophylaxe bzw. Narbentherapie)
- Medipatch (selbstklebende Folie zur Narbenprophylaxe bzw. Narbentherapie)
- Spectragel (Silikongel zur Narbenprophylaxe bzw. Narbentherapie)

Instrumente für Hauttransplantation (Meek-Technik) und Dermatome

Zubehör
- Sterile Markierstifte
- Einmalslips zur Fotodokumentation

ATMOS MedizinTechnik

ATMOS MedizinTechnik GmbH & Co. KG
Ludwig-Kegel-Str. 16, D-79853 Lenzkirch
Telefon: 07653/689-0, Telefax: 07653/689-690
E-Mail: atmos@atmosmed.de
www.atmosmed.de

Seit 100 Jahren entwickelt, produziert und verkauft ATMOS innovative Medizintechnik in rund 60 Ländern. Im Bereich der Liposuktion bieten wir unseren Kunden eine Komplettlösung, die jeglichen medizinischen Herausforderungen gewachsen ist:

ATMOS Liposet: Das Profisystem für die Liposuktion

ATMOS Liposet besteht aus den Komponenten

- Chirurgiesauger ATMOS Record 55 DDS

Selbst bei schwierigen Operationsbedingungen bleibt durch das besonders hohe Vakuum die Liposuktion problemfrei für den Arzt und schonend für den Patienten. Das Direct-Docking-System ermöglicht das schnelle, saubere und fehlerfreie Wechseln der Sekretbehälter.

- Infiltrationspumpe ATMOS S 2001 TI

Um den Patienten durch kompetente und schnellere Behandlung zu entlasten, wurde die Infiltrationspumpe ATMOS S 2001 TI entwickelt, die mit herausragender Förderleistung im erhöhten Druckbereich sogar bei Gewebeverhärtungen einsetzbar ist.

- Zubehör

Sekretbehältersatz □ Fußregler zur stufenlosen Regulierung der Infiltration □ Fußschalter zum Aktivieren und Ausschalten der Vakuumpumpe □ Bakterienfilter □ Lipokanülen mit neuem Hygienekonzept

Baxter

BAXTER Deutschland GmbH
BioScience – Geschäftsbereich BioSurgery
Im Breitspiel 13, D-69126 Heidelberg
Telefon: 06221/397-0, Telefax: 06221/397-166
www.baxter.de
www.tissuesealing.com

Baxter BioSurgery ist auf die intraoperative Wundversorgung mit biologischen und biokompatiblen Präparaten spezialisiert.

TISSUCOL, ein humaner 2-Komponenten-Fibrinkleber generiert eine physiologische, 3-dimensionale Fibrin-Matrix, die die Wundheilung fördert.

FLOSEAL ist ein hoch viskoses Gel zur Hämostase und besteht aus einer Gelatine-Thrombin-Matrix.

Kollagen-Vliese (TissuFleece E) und **Kollagen-Folien** (TissuFoil E) zur Deckung von Defekten und Hautentnahmestellen sind ebenso verfügbar wie COSEAL, ein synthetischer chirurgischer Versiegeler auf der Basis von Polyethylenglykol.

Ein Produktkatalog ist unter www.baxter.de (Fachkreise/Biochirurgie) verfügbar.

BBD-AESCULAP
Ein Unternehmen der B. BRAUN-Gruppe

BBD Aesculap GmbH
Am Aesculap-Platz, D-78532 Tuttlingen
Telefon: 0 74 61/91 15-5, Telefax: 0 74 61/91 15-6 58
www.bbraun.de

Als Komplettanbieter für chirurgische Verbrauchsmaterialien führen wir unter anderem

Chirurgisches Nahtmaterial

- Safil® ein mittelfristig resorbierbares Nahtmaterial aus Polyglykolsäure, geflochten oder monofil, erhältlich in den Stärken USP 10/0 bis 2
- Premilene® das nicht resorbierbare Monofilament aus Polypropylen ist in den Stärken USP 10/0 bis 1 erhältlich
- Safil® Quick ein kurzfristig resorbierbares, geflochtenes Nahtmaterial aus Polyglykolsäure für Intrakutannähte, in den Stärken USP 8/0 bis 2 erhältlich

Unser Nahtmaterial ist mit atraumatischen Nadeln aus geprüfter Stahlqualität armiert. Mehr als 100 atraumatische Nadeltypen für alle chirurgischen Disziplinen und individuelle Präferenzen des Operatuers sind verfügbar. Diese Nadeln verfügen über ein Praxis gerechtes Design, gewährleisten ein gutes Durchstichverhalten, gute Gleitfähigkeit, angepaßte Biegesteifigkeit, Bruchfestigkeit und minimales Gewebetrauma.

Nahtsets

- Derma-Set: Dermaset ist ein chirurgisches Spezialnahtset zur Fixierung von Hauttransplantaten. Dermaset besteht aus acht 15 cm langen Polypropylenfäden, die jeweils doppelt armiert sind.
- Ear-Set: Ear Set ist ein Spezialnahtset zur Rekonstruktion der Ohrmuschel unter Verwendung von Rippenknorpel. Ear Set besteht aus fünf 15 cm langen Stahlfäden, die jeweils doppelt armiert sind.

Gewebekleber

Histoacryl® für den nahtlosen Verschluß kleiner Hautwunden

Wer bietet Was?

beautypool GmbH
Steinsbüscherhof, D-53604 Bad Honnef
Telefon: 0 22 24/98 67 80 / 90 21 61, Telefax: 0 22 24/90 21 62
E-Mail: info@beautypool-online.de
www.beautypool-online.de

ANTI-AGING * ANTI-AKNE * ANTI-HYPERPIGMENTIERUNG

SKIN TECH PEELINGS
EASY PHYTIC
EASY PEEL 15 % TCA
UNIDEEP 23 % TCA
ONLY TOUCH 40 % TCA
SET SANDBRASION
PRE PEEL CLEANSER (Reinigungsschaum)

SKIN TECH CREMES
Vitamin E Feuchtigkeitscreme antioxidant
Purifyingcreme (Aknecreme)
Blending Bleaching (Anti-Hyperpigmentierungscreme)
DHEA Phyto
A+C+E Antiaging-Vitamincreme mit Liponsäure

PRO-MEDIC Medizinisches Cremeprogramm
Juvenesse (Kapseln mit Omega 3, Omega 6 und Vitaminen)
Kinederm-C Creme (Vitamin C Creme)
Kinederm-C Ampullen (Vitamin C)
Retiderm K (Vitamin A Creme)
Mediclean (Anti-Hyperpigmentierungscreme)
Medi-Block color und colorless (Sunblocker)
KelaGel (gegen Hämatome und Schwellungen)
Hylactive (Feuchtigkeitsemulsion)
Cikaderm (Narbenreduktionscreme)

Biomet Europe
BioMaterials GmbH
Frankfurter Straße 129, D-64293 Darmstadt
Telefon: 06151/72 72 00
www.biomaterials.com

Septocoll® E
Equines Kollagenvlies mit lang anhaltendem Antibiotikumschutz für die septische und aseptische Chirurgie.

Septopal®
Gentamicinhaltige PMMA-Kugelkette – hohe lokale Antibiotikumkonzentration mit lang anhaltender Wirkung ohne systemische Nebeneffekte.

Targobone®
Teicoplaninhaltiges osteoproduktives, resorbierbares Kollagenlyophilisat zur Auffüllung von Knochendefekten – initiiert die natürliche Knochenheilung.

Mesofol®
Transparente, resorbierbare Folie zum Schutz vor postoperativen Adhäsionen.

Topkin®
Degradierbare, transparente Wundabdeckung für nicht infizierte Wunden, die den Heilungsprozess unterstützt und den Patientenkomfort durch Reduktion des Wundschmerzes steigert.

GPS™-System
System zur Separierung von PRP (Plättchenreichem Plasma) zur Beschleunigung der natürlichen Heilungsprozesse des Körpers.

Calcibon®
Synthetisches, biodegradierbares, osteokonduktives Knochenersatzmaterial auf Kalziumphosphatbasis mit hoher Kompressionsfestigkeit.

Endobon®
Natürliche Hydroxylapatitkeramik mit interkonnektierendem Porensystem – besonders gut als Knochenersatzmaterial geeignet.

Collapat® II
Kollagenvlies mit synthetischem Hydroxylapatitgranulat für die multizentrische Knochenregeneration.

Colloss®
Osteoproduktives, resorbierbares Kollagenlyophilisat zur Auffüllung von Knochendefekten – initiiert die natürliche Knochenheilung

Inamed Aesthetics GmbH
Hansaallee 201, D-40549 Düsseldorf
Telefon: 0211/16895-0, Telefax: 0211/16895-16
E-Mail: info@inamed-aesthetics.de
www.inamed.com

Seit über 25 Jahren steht Inamed für innovative Lösungen im plastisch-ästhetischen Bereich. In drei Geschäftsfeldern – Breast Aesthetics, Facial Aesthetics und Health – sichern qualitativ hochwertige, verläßliche und innovative Produkte unsere führende Stellung im Markt.

Auf dem Gebiet Breast Aesthetics genießt Inamed einen hervorragenden Ruf als Anbieter hochwertiger Implantate zur Brustaugmentation und -rekonstruktion. Im Bereich Facial Aesthetics bieten wir ein bewährtes und umfassendes Produktprogramm zur Faltentherapie. Unsere Sparte Health vermarktet hochqualitative Produkte für die langfristig wirkende Behandlung von Übergewicht.

Unsere Vision: Richtungsweisend zu sein in der Entwicklung und Vermarktung innovativer, hochqualitativer und wissenschaftlich fundierter Produkte und Leistungen, die die Lebensqualität verbessern.

Unsere Produkte

■ Breast Aesthetics
McGhan Silikongel Brustimplantate
McGhan Saline Brustimplantate
McGhan Hautexpander zur Rekonstruktion
CUI Silikongel Brustimplantate
CUI Saline Brustimplantate
CUI Hautexpander zur Rekonstruktion
Gewebeexpander
Marena® Kompressionsbekleidung
Epiderm® Silikonfolie und Silikongel
Snowden Pencer chirurgisches Instrumentarium

■ Facial Aesthetics
Zyderm®, Zyplast®, Hylaform®, HydraFill®

■ Health
BIBTM BioEnterics® Intragastric Balloon
Lap-Band® System

Fettabsaugung
Atmos
Medicon
Mentor
Polytech-Silimed
Richard Wolf
Rofil Medro

Gesichtsimplantate
Mentor
Polytech-Silimed

Handchirurgie
Leica
Richard Wolf
Zeiss

Hautkleber
BBD-Aesculap

Kompressionswäsche
Asclepios
Inamed
Mentor
Novamedical
Polytech-Silimed
Rofil Medro

Wer bietet Was?

Laser
Wave Light

Lichtquellen
Richard Wolf

Mammaimplantate
Inamed
Maküмed
Mentor
Novamedical
Polytech-Silimed
Rofil Medro

Medizinische Kosmetikprodukte
Beautypool
Rofil Medro

Mikrochirurgie
Leica
Richard Wolf
Zeiss

Nahtmaterial
Nahtsets
BBD-Aesculap

Leica Mikrosysteme Vertrieb GmbH
Lilienthalstraße 39–45, D-64625 Bensheim
Telefon: 06251/136-164
www.leica-microsystems.com

Leica bietet das optimierte Mikroskopprogramm für mikrochirurgische Eingriffe!

Das hervorstechende Merkmal, das alle Leica Mikroskope auszeichnet ist die extreme **Tiefenschärfe**. Diese ist für den Mikrochirurgen in der Praxis von Bedeutung, weil das ständige Weglegen der Instrumente oder das Bedienen eines Fußpedals entfällt. Der abgedeckte Schärfebereich ist so breit, daß er meist die gesamte Wundtiefe einschließt und so den Operateur den Gedanken an das Fokussieren häufig vergessen läßt. Das kristallklare Bild, die helle auf unendlich eingestellte Optik lassen den Operateur über viele Stunden entspannt arbeiten.

Diese Qualitätsoptik weisen alle Geräte auf, weil Leica keine Kompromisse eingehen will. Die Mikroskoptypen unterscheiden sich je nach Anwendungsgebiet.

Als Topline-Gerät für große plastische Operationen empfiehlt sich das **Leica MS2**. Durch elektromagnetische Bremsen und die automatische Balancierung läßt es sich sehr leicht manövrieren und ist mit Einblicken für bis zu drei Personen optimal ausgestattet.
Als einziges Gerät am Markt bietet das **Leica M680** zwei Mikroskope in einem. Zwei Operateure können sich unterschiedliche Vergrößerung, Fokus und Bildausschnitt einstellen.

Außerdem bieten wir:
- Einfache Geräte für den solo arbeitenden Handchirurgen sowie kleine Eingriffe
- Geräte zur Deckenmontage
- OP-Liegen und -Stühle

Wir freuen uns auf Ihren Anruf!

MAKÜMED Implant Technologies
Maximillianstraße 35, D-80539 München
Telefon: 0800/62583633 oder 089/52036897
Telefax: 089/52036899
E-Mail: info@pip-deutschland.de
www.pip-deutschland.de

MAKÜMED Implant Technologies vertreibt für den weltweit drittgrößten Hersteller von medizinischen Silikonimplantaten Brustimplantate in Deutschland im Generalvertrieb. Silikonimplantate von P.I.P. entsprechen den Klasse III Spezifikationen der EU-Richtlinien 93/42/CEE und 2003/12/CEE und tragen das CE-Zeichen CE0197. Der Herstellungsprozeß entsprechend dem ISO 9001 und 13485 Standard ist vom TÜV-Rheinland zertifiziert. MAKÜMED verfügt über ein umfassendes Qualitätsmanagement-System und ist nach ISO 13485 und 9001 zertifiziert.

Gelgefüllte Mammaimplantate
Hochkohäsives Silikongel
- texturierte Oberfläche, Hochprofil, rund
- texturierte Oberfläche, ultra-hohes Profil, rund
- mikro-texturierte Oberfläche, Hochprofil, rund
- titanisierte, mikro-texturierte Oberfläche, Hochprofil, rund
- texturierte Oberfläche, anatomisch geformt
- texturierte Oberfläche, asymmetrisch geformt

Kochsalzgefüllte Mammaimplantate
Exakt vorgefüllt mit isotoner Kochsalzlösung
- ventillos, glatte Oberfläche, Hochprofil, rund
- ventillos, mikro-texturierte Oberfläche, Hochprofil, rund

Messimplantate
Hochkohäsives Silikongel
- glatte Oberfläche, Hochprofil, rund
- glatte Oberfläche, Hochprofil, anatomisch geformt
- glatte Oberfläche, Hochprofil, asymmetrisch geformt

MEDICON eG
Gänsäcker 15, D-78532 Tuttlingen
Telefon: 07462/2009-0
E-Mail: sales@medicon.de
www.medicon.de

„the art of surgery"
Unser Produktsortiment umfaßt mehr als 24.000 Artikel für den gesamten Bereich der Humanmedizin. Die hochpräzisen Instrumente tragen alle das Gütezeichen „Made in Germany", da sie in unseren Mitgliedsbetrieben in Tuttlingen gefertigt werden. Seit Jahren entsprechen Sie den höchsten Qualitätsansprüchen. Wir haben unsere Kernkompetenzen in der 5-Säulen-Strategie zukunftorientiert definiert. In fünf Disziplinen der Medizin werden wir verstärkt investieren und unser Sortiment weiter optimieren. Innerhalb eines breit gefächerten Komplettprogramms konzentrieren wir uns auf die Fachgebiete der Neurochirurgie, der HNO-Chirurgie, der plastischen Chirurgie, der Cardio-Vascular-Chirurgie sowie der Mund-, Kiefer- und Gesichtschirurgie.

Im Bereich der plastischen Chirurgie können wir Ihnen folgende Produkte anbieten:
- **Liposuction**: Infiltrations- und Absaugpumpen, diverse Kanülen
- **Lipofilling**: diverse Kanülen, Dosierhandgriff
- **Facelift**: spezielle, sehr hochwertige Faceliftscheren
- **Mammaplastik**: Brust-Dissektoren n. Solz, Brustheber, Mamillenringe
- **Rhino-Plastik**: diverse Spezialinstrumente, Gubisch-Sieb
- **Rekonstruktion**: Epiplating-Set zur Epithesenversorgung
- **Navel Marker** nach Solz

Die besondere Leistungsfähigkeit unseres Unternehmens liegt in der Verknüpfung von Fachkompetenz, technischem Fortschritt, Zukunftsorientierung und dem ständigen Streben nach Perfektion.

Mentor Deutschland GmbH
Ludwigstraße 45, D-85399 Hallbergmoos
Telefon: 0811/60050-0, Telefax: 0811/60050-11
E-Mail: info@mentor-deutschland.de
www.mentor-deutschland.de

Mammaimplantate
- Gelgefüllte Implantate
- Saline Implantate
- Becker® Implantate
- Permanentexpander
- Messimplantate

Expander
- Brust-Expander
- Gewebe-Expander

Produkte für die Fettabsaugung
- Systeme
- Kanülen Instrumentarium
- Microinfiltrationskanülen
- Coleman-System
- Caromed® Kompressionswäsche

Gesichtsimplantate
- Wange
- Kinn
- Nase

Wer bietet Was?

Novamedical GmbH
Elisabeth-Selbert-Straße 5, D-40764 Langenfeld
Telefon: +49 (0) 2173/39955, Telefax: +49 (0) 2173/3995454
E-Mail: info@novamedical.de
www.novamedical.de

Dermalive
Injizierbare Mikroimplantate für Faltenkorrektur

Dermadeep
Injizierbare Mikroimplantate zur Augmentation von Wangen und Kinn

Perouse Plastie
Silikongel gefüllte Mammimplantate

Voe
Kompressionsbandagen nach Liposuktion

Suture Strip Plus
Elastische Wundverschlußstreifen

Sil-Med
Geschlossenes Silikon - Wunddrainagensystem

Brennen
Skin Graft Mesher

Mediskin
Tiefgefrorene, sterile Schweinehaut für die Brandverletztentherapie

Novagel
Silikongel – Platte für Narben- und Keloidtherapie

POLYTECH SILIMED EUROPE GmbH

POLYTECH SILIMED Europe GmbH
Altheimer Straße 32, D-64807 Dieburg
Telefon: 06071/98630, Telefax: 06071/986330
E-Mail: Kundenservice@PolytechSilimed.de
www.PolytechSilimed.de

Produkte – Auswahl – Service

POLYTECH SILIMED Europe GmbH bietet dem Operateur ein einzigartiges Spektrum an Implantaten und Geräte für die Körperkonturkorrektur. Unser Schwerpunkt liegt auf silikongelgefüllten Mammaimplantaten, da diese erwiesenermaßen ein optimaler Weichteilersatz sind. Bezüglich der Oberfläche der Implantate kann der Operateur zwischen MikroPolyurethanSchaum-beschichteten, texturierten und glattwandigen Implantaten wählen. Neben den silikongelgefüllten Implantaten stehen auffüllbare und Doppellumen-Implantate zur Verfügung.

Mamma-, Fazial-, Gluteus-, Testikular- und Wadenimplantate gehören, ebenso wie eine große Auswahl an Expandern, zum Standardprogramm. Patientenspezifische Implantate und Sonderanfertigungen erweitern die Angebotsvielfalt an Implantaten.

Geräte und Instrumente für die Lipoaspiration, Pigmentation und Dermabrasion, sowie Kompressionsbustiers und Produkte für die Narbentherapie komplettieren die Produktpalette für die plastische und rekonstruktive Chirurgie.

Q-MED
Q-Med GmbH
Berliner Ring 89, D-64625 Bensheim
Telefon: 06251/77079-13
E-Mail: info.germany@q-med.com
www.restylane.de

RESTYLANE – NATURAL BEAUTY MADE IN SCHWEDEN

Q-Med bietet Ihnen ein vollständiges Produktsortiment zur Augmentation von Falten und Lippen und zur Gesichtskonturierung an. Das maßgeschneiderte Konzept stellt die Lösung für sehr viele Patientenbedürfnisse dar. Für eine optimale Wirkung ist die Größe der Gelpartikel in jedem Produkt so gewählt, daß sie zur Gewebedichte in der empfohlenen Gewebetiefe paßt. Jedes RESTYLANE-Produkt besteht zu 90% aus dem kristallklaren NASHA-Gel (nicht-animalische stabilisierte Hyaluronsäure). Das NASHA-Gel in RESTYLANE ist maximal zu 1% stabilisiert. Dies ist die Grundlage für Produkte mit der hervorragenden Biokompatibilität der Hyaluronsäure kombiniert mit einer längeren therapeutischen Wirkung.

RESTYLANE ist seit 1996 in Europa für den Vertrieb zugelassen. Im Dezember 2003 wurde RESTYLANE von der US-amerikanischen Arzneimittelaufsichtbehörde FDA die Zulassung für den Vertrieb in den USA erteilt.

- **RESTYLANE Touch**, ein homogenes Gel mit sehr feinen NASHA-Partikeln, glättet feine oberflächliche Linien und Fältchen.
- **RESTYLANE** enthält mittelgroße NASHA-Gelpartikel und wird zur Unterspritzung von Falten sowie zum Formen der Lippen eingesetzt.
- **RESTYLANE Perlane** gibt viel Volumen durch die größeren Gel-Partikel; besonders für den Lippenbereich geeignet, glättet tiefere Falten und modelliert die Gesichtskonturen.

RICHARD WOLF
Richard Wolf GmbH
Pforzheimer Straße 32, D-75438 Knittlingen
Telefon: 07043/35-0, Telefax: 07043/35-462
E-Mail: benjamin.seidenspinner@richard-wolf.com
www.richard-wolf.com

Als einer der führenden Hersteller in der Endoskopie können wir im Fachbereich Plastische Chirurgie folgende Instrumentensets für das endoskopisch unterstützte Operieren anbieten:

- **Stirnlift**
- **Blepharoplastik**
- **Rhinoplastik**
- **Brustrekonstruktion**
- **Abdominalplastik**
- **Endo-Dokumentation**
- **HF-Geräte**
- **Systemlösung für die Fettabsaugung**

Neben den oben angeführten Instrumentensets für die Plastische Chirurgie können wir ergänzend folgende Visualisierungs- und Dokumentationssysteme bieten:

- **Endo-Kamera-Systeme** mit digitaler Bildverarbeitung in 1 und 3 Chip Ausführung.

Narbentherapie
Asclepios
Beautypool
Dr. Suwelack
Novamedical
Polytech-Silimed
Rofil Medro

OP-Einrichtungen
Leica
Richard Wolf
Zeiss

Operationsmikroskope
Leica
Zeiss

OP-Instrumente
Inamed
Medicon
Richard Wolf

Pharmaka
Baxter
Biomet

Wer bietet Was?

Verbrennungen
Dr. Suwelack
Novamedical

Wundversorgung
Baxter
BBD-Aesculap
Biomet
Novamedical

■ **MEDIMAGE**: Hiermit ist ein komplettes, digitales Patientenbild- und Dokumentenmanagement möglich sowie Bildakquisition, -verarbeitung und -archivierung. Darüber hinaus die Aufnahme von Einzelbildern und Filmsequenzen, sowie die direkte Erstellung von Operationsberichten. Weiterhin bietet MEDIMAGE die Möglichkeit zur intraoperativen Darstellung von präoperativen Röntgen-Bilddaten oder andere präoperativen, operationsrevelvanten Daten wie z. B. Ultraschall, CT, etc.
■ **L-CAP MOTION**: Der medizinische CD-Recorder zur einfachen Dokumentation von endoskopisch erzieltem Bildmaterial
■ **Halogen und Xenon Lichtquellen** in verschiedenen Ausführungen um allen Anforderungen gerecht zu werden

ROFIL MEDRO
Medizinische Produkte

ROFIL MEDRO GmbH
Medizinische Produkte
Waagenstrasse 32, D-40229 Düsseldorf
Telefon: +49 (211) 22 18 66, Telefax: +49 (211) 22 18 67
E-Mail: info@rofilmedro.de
www.rofilmedro.de

Unsere Produktpalette umfaßt
- Runde und tropfenförmige Implantate und Expander für die Mammachirurgie
- Asymmetrische anatomisch geformte Naturformimplantate
- Injizierbare Implantate zur Faltentherapie: Rofilan, Reviderm intra und Artecoll
- Produkte zur Narbentherapie, z.B. Zeraderm Scar Gel
- Komplettversorgung für die Liposuktion: Kanülen, Geräte zur Infiltration und Absaugung, Vibrationslipektomie, postoperative Kompressionsversorgung
- Medizinische Kosmetik: Philoderm professional

SKIN & HEALTH CARE
DR. SUWELACK

Dr. Suwelack Skin & Health Care AG
Josef-Suwelack-Strasse, D-48727 Billerbeck
Telefon: 02543/72443, Telefax: 02543/72360
E-Mail: info@matriderm.de
www.matriderm.de
www.skin-healthcare.de

Wir bieten Ihnen Produktkonzepte auf der Basis natürlicher, gefriergetrockneter Biomatrices

MATRIDERM – Collagen-Elastin-Matrix zur dermalen Regeneration

Die Wiederherstellung von Vollhautdefekten nach Verbrennungen und Narbenexzisionen kann nur dann optimal verlaufen, wenn sowohl Epidermis als auch Dermis adäquat regenerieren. MATRIDERM® einzeitig in Kombination mit Spalthaut eingesetzt verbessert die Wiederherstellung der Dermis signifikant.

MATRIDERM® ist eine nativ strukturierte Matrix aus Collagen und Elastin. Die natürlichen Strukturproteine dienen als Baugerüst beim Wiederaufbau der Haut und modulieren die Ausprägung von Narbengewebe.

WaveLight®

WaveLight Laser Technologie AG
Am Wolfsmantel 5, D-91058 Erlangen
Telefon: 0 91 31/61 86-140, Telefax: 0 91 31/61 86-202
E-Mail: kanzler@wavelight-laser.com
www.wavelight-laser.com

Lasersysteme für Ästhetik & Dermatologie

ARION: Entfernung unerwünschter Körperbehaarung
Effektives Alexandrit Lasersystem für die rasche Entfernung unerwünschter Körperbehaarung. Daneben können oberflächliche vaskuläre Veränderungen ebenso schonend beseitigt werden.

BURANE: Skin Resurfacing, Skin Rejuvenation, Narbenglättung, benigne Hautveränderungen
Universelles Erbium:YAG Lasersystem für die dermatologische Praxis. Die XL Version des Gerätes bietet mit der „Triple-Mode-Technologie", die auf dem Markt einzigartige Möglichkeit, das klassische Ablationsverfahren (Skin Resurfacing) mit einer thermischen Funktion (non-ablativ) zu kombinieren.

MYDON: Behandlung vaskulärer Hautveränderungen
Vielseitiges Neodym:YAG Lasersystem für die schonende Behandlung vaskulärer Hautveränderungen, unabhängig von Färbung der Gefäße (bläulich und rötlich) und von der Lage (oberflächlich als auch tiefer gelegen). Zusätzlich effektiver Epilationsmodus für alle Hauttypen (I bis VI).

SINON: Entfernung von pigmentierten Hautveränderungen und Tätowierungen
Bewährtes Q-switched Rubin Lasersystem zur narbenfreien Entfernung von Tätowierungen, pigmentierten Hautveränderungen und Haarentfernung bei hellen Hauttypen.

TALOS: Therapierung von Psoriasis, Vitiligo und atopischer Dermatitis
Wirkungsvolles Excimer Lasersystem für die effektive und erfolgversprechende Behandlung von Psoriasis, Vitiligo und atopischer Dermatitis.

ZEISS
We make it visible.

Carl Zeiss – Chirurgische Geräte
D-73446 Oberkochen
E-Mail: OPMI@zeiss.de
www.zeiss.de/p+r

Operationsmikroskope und Prismenlupen für die plastische und rekonstruktive Mikrochirurgie:

Operationsmikroskope:
■ OPMI® Vario/S88 System

Prismenlupen:
■ Prismenlupe KS
■ Prismenlupe KF

The Contour Profile® Expander Family.

Neue Dimensionen für Ihren Erfolg
in der Plastischen Chirurgie





Success has a shape.
Three actually.





MENTOR

Mentor Deutschland GmbH · Ludwigstraße 45
Haus C · D-85399 Hallbergmoos
Telefon: 08 11/6 00 50-0 · Telefax: 08 11/6 00 50-11

Elite™ gels

The Round Gel Implant Family

kohäsiv · sicher · ästhetisch

Qualität ist eine Notwendigkeit, kein Luxus

NEU

Round Moderate Profile | Round Moderate Plus Profile | Round High Profile

More styles. More choices.

MENTOR

Mentor Deutschland GmbH · Ludwigstraße 45
Haus C · D-85399 Hallbergmoos
Telefon: 08 11/6 00 50-0 · Telefax: 08 11/6 00 50-11