5. Jahrgang • Heft 3
September 2005

Plastische CHIRURGIE

Mitteilungen Vereinigung der Deutschen Plastischen Chirurgen – VDPC Vereinigung der Deutschen Ästhetisch-Plastischen Chirurgen – VDÄPC

36. Jahreskongress der VDPC
10. Jahreskongress der VDÄPC
43. Jahrestagung der ÖGPÄRCH



Plastisch-chirurgische Defektdeckung bei immunsupprimierten Patienten

Fortgeschrittene Rezidiv-Weichteilmalignome

Ästhetisch-plastische Chirurgie in der modernen Mediengesellschaft

Die Kunst einen Patienten aufzuklären

Augmentation mit Bioalcamid

Aktuelle Nachrichten

Eine Publikation des Kaden Verlags
KADEN

Postvertriebsstück D57442 Gebühr bezahlt • Dr. Kaden Verlag GmbH & Co. KG • Ringstraße 19 • 69115 Heidelberg ISSN 1618-6214

Erkennen Sie ZEISS?
OPMI® Vario/S88 System



Legendäre ZEISS-Optik
Hervorragende Vielseitigkeit
Ausgezeichnetes Preis-Leistungs-Verhältnis

Um mehr über das OPMI Vario/S88 System zu erfahren, wenden Sie sich bitte an Ihren Carl Zeiss Vertreter oder besuchen Sie unsere Internetseite.

Carl Zeiss Surgical GmbH
Produktinformation: www.zeiss.de/chirurgie
Kontakte: www.zeiss.de/kontakte

OPMI ist ein eingetragenes Warenzeichen von Carl Zeiss

ZEISS

We make it visible.

Die Zukunft der Plastischen Chirurgie

Die Deutsche Krankenhauslandschaft befindet sich im Umbruch. Ein neues Arbeitszeitrecht, neue Tarifordnungen mit finanziellen Einbußen für die Krankenhausärzte und deutlich zurückgehende Fallzahlen bei niedergelassenen plastischen Chirurgen ebenso wie in den Krankenhäusern bestimmen unser berufliches Umfeld. Die Niederlassungsfreiheit für plastische Chirurgen ist vom Bundesausschuß begrenzt worden. Der Wind weht uns heftig entgegen!

Auf der anderen Seite haben die plastischen Chirurgen wichtige Ziele erreicht: Die Zahl der Mitglieder der VDPC hat die 1000 längst überschritten. Die Qualität der Weiterbildung und der fachärztlichen Leistungen ist in der Fachwelt, bei den Patienten und in den Medien anerkannt. Der Deutsche Ärztetag hat den „Facharzt für Plastische und Ästhetische Chirurgie“ in die Musterweiterbildungsordnung aufgenommen. Die „Koalition gegen den Schönheitswahn“, von der Bundesärztekammer gemeinsam mit dem Bundesministerium und Vertretern der Kirchen, der Schulen, der Medien, der VDPC und VDÄPC einberufen, hat ebenfalls deutlich gemacht, daß der plastische Chirurg nicht nur die Qualifikation zur ästhetischen Chirurgie hat, sondern auch die Verpflichtung zu gewissenhafter Aufklärung und klare „Indikationsgrenze“ solcher Eingriffe trägt.

Seit jeher gilt das Interesse der Medien und der Öffentlichkeit vorwiegend der ästhetischen Chirurgie.

Eine Umbenennung der VDPC in „Deutsche Gesellschaft für Plastische, Rekonstruktive und Ästhetische Chirurgie“ wäre ein unübersehbares Signal

Die Zukunft unseres Fachgebietes baut jedoch viel mehr auf die drei weiteren tragenden Säulen *Rekonstruktive Chirurgie, Handchirurgie* und *Verbrennungschirurgie*, die als wissenschaftliche Sektionen für die Qualität der ärztlichen Leistung am Krankenbett ebenso wie die Forschung, die Lehre und die Weiterbildung verantwortlich sind. Der Beschluß des Deutschen Ärztetages sollte deshalb als Beginn einer Weiterentwicklung in Richtung europäischer und internationaler Harmonisierung betrachtet werden. Das neue Ziel ist der *Facharzt für Plastische, Rekonstruktive und Ästhetische Chirurgie*. Eine Umbenennung der VDPC in „Deutsche Gesellschaft für Plastische, Rekonstruktive und Ästhetische Chirurgie“ wäre ein unübersehbares Signal, welche Inhalte und Qualifikationen die plastische Chirurgie in Europa vertreten wird. Die Zeit erscheint günstig für diese Veränderungen. Die kompetentesten Vertreter der Sektionen müssen die Weiterentwicklung unseres interessanten und vielseitigen Fachgebietes tragen. Die von den Gründern der VDPC vorgegebenen Ziele der Monospezialität sind in Deutschland erreicht. Unter dem neuen Namen „Deutsche Gesellschaft für Plastische, Rekonstruktive und Ästhetische Chirurgie“ sollen die Sektionen unseres expandierenden Fachgebietes gleichberechtigt kooperieren, die Kontakte zu benachbarten Disziplinen fördern und die Harmonisierung mit den europäischen Nachbargesellschaften herbeiführen.



Priv.-Doz. Dr. med. Klaus Exner
Präsident der VDPC

V.A.C.® ATS

VACUUM ASSISTED CLOSURE®

ADVANCED THERAPY SYSTEM
SICHER - SCHNELL - EINFACH



Die Deutsche Diabetes Gesellschaft hat die V.A.C.® Therapie als festen Bestandteil in ihren evidenzbasierten Leitlinien zur effektiven Wundbehandlung mit aufgenommen.

Untersuchungen:
(McCallon et al, 2000 EK IIb) und
(Armstrong et al, 2002, EK IIb)

KCI
The Clinical Advantage

KCI Medizinprodukte GmbH
Am Klingenweg 10
D-65396 Walluf bei Wiesbaden
Tel. 0800 7833 524

KCI Austria GmbH
Franz-Heider-Gasse 3
A-1230 Wien
Tel. 01-86 330

KCI Medical GmbH
Grindlenstrasse 5
CH-8954 Geroldswil
Tel. 0 848 848 900

Wir und die Anderen

Die kosmetisch-chirurgischen Seifenopern vom Herbst des vergangenen Jahres und die folgenden Aufregungen bei den verschiedensten Parteien haben Manches bewirkt: Mögliche Patienten wurden abgeschreckt durch die geschmacklose Mischung aus Blut und Kitsch; mögliche Patienten wurden ermutigt, ihre eigenen Probleme zum Arzt zu tragen; mögliche Patienten wurden verwirrt durch das diffuse Bild, in dem die Ärzte sich darstellten. Verärgert beschlossen die Mitglieder von VDPC und VDÄPC ein Verbot der Mitwirkung bei live dargestellten Operationen. Die berufspolitisch engagierten Kollegen bemühten sich dann um eine Glättung der Wogen. Und die Politiker hatten wir in dem Augenblick an unserer Seite, als wir Unterstützung anboten im Kampf gegen die neue, von Seiten einiger Medien geschürte Sucht der Jugendlichen nach oberflächlicher Schönheit, die auch das Messer nicht fürchtet. Vielleicht hilft das kalte Wetter dieses neuen Herbstes, die Gemüter zu kühlen, wenn wieder dicke Kleider mögliche Mängel verdecken können.

Kollegen aller erdenklichen Fachrichtungen zückten eilig ein Messer, um mitzuspielen im Kampf um vermeintlich goldenes Brot

Denn eine schlimme Folge der künstlich geweckten Sucht war die hochschnellende Zahl von Anbietern, will sagen: Zu den 500 Fachärzten für Plastische Chirurgie stießen Kollegen aller erdenklichen Fachrichtungen, die eilig ein Messer zückten, um mitzuspielen im Kampf um vermeintlich goldenes Brot. Zwar beschloß die Mehrheit der Ärzte des letzten Bundesärztetages, zur deutlicheren Kennzeichnung die ästhetische Chirurgie an unsere Facharztbezeichnung zu hängen. Sie weckten damit jedoch gleichzeitig die Geister von Mitbewerbern um Kundschaft, wie es auf dem Markt heißt. So werden wir Ärzte für Plastische und Ästhetische Chirurgie erneut in die Rolle der Verteidiger unseres schönen Faches gezwungen, nachdem es – von wem auch immer all zu aggressiv in den Vordergrund gedrängt worden war. Wenn wir bei diesem Spiel mit spielten, dann sind wir mitschuldig an diesem Dilemma, in welchem der Patient eingeklemmt ist zwischen ärztlicher Eitelkeit und unsicherer Qualifikation. Wie kommen wir da wieder heraus? Mit einem neuen Namen oder/und mit mehr Verantwortungsgefühl? Mit neuen Vorständen oder/und mit verstärktem Bemühen um Qualität? Mit einem unschönen Kampf gegen konkurrierende Ärzte oder durch Bewahrung klarer Grenzen in einem produktiven Miteinander? Lassen Sie es uns diskutieren, sine ira aber mit studio.



Prof. Dr. med. Rolf R. Olbrisch
Präsident VDÄPC

MikroPolyurethanSchaum-
beschichtete Mammaimplantate ...

bewährte Oberfläche,
neue Profile!

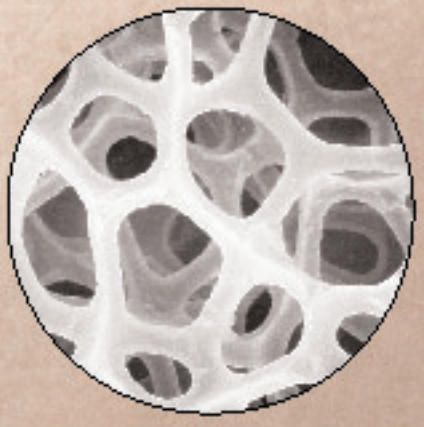

POLYTECH SILIMED Europe GmbH · Altheimer Str. 32 · 64807 Dieburg · Germany
www.PolytechSilimed.com · E-mail: info@PolytechSilimed.com
Tel.: +49 (0) 6071-98630 · Fax: +49 (0) 6071-986330

Plastische CHIRURGIE

Mitteilungen der
Vereinigung der Deutschen Plastischen Chirurgen – VDPC
Vereinigung der Deutschen Ästhetisch-Plastischen Chirurgen – VDÄPC

Herausgeber im Auftrag des Geschäftsführenden Präsidiums:
Dr. med. Marita Eisenmann-Klein, Regensburg
Im Auftrag der
Vereinigung der Deutschen Plastischen Chirurgen VDPC
Vereinigung der Deutschen Ästhetisch-Plastischen Chirurgen VDÄPC

Erscheinungsweise: 4 Ausgaben (März, Juni, September, Dezember)

Abonnement: Bestellung beim Verlag oder bei jeder Buchhandlung

Bezugspreis: Jahresabonnement h 80,– (inkl. 7% MwSt. zzgl. Porto und Versand). Einzelheft außerhalb des Abonnements h 23,– (inkl. 7% MwSt., zzgl. Versand).
Bei Bestellung im Laufe des Jahres wird der Bezugspreis anteilig berechnet. Der Abonnent kann seine Bestellung innerhalb von 7 Tagen schriftlich beim Verlag widerrufen. Das Abonnement gilt zunächst bis zum Ende des begonnen Jahres. Es verlängert sich um jeweils ein Jahr, wenn die Kündigung nicht bis zum 31.10. schriftlich im Verlag vorliegt. Kann die Zeitschrift aufgrund Streiks oder höherer Gewalt nicht geliefert werden, so besteht kein Anspruch auf Ersatz.

Anzeigenmarketing: Gordana Mai (0 62 21/ 13 77 6 20). Zur Zeit gilt Anzeigenpreisliste Nr. 5/2005.
Copyright: Mit der Annahme eines Manuskriptes erwirbt der Verlag für die Dauer der gesetzlichen Schutzfrist (§ 64 UrhRG) die Verwertungsrechte im Sinne der §§ 15 ff. des Urheberrechtsgesetzes. Übersetzung, Nachdruck, Vervielfältigung auf fotomechanischem oder ähnlichen Wege, Vortrag, Funk- und Fernsehsendung sowie Speicherung in Datenverarbeitungsanlagen – auch auszugsweise – sind nur mit schriftlicher Genehmigung des Verlages gestattet. Die Verantwortlichkeit für die Patientenaufnahmen liegt beim jeweiligen Autor.
Verlagsredaktion: Carola Marx (CM)
N. Krämer, Heidelberg

Dr. R. Kaden Verlag GmbH & Co. KG
Ringstraße 19, 69115 Heidelberg
Tel. 0 62 21 / 13 77 6 10, Fax 0 62 21 / 6 59 95 90
Email: info@kaden-verlag.de

Herstellung: Ch. Molter, Kaden Verlag
Druck und Verarbeitung: Grosch Druckzentrum, 69214 Eppelheim

Inhalt

Editorial

Die Zukunft der Plastischen Chirurgie 105
K. Exner

Wir und die Anderen 107
R. R. Olbrisch

Jahrestagung 2005

Grußwort 111
Fotowettbewerb 111
1. City-„Run-to-form“ 112
Tagungsübersicht 112

Nachrichten

Drastisches „OP-Kino“ 113

ReCell – „Haut zum Aufsprühen“ hält Einzug in Europa 114

Neue Büste Jacques Josephs auf der Jahrestagung 116

Aufhebung der Niederlassungsfreiheit durch den Gemeinsamen Bundesausschuß 118

Berufshaftpflicht: Änderung der Rahmenvereinbarung 118

Positive Bilanz für Quixil Humaner Fibrinkleber 120

Interview mit Prof. Dr. F. Resch
Gestörte Körperwahrnehmung bei Jugendlichen 121

Neuer OP-Handschuh mit stark reduzierter Allergenität 126

60 Jahre Karl Storz: Fit für die Zukunft 157

Wichtiges Urteil für die GOÄ-Abrechnung mikrochirurgischer Eingriffe 158

Neues vom BDC 158

Tissucol – die physiologische 3-D-Fibrinmatrix 163

Fortbildung

Plastisch-chirurgische Defektdeckung bei immunsupprimierten Patienten – heilt es wirklich schlechter?
D. Drücke, A. Daigeler, M. Lehnhardt, J. Hauser, H.-U. Steinau 127

Fortgeschrittene Rezidiv-Weichteilmalignome: Zweizeitiger Lappentransfer mit perioperativer Bestrahlung
R.E. Horch, A.D. Bach, U. Kneser, V. Strnad, J. Kopp 135

Ästhetisch-plastische Chirurgie in der modernen Mediengesellschaft
G. Germann 141

Die Kunst einen Patienten aufzuklären
M. Gorney 148

Ökonomische Aspekte der plastischen- und Handchirurgie im DRG-System
S. Krischak, G.B. Stark 156

Bioalcamid zur Augmentation im Gesichts- und Halsbereich
K.J. Lorenz, H. Maier 159

Rubriken

Buchbesprechung 165
Personalia 113
Kongresse 163
Impressum 109
Vorstandsgremien VDPC/VDÄPC 155
Wer bietet Was? 167

www.kaden-verlag.de
jetzt.
Wer bietet Was?

puragen™

Regeneration pur für Ihre Haut.







puragen

Weniger Falten, mehr Volumen – mit Langzeiteffekt

Lernen Sie den doppelten Vorteil der DXL™-Technologie kennen.

DXL.

DXL™ Technologie, nur in puragen™. Mit dieser Technologie der doppelten Quervernetzung gehört puragen™ zur nächsten Generation der Dermal Filler. puragen™ zur Faltenkorrektur und Lippenauffüllung. Kurz gesagt: puragen™ verbindet überzeugende Ästhetik und lang anhaltende kosmetische Effekte.

Mentor Deutschland GmbH
Ludwigstraße 45 · D-85399 Hallbergmoos
Telefon: 0811/60050-0 · Telefax: 0811/60050-11
www.mentorcorp.com

the power to transform

MENTOR

WWW.VDPC2005.DE

Grußwort

_ Liebe Kolleginnen und Kollegen,

Herzlich willkommen zu unserem Jahreskongreß in Starnberg und München! Durch die rasante Entwicklung in unserem Fachgebiet erfahren Ausbildung, Wissenschaft, Qualitätssicherung und Berufsethik immer neue Herausforderungen. Gerade hierfür bietet unser Kongreß die ideale Plattform, innerhalb der vier gleichberechtigten Säulen der Plastischen Chirurgie durch kritische Auseinandersetzung konsensusfähige Qualitätsstandards in allen Bereichen weiterzuentwickeln.

Unser Motto Form Follows Nature soll unsere Zielsetzung artikulieren, das Arbeitsgebiet der Plastischen Chirurgie daran zu orientieren, wie und was man hinsichtlich Form, Forschung und Technik von der „Natur lernen kann – auch über den Horizont der Medizin hinaus. Nicht zuletzt deshalb werden wir von Firmen unterstützt, die in ihren Produkten bionische Elemente schon heute integrieren.

Aufgrund der Fülle qualitativ hochwertiger Anmeldungen haben wir uns von dem Wunschgedanken eines Kongresses ohne Parallelveranstaltungen trennen müssen. Dadurch konnten wir eine große Anzahl von Vorträgen annehmen, damit verbunden ist allerdings die Qual der Wahl … Wir haben der wissenschaftlichen Forschung großen Raum gewidmet und integrieren experimentelle Themen in das klinische Programm.

Auch aktuelle politische Themen wie die Zukunft unseres Fachgebietes, Fragen zur Umsatzsteuer und Marketing-Betrachtungen wurden aufgenommen, ohne den Blick zurück zu den Wurzeln der plastischen Chirurgie zu vernachlässigen.

Daß wir als Keynote-Speaker den Focus-Chefredakteur Helmut Markwort, einen großen Journalisten und Analysten, gewonnen haben, werten wir als besondere Ehre. Wir sind sehr gespannt auf seine Fakten, Fakten, Fakten …

Der Nanotechnologe Professor Wolfgang Heckl, Leiter des Deutschen Museums und Protagonist der Bionale-Idee, wird die Prämiierung des angekündigten Fotowettbewerbs vornehmen.

Um auch das Umfeld unseres Kongresses zu prägen und authentisch zu gestalten, haben wir mit dem Rahmenprogramm Akzente gesetzt, die Ihnen unvergeßliche Tage in München bereiten sollen.

Wir hoffen, daß viele von Ihnen den Kongreß mit uns am Samstag ausklingen lassen. Am Vormittag stehen hochaktuelle Themenkreise auf dem Programm. Ein typisch bayerisches Weißwurst-Essen bildet den kulinarischen Ausklang vor der Abschlußveranstaltung.

Mit dem „1. City-»Run to Form« der plastischen Chirurgen“ wollen wir eine Tradition initiieren, zu der wir Sie ganz speziell motivieren möchten. Wir wollen durch diese Aktion, bei Patienten und Medien ein Bewußtsein wecken, daß jeder Einzelne für seine Form und Formen verantwortlich ist.

Dr. med. Joachim Graf von Finckenstein
Prof. Dr. med. habil. Christian J. Gabka
Prof. Dr. med. Hildegunde Piza-Katzer

_Fotowettbewerb Bionik Form Follows Nature



Anläßlich des Kongresses wurde ein Fotowettbewerb ausgeschrieben, um die Philosophie der BIONALE bildlich zu veranschaulichen: „Lernen von der Natur“.

Professor Dr. Wolfgang Heckl (Nanotechnologie, Leiter des Deutschen Museums München, prämiert die drei besten Bilder anläßlich der Eröffnungsveranstaltung.

www.bionale-ev.de

FORM FOLLOWS NATURE







1. City-„RUN-TO-FORM“ am 1. Oktober 2005 beim VDPC-/VDÄPC-/ÖGPÄRCH-Kongreß in München

Beginn 15.00 Uhr. Strecke: 5 km oder 2 × 5 km. Rundkurs durch den Hofgarten und den Englischen Garten.
Die physische und psychische Teilnahme am ersten Citylauf – als Läufer oder Claqueure – sollte für alle Teilnehmer und deren Begleiter oberste Priorität haben.
Den Gewinnern winken reizvolle Preise.



WWW.VDPC2005.DE

_Tagungsübersicht

	Donnerstag 29. September 2005 – Bayerischer Hof				Freitag 30. September 2005 – Bayerischer Hof					Samstag 1. Oktober 2005 – Bayerischer Hof	
07:00											
07:30	Registrierung				Registrierung					Registrierung	
08:00	Mamma 1 (Rekonstruktion)	Handchirurgie 1 (Osteosynthese)	Experimentell 1 (Angiogenese, Knochen)	Kurse	Mamma 2 (Augmentation)	Handchirurgie 3 (Varia)	Hauttumore		Kurse		
08:30										Ästhetik Extra	Der enge Rechtsgürtel des Plastischen Chirurgen
09:00											
09:30											
10:00	Ästhetik 1 (Varia)	Rekonstruktion 1 (Extremitäten)	Verbrennung	Kurse	Ästhetik 3 (Filler)	Panel Berufsaussichten	Historie und Erfahrungen	3D Erfassung	Sanoff		
10:30										Panel Umsatzsteuer	Mamma 4 (Varia)
11:00					Mamma 3 (Reduktion)	Rekonstruktion 4 (Varia)	Varia		Kurse		
11:30	Eröffnung										
12:00											
12:30											Abschlussveranstaltung
13:00		Mentor	Inamed		Polytech	Merz	KCI				
13:30				Postersitzung 1–4					Postersitzung 5–8		
14:00											
14:30	Chirurgie des Fettgewebes	Rekonstruktion 2 (Kopf)	Experimentell 2 (Muskel und Fettgewebe)	Kurse	Plastische Chirurgie im Kindesalter	VDÄPC MV	Experimentell 3 (Haut, Varia)				
15:00										1. City-»RUN TO FORM« der Plastischen Chirurgen	
15:30											
16:00											
16:30	Ästhetik 2 (Rhinoplastik)	Handchirurgie 2 (Varia)	Rekonstruktion 3 (Rumpf)	Kurse	Mamma Extra	Rekonstruktion 5 (Varia)	Experimentell 4 (Varia)	Merz	Kurse		
17:00											
17:30											
18:00											
18:30											
19:00											
19:30											
20:00	Abend zur freien Verfügung – Oktoberfest				Festabend auf der Praterinsel						

Verdienstkreuz am Bande für Wolfgang Mühlbauer



Aus den Händen des Bayerischen Staatsministers für Wissenschaft, Forschung und Kunst, Dr. Thomas Goppel, erhielt am 28. Juli 2005 Herr **Prof. Dr. med. Wolfgang Mühlbauer** aus München das Verdienstkreuz am Bande des Verdienstordens der Bundesrepublik Deutschland. Das Bundesverdienstkreuz wurde durch den Bundespräsidenten verliehen. Der frühere Chefarzt der der Abteilung für Plastische und Handchirurgie, Zentrum für Schwerbrandverletzte am Städtischen Krankenhaus Bogenhausen hat sich durch seine medizinische Kompetenz, sein Interesse und seine Neugier an der Plastischen Chirurgie weit über die Grenzen Deutschlands hinaus große Anerkennung und hohe Verdienste um das Allgemeinwohl erworben, so Goppel in seiner Laudatio. Mühlbauer war Präsident der VDÄPC und der EAPS und ist Ehrenmitglied zahlreicher Gesellschaften. Er gilt als einer der Pioniere der kraniofazialen Chirurgie.

cand. med. Andreas Stahl, Doktorand der Abteilung für Plastische und Handchirurgie am Universitätsklinikum Freiburg, ist einer der drei Preisträger des HTCR-Forschungspreises 2005. Die Preisverleihung erfolgte für experimentelle Arbeiten auf den Gebieten des Knochenersatzes durch Tissue Engineering und der Angiogenese. Er wurde Ende August 2005 auf dem ETES-Kongreß in München verliehen.

Drastisches „OP-Kino“



Plastische Chirurgen aus Österreich wollen ihren potentiellen Patientinnen Informationen über Brustvergrößerungen offenbar besonders anschaulich nahe bringen: In Kürze soll in einer Kärntner Privatklinik vor laufender Kamera eine Brustaugmentation vorgenommen werden, die von zehn bis 20 interessierten Frauen in einem Nebenraum live über eine Videoverbindung mitverfolgt werden kann. Ein Arzt soll dabei das Geschehen kommentieren und Fragen der Anwesenden „anschaulich erläutern“, so die Idee. Veranstalter dieses drastischen „OP-Kinoprogramms“ ist die Beaumed Medical Group, die derzeit nach „OP-Models“ sucht, die bereit sind, sich während eines Eingriffs filmen zu lassen. Man stelle „der Kandidatin natürlich gewisse Vergünstigungen in Aussicht“, sagte M. Ertl, Eigentümer der Beaumed Medical Group jüngst in der *Kärntner Zeitung*. Diese sollten „bei der Entscheidung aber nicht ausschlaggebend sein.“ Jenseits berechtigter ethischer Einwände gegen eine solche Zurschaustellung drängt sich indes auch die Frage auf, ob die Anwesenheit bei einer solchermaßen öffentlichen Operation potentielle Patientinnen nicht viel eher abschreckt als zu einer Brustvergrößerung animiert. ■ CM

Anzeige

Facharzt/-ärztin für Plastische Chirurgie
möglichst mit Oberarzterfahrung
als Juniorpartner für unsere Gemeinschaftspraxis
für Plastische Chirurgie in Frankfurt/Main gesucht

Schwerpunkte unserer Tätigkeit sind:
Mammachirurgie, Tumorchirurgie der gesamten Körperoberfläche,
Hautstraffungsoperationen einschließlich Bodylift, Liposuktio
Dekubitus- und Ulkuschirurgie, Ästhetische Chirurgie

Wünschenswert wäre ein ergänzender Schwerpunkt wie
Mikrochirurgie,
orbitale Dekompression, Nasenchirurgie.

Zwei Kassenarztsitze sind vorhanden – Job-Sharing ist möglich
Die stationäre Behandlung wird in unseren Belegbetten im
Bethanien-Krankenhaus Frankfurt durchgeführt.

Schriftliche Kontaktaufnahme erbeten:
Gemeinschaftspraxis für Plastische Chirurgie
Dres. med. Hermann Lampe und Marianne Wolters
Oederweg 2–4, 60318 Frankfurt
Telefon (069) 598005, Telefax (069) 598007,
eMail: info@plastische-chirurgie-ffm.de

ReCell – „Haut zum Aufsprühen" hält Einzug in Europa



ReCell ist ein innovatives Verfahren zur Maximierung der Wundheilung und Verbesserung von kosmetischen und funktionellen Eigenschaften der Haut. Am 27. Mai 2005 wurde ReCell im Rahmen des Jahreskongresses der europäischen plastischen Chirurgen (EURAPS) in Marseille erstmals in Europa vorgestellt. Zwischenzeitlich wurde als innovative Verfahren bereits erfolgreich in Deutschland eingesetzt. ReCell ist ein Produkt zur Wundbehandlung mit autologen Zellen, das von dem Biotechnologie-Unternehmen Clinical Cell Culture (C3) in Australien und England entwickelt wurde. Die Behandlungsmethode erlaubt es, leichtere Verbrennungen, Verbrühungen, starke Abschürfungen oder Hypopigmentierungen unterschiedlicher Ursache schnell und weitgehend ohne Narbenbildung oder Pigmentierungsstörungen durch Zelltransplantation zu therapieren.



Haut zum Aufsprühen in nur 30 Minuten

Die bisherigen Behandlungsmöglichkeiten von Verbrennungen durch Hauttransplantation oder Zell-Sheets aus autologen Kulturen werden mit ReCell um eine zeitsparende und kostengünstige Methode erweitert. ReCell ermöglicht dem Arzt eine Zellaufbereitung direkt am Patienten in nur 30 bis 45 Minuten, ohne komplizierte Laborprozedere und aufwendige Verfahren. In einem einzigen Arbeitsgang entnimmt der Arzt ein Stück Spalthaut, das mit Hilfe des ReCell-Kits enzymatisch behandelt wird. Bei der anschließenden Trennung von Epidermis und Dermis wird aus dem Bereich der Reteleiste ein Gemisch von Keratinozyten, Melanozyten, Langerhans-Zellen und Fibroblasten gewonnen. Die aufbereitete Zellsuspension wird mit einem Sprühsystem unmittelbar auf die Wunde appliziert, die um ein Vielfaches größer sein kann, als die Entnahmestelle.

Hilfe bei Brandwunden, Narben und Pigmentierungsstörungen

Die aus der Grenzschicht zwischen Epidermis und Dermis stammenden Basalzellen sind migrations- und proliferationsfähig und können eine schnellere Epithelisierung bewirken. Studien haben ergeben, daß schnell heilende Wunden weniger zu Narbenbildung neigen. Durch die Neubesiedelung mit Melanozyten kann die Pigmentierung unterstützt werden. Daher ist ReCell auch für Hauterkrankungen wie stabiler Vitiligo, UV-Schädigungen oder Narbenbildung, die durch Akne, Entfernung von Hautkrebs oder Tatoos entsteht, interessant. Darüber hinaus kann das Verfahren auch mit anderen ästhetischen oder rekonstruktiven Eingriffen kombiniert werden. Die typische Netzmusterbildung beim Einsatz von Mesh-Graft kann durch die Kombination mit ReCell verringert werden.

Die Transplantation von autologem Gewebe ist die beste Garantie für ein optimales Ergebnis, was für viele Patienten eine Verbesserung der Lebensqualität bedeutet. Das innovative Verfahren ist in Deutschland über die Firma Polytech Silimed Europe GmbH in Dieburg verfügbar. Weitergehende Informationen unter: www.PolytechSilimed.de. Für eine persönliche Beratung kontaktieren Sie bitte Kundenservice@PolytechSilimed.de oder telefonisch 06071-98630. ■

Polytech Silimed Europe GmbH
Altheimer Straße 32, 64807 Dieburg
email: C.Jaeger@PolytechSilimed.de
Telefon 06071/9863-0, Fax 986330,
wwww.PolytechSilimed.com

Biogel® Eclipse™

Ein neues Zeitalter in der Handschuhtechnologie

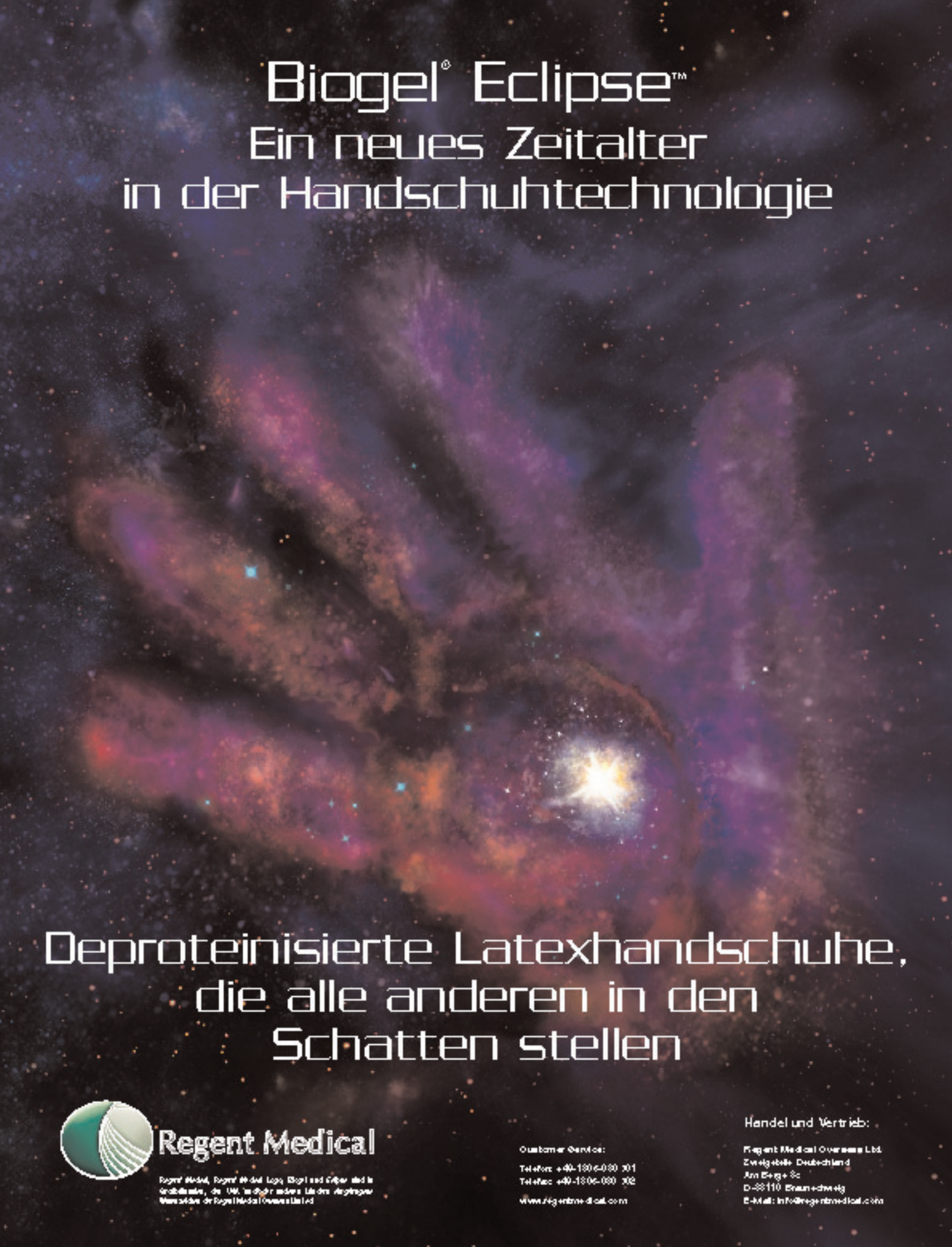

Deproteinisierte Latexhandschuhe, die alle anderen in den Schatten stellen

Regent Medical

Regent Medical, Regent Medical Logo, Biogel und Eclipse sind in Großbritannien, der EU, in den USA und anderen Ländern eingetragene Warenzeichen der Regent Medical Overseas Limited

Customer Service:
Telefon: +49-1806-030 301
Telefax: +49-1806-030 302
www.regentmedical.com

Handel und Vertrieb:
Regent Medical Overseas Ltd.
Zweigstelle Deutschland
Am Bege 5c
D-38110 Braunschweig
E-Mail: info@regentmedical.com

Neue Büste Jacques Josephs auf der Jahrestagung 2005

Jacques Joseph (1865–1934) gehört zu den Pionieren und Wegbereitern der plastisch-rekonstruktiven Chirurgie. Seine bevorzugten Interessensgebiete waren die Nasen- und Gesichtschirurgie sowie die Mammachirurgie. 1904, also heute vor gut 100 Jahren, berichtete er erstmals über die simultane intranasale operative Korrektur einer Höckernase mit Korrektur des vorderen Nasenseptums und damit über die erste Septorhinoplastik mit funktioneller und ästhetischer Zielstellung über einen intranasalen Zugang durchführte. In der von Paul Natvig verfaßten Biographie „Jacques Joseph – Surgical Sculptor“ (erschienen 1982 bei Saunders, Philadelphia) wird eine Bronzebüste des chirurgischen Meisters erwähnt. Nach Ansicht von Natvig ist die Büste 1928 geschaffen worden, allerdings fehlte die Signatur des Schöpfers. Nach dem Tode Josephs 1934 und der Emigration seiner Witwe 1938 soll Nelly Cohn, eine Verwandte de Josephs, das Original-Gipsmodell der Büste 1939 bei ihrer Auswanderung mitgenommen haben. Frau Cohn hatte das Gipsmodell der Büste an Frau Lutzner, eine Tochter Hans Cohnheims, eines Neffen Frau Josephs, weitergegeben. Im Januar 1970 wurde zwischen Lutzner und Natvig der Nachguß zweier Joseph-Büsten nach dem geretteten Gipsmodell vereinbart – je ein Exemplar für Familie Lutzner und Paul Natvig. 1970 wurden die beiden Büsten im Atelier des Künstlers Don Turano in Washington DC gegossen.



Bronzeguß und Gips der neuen Jacques Joseph-Büste von Dr. med. Christian Bahr

Die Büste ist auf der VDPC-/VDÄPC-Jahrestagung 2005 in München ausgestellt und wird in der Sitzung „Historie und Erfahrungen“ am Freitag, dem 30. September 2005, 10.00-11.00 Uhr, im Gelben Salon präsentiert.

Weitere Informationen über das Leben und Werk von Jacques Joseph sind unter www.jacques-joseph.de zu finde.

Neue Joseph-Büste des plastischen Chirurgen Christian Bahr

Nach mehreren Jahrzehnten hat nun ein Mitglied der VDPC, der Berliner plastische Chirurg und Bildhauer Dr. med. Christian Bahr, eine neue Büste des großen Chirurgen geschaffen. Bahr hat bei der Gestaltung Fotos sowohl von Jacques Joseph als auch von dessen Skulptur mit einbezogen und mehrere Gipsmodelle geschaffen. Im Sommer 2005 ist nun eine Jacques Joseph-Büste entstanden und in Bronze gegossen worden, wie „sie mir seit Anfang des Projektes im Sinn war. Zunächst das Psychogramm – eine subjektive Künstlersicht, dann eine möglichst getreue Rekonstruktion“– so Christian Bahr. ■

Lunchsymposium

Non Permanent Dermal Filler 2005

am Donnerstag, 29.9.2005, von 12.50 bis 14.20 Uhr im Hotel Bayerischer Hof, Raum Königssaal

Moderation: M. Eisenmann-Klein • Referentinnen: V. Boutin, C. Neuhann-Lorenz

Eine Veranstaltung der Mentor Deutschland GmbH

Aesthetic Medicals

Effektive Faltenbehandlung

Unsere Produkte ermöglichen Ihnen eine ganzheitliche Behandlung aller Falten- und Volumenproblematiken. Das bedeutet aufeinander abgestimmte, professionelle Produkte aus einer Hand.

BIO-ALCAMID:
BIO-ALCAMID, mehr als ein Filler, eine **Endoprothese**. Bioalcamid ist die sichere Alternative für den dauerhaften Aufbau von Volumendefekten



Indikationen:

Ästhetisch:	Aufbau von Wangen, Jochbein, Kinn und Nasenkorrekturen, tiefe Falten
HIV:	HIV Haart induzierte Lipodystrophie
Rekonstruktiv:	Volumenaufbau bei Gewebemangel z.B. bei Poland Syndrom, Pectus Excavatum, Korrektur von Gewebemangel nach Fettabsaugung und Posttraumatischer Narben

Bioinblue:
Bioinblue - 100% biologisch resorbierbarer Filler mit sichtbar lang anhaltendem Effekt

2 Versionen stehen zu Ihrer Verfügung:



Deep Blue:	Volumenaufbau für tiefe Falten, Wangen, Jochbein, Nadel G 25
Lips:	Konturierung und optimaler Aufbau des Lippenrot, Nadel G 27

Mesotherapie:
Mesotherapie in der Ästhetik - Kennenlernen der sog. Methoden "Mesolift" und "Mesopeel"

Ziel ist eine punktgenaue Injektionstechnik per Hand oder mit Mesotherapiepistole, mit wenig Wirkstoff, in richtiger Mischung, am richtigen Ort und optimaler Wirkung. Einsatz und Wirkung der Nährstoffkomplexe **NCTF 135** und **NCTF 135 HA25** in der ausgewogenen Mischung mit **Actihyal** zur Strukturverbesserung der Haut im Gesicht, Hals und Dekolleté.



Fragen Sie uns nach den richtigen Produkten für Ihre Patienten und überzeugen Sie sich bei einem unserer Workshops von den umfangreichen, lukrativen Behandlungsmöglichkeiten.

Kongresse und Workshops:

- 28.9.– 1.10.	München, Jahrestagung VDPC
- 08.10.	Augsburg, Workshop
- 13.-15.10.	Ulm, DGPW Jahrestagung, Workshop
- 26.10.	Münster, Workshop
- 27.10.	Mannheim, HNO Kongress (Workshop)
- 28.10.	Berlin, Workshop
- 5.11.	Berlin, Workshop
- 19.11.	Hamburg, AADI Symposium
- 25.– 27.11.	Salzburg, DGÄPC Kongress

Weitere Informationen zu diesen und weiteren Workshops und natürlich zu unseren **aktuellen Sonderangeboten** bekommen Sie telefonisch unter **030 76 76 60-0** oder im Internet unter **www.aesthetic-medicals.de**

Aesthetic Medicals GmbH
Jüdenstrasse 50 D-10178 Berlin
Fon +49 (0)30 76 76 60-0 Fax +49 (0)30 76 76 60-29

Jobbörse

Chirurgische Universitätsklinik im Nordosten sucht plastischen Chirurgen zum Aufbau dieses Leistungsspektrums an der Klinik. Angestrebte Schwerpunkte sind onkologische Rekonstruktionen, Mikrochirurgie und ästhetische Chirurgie. Interessierte wenden sich für Detailinformationen bitte an den Verlag.

Aufhebung der Niederlassungsfreiheit durch den Gemeinsamen Bundesausschuß

Der Gemeinsame Bundesausschuß, ein von Kassen, Krankenhäusern, Ärzten und Politik beschicktes Gremium, hat – in einer einsamen Entscheidung, ohne Rücksprache mit den Fachgesellschaften –entschieden, daß die plastischen Chirurgen hinsichtlich der Niederlassungsfreiheit wie Chirurgen behandelt werden und damit auch für sie bestimmte Zulassungsbeschränkungen gelten. Dies geschah unter Mißachtung des besonderen medizinischen Leistungsspektrums der plastischen Chirurgen. Einer der wesentlichen Gründe für diese Entscheidung liegt in der ständigen Größenzunahme der VDPC, diie mittlerweile eine kritische Masse erreicht hat, die die KBV auf den Plan rief. Die VDPC hat über den BDC protestiert, der weitere Verlauf bleibt hier abzuwarten. Zwei Kollegen prüfen derzeit die Möglichkeit verfassungsrechtlich gegen diese Entscheidung vorzugehen. Wir werden über den weiteren Verlauf berichten. ■

Berufshaftpflichtversicherung: Änderung der VDPC-Rahmenvereinbarung

Peter Eckert

In diesem Jahr war von den Versicherungsgesellschaften eine allgemeine Prämienerhöhung um zehn Prozent beabsichtigt. Durch geschickte Verhandlungen hat Herr Raimund Frenzel aus Hamburg, der die Rahmenvereinbarung der VDPC seit vielen Jahren als Makler betreut, den Versicherer von einer maßvollen Erhöhung um lediglich fünf Prozent für die assoziierten Mitglieder überzeugen können. Aufgrund der günstigen Schadenentwicklung ist für ordentliche Mitglieder sogar eine Senkung der Prämien um zehn Prozent möglich geworden. Damit setzt sich der seit Beginn der Rahmenvereinbarung Anfang der neunziger Jahre durchweg positive Trend zu den tatsächlichen Risiken der plastischen Chirurgen immer besser angepaßten Prämienreduktion stetig fort. Vor allem das von Herrn Frenzel vorgefilterte Schadensmanagement und die sorgfältige und kompetente Betreuung durch die Versicherungsgesellschaft DBV-Winterthur hat eine sinnvoll ineinandergreifende Bearbeitung ermöglicht. Nicht jeder Vorwurf gegen einen plastischen Chirurgen ist einem Schadensfall gleichzusetzen und bedarf daher einer differenzierten Überprüfung.

Ich kann daher nur jedem VDPC-Mitglied dringend empfehlen, sich in der Analyse des persönlichen Risikoprofils von Herrn Frenzel beraten zu lassen, um so tatsächlich adäquat versichert zu sein. Weiterhin sollte jeder Vorwurf frühzeitig mit Herrn Frenzel vertrauensvoll besprochen werden. Diese ärgerlichen Vorgänge können so aus der emotional belastenden in eine nüchtern-sachliche Abwicklung überführt werden und unnötige Friktionen vermieden werden. ■

Prämienübersicht. Auszug aus der VDPC-Rahmenvereinbarung (gültig ab 1.8.2005). Anlage zum Nachtrag 4 des Rahmenvertrages mit der Vereinigung der Deutschen Plastischen Chirurgen. Versichertes Risiko Chirurgen/Plastische Chirurgen: Ordentliche Mitglieder.
Deckungssumme 5.000.000 F pauschal für Personen- und Sachschäden 200.000 F für Vermögensschäden

VDPC-Versicherungsmakler:
Raimund Frenzel, Baumhauer & Frenzel
Herlingsburg 16, 22529 Hamburg
Telefon 040/254 2039

mit umfangreicher Link-Liste zur Plastischen Chirurgie
www.kaden-verlag.de
jetzt.

		Jahresprämie zzgl. Versicherungssteuer
1	**Niedergelassene Ärzte**	
1.1	Ambulant mit OP inkl. Aufwachbetten nach ÄVO, Verweildauer der Patienten max. 24 Std.	2.389,50 F
1.2	Ambulant & stationär - bis 10 Belegbetten sind mitversichert	3.645,00 F
1.2.1	- ab dem 11. Bett, je Bett	10 % je Bett aus dem Grundbeitrag
2	**Freiberuflich tätige Ärzte (ohne Anstellung und ohne eigene Praxis)**	
2.1	Ambulant mit OP, Verweildauer der Patienten max. 24 Std.	1.782,00 F
2.2	Ambulant & stationär, Tätigkeit für Belegärzte u/o Kliniken	2.713,50 F
3	**Angestellte u/o Beamtete Ärzte: Chefarzt** (Chefarzt von Abt. u/o. Häusern mit mehr als 10 Betten)	
3.1	freiberufliche Nebentätigkeit, ambulant mit OP *	2.547,90 F
3.2	freiberufliche Nebentätigkeit ambulant & stationär	3.822,30 F
3.3	dienstliche Tätigkeit, ambulant & stationär	2.264,40 F
3.4	dienstliche Tätigkeit, ambulant & stationär, jedoch nur Regreß bei grober Fahrlässigkeit	1.935,90 F
3.5	dienstliche Tätigkeit, ambulant & stationär, und freiberuflich tätig, nur ambulant	3.057,30 F
3.6	dienstliche Tätigkeit & freiberufliche Nebentätigkeit, jeweils ambulant & stationär	4.212,00 F
4	**Angestellte u/o Beamtete Ärzte: Oberarzt/Funktionsoberarzt**	
4.1	freiberufliche Nebentätigkeit, ambulant mit OP *	1.701,00 F
4.2	freiberufliche Nebentätigkeit ambulant & stationär	2.025,00 F
4.3	dienstliche Tätigkeit, ambulant & stationär	1.229,40 F
4.4	dienstliche Tätigkeit, ambulant & stationär, jedoch nur Regreß bei grober Fahrlässigkeit	996,30 F
4.5	dienstliche Tätigkeit, ambulant & stationär, und freiberuflich tätig, nur ambulant	2.824,20 F
4.6	dienstliche Tätigkeit & freiberufliche Nebentätigkeit, jeweils ambulant & stationär	3.645,00 F
5	**Angestellte Ärzte: Assistenzarzt mit Gebietsbezeichnung**	
5.1	freiberufliche Nebentätigkeit, ambulant mit OP *	719,10 F
5.2	freiberufliche Nebentätigkeit ambulant & stationär	1.216,80 F
5.3	dienstliche Tätigkeit, ambulant & stationär	719,10 F
5.4	dienstliche Tätigkeit, ambulant & stationär, jedoch nur Regreß bei grober Fahrlässigkeit	553,50 F
5.5	dienstliche Tätigkeit, ambulant & stationär und freiberuflich tätig, nur ambulant	884,70 F
5.6	dienstliche Tätigkeit & freiberufliche Nebentätigkeit, jeweils ambulant & stationär	1.382,40 F

		Jahresprämie zzgl. Versicherungssteuer
6	**Privatkliniken mit max. 10 Betten nach § 30 GewO**	
6.1	Je Inhaber als Ärztlicher Leiter und/oder Chefarzt	3.645,00 F
6.2	Angestellte Chef- und Oberärzte	gem. Beitragstableau
6.3	Angestellte Assistenzärzte (ohne bzw. mit Gebietsbezeichnung)	gem. Beitragstableau
6.4	Je Bett	225,00 F
7	**Gelegentliche ärztliche Tätigkeit**	
7.1	Nur gelegentliche ambulant ärztliche Tätigkeit (inkl. gelegentl. Notarztdienste, Nachhaftungsversicherung und ambulante Praxisvertretungen bis 90 Tage p.a.)	74,00 F
8	**Zusatzrisiken – prämienfrei mitversichert**	
8.1	Schlüsselverlustschäden mit einer Deckungssumme von F 15.000, zweifach maximiert pro Versicherungsjahr. Selbstbehalt: 20 %, mindestens F 50 je Schadenfall	
8.2	Erweiterte Strafrechtschutzversicherung	
8.3	Mietsachschäden	
8.4	Ansprüche von Angehörigen	
8.5	Nicht medizinisch indizierte (kosmetische) Eingriffe	
8.6	Ehrenamtliche Tätigkeit für Interplast e.V.	
8.7	Verzicht des Versicherers auf das Kündigungsrecht im Schadenfall nach AHB bei Abschluß eines Jahresvertrages	
9	**Nachlässe**	
9.1	Erstmalige Niederlassung (Praxisneugründung) im ersten und zweiten Versicherungsjahr	15%
9.2	Einstieg oder Übernahme einer Praxis im ersten und zweiten Versicherungsjahr	15%
9.3	Gemeinschaftspraxis/Partnerschaft (nach PartGG) Praxisgemeinschaft – wenn ein Arzt über diesen Rahmenvertrag für seine ambulante, nicht stationäre Tätigkeit- versichert ist	10%
9.3.1	- wenn mindestens zwei Partner über den Rahmenvertrag für ihre ambulante, nicht stationäre Tätigkeit versichert sind (für jeden Arzt muß ein separater Vertrag geschlossen werden	20%
9.4	Cross-selling (ab 2 weiteren Verträgen bei der DBV-Winterthur)	5%
10	**Privathaftpflichtversicherung**	
10.1	Privathaftpflichtversicherung (Deckungssumme 3 Mio. F pauschal f. Personen-, Sach- u. Vermögensschäden) inkl. Forderungsausfall ab F 2.000 Schadenhöhe	61,00 F
10.2	Privathaftpflichtversicherung (Deckungssumme 5 Mio. F pauschal f. Personen-, Sach- u. Vermögensschäden) inkl. Forderungsausfall ab F 2.000 Schadenhöhe	64,00 F
10.3	Mitversicherung von Sachschäden durch nicht deliktfähige Minderjährige mit einer Deckungssumme von F 5.000	11,00 F
10.4	Mitversicherung von Sachschäden durch nicht deliktfähige Minderjährige mit einer Deckungssumme von F 10.000	22,00 F

Bei 3.000.000 F Versicherungssumme, 5 % Nachlaß (außer Nr. 7 + 10). Bei Assoziierten Mitgliedern, Zuschlag 16 % (außer Nr. 7 + 10)
* Verweildauer höchstens 24 Std.

Positive Bilanz für Quixil® Humaner Fibrinkleber



Markus Behrendt

Der Humane Fibrinkleber Quixil sorgt im Portfolio von Johnson & Johnson Wound Management im ersten Halbjahr 2005 für eine positive Bilanz: So konnten die Verkaufszahlen im Vergleich zum Vorjahr deutlich gesteigert werden. Seit Juni 2005 verfügt Quixil außerdem über eine erweiterte Zulassung für die Hämostase. Das Produkt kann nun in der Chirurgie zur Verbesserung der Blutstillung eingesetzt werden, wenn chirurgische Standardmaßnahmen unzureichend sind. Die Wirksamkeit wurde bei Leberoperationen und orthopädischen Operationen nachgewiesen. Quixil ist zur Nutzung in der Chirurgie weiterhin im Rahmen seiner Indikation zugelassen. „Seit der Produkteinführung im Frühjahr 2004 haben sich die Verkaufsumsätze immer positiver entwickelt“, sagt Markus Behrendt, General Manager von Ethicon Johnson & Johnson Wound Management. „Offensichtlich konnten wir dem Markt vermitteln, daß unser Produkt innovativ ist und eindeutige Vorteile gegenüber herkömmlichen Fibrinklebern bietet. Die erweiterte Zulassung unseres Produktes wird diese Ergebnisse noch einmal deutlich ausbauen“, so Behrendt.

Quixil ist ein humaner Fibrinkleber mit neuer und einzigartiger Zusammensetzung. Er wird zur Verbesserung der Blutstillung sowie zur Reduktion von Blutungen während und nach Operationen eingesetzt. Quixil unterscheidet sich von anderen Produkten ähnlicher Zusammensetzung vor allem dadurch, daß es frei von Bestandteilen tierischen Ursprungs ist. Quixil ist ein eingetragenes Warenzeichen des belgischen Herstellers OMRIX biopharmaceuticals und wird seit Frühjahr 2004 von Johnson & Johnson Wound Management auf dem deutschen Markt vertrieben. ■

Weitere Informationen:
Johnson & Johnson Wound Management
Geschäftsbereich der Ethicon GmbH
Oststraße 1, 22844 Norderstedt
eMail: mservic2@medde.jnj.com
www.woundmanagement.de
www.quixil.de

Medizintechnik
MAKÜMED
Implant Technologies
Zertifiziertes QM-System
mdc
ISO 13485
ISO 9001
PIP

Gestörte Körperwahrnehmung bei Jugendlichen

Nachgefragt bei Prof. Dr. Franz Resch, Vizepräsident der DGKJP



In einer unlängst veröffentlichten Mitteilung wies die Deutsche Gesellschaft für Kinder- und Jugendpsychiatrie, Psychosomatik und Psychotherapie (DGKJP) darauf hin, daß vor allem Jugendliche zwischen 14 und 20 Jahren an Dysmorphophobie erkranken – einem psychischen Leiden, das unter anderem durch eine Fixierung auf einen zumeist eingebildeten körperlichen Makel gekennzeichnet ist. Da viele Dysmorphophobie-Kranke irgendwann einen plastischen Chirurgen aufsuchen, der sie durch eine Operation von ihrer vermeintlichen Häßlichkeit befreien soll, ist es von großer Bedeutung, daß der Chirurg, die Symptome und die Begleiterscheinungen dieser ernsten Erkrankung kennt.

Professor Dr. Franz Resch ist Direktors der kinder- und jugendpsychiatrischen Abteilung im Universitätsklinikum Heidelberg und Vizepräsident der DGKJP.

PC: Das Krankheitsbild der Dysmorphophobie wurde bereits im ausgehenden 19.Jahrhundert von dem italienischen Psychiater E. Morselli beschrieben, jedoch erst 1987 als eigenständige psychische Erkrankung klassifiziert. Wodurch zeichnet sich diese gestörte Körperwahrnehmung nach aktueller Definition aus? Wie werden die Betroffenen auffällig?

Resch: Die Dysmorphophobie ist eine psychische Störung, die mit anhaltenden Befürchtungen einhergeht, körperlich entstellt zu sein. In Abgrenzung zur Hypochondrie, bei der die Befürchtung vorherrscht, daß Körperfunktionen nicht in Ordnung sind, bestehen hier Ängste, daß Körperformen nicht „richtig“ sind – also beispielsweise, daß die Ohren zu weit abstehen, die Nase zu lang oder der Mund zu breit ist.
Die Erkrankten werden häufig auffällig als Mobbingopfer oder durch das Nicht-Erreichen von Lebenszielen – was dann in kausale Beziehung zu bestimmten körperlichen Makelzuständen gesetzt wird. In krassen Fällen finden wir zwanghaftes Verhalten oder Rückzugsverhalten, wie etwa Schulverweigerung.

PC: Existiert dieser körperliche Makel tatsächlich nur in der Vorstellung der Kranken oder spricht man auch dann von Dysmorphophobie, wenn ein an sich harmloses Problem sehr stark überbewertet wird?

Resch: Es gibt beide Formen: Die Betroffenen können einen für Andere überhaupt nicht erkennbaren Makel an sich selbst feststellen. Es kann auch ein kosmetisch überhaupt nicht störendes Merkmal, wie etwa eine etwas größere Nase, zu einem fundamentalen Existenzproblem werden, mit dem dann das Selbstwertgefühl, die Möglichkeiten der Entfaltung und die Zukunftschancen sehr stark assoziiert sind.

PC: Welche Therapieformen werden gegenwärtig eingesetzt?

Resch: Wir empfehlen – je nach Ausprägung und Schwere des Einzelfalls – zunächst eine verhaltensbezogene Therapie, mit der die Patienten ihre Ängste in den Griff bekommen sollen. Dabei lernt der Patient den Makel genau zu beschreiben und in Abstimmung mit dem sozialen Echo zu bringen.

Ganz wichtig ist es bei der Behandlung die Komorbidität zu beachten: Denn die Therapie setzt oftmals nicht primär am dysmorphophoben Symptom an, sondern an einer etwaigen begleitend auftretenden Störung. So sind zum Beispiel Sozialphobien bei Jugendlichen recht häufig – hier behandeln wir dann ganz wesentlich die Sozialangst mit. Manchmal kann eine Dysmorphophobie auch wahnhafte Züge annehmen und zu der fixen Überzeugung werden, daß eine körperliche Entstellung den Patienten der Lächerlichkeit preisgibt. Dies kann unter Umständen eine dahinterliegende psychotische Störung anzeigen, die dann natürlich therapiert werden muß. Kommt es vor dem Hintergrund lebensgeschichtlicher Traumatisierungen zu einer dysmorphophoben Symptomatik – wenn also bestimmte körperliche Fehlstellungen oder Mängel mit massiven Lebenskrisen in Verbindung gebracht werden („weil ich so häßliche Zähne habe, habe ich bisher immer unglückliche Beziehungen gehabt“) – kann sogar eine tiefenpsychologisch orientierte Therapie sinnvoll sein.

PC: Wie bewerten Sie eine Operation von Dysmorphophobie-Kranken – also die sogenannte „Therapie mit dem Skalpell“?

Resch: Es ist mir sehr wichtig zu betonen, daß die Therapie der Dysmorphophobie nicht primär chirurgisch sein sollte. Wir sehen immer wieder, daß Veränderungen, beispielsweise leichter Makelzustände, ganz und gar nicht zu dauerhaften Verbesserungen führen. Diese Jugendlichen verlagern die dysmorphophobe Störung nach dem Eingriff meist auf einen anderen Körperteil oder auf die Operationsnarbe. Insbesondere wenn noch andere Störungen, wie Eß-, Angst- oder Zwangsstörungen vorhanden sind, hat eine primär chirurgische Behandlung der Betroffenen überhaupt keinen Sinn. Die Korrektur des anfänglichen Makels beendet ganz klar nicht die Symptomatik.

PC: Es gibt die Theorie, daß bei einer bestimmten Gruppe von Dysmorphophobie-Kranken – nämlich bei denjenigen, die unverhältnismäßig unter einem kleinen, tatsächlich vorhandenen Makel leiden (s. *Plastische Chirurgie* 2/2002, S. 79) – ein plastisch-ästhetischer Eingriff durchaus hilfreich sein kann. Wie sehen Sie das?

Resch: Ich denke, dies ist der deutlich kleinere Teil der Betroffenen, die sich wirklich an einem ganz bestimmten Makel festmacht – der allerdings auch für Außenstehende zu erkennen sein muß. Wenn also ein Jugendlicher zum Beispiel deutlich abstehende Ohren hat und in der Schule immer Flugelefant genannt wird und das Mobbing sozusagen zu dem dysmorphophoben Zustand führt, dann kann ein operativer Eingriff zu einer Verbesserung der Symptomatik führen. Wird jedoch an einem nicht existenten oder kaum wahrnehmbaren Makel ein riesiges Problem entfaltet, hat das keinen Sinn. Daher raten wir, daß vor einem Eingriff bei Jugendlichen und Heranwachsenden eine kinder- und jugendpsychiatrische Begutachtung stattfindet, bei der überprüft wird, ob Komorbiditäten vorliegen.

PC: Hierzulande sind die plastischen Chirurgen bei Heranwachsenden noch recht zurückhaltend, was plastisch-ästhetische Eingriffe angeht – doch in den USA werden immer jüngere Teenager selbstverständlich operativ umgestaltet. Wie beurteilen Sie operative Eingriffe während der Pubertät?

Resch: Ein ganz wichtiger Punkt: Beim Übergang in die Adoleszenz – nach den körperlichen Veränderungen in der Pubertät – kommen die meisten Jugendlichen mit den neuen Körperproportionen noch nicht zurecht. In dieser Phase sollte auf keinen Fall operativ korrigiert werden, weil hier eine Auseinandersetzung der Psyche mit dem eigenen Körper stattfindet, die nach einem halben bis einem Jahr abgeschlossen sein kann. Dann nämlich identifiziert sich die Person mit ihrem Körper und beginnt tatsächlich darin zu leben. Solche Prozesse werden durch einen chirurgischen Eingriff gestört.

PC: Worauf sollte ein Chirurg achten, um Patienten mit dysmorphophoben Störungen zu erkennen?

Resch: Dem Chirurg sollte die besondere Fixierung auf den Makel auffallen. Es ist beispielsweise ein Riesen-


Den Standard verbessern
Endoskope und Instrumente für die Plastische Chirurgie von KARL STORZ
STORZ
60 JAHRE KARL STORZ – ENDOSKOPE
1945 – 2005
KARL STORZ GmbH & Co. KG, Mittelstraße 8, D-78532 Tuttlingen/Deutschland, Telefon: +49 (0)7461 708-0, Fax: +49 (0)7461 708-105, E-Mail: info@karlstorz.de
KARL STORZ Endoskop Austria GmbH, Landstraßer-Hauptstraße 146/11/18, A-1030 Wien/Österreich, Tel.: +43/1/71 56 04 70, Fax: +43/1/71 56 04 79, E-Mail: storz-austria@karlstorz.at
www.karlstorz.de

unterschied ob ein Jugendlicher sagt „Meine abstehenden Ohren stören mich, ich möchte das korrigieren lassen.“ Oder „Ich gehe seit Monaten nicht mehr zur Schule, weil ich abstehende Ohren habe und alle mich auslachen. Am liebsten möchte ich das Haus nicht mehr verlassen.“ In einem solchen Fall zeigt sich, daß der Makel – der ja für den Chirurgen in seiner Dimension einschätzbar ist – in den Auswirkungen des sozialen Rückzuges von normalen Aktivitäten wie Schule, Freizeit, Freundschaften, viel zu stark gewichtet wird. Hier muß unbedingt der Verdacht auf eine dysmorphophobe Störung aufkommen.

PC: Schwierig wird es allerdings, wenn der betroffene Jugendliche ein Gespräch mit einem Psychologen oder Psychiater verweigert. Es scheint sogar Bestandteil des Krankheitsbildes zu sein, daß eine etwaige psychische Problematik negiert wird. Wie soll der Arzt vorgehen?

Resch: Ganz wichtig ist es, immer auch die Eltern mit einzubeziehen. Man kann in solchen Fällen dann die Eltern zur Beratung beim Psychologen oder Psychiater schicken, so daß die Eltern kompetent mitdiskutieren und die Entscheidung über eine Operation beeinflussen können. Weigert sich ein Jugendlicher weiterhin strikt, über sein Problem mit einem Psychiater oder Psychologen zu sprechen, so ist für den Chirurgen eine eher abwartende oder ablehnende Haltung angezeigt. Die Erfahrung zeigt, daß sich solche familiendynamischen Geschehen innerhalb eines Jahres neu gestalten können und auch ein unbedingter Operationswunsch eines Jugendlichen dann wieder in den Hintergrund treten kann.

PC: Wieviele Menschen sind von dysmorphophoben Störungen betroffen?

Resch: Es gibt keine konsistenten Zahlen, weil das Dunkelfeld sicher sehr groß ist. In den Kliniken sehen wir häufig Patienten mit Komorbidität, bei denen die Dysmorphophobie ein Teilsymptom, etwa von Zwangs-, Eßstörungen oder Psychosen ist. Generell ist die Erkrankung sicher häufiger als man glaubt, weil sie oftmals nicht medizinisch oder psychologisch auffällig wird.

PC: Spielen gegenwärtige gesellschaftliche Entwicklungen, wie etwa die Zunahme plastisch-ästhetischer Eingriffe und der allgemein vorhandene „Druck zum Jung- und Gutaussehen“ Ihrer Ansicht nach eine Rolle für die Entstehung einer dysmorphophoben Störung?

Resch: Manche Phänomene nehmen derzeit nachgewiesenermaßen zu, so etwa Störungen des depressiven Formenkreises, Eßstörungen und Selbstverletzungen. Ob die Dysmorphophobie ebenfalls häufiger wird, können wir aufgrund der schlechten Datenlage nicht empirisch fundiert sagen. In einer sehr körperorientierten Zeit –in der die Ästhetik des Körpers eine große Rolle spielt, in der Piercing, Tatooing ein wichtiger Bestandteil der Selbstdarstellung sind – wäre es wahrscheinlich, daß die Dysmorphophobie ebenfalls zunimmt.

PC: Jüngeren Untersuchungen zufolge bewegt sich der Anteil der möglicherweise an einer dysmorphophobischen Störung leidenden Menschen unter den Patienten plastischer Chirurgen bei rund 18 Prozent. Halten Sie diese Zahl für realistisch?

Resch: Daß etwa ein Fünftel aller Operationswilligen an einer solchen Störung der Körperwahrnehmung leidet, halte ich für sehr gut möglich. Nein, die Zahl erscheint mir keineswegs zu hoch gegriffen, – wenn man bedenkt, daß in der Klientel eines praktischen Arztes auch zwischen 20 und 25 Prozent eigentlich aus einem psychisch bedingten Grund Hilfe suchen.

Das Gespräch führte Carola Marx.

PostScript Bild
(WCC_Quixil_Anzeigen_Resize.indd)

Neuer OP-Handschuh mit stark reduzierter Allergenität



Ärzte und Pflegepersonal bevorzugen üblicherweise Handschuhe aus Naturkautschuklatex. „Über 90 Prozent der weltweit verwendeten Operationshandschuhe sind aus Latex“, konstatierte Dr. Jan Rogers, Research Manager bei Regent Medical. Dafür dürften neben den vergleichsweise geringen Kosten vor allem die guten Trageeigenschaften der Naturkautschukhandschuhe verantwortlich sein. Naturkautschuklatex enthält aber gleichzeitig viele Proteine. „Insgesamt sind bislang 250 Proteine identifiziert“, berichtete Rogers, „57 davon sind potentiell allergen. Und wiederum vier dieser Proteine – nämlich Hev B1, Hev B2, Hev B3 und Hev B6.01 – verursachen über 90 Prozent der Latexallergien.“

Schon kleinste Proteinkonzentrationen genügen, um Sensibilisierungen und Akutreaktionen bis hin zum anaphylaktischen Schock zu verursachen. Bei der Herstellung wird zwar bereits ein Großteil der Proteine aus dem Rohmaterial entfernt, aber „problematisch sind insbesondere große, schwer lösliche und damit auch nur schwer zu entfernende Proteine“, erklärte Rogers. Inzwischen haben sich deshalb eine Reihe von Kliniken trotz höherer Kosten zum Schutz der Mitarbeiter wie auch der Patienten für Handschuhe aus synthetischen Materialien entschieden.

Die Alternative: Biogel Eclipse von Regent Medical

Der neue innovative OP-Handschuh Biogel® Eclipse™ von Regent Medical bietet nun eine Alternative zu diesen latexfreien Produkten. Der Handschuh wird aus deproteinisiertem Naturlatex (DPNRL = „de-proteinized natural rubber latex“) hergestellt. Über einen enzymatischen Reinigungsschritt, bei dem große Proteine degradiert und dann entfernt werden, werden hier bis zu 95 Prozent der Proteine aus dem Rohmaterial eliminiert. Je weniger Proteine allerdings das Latex enthält, desto instabiler kann das entstehende Produkt werden. Dies verhindert die Beimischung eines stabilisierenden Tensides. Mit diesem Verfahren lassen sich die Proteinkonzentrationen nochmals drastisch reduzieren – sie liegen bei allen Standardtests unterhalb der Nachweisgrenze.

Das Ergebnis: Ein besonders weicher OP-Handschuh mit erheblich geringerem antigenen Potential und besseren Trageeigenschaften als beim konventionellen Latexhandschuh. Die physikalischen Eigenschaften wiederum entsprechen denen der konventionellen Latexhandschuhe – so das Ergebnis umfangreicher Tests. „Die Handschuhe sind aber nicht völlig frei von Protein und bieten daher keinen hundertprozentigen Schutz gegen Allergien. Personen mit einer Typ-4-Sensibilisierung gegen Latex können diese jedoch gefahrlos verwenden“, so Maggie Smock, Marketingdirektor bei Regent Medical.

Vergleichsstudie: Latexhandschuhe klar favorisiert

Um das Risiko einer Sensibilisierung und somit der Entwicklung einer allergischen Reaktion auf Latex für Patienten und Klinikpersonal in Zukunft zu minimieren, wurde im schottischen Edinburgh eine Vergleichsstudie durchgeführt, in der Chirurgen und Pflegepersonal vier verschiedene OP-Handschuhe testeten: Neopren-OP-Handschuh, zwei unterschiedliche Polyisopren-Handschuhe und der neue deproteinisierte Latexhandschuh. Die meisten Befragten favorisierten klar die Verwendung von Latexhandschuhen. Dies spiegelt auch das Ergebnis der Befragung wider: Am besten abgeschnitten hatte der deproteinisierte Latexhandschuh Biogel Eclipse – und zwar sowohl hinsichtlich des Tragekomforts als auch der klinischen Akzeptanz. ■

Zum Regent Medical Product Launch „There's a new star on the horizon“, veranstaltet von der Regent Medical Ltd., Manchester, England.

Regent Medical Overseas Ltd. Deutschland
Am Berg 8c, 38110 Braunschweig
Telefon 05307/9809400, Fax 951054

Plastisch-chirurgische Defektdeckung bei immunsupprimierten Patienten – heilt es wirklich schlechter?

Daniel Drücke, Adrien Daigeler, Marcus Lehnhardt, Jörg Hauser, Hans-Ulrich Steinau

Die Notwendigkeit der langjährigen Einnahme immunsupprimierender Medikamente führt in der Regel zu einer ausgedehnten Atrophie der Haut und des Unterhautgewebes. Hieraus resultiert eine erhöhte Vulnerabilität bei mechanischen Alterationen. In der Literatur wird für diese Patientengruppe eine erhöhte Rate von Wundheilungsstörungen angegeben. Allerdings handelt es sich bei diesen Untersuchungen meist um Kleingruppenanalysen. Genaue Daten zur Rate von Wundheilungsstörungen bei immunsupprimierten oder immunkompromittierten Patienten fehlen bislang. Nach einer homologen Organtransplantation ist eine lebenslange Immunsuppression erforderlich. Eine Vielzahl systemischer Grunderkrankungen erfordert ebenfalls eine unbefristete Einstellung auf Kortikosteroide. Hierzu zählen Asthma bronchiale, Autoimmunerkrankungen (Kollagenosen, Vaskulitiden etc.) und einige maligne Entartungen wie beispielsweise die Leukämie. Den größten Anteil bei den Einzelerkrankungen machen dabei die chronische Polyarthritis (jährliche Inzidenz 30:10000) und das Asthma bronchiale aus, deren Prävalenz derzeit mit über zehn Prozent angegeben wird. Auch die Inzidenz der chronisch entzündlichen Darmerkrankungen steigt stetig an. Die Zahl der Patienten, die dauerhaft Kortison oder andere Immunsuppressiva einnehmen müssen, kann daher zur Zeit kaum abgeschätzt werden.

Abb. 1 a) Suggilationshämatome nach geringem mechanischem Streß bei so genannter „Kortisonhaut"; b) Flächige Hautnekrosen bei nekrotisierender Fasziitis nach Bagatelltrauma.





Negative Effekte von Kortikosteroiden: Selbst geringe mechanische Alterationen können bereits umfangreichende Wunden verursachen

Das Spektrum der eingesetzten Immunsuppressiva umfaßt Steroide, Antimetabolite, antilymphozytäre Antikörper und Inhibitoren der Zytokinsynthese oder der Zytokinwirkung [15]. Während gezeigt werden konnte, daß etwa Cyclosporin keinen wesentlichen Effekt auf die Wundheilung hat [10], sind die negativen Effekte von Kortikosteroiden hinlänglich bekannt [5, 7, 13]: Hierzu zählt in erster Linie die Atrophie des Haut- und Unterhautgewebes, wobei der Hydroxyprolingehalt abnimmt und die Kollagensynthese erniedrigt ist [12]. Dies führt zu einer ausgeprägten Vulnerabilität der Haut bei mechanischem Streß. Bei sogenannten Bagatelltraumen können beim Kortisonpatienten ausgedehnte Weichteildefekte resultieren [4, 14]. Selbst geringe mechanische Alterationen wie elastische Wickelung der Beine und Blutdruckmessung an der oberen Extremität können bereits Ursache für umfangreiche Wunden sein – insbesondere in Kombination mit unentdeckten und verspätet behandelten bakteriellen Infektionen (Abb. 1).

Aus dem Patientengut unserer Klinik wurde ein Kollektiv von acht Patienten ausgewählt, die unter laufender langjähriger medikamentöser Immunsuppression mit unterschiedlichen plastisch-chirurgischen Verfahren behandelt wurden (Tabelle 1). Nachfolgend werden stellvertretend drei Fälle näher beschrieben.

Offensichtlich heilen Gewebeverschiebungen und -übertragungen trotz laufender immunsupprimierender Medikation gut ein

Im Falle von allgemein- und viszeralchirurgischen Eingriffen unter Notfall- und Elektivbedingungen bei immunsupprimierten Patienten wird über gesteigerte

Tabelle 1 Exemplarische Zusammenstellung der immunsupprimierten Patienten mit unterschiedlichen plastisch-chirurgischen Rekonstruktionsverfahren

Pat.	Grunderkrankung	Aktuelle Diagnose	Operatives Verfahren	Resultat
1	Chron. NI, Z. n. Nieren-Tx	Liposarkom des Oberschenkels	Onkologiegerechte Resektion, prim. Wundverschluß	Prim. Wundheilung
2	Mukoviszidose, Z. n. zweimaliger Lungen-Tx	Sternumosteomyelitis	Sternumresektion, Pectoralis-major-Advancement	Prim. Wundheilung
3	Dilatative Kardiomyopathie, Z. n. Herz-Tx	NOS-Sarkom des Oberschenkels	modif. Borggreve-Plastik	Prim. Wundheilung
4	Leberinsuffizienz, Z. n. Leber-Tx	Basaliom retroarikulär	Resektion und Verschiebe-Schwenklappenplastik	Prim. Wundheilung
5	Chron. NI, Z. n. Nieren-Tx	Bagatelltrauma US, Wundheilungsstörung/ Lymphfistel	Débridement/Nekrektomie, Vollhaut-Tx	Prim. Wundheilung
6	Primär chron. Polyarthritis, langjähr. Kortisonmedikation	Basaliom Stirn	Resektion, zweizeitige Vollhaut-Tx	Prim. Wundheilung
7	Primär chron. Polyarthritis, langjähr. Kortisonmedikation	Bagatelltrauma US, nekrotisierende Fasziitis	Mehrfaches Débridement, Fremdhaut-Tx, Keratinozyten-Tx	zweimalige Keratinozyten-Tx erforderlich
8	Colitis ulcerosa, langjähr. Kortisonmedikation	Handphlegmone bei Pyoderma gangraenosum	Mehrfaches Débridement mit partieller Handwurzelresektion, freie Latissimus-dorsi-Lappenplastik	Nach mikrochir. Gewebetransfer prim. Wundheilung

postoperative Morbidität, insbesondere über eine vermehrte Rate an septischen Komplikationen und Wundheilungsstörungen berichtet [6, 9]. Unter den Berichten über die Verläufe im plastisch-chirurgischen rekonstruktiven Patientengut existiert ein deutliches Übergewicht positiver Erfahrungen in der Versorgung dieser Hochrisikogruppe [1]. In Einzelfallberichten finden sich keine Unterschiede in den Resultaten bei Daumenreplantationen, dem mikrochirurgischen Fibulatransfer zur Unterkieferrekonstruktion nach Ewing-Sarkom und

Fall 1

Eine 64jährige Patientin mit primär chronischer Polyarthritis und 32jähriger Kortisonanamnese mit Zustand nach fünfmaliger Resektion eines multifokalen sklerodermiformen Basalioms der Stirn. Erneute weite Resektion im Gesunden. Partielle Abtragung der Tabula externa und zweizeitige Vollhautdeckung aus dem Unterbauch (Abb. 2). Die aufgebrachte Vollhaut heilte reizfrei ein (Abb. 3a). Die Entnahmestelle wies bei Entlassung noch einige Wundrandnekrosen auf, die konservativ ausbehandelt wurden (Abb. 3b). Die Dauer der stationären Betreuung betrug 15 Tage.





Abb. 2 a) Resektionsstatus; b) Die aus dem Unterbauch entnommene „Vollhaut" weist eine massive Atrophie auf.





Abb. 3 a) Reizfreier Aspekt der eingeheilten „Vollhaut"; b) Spenderareal mit noch bestehenden geringen Wundrandnekrosen, jedoch reizlos

Fall 2

51jähriger Patient nach Herztransplantation bei dilatativer Kardiomyopathie. Entwicklung eines G III pleomorphen Sarkoms (NOS) des rechten Oberschenkels. Zustand nach onkologiegerechter Resektion und Radiatio sowie der Resektion eines ersten Lokalrezidivs unter Mitnahme des N. ischiadicus. Jetzt erneutes ausgedehntes Lokalrezidiv im Bestrahlungsfeld. Durchführung einer modifizierten Borggreve-Plastik zur Stumpfdistalisation (Abb. 4) unter laufender Immunsuppression mit primärem Heilverlauf und gutem Rehabilitationsergebnis (Abb. 5). Alternativ wäre eine Hüftexaktikulation mit Verschluß bestrahlter Hautränder möglich gewesen.

Abb. 4 Status kurz vor dem Absetzen des vorpräparierten Unterschenkels





Abb. 5 Exzellente Funktion des Stumpfes (a) mit problemloser prothetischer Versorgung (b)

Fall 3

34jährige Patientin mit Colitis ulcerosa und langjähriger Kortisonmedikation. Entwicklung eines Pyoderma gangraenosum im Bereich des linken Handgelenkes mit Destruktion der ulnaren Handwurzel (Abb. 6). Nach mehrfachem Débridement erfolgte eine Weichteilrekonstruktion mittels mikrochirurgischer Latissimus-dorsi-Lappenplastik und nachfolgender Sehnentransplantation (Abb. 7). Primäre Wundheilung der Lappenplastik und aller nachfolgender Sehnentransplantate unter weiterhin laufender Hochdosis-Kortikoidtherapie.

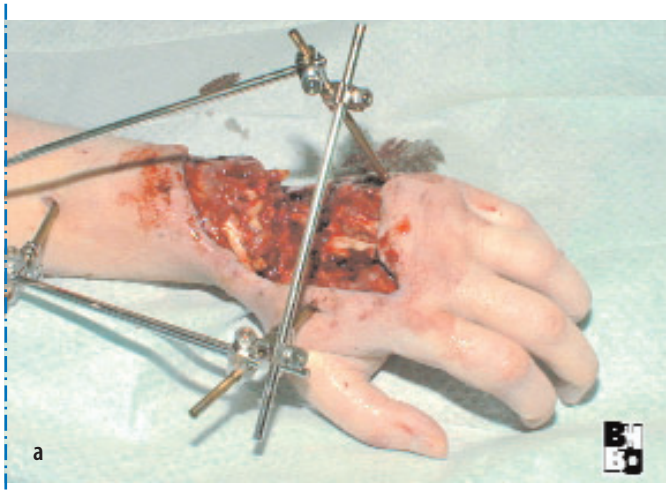



◁ **Abb. 6** a) Befund nach erstem Débridement und Anlage eines Fixateur externe. b) Radiologischer Aspekt mit Verlust der ulnaren Handwurzel





Abb. 7 a) Reizfreie Latissimus-dorsi-Lappenplastik und Zustand nach multiplen Sehnentransfers. b) Radiologischer Abschlußbefund

gestielten Lappenplastiken bei herztransplantierten Patienten [2, 8, 16]. In einer Zusammenstellung von 15 Patienten nach Organtransplantation, bei denen unterschiedliche plastisch-rekonstruktive Verfahren erforderlich wurden, berichten Cohen et al. über durchweg gute Heilungsverläufe [3], wobei auch bei Patienten unter Langzeit-Kortisonmedikation vergleichbare Erfolge nach chirurgischen Eingriffen erzielt werden konnten [11]. Diese Ergebnisse decken sich mit unseren Erfahrungen. Sie lassen sich sowohl auf die Verbesserungen der immunsuppressiven Therapie als auch auf Fortschritte in der Indikationsstellung und chirurgischen Ausführung plastisch-chirurgischer rekonstruktiver Verfahren zurückführen [1]. Folgende Schlußfolgerungen können hieraus abgeleitet werden:

- Offensichtlich heilen Gewebeverschiebungen und -übertragungen trotz laufender immunsupprimierender Medikation gut ein.
- Aufgrund der massiven Gewebeatrophie ist in dieser Gruppe eine Spalthautentnahme unmöglich, es sollte daher „Vollhaut“ aus dem Unterbauch gewonnen werden.
- Die Prinzipien des radikalen Débridements sind auch in dieser Patientengruppe einzuhalten.
- Wegen der hohen Komorbidität ist eine Zuweisung in spezialisierte plastisch-rekonstuktive Zentren erforderlich.
- Eine enge interdisziplinäre Zusammenarbeit mit den Transplantationszentren ist bei diesen Hochrisikopatienten geboten.

Literatur

1. al Qattan MM, Bowen V (1993) Effect of pre-existing health conditions on the results of reconstructive microvascular surgery. Microsurgery 14: 152–157
2. Borah GL, Fudem GM (1991) Thumb replantation after cardiac transplantation. Plast Reconstr Surg 88: 499–502
3. Cohen M, Pollak R, Garcia J, Mozes MF (1989) Reconstructive surgery for immunosuppressed organ-transplant recipients. Plast Reconstr Surg 83: 291–295
4. David DJ (1972) Skin trauma in patients receiving systemic corticosteroid therapy. Br Med J 2: 614–616
5. Ehrlich HP, Hunt TK (1968) Effects of cortisone and vitamin A on wound healing. Ann Surg 167: 324–328
6. Engquist A, Backer OG, Jarnum S (1974) Incidence of postoperative complications in patients subjected to surgery under steroid cover. Acta Chir Scand 140: 343–346
7. Fry L (1997) Immunosuppressive drugs. In: Bos JD (ed) Skin immune system. CRC Press, New York, pp 629–640
8. Goldstein JA, Janu P, Fields B (1994) Rectus femoris flap repair of recalcitrant inguinal lymphoceles after heart transplantation. J Heart Lung Transplant 13: 549–554
9. Lang H, Schlitt HJ, Manns MP, Pichlmayr R (1997) Chirurgie immunsupprimierter Patienten mit Notfall- und elektiver Indikation. Chirurg 68: 675–680
10. Nemlander A, Ahonen J, Wiktorowicz K, et al (1983) Effect of cyclosporine on wound healing. Transplantation 36: 1–6
11. Oh SH, Patterson R (1974) Surgery in corticosteroid-dependent asthmatics. J Allergy Clin Immunol 53: 345–351
12. Oxlund H, Fogdestam I, Viidik A (1979) The influence of cortisol on wound healing of the skin and distant connective tissue response. Surg Gynecol Obstet 148: 876–880
13. Wahl SM (1989) Glucocorticoids and wound healing. In: Schleimer RP, Claman HN, Oronsky AI (eds) Anti-inflammatory steroids action: basic and clinical aspects. Academic Press, New York, pp 280–302
14. Warrenfeltz A, Graham IW (1975) Avulsion injuries in patients receiving corticosteroids. Am Fam Physician 11: 74–81
15. Wonigeit K (1996) Immunsuppression bei Organtransplantation. Internist 37: 229–239
16. Zuker RM, Phillips J, de Haas WG, al-Qattan MM (1995) The first elective free flap in a cardiac transplant patient. Microsurgery 16: 53–55

Dr. med. Daniel Drücke
Sektionsleiter Allgemeine Plastische Chirurgie/Schwerbrandverletzte
Universitätsklinik für Plastische Chirurgie und Schwerbrandverletzte,
Handchirurgiezentrum, Operatives Referenzzentrum für Gliedmaßentumore
BG-Kliniken Bergmannsheil
Bürkle-de-la-Camp-Platz 1
44789 Bochum
eMail: daniel.druecke@bergmannsheil.de

Jede

HAUT

schützt

eine

SEELE



MATRIDERM® CLOSER TO SKIN

Empfohlen von der Vereinigung der Deutschen Plastischen Chirurgen (VDPC)

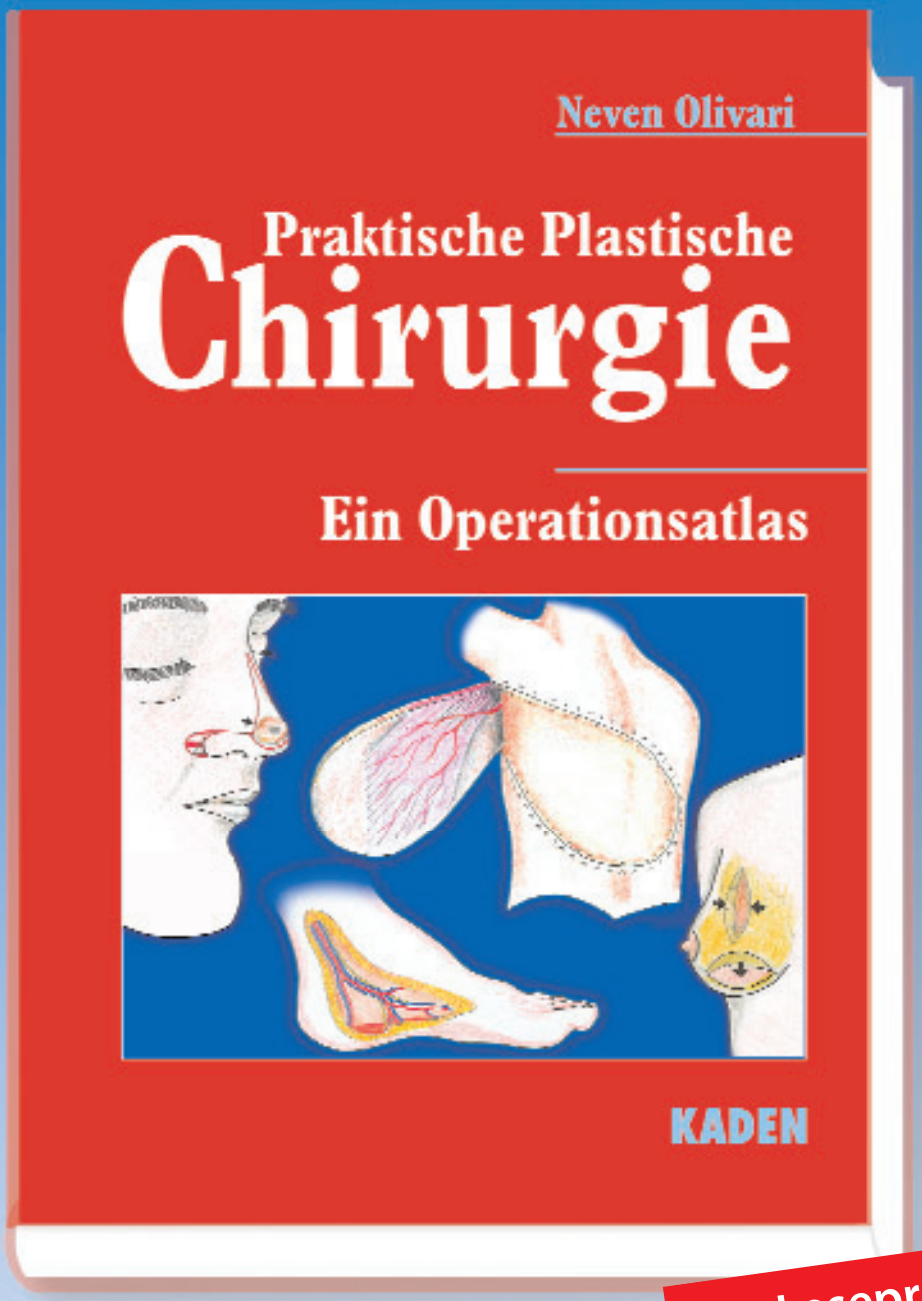

2004. Atlasformat 21 × 29,7 mm. Gebunden.
XVI, 944 Seiten. Über 2800 Abbildungen
(davon 620 Farbzeichnungen),
ISBN 3-922777-55-4. ŧ318,–, sFr 509,–

Leseprobe unter www.kaden-verlag.de
(Bücher ? Chirurgie ? Olivari ? Leseprobe)

KADEN

Zu bestellen bei jeder Buchhandlung oder direkt bei:
Kaden Verlag, Ringstraße 19b, 69115 Heidelberg, Tel. 06221/1377600, Fax 29910, Internet: www.kaden-verlag.de

Fortgeschrittene Rezidiv-Weichteilmalignome: Zweizeitiger Lappentransfer mit perioperativer Bestrahlung

Raymund E. Horch[1], Alexander D. Bach[1], Ulrich Kneser[1], Vratislav Strnad[2], Jürgen Kopp[1]

Wiederholt rezidivierende, aggressiv wachsende maligne und semimaligne Weichteiltumoren stellen besonders in fortgeschrittenen Fällen oder nach mehrfachen vorangegangenen Operationen eine therapeutische Herausforderung dar. Bei wiederholt rückfälligen Tumoren mit Einbeziehung vitaler Strukturen kann im Einzelfall keine chirurgische radikale Tumorentfernung mehr erzielt werden. Um einen längerfristigen oder zumindest dauerhaften Therapieerfolg zu ermöglichen, sind hier meistens multimodale Therapieansätze erforderlich. Diese können je nach Tumorentität neben einer im Einzelfall einzusetzenden Chemotherapie im wesentlichen die alleinige oder kombinierte Strahlentherapie im zeitlichen Zusammenhang oder kombiniert als Chemo-Radio-Therapie beinhalten. Ein gängiges Verfahren stellt hierfür die intraoperative Radiotherapie (IORT) dar, die besonders dann zum Einsatz kommt, wenn aus Gründen der Tumorlokalisation und der Tumorausdehnung à priori absehbar keine R0-Resektion möglich ist, aber dennoch eine chirurgische Therapie angestrebt wird. Da eine solche IORT derzeit nur in vergleichsweise wenigen Zentren mit speziell apparativ ausgerüsteten Operationssälen durchgeführt werden kann, steht dieser Therapieansatz aktuell nur begrenzt zur Verfügung. Bei den Patienten, die diese Therapieform erhalten, ist zur Behandlung des Resektionsdefektes im bestrahlten Gebiet zudem eine ersatzstarke Lappendeckung erforderlich. Um eine unmittelbare perioperative Bestrahlung auch ohne IORT-Einrichtung zu ermöglichen, bietet sich eine temporäre Vakuumapplikation über sogenannte Brachytherapie-„FLABS“ an. Gleichzeitig kann die Zeit bis zur Beendigung der erforderlichen intra- und perioperativen Strahlentherapie genutzt werden, einen entsprechend großen myokutanen oder fasziokutanen axial durchbluteten Lappen zu konditionieren. Dieser kann dann nach abgeschlossener Bestrahlung – mit deutlich verbesserter Sicherheit – zur Defektdeckung transponiert werden.

[1] Abteilung für Plastische und Handchirurgie (Leiter: Prof. Dr. med. R. E. Horch)

[2] Strahlentherapie (Direktor: Prof. Dr. med. R. Sauer), Universitätsklinikum Erlangen

Bislang wurde bei insgesamt fünf Patienten eine temporäre Vakuumapplikation zur perioperativen Strahlentherapie vorgenommen

An der eigenen Klinik kam diese Therapiekombination im Zeitraum vom 1. Januar 2003 bis zum 1. August 2005 in den oben genannten Mehrfach-Rezidivsituationen bei Patienten mit einem malignen fibrösen Histiozytom, einem Leiomyo- oder Liposarkom oder einem aggressiven Desmoidtumor zum Einsatz. Bei insgesamt fünf Patienten – drei Frauen und zwei Männern – im Alter von 31 bis 68 Jahren wurde nach radikaler chirurgischer Exzision, die aufgrund der Lokalisation und der Mitbeteiligung vitaler Strukturen nicht als R0-Resektion durchgeführt werden konnte, eine temporäre Vakuumapplikation zur perioperativen Strahlentherapie vorgenommen. Bei drei Patienten

wurden Brachytherapie-Applikatoren (Tubes und FLABs) auf dem nicht komplett sanierten Tumorbezirk aufgebracht, mit einer Vakuum-PU-Schwammanordnung versiegelt und mit kontinuierlichem computergesteuerten Unterdruck behandelt. Bei einem Patienten wurde nach Tumorresektion ein V.A.C.-Therapiesystem aufgebracht und eine postoperative perkutane Strahlentherapie durchgeführt. Bei zwei Patienten wurde ein Tensor-fasciae-latae-Lappen im Rahmen der Ersttumoroperation umschnitten, gehoben und zurückgenäht (Abb. 1–6). Bei zwei weiteren Patienten wurde ein vertikaler Rectus-abdominis-Muskellappen (VRAM) primär gehoben und konditioniert. Bei einer weiteren Patientin, bei der keine Hautresektion erforderlich war, erfolgte nach der Radiatio ein sekundärer Verschluß nach Mobilisation der nicht bestrahlten Nachbargewebe. Nach erfolgter Strahlentherapie wurde dann der endgültige Defektverschluß durch Lappentransplantation über die bestrahlte Zone hinweg vorgenommen. In allen Fällen konnte bislang durch die kombinierte multimodale Therapie bei chirurgisch nicht komplett sanierbaren Rezidivtumoren eine Progression des Tumors verhindert oder eine Remission erzielt werden. Nach maximal möglicher chirurgischer Resektion wurde nach Einbringen der Brachytherapie-Applikaktoren eine gute Abdichtung der Wunde mit einem PU-Schwamm und 125 mm Unterdruck erzielt (V.A.C. – KCI, Wiesbaden).

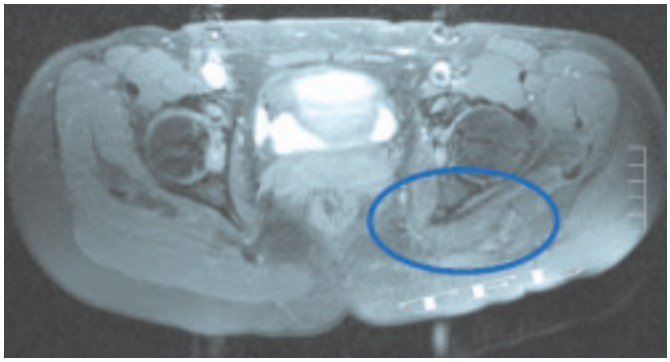

Abb. 1 Zweieinviertel Jahre nach Brachytherapie und externer Radiatio: Weiterhin größenregredienter Befund in der ehemaligen Tumorzone nach aufgeschobener Defektdeckung durch Tensor-fasciae-latae-Lappen links gluteal.



Abb. 2 Einsetzen des sogenannten FLABs zur Brachytherapie nach Tumorresektion.

Sämtliche Patienten leben zum Zeitpunkt der Nachuntersuchung noch, sind voll mobilisiert und durch die Lappenentnahme kaum eingeschränkt

Um eine maximale lokale Gewebeprotektion zu erhalten, wurde in drei Fällen sowohl eine Brachytherapie, als auch eine externe konventionelle Bestrahlung durchgeführt. Alle Patienten konnten während der intermediären Vakuumtherapiephase komplett mobilisiert werden. Es kam zu einem kompletten Einheilen der Lappen in das bestrahlte Gebiet. In einem Fall mußte bei einem gigantischen Resektionsdefekt zur Deckung eines exponierten Beckenknochens, bei einer Lappenspitzennekrose eines 40 cm langen, nur fünf Tage präkonditionierten TFL-Lappens, zusätzlich ein Glutaeus-maximus-Myokutanlappen transponiert werden. Sämtliche Patienten leben zum Zeitpunkt der Nachuntersuchung noch und sind voll mobilisiert, ohne eine nennenswerte Einschränkung der



Abb. 3 Nach Einsetzen der Brachytherapie-Platten und Hebung des Tensor-fasciae-latae-Lappens wird ein Polyurethanschwamm zur Wundversiegelung aufgebracht.



Abb. 4 Wundversiegelung durch Vakuumapplikation mit computergestütztem Dauersog für die Dauer der Brachytherapie und ggf. der externen Radiotherapie.

Lebensqualität durch die Lappenentnahme oder die Defektdeckung.

Eine effektive Behandlung aggressiv wachsender, invasiver oder rückfälliger ausgedehnter maligner Weichteiltumoren ist auch weiterhin eine bisweilen schwierige interdisziplinäre Herausforderung: So sind Desmoidtumoren, die zwar insgesamt in der Regel nur langsam wachsen, sich aber klinisch durch ihre Invasivität mit Durchbrechen von Faszien und muskulo-aponeurotischen Strukturen und oftmals durch den Einbezug vitaler neurovaskulärer Strukturen auszeichnen, eine problematische Tumoridentität. Da die Lebensqualität bei fortschreitendem Tumorwachstum durch eine Exulzeration oder die Kompression neurovaskulärer Strukturen erheblich eingeschränkt werden kann, ist eine chirurgische Behandlung auch aus palliativer Indikation vielfach hilfreich. In den von uns behandelten Fällen bestand die Alternative zur einer inkompletten Tumorresektion jeweils entweder in einer Extremitätenexartikulation oder in einem Fall bei einer ansonsten gesunden jungen Frau in einer Hemipelvektomie. Diese Verfahren wurden von den beiden vergleichsweise jungen Patienten ebenso abgelehnt, wie von den anderen älteren Patienten, die eine solche invasive radikale und verstümmelnde chirurgische Therapie konsequent negierten. Für das maligne fibröse Histiozytom gilt zudem, daß die Überlebensraten signifikant durch die Faktoren wie histologisches Grading, chirurgische Resektionsränder und Tumorgröße beeinflußt werden. In der Literatur finden sich Hinweise, daß eine adjuvante Chemo-Radio-Therapie besonders bei solchen Patienten von Vorteil ist, die nur minimale oder marginale Tumorreste in den chirurgischen Resektionsrändern aufweisen [24]. Dies bestätigen auch unsere bisherigen Erfahrungen in den hier beschriebenen Einzelfällen über einen Zeitraum von bislang zweieinhalb Jahren.

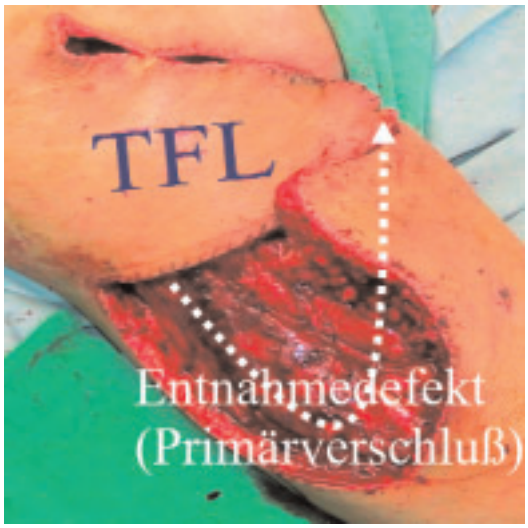

Abb. 5 Nach Durchführung der Brachy-Radiotherapie erfolgt eine aufgeschobene Defektdeckung mit TFL-Lappenplastik und Primärverschluß der Entnahmestelle.



Abb. 6 Zweieinviertel Jahre nach der Kombinationstherapie: Stabile Weichteilverhältnisse und größenregredienter Befund im ehemaligen Tumorbezirk.

Brachytherapie: Spezielle Plastiktemplate und Netze schützen das Gewebe und verteilen die Strahlung gleichmäßig

Während sich die intraoperative Radiotherapie für eine Reihe von bösartigen Tumoren als effektives Behandlungsverfahren herauskristallisiert hat [2–4, 7, 8, 12, 15, 16, 19, 20, 22, 23, 26], wurde diese Behandlungsform ebenfalls als geeignete Therapiemodalität bei Patienten mit einem malignen fibrösen Histiozytom beschrieben. Das Problem einer verschlechterten Wundheilung bei einer IORT als Nebeneffekt ist ebenfalls bekannt. Die hohen Anforderungen an die räumliche Situation und an die personelle Ausstattung sowie die Wundheilungsprobleme verhindern allerdings einen breiten Einsatz dieser Technik bei entsprechenden Indikationen. Die im Vergleich dazu gut dosierbare und minimalinvasive Brachytherapie kann bei der Behandlung von Weichgewebstumoren mit dazu beitragen, das umgebende Gewebe und umgebende Organe vor den nachteiligen

Folgen der Strahlentherapie zu schützen: Dies wird durch spezielle Plastiktemplate und Netze (sog. FLABs) gewährleistet, die gleichzeitig eine adäquate Verteilung der Strahlung auf das Gewebe ermöglichen. Denn insbesondere dann, wenn mit der Brachytherapie eine zusätzliche Chemotherapie erforderlich ist, ist die Gefahr einer Wundheilungsstörung groß [9]. Der Einsatz dieser Techniken zusammen mit einer Vakuumtherapie ermöglicht es, einerseits bei inkompletter Resektion von Weichgewebetumoren eine hoch dosierte Strahlentherapie durchzuführen. Andererseits können gleichzeitig schon zu diesem Zeitpunkt adäquat große Myokutanlappen oder Fasziokutanlappen gehoben und in ihrer Durchblutung durch das so genannte Delay-Phänomen verbessert werden. Dabei kommt es durch die induzierte Flußumkehr in einem axialen Lappen zu einer Steigerung der Mikrozirkulation und zu einer Verbesserung der Perfusion in der Hautinsel, welche dann auch über das ursprüngliche autonome Lappenareal hinaus mit gehoben werden kann. Dadurch, daß das zu transplantierende Gewebe zunächst noch an seinem Ort verbleibt, wird es nicht in die Bestrahlungsbehandlung mit einbezogen. Nach der endgültigen Transposition ermöglicht es schließlich als „unverbrauchtes Gewebe“ eine signifikant bessere Deckung der bestrahlten Problemregion, als dies mit bestrahltem Gewebe der Fall wäre.

Vakuumtherapie: Die Patienten können während der Strahlenbehandlung bis zur endgültigen Defektdeckung problemlos mobilisiert werden

Da bisher aus grundsätzlichen Überlegungen heraus die generelle Anwendung von Vakuumsystemen bei Tumorerkrankungen nicht empfohlen wird, darf in diesem Zusammenhang noch einmal darauf hingewiesen werden, daß bei der hier vorgestellten neuen Therapiekombination der Polyurethanschwamm nicht direkt auf das Tumorbett appliziert wird. Vielmehr erfolgt die Anwendung über den Plastiktemplaten (FLABs) der Brachytherapeuten, so daß kein unmittelbarer Kontakt der Vakuumanordnung mit dem Tumorbett, sondern nur über die FLABs zustande kommt. Die Wunde wird während der Phase der Bestrahlung gegen das Eindringen von pathogenen Keimen geschützt. Ein weiterer positiver Aspekt ist der Umstand, daß sich die Sogwirkung des Vakuumtherapiesystems als Traktion auf die Wundränder auswirkt und damit ein Auseinanderweichen der Wundränder unter der Strahlenbehandlung verhindert. Die Kombination der beschriebenen Techniken ist vergleichsweise einfach und wie die von uns behandelten Patienten zeigen, ein sicheres Verfahren. Sie ermöglicht die unmittelbare perioperative Strahlentherapie auch von solchen Zentren, in denen keine IORT-Einrichtung vorhanden ist. Die Patienten können während der Strahlentherapie bis zur endgültigen Defektdeckung problemlos mit der VAC-Therapie mobilisiert werden. Das Verfahren ist kosteneffizient und bietet einen hohen Gewinn an Lebensqualität für die Patienten. Durch die Transplantation eines konditionierten axial durchbluteten Lappens wird die Sicherheit der plastisch-chirurgischen Defektdeckung erhöht und es wird grundsätzlich bei einem Rezidiv nochmals eine Strahlentherapie ermöglicht, da es sich um gut vaskularisiertes und bisher unbestrahltes Gewebe über dem ehemaligen Tumorareal handelt.

Literatur

1. Argenta LC, Morykwas MJ (1997) Vacuum-assisted closure: a new method for wound control and treatment: clinical experience. Ann Plast Surg 38: 563–576
2. Arian-Schad K, Leitner H, Smolle-Jüttner F, et al (1990) Intraoperative Radiotherapie (IORT) an den Universitätskliniken Graz: Ergebnisse einer Pilotstudie beim nicht-kleinzelligen Bronchialkarzinom. Strahlenther Onkol 166: 199–203
3. Close LG, Morrish TN, Nguyen P (1993) Intraoperative versus interstitial radiotherapy: a comparison of morbidity in the head and neck. Laryngoscope 103: 231–246
4. del Carmen MG, McIntyre JF, Goodman A (2000) The role of intraoperative radiation therapy (IORT) in the treatment of locally advanced gynecologic malignancies. Oncologist 5: 18–25
5. Duman H, Evans GR, Reece G, et al (2000) Brachytherapy: reconstructive options and the role of plastic surgery. Ann Plast Surg 45: 477–480
6. Gatzemeier W, Orecchia R, Gatti G, et al (2001) Intraoperative radiotherapy (IORT) in treatment of breast carcinoma – a new therapeutic alternative within the scope of breast-saving therapy? Current status and future prospects. Report of experiences from the European Institute of Oncology (EIO), Mailand. Strahlenther Onkol 177: 330–337
7. Glimelius B (2003) Recurrent rectal cancer. The pre-irradiated primary tumour: can more radiotherapy be given? Colorectal Dis 5: 501–503
8. Grabenbauer GG, Rodel C, Ernst-Stecken A, et al (2003) Neck dissection following radiochemotherapy of advanced



Repithel® – Wunden schneller besser heilen

Repithel®: optimierte Wundheilung durch das „Advanced Healing System" mit 3-fach-Ansatz

- Feuchte Wundheilung und Débridement dank Hydrogel
- Durchdringen der gesamten Wunde mit Hydrosomen plus Infektionsprophylaxe
- Zellheilung und Gewebeaufbau durch körperidentische Phospholipide

Repithel® – für empfindliche und schlecht heilende Wunden

Repithel®

FEUCHTE WUNDHEILUNG MIT SYSTEM

Medizinprodukt der Klasse III

head and neck cancer – for selected cases only? Radiother Oncol 66: 57–63
9. Heesters M, Molenaar W, Go GK (2003) Radiotherapy in supratentorial gliomas. A study of 821 cases. Strahlenther Onkol 179: 606–614
10. Horch RE, Andree C, Walgenbach KJ, et al (2000) Der Einsatz der Vakuumversiegelung zur Deckung großflächiger Weichteildefekte und Fixierung von Spalthauttransplantaten. ZfW 13: 17–19
11. Horch RE, Meyer-Marcotty M, Stark GB (1998) Preexpansion of the tensor fasciae latae for free-flap transfer. Plast Reconstr Surg 102: 1188–1192
12. Kneschaurek P, Wehrmann R, Hugo C, et al (1995) The flab method of intraoperative radiotherapy. Strahlenther Onkol 171: 61–69
13. Kopp J, Strnad V, Sauer R, Horch RE (2005) Vacuum therapy increases safety and allows for intensified local radiation treatment of malignant soft tissue tumors. Strahlenther Onkol 181: 124–130
14. Kotsch E, Rassow J, Sauerwein W, et al (1992) The special aspects in the planning and use of an electron linear accelerator facility for intraoperative radiotherapy (IORT). Strahlenther Onkol 168: 541–551
15. Leitao MM Jr, Chi DS (2002) Recurrent cervical cancer. Curr Treat Options Oncol 3: 105–111
16. Lengyel E, Baricza K, Somogyi A, et al (2003) Reirradiation of locally recurrent nasopharyngeal carcinoma. Strahlenther Onkol 179: 298–305
17. Micke O, Bruns F, Halek G, (2003) Long-term results of postoperative radiotherapy for stage I endometrial carcinoma. Strahlenther Onkol 179: 729–736
18. Morykwas MJ, Argenta LC, Shelton-Brown EI, McGuirt W (1997) Vacuum-assisted closure: a new method for wound control and treatment: animal studies and basic foundation. Ann Plast Surg 38: 553–562
19. Pellizzon AC, Nadalin W, Salvajoli JV, et al (2003) Results of high dose rate afterloading brachytherapy boost to conventional external beam radiation therapy for initial and locally advanced prostate cancer. Radiother Oncol 66: 167–172
20. Reitsamer R, Peintinger F, Kopp M, et al (2004) Local recurrence rates in breast cancer patients treated with intraoperative electron-boost radiotherapy versus postoperative external-beam electron-boost irradiation. A sequential intervention study. Strahlenther Onkol 180: 38–44
21. Rosenblatt E, Meushar N, Bar-Deroma R, et al (2003) Interstitial brachytherapy in soft tissue sarcomas: the Rambam experience. Isr Med Assoc J 5: 547–551
22. Roth TM, Secord AA, Havrilesky LJ, et al (2003) High dose rate intraoperative radiotherapy for recurrent cervical cancer and nodal disease. Gynecol Oncol 91: 258–260
23. Schuller P, Schäfer U, Micke O, Willich N (1999) Radiotherapy for intracranial and spinal ependymomas. A retrospective analysis. Strahlenther Onkol 175: 105–111
24. Strander H, Turesson I, Cavallin-Stahl E (2003) A systematic overview of radiation therapy effects in soft tissue sarcomas. Acta Oncol 42: 516–531
25. Wiegel T, Runkel N, Frommhold H, et al (2000) Radiotherapeutic strategies in the multimodal therapy of resectable and nonresectable pancreatic carcinoma. Strahlenther Onkol 176: 299–306
26. Zelefsky MJ, Harrison LB, Shiu MH, et al (1991) Combined surgical resection and iridium 192 implantation for locally advanced and recurrent desmoid tumors. Cancer 67: 380–384

Prof. Dr. med. Raymund E. Horch
Abteilung für Plastische und Handchirurgie
Universitätsklinikum Erlangen
Krankenhausstraße 12
91054 Erlangen
eMail: Raymund.Horch@chir.imed.uni-erlangen.de

Vorankündigung

37. Jahrestagung der Vereinigung der Deutschen Plastischen Chirurgen (VDPC)
11. Jahrestagung der Vereinigung der Deutschen Ästhetisch-Plastischen Chirurgen (VDÄPC)

29. September – 2. Oktober 2006, Eurogress Aachen

Tagungsleitung:
Prof. Dr. Dr. med. Norbert Pallua
Klinik für Plastische, Hand- und Verbrennungschirurgie, Universitätsklinikum RWTH Aachen

Dr. med. Siegfried Grandel
Klinik für Plastische Chirurgie, Handchirurgie, Luisenhospital Aachen

www.cpb.de/vdpc2006

Ästhetisch-plastische Chirurgie in der modernen Mediengesellschaft

Günter Germann

Die Medienpräsenz der plastischen Chirurgie hat in den letzten Jahren signifikant zugenommen. Das öffentliche Interesse wächst ständig, das Informationsbedürfnis ist unverändert groß. Das Bild der plastischen Chirurgie, vor allem der ästhetisch-plastischen Chirurgie, in der Öffentlichkeit ist jedoch uneinheitlich und zeichnet sich vor allem durch eine breite Spanne zum Teil völlig konträrer Beurteilungen aus. In den Medien finden sich vereinzelt Berichte über die herausragenden Möglichkeiten unseres Faches, die Lebensqualität von Patienten wiederherzustellen oder zu verbessern. In der Mehrzahl beherrschen jedoch seit einigen Jahren eher zweifelhafte Shows auf niedrigem Niveau die Medienlandschaft, mit denen vorgeblich das Informationsbedürfnis befriedigt, in Wirklichkeit aber eher der Sensationslust der Zuschauer Rechnung getragen wird. Gleichzeitig wird in den Feuilletons der anspruchsvolleren Printmedien über eine zunehmende Ästhetisierung der Gesellschaft hin zu oberflächlichen, rein äußerlichen Werten geklagt. Die Rolle der ästhetisch-plastischen Chirurgen kommt dabei häufig nicht über die von kritiklosen Erfüllungsgehilfen hinaus, die gegen entsprechendes Honorar jedem Patientenwunsch nachkommen. Dies mag im Einzelfall zutreffen, ist jedoch für die Mehrzahl unserer Mitglieder mit Sicherheit auszuschließen.

Auch in früheren Epochen hat das äußere Erscheinungsbild eine wichtige Rolle gespielt

Interessant bleibt dennoch die Frage: Ist diese vermeintliche Hinwendung zu rein oberflächlichen Werten und die Konzentration auf ein ästhetisches Äußeres charakteristisch für unsere moderne Mediengesellschaft oder folgt man damit nicht einer langen Tradition der Kulturgeschichte, in der das äußere Erscheinungsbild des Menschen immer eine herausragende Rolle gespielt hat. Wie hoch das Äußere auch in früheren Epochen bewertet wurde, zeigt sich auch an vielen Beispielen in der Literatur oder der Musik: In Mozarts „Zauberflöte“ verliebt sich Tamino nur aufgrund eines Bildes, das die schöne Pamina zeigt („Das Bildnis ist so schön … mein Herz mit Regung erfüllt“)!! Auch Marius in Victor Hugos „Les Miserables“ fühlt sich verliebt, als er Cosette nur einmal gesehen hat.

Im folgenden wird daher versucht, aus einem kurzen Abriß über die Entwicklung der Ästhetik und ihre Rolle in der Gesellschaft ihrer Zeit Rückschlüsse auf die gegenwärtige Situation und die Bedeutung der Ästhetik in unserer Gesellschaft zu ziehen, um so die Position der ästhetisch-plastischen Chirurgie innerhalb der Gesellschaft besser einordnen zu können.

Bereits in der Antike ist Schönheit auch mit Schmerz, Trauer, Verlustangst und Gefahr verbunden

Obwohl sich die Philosophie, heute auch andere Wissenschaften wie die Soziologie oder Kunstgeschichte, schon früh mit dem Begriff der Ästhetik auseinandergesetzt hat, konnte sie keinen allgemein anerkannten Begriff der Schönheit explizieren. Im traditionellen – klassischen Kunstbegriff wird Ästhetik (von aisthesis = Wahrnehmung) häufig mit der Lehre von der Schönheit (Kallistik) gleichgesetzt. Moderne Philosophen dagegen definieren Ästhetik als Theorie und Philosophie der sinnlichen Wahrnehmung in Kunst, Design, Philosophie und Wissenschaft. Die traditionelle Ästhetik nimmt an, daß universelle und zeitlose Kriterien für eine geschmackliche Bewertung von Dingen existieren. Diese stünden im Gegensatz zur rationalen Erkenntnis. Diese These ist mittlerweile jedoch durch die moderne Hirnforschung

widerlegt, die zeigen konnte, daß rationale Prozesse ohne sinnlich-emotionelle Prozesse nicht ablaufen können. Dadurch gewinnen auch vermeintlich ausschließlich rationale Vorgänge, wie etwa mathematische Gleichungen, ihre eigene Ästhetik. So sah beispielsweise Aristoteles die Hauptformen der Schönheit in Ordnung, Ebenmaß und Bestimmtheit, also mehr an mathematische Definitionen angelehnt. Bereits in den Gedichten der Sappho von Lesbos (ca. 600 v. Ch.) oder in Homers Odyssee ist Schönheit allerdings immer in ambivalenter Form mit Schmerz, Trauer, Verlustangst und Gefahr verbunden. In den Mythen wird davor gewarnt zu begehren, die Schönheit zu absolutieren. Dies wird am deutlichsten in der Geschichte vom Urteil des Paris: Hier ging nur um das Äußere, wenig wußte Paris über den Charakter Aphrodites. Das Ergebnis ist bekannt.

Sehr früh finden sich Hinweise, daß alle Kulturen ihre eigenen, höchst unterschiedlichen, Schönheitsideale hatten

Auch in den Märchen wird das Ideal des Guten und Schönen als ästhetische Weltsicht und Verheißung des makellosen Seins tradiert. Die Schöne ist auch die Gute, sie darf es nur nicht wollen oder ostentativ damit umgehen. Wer nicht nur hier sondern auch hinter den sieben Bergen die Schönste sein will, vergiftet sich und die sozialen Beziehungen. Dies ist Ausdruck ebenfalls weit verbreiteter Ressentiments gegen Schönheit, die sich auch in vielen volkstümlichen Redewendungen finden, wie etwa „Wer schön sein will, muß leiden“. An der Schwelle zur Moderne (1735) begründete Alexander Gottlieb Baumgarten mit seinen „Meditationes“ die Ästhetik in Deutschland als eigenständige Disziplin, sein Schüler Georg Friedrich Meier hielt 1744 die erste Vorlesung über „Ästhetik als Lehre vom Schönen“. Sie fand nicht nur Zustimmung wie seitens des Hallenser Mediziners Johann Christian Bolten, der meinte, daß „die Ästhetik uns die Gesetze der unteren oder sinnlichen Erkenntniskräfte weitläuftiger erklären wird“. In der Epoche des aufkommenden protestantischen Rationalismus wurde eine derartige Proklamation der Schönheit als Sinnlichkeit für eine Provokation angesehen. „Die Ästhetik sei elendes Zeug und verderbe die Jugend“ wetterte Christian von Wolff. Doch schon sehr früh finden sich Hinweise, daß alle Kulturen ihre eigenen, höchst unterschiedlichen, Schönheitsideale hatten, denen sich die Mitglieder im Rahmen ihrer Möglichkeiten anzunähern suchten. So sagte 1740 der Schweizer Poetiker Jakob Breitinger: „Was zu einer Zeit für schön, anständig und verwundersam gehalten worden, das kann bei geänderten Sitten in Vergleichung mit neuen Begriffen von dem Schönen einen ganz widrigen Eindruck machen“. Dabei handelte es ich nicht nur um Veränderungen des äußeren Erscheinungsbilds, sondern durchaus um invasive Eingriffe in die Körperform, wie sie sich beispielhaft in ägyptischen, afrikanischen, und asiatischen Kulturen bis heute zu finden sind (Abb. 1a–d).



Abb. 1 a) Sumi-Frau mit grotesker Lippenaufdehnung. b) Malaysische Frau mit Halsringen. c) Narbenmuster als Schönheitsideal. d) Künstlerische Darstellung der Halsverlängerung

Schönheitsideale im Wandel der Zeit: Äußere Form als Ausdruck geistiger Bestrebungen

Wie sehr die äußere Form als Ausdruck der geistigen Grundlage diente, wurde in der Weimarer Klassik deutlich: Hier wurde das Prinzip der Kaloagathie, also der Schöngutheit, wieder belebt. Im Griechenkult der Goethezeit steht das Streben nach Vollkommenheit und der Übereinstimmung von Form und Inhalt im Vordergrund. Der Unruhe der Zeit der französischen Revolution stellen sie das Programm der ästhetischen Erziehung gegenüber, durch die Erziehung mit Kunst und Literatur hin zur Humanität sollen die Menschen reif für Veränderungen werden. Für Johann Wolfgang Goethe und seinen Jünger Johann Joachim Winkelmann ist die vollkommen Abbildung, wie beim „Apollo von Belvedere", auch die Möglichkeit die Auflehnung gegen das in ihren Augen spießige Bürgertum in Kunst zu verpacken (Abb. 2). Der nackte Mann steht gegen Krinolinen, Reifröcke und Bratenröcke. Diese Haltung führte auch bei Goethe dazu, daß er „den schönen Leib als verehrungswürdig" ansah. Möglicherweise liegt hier der Ursprung für Goethes lebenslange sportliche Betätigung, mit der er versuchte, „meinen Körper nicht den Verfall anheim fallen zu lassen". Zum Ende der Weimarer Klassik und der Hochzeit der Romantik erhob Georg Wilhelm Friedrich Hegel mit seiner Trennung des Naturschönen und des menschlichen Leibs das Kunstschöne über das Naturschöne. Aus humanen Gründen sollte der Mensch in seinen Sorgen und dem Alterungsprozeß nicht dem ästhetischen Urteil unterworfen werden; sonst „müßte man Kinder schöner finden als Erwachsene". Schönheit spiegelt sich nur in einer Idee – dem Ideal – also dem Kunstwerk. In der Romantik, also zwischen 1795 und 1848, findet sich als treibende Kraft die Sehnsucht nach der „Heilung der Welt", nach einem harmonischen Zusammenführung der Gegensätze, also durchaus gesellschaftliche Züge, wie sie sich in der Starre unserer „Konsensgesellschaft" auch heute wieder finden. Diese Strömung findet sich vor allem bei den Dichtern dieser Epoche wie E.T.A. Hoffmann, Joseph von Eichendorff, sowie bei den Brüdern Grimm.



Abb. 2 Der Apollo von Belvedere – Griechenland um 4. Jahrhundert v. Chr. (Vatikan-Museum)

Adorno setzte das Naturschöne als Maß der Dinge ein, das weder mathematische noch formale Kriterien beschreiben können

Der Übergang der Romantik zum Ästhetizismus des späten 19. Jahrhunderts zeigt wie ambivalent der Schönheitsbegriff in dieser Zeit gesehen wird. Charles Baudelaire schreibt: „Ein bezauberndes und schönes Haupt, das gleichzeitig von Wollust und Trauer träumen läßt; das Vorstellungen von Melancholie, Mattigkeit, selbst von Übersättigung erlaubt – oder auch entgegen gesetzte Vorstellungen von heißer Lebensgier, vermischt mit einem Gram – der aus Entbehrung oder Verzweiflung fließt". Hier wird die Ästhetik als Provokation gegen eine verdrängende bürgerliche Gesellschaft eingesetzt. Im Ästhetizismus des „fin de siècle" mit seinem bekanntesten literarischen Protagonisten Oscar Wilde wird der Begriff des „l'art pour l'art" geprägt. Schönheit ist Selbstzweck; sie hört dort auf wo Moral und wie Dorian Gray sagt „ein intellektueller Gesichtsausdruck anfängt". Lord Wotton, der Schöpfer des Bildes, nimmt einen eher puritanischen Standpunkt ein: „Es liegt ein Verhängnis über allen körperlichen und geistigen Vorzügen. Es ist besser man unterscheidet sich nicht von seinen Mitmenschen. Die Häßlichen und Dummen sind in dieser Welt am besten dran – meine Kunst, Dorian Grays Wohlgestalt – wir müssen alle leiden für das, was die Götter uns geschenkt haben, entsetzlich leiden." Diese Trennung von Moral und Schönheit hat seine Zeitgenossen enorm provoziert, was sich nicht zuletzt in dem Prozeß wegen Homosexualität widerspiegelte, der in einer zweijährigen Freiheitsstrafe endete, die der Schriftsteller unter extrem unästhetischen Bedingungen verbringen mußte.

Immanuel Kant (1724–1804) als Philosoph der Aufklärung versuchte schon vor dem Anbruch der Romantik mit einem Machtwort die Diskussion um die Ästhetik zu beenden. Er setzte sich in seinen Werken mit der transzendentalen Ästhetik auseinander und sah sie in der ursprünglichen Bedeutung des Wortes als die

Grundlage der Wahrnehmung. Für Kant war offensichtlich, daß wir nicht die Dinge an sich sehen, sondern die Erscheinung, die von den Dingen in uns zusammengesetzt werden: „In der Ästhetik liegt die verfehlte Hoffnung vor, die kritische Beurteilung des Schönen unter Vernunftprinzipien zu bringen und die Regeln desselben zur Wissenschaft zu erheben. Allein diese Bemühung ist vergeblich. Denn gedachte Regeln und Kriterien sind an Geschmacksurteile gebunden und können daher niemals zu Gesetzen führen". Theodor W. Adorno setzte dann im frühen 20. Jahrhundert das Naturschöne als Maß der Dinge ein, da weder mathematische noch formale Kriterien das Naturschöne beschreiben können. Andererseits charakterisierte er sich selbst als jemand, der schon „eine Ahnung von der Unzulänglichkeit naiv-ästhetischen Verhaltens angesichts der gesellschaftlichen Tendenz" hatte. Die Liste der Philosophen, die sich mit der Ästhetik auseinandergesetzt haben, ließe sich leicht verlängern (J. G. Herder, H. Marcuse, u.a.), dies würde allerdings den Rahmen der Arbeit sprengen. Wenden wir uns wieder der Frage zu, welche Rolle spielt die Ästhetik in der modernen Gesellschaft?

Daß die heutige Gesellschaft mehr als die Menschen in der Vergangenheit auf Äußerlichkeiten fixiert ist, läßt sich kaum belegen

Es ist sicher unstreitig, daß ein gestiegenes ästhetisches Bewußtsein zu einer radikalen Veränderung unserer Umwelt, aber auch zu einem Pluralismus der Ästhetik geführt hat. Betrachtet man das Bauhaus als das Symbol der klassischen Moderne, so hat diese Schule nach dem Jugendstil und dem Art dèco dazu geführt, daß die bisher dahin eher uniformen Einrichtungen der Häuser und das Aussehen der Gebrauchsgegenstände einer Vielfalt von Design wich, die auch den Ausdruck einer intellektuellen kulturellen Vielfalt darstellte. Gleichzeitig ist aber auch in jeder dieser Epochen ein allgemeingültiger ästhetischer Trend festzustellen. Dies drückt sich vor allem in den Frauenbildern der jeweiligen Epoche aus, man vergleiche dazu die Frauendarstellungen von Peter Paul Rubens, die Bilder Alfons Muchas aus dem Jugendstil oder die Werke von Tamara de Lempicka aus dem Art dèco (Abb. 3a–d). Haben nicht diese Phasen auch entscheidend zu einer wohltuenden Ästhetisierung unseres Alltags beigetragen? Zu einem gesteigerten Bewußtsein für gutes Design, Körperflege, oder Kleidung? Daß das äußere Erscheinungsbild der Menschen in allen Kulturen von Bedeutung war, ist durch die Geschichte hinreichend belegt. Unsere Entwicklungsgeschichte ist voll an Beispielen der Paarung „kraftvoller alpha-Männchen und buntgefiederter Weibchen". Dies findet sich analog in allen menschlichen Gesellschaften in jeder historischen Periode. Daher erscheint die Aufregung kritischer Moralisten doch übertrieben. Parallel hierzu läßt sich zu allen Zeiten das Nebeneinander vom Trend zur Anpassung an die herrschenden Normen und dem gleichzeitigen Versuch besonders gut auszusehen, um sich damit aus der Masse zu erheben, feststellen. Die Unterschiede zu dem, was wir in der Vergangenheit finden, sind eher graduell, und liegen in der Wahl der heute möglichen Mittel, nicht etwa im Ziel. Daraus zu schließen, daß wir als gesamte Gesellschaft nur noch, und vor allem mehr als die Menschen in der Vergangenheit, auf Äußerlichkeiten fixiert sind, ist schwierig und vor allem kaum belegbar. Eine sehr pragmatische Haltung hierzu findet sich bei Andy Warhol, der sagte: „Even beauties can be unattractive, if you catch a beauty in the wrong light at the right time, forget it. I believe in low lights and trick mirrors. I believe in plastic surgery" (Abb. 4).

Äußerliche Merkmale spielen für die gesellschaftliche Akzeptanz und den beruflichen Erfolg eine wichtige Rolle

Es ist sicherlich keine Frage, daß in der modernen Mediengesellschaft mit ihrem Überangebot an Information, zwangsläufig der Eindruck entstehen muß, daß die Werte der Gesellschaft nur noch aus Äußerlichkeiten bestehen. Die Frage bleibt aber, ist das ein grundsätzlicher Wandel oder ist ein gradueller Wandel, der durch die Vielzahl an Informationsquellen bestimmt wird. Wie hätte sich Goethes Gesellschaft verhalten, wenn sie Zugang zum Internet gehabt hätte und zehn Stunden am Tag mit „hirnfreien Talk Shows" berieselt worden wäre? Was wissen wir über die Werte der nicht gebildeten Schichten dieser Epochen? Diese hypothetischen Fragen können nicht beantwortet werden, dennoch ist die Perzeption sicher nicht unberechtigt, daß die äußerlichen Merkmale für gesellschaftliche Akzeptanz und beruflichen Erfolg kritische Faktoren sind. Hierfür sprechen auch Untersuchungen, daß „attraktive Menschen" höhere Gehälter erhalten

und bessere Karrierechancen haben. Interessant ist aber dabei, daß die Scheidungsraten offensichtlich nicht von der äußerlichen Attraktivität positiv beeinflußt werden. Unsere Gesellschaft hat hierzu dennoch ein eher bigottes Verhältnis. So werden attraktiven Menschen zwar beneidet, aber gleichzeitig wird ihnen gerne per se Oberflächlichkeit und Spielen mit ihrem Äußeren vorgeworfen – häufig müssen sie ihren Erfolg mit mehr Einsatz erkämpfen, um diese Vorurteile auszuräumen.

Es gibt sicher auch keine Zweifel, daß bestimmte Schönheitsideale die öffentliche Meinung prägen und daß: Jugendlichkeit, Dynamik, Athletik und Fitness hoch im Kurs stehende „Werte" der Gesellschaft darstellen. Auch die Wissenschaft beschäftigt sich tiefgehend mit der Bekämpfung des Alters. Medizin und Biotechnologie sind auf dem Verjüngungskreuzzug.

Mit Oxidantien, Vitaminen, Mineralien, und Myriaden von Anti-Aging-Produkten wird gegen den Vandalismus der freien Radikale zu Feld gezogen. „Maskuline Potenz" bis ins Greisenalter ist keine Illusion mehr und, wenn es sein muß, auch mit chirurgischen Mitteln.

Paradox: Alle wollen alt werden – aber niemand will alt aussehen oder es sein

Wie sehen uns also mit einigen Paradoxien konfrontiert: Alle wollen alt werden – aber keiner will alt aussehen oder es sein. Korrekturen sind erwünscht, aber möglichst so, daß es keiner merkt. Wir wollen die Erfahrung des Fünfzigjährigen, aber die Erscheinung des Mitdreißigers. Immer wieder fällt in diesem Zusammenhang auch der Begriff des Jugendwahns. Aber auch dies ist keine Erfindung unserer Zeit. Die Suche nach dem ewigen Leben findet sich schon in den frühesten aufgezeichneten Überlieferungen. Wie ist in diesem Spannungsfeld nun die Rolle der ästhetisch-plastischen Chirurgie zu sehen? Ist sie nur noch bloßer Erfüllungsgehilfe der Gesellschaft oder noch schlimmer, der von Medien diktierten Idealvorstellungen? Zur Beantwortung dieser Frage müssen wir – gerade in Deutschland – sicher unsere Haltung überprüfen: So bejahen wir zwar unbedingt das Anlegen der Ohren bei Kindern – verneinen aber häufig dieselben „Schönheitseingriffe" bei Erwachsenen. Als Beispiele werden immer die Extreme angeführt, wie etwa Michael Jackson. Nicht jedoch die Tausende von Patienten, die neues Selbstvertrauen durch eine korrigierte Nase oder eine Veränderung ihrer Brust gewonnen haben. Gerade bei der Nase gilt vielfach die Meinung: Unfallbedingte Höcker und Schiefstände müssen korrigiert werden, mit angeborenen Unzulänglichkeiten, die aussehen wie Unfallfolgen, hat man jedoch in Würde zu leben.



Abb. 3 a) Andromeda (Peter Paul Rubens, um 1640). b) Frühling (Alfons Maria Mucha, 1896). c) Nackte mit Segeln (Tamara de Lempicka, 1931). d) Die zwei Freundinnen (Tamara de Lempicka, um 1930)



Abb. 4 *Even beauties can be unattractive. If you catch a beauty in the wrong light at the right time, … Forget it I believe in low lights and trick mirrors. I believe in Plastic Surgery.*
Andy Warhol

Seriöse ästhetische Chirurgie darf nicht zum bloßen Handwerk instrumentalisiert werden, um jede Mode zu ermöglichen

Die ästhetische Chirurgie kann sicher nicht als der Schrittmacher oder Auslöser der gesellschaftlichen Ästhetisierung angesehen werden, sondern sie stellt eine Facette eines vielschichtigen Bildes dar. Seriöse ästhetische Chirurgie ist ein wertvolles Instrument, um bei psychologischen Problemen mit dem eigenen Körper Hilfestellung leisten zu können. Klassische Beispiele hierfür sind Bauchdeckenstraffungen nach Schwangerschaften oder Gewichtsverlusten sowie Brustkorrekturen nach dem Stillen. Hier kann den Patienten mit einem plastisch-chirurgischen Eingriff ein erhebliches Plus an Lebensqualität geschenkt werden. Wir können mit unseren chirurgischen Möglichkeiten sicher nicht jeden Menschen „glücklich" machen, vor allem wenn das Problem weit tiefer als an der Oberfläche liegt. Die Kunst ist es, diese Patienten zu erkennen! Seriöse ästhetische Chirurgie hat sicher einen wichtigen Platz in der heutigen Gesellschaft, darf aber nicht zum bloßen Handwerk instrumentalisiert werden, um jede Mode und jedes wechselnde Ideal zu ermöglichen; und dies möglichst „in der Mittagspause". Seriöse Beratung und Aufklärung, eine realistische Prognose für den Patienten und insbesondere das Recht zur Ablehnung eines Patienten, wenn nicht erfüllbare Vorstellungen existieren, sind unverzichtbare Pfeiler unserer Disziplin und müssen uns von den „Nachahmern" unterscheiden.

Man kann sich manchmal nicht des Eindrucks erwehren, daß Oscar Wildes Worte „Die Schönheit beginnt, wo der Intellekt aufhört" in vielen Fernsehsendungen in zynischer Weise bestätigt werden; auch die „Schöngutheit" Goethes hat sicher heute keinen Platz mehr. Plastische Chirurgie muß daher am Ende eines Prozesses stehen, in dem sich Menschen mit ihrem Körperbild auseinandersetzen, nicht am Anfang. Sie darf sich nicht zum Erfüllungsgehilfen zweifelhafter Medienvorgaben machen, kann jedoch einen wichtigen Beitrag zu Verbesserung der Zufriedenheit mit dem eigenen Körperbild leisten.

Literatur

Adorno TW (1970) Ästhetische Theorie. Suhrkamp, Frankfurt

Apel F: Das Urteil des Paris oder vom Nutzen und Nachteil der Schönheit

Baumgarten AG (1750) Aesthetica, 1750

Baumgarten AG (1735) Meditationes, 1735

Goethe JW v (1783) Das Göttliche.

Hegel FW (2001) Vorlesungen über die Ästhetik I-III. Suhrkamp, Frankfurt

Hugo V (um 1850) Les Miserables. Aufbau, Berlin 2001

Kant I (1790) Kritik der Urteilskraft. Werkausgabe 2004 bei Suhrkamp, Frankfurt

Mozart WA (1791) Die Zauberflöte. Wien

Winckelmann JJ (1755) Nachahmung der griechischen Werke in der Malerei und Bildhauerkunst. Leipzig, Verlag der Waltherischen Buchhaltung, Dresden und Leipzig

Wolff C v (1736–1737) Theologia naturalis. Bde I-II

Wilde O (1891) Das Bildnis des Dorian Gray. Ullstein, Frankfurt 1981

Prof. Dr. med. Günter Germann
Klinik für Hand-, Plastische und Rekonstruktive Chirurgie –
Schwerbrandverletztenzentrum, BG-Unfallklinik Ludwigshafen
Klinik für Plastische und Handchirurgie an der Universität Heidelberg
Ludwig-Guttmann-Straße 13
67071 Ludwigshafen
eMail: guenter.germann@urz.uni-heidelberg.de

human med

[redacted]



body-jet

[redacted]

human med

Die Kunst einen Patienten aufzuklären

Der nachfolgende Beitrag ist die Übertragung eines aktuellen Artikels unseres plastisch-chirurgischen Kollegen Mark Gorney, Professor emeritus Stanford University, Direktor des American Board of Plastic Surgery 1977 bis 1983. Er ist zudem Vizepräsident der Doctor's Company, Napa CA., USA. Diese Gesellschaft berät Ärzte im Klagefall juristisch und hat sich seit etwa 30 Jahren auf die Fahne geschrieben, legislative Reformen zu bewirken, die zum Schutz einer guten medizinischen Praxis beitragen sollen. Neben anderen Fachgesellschaften berät sie unter anderem auch exklusiv die ASPS (The American Society of Plastic Surgeons). Sie verweist mit Stolz darauf, daß 80 Prozent aller von ihr geführten Schadensersatzprozesse wegen vermeintlicher oder tatsächlicher Fehlbehandlungen ohne eine Strafzahlung für den Arzt ausgegangen seien. Nachdem es in den USA mit einem anderen Rechtssystem als in Deutschland bereits in den 1970er Jahren in der medizinischen Versicherungsbranche wegen der horrend steigenden Versicherungssummen und der enormen Schadensersatzbeträge zu einer regelrechten Krise gekommen war, hatte der Staat Kalifornien 1975 durch den Medical Injury Compensation Reform Act (MICRA) eingegriffen. Dieses Gesetz führte zu einer vorübergehenden Stabilisierung der ärztlichen Haftpflicht-Versicherungs-Prämien und zu einer Beruhigung der teilweise aufgeheizten Arzt-Patienten-Beziehungen, denen aus Sicht der Ärzte zeitweise der Charakter einer „Lotterie" innewohnte. Astronomische Schadensersatzsummen hatten damals nicht nur zu einer Explosion der Versicherungsprämien geführt, sondern auch den Zugang zu medizinischen Leistungen merklich erschwert.

In Deutschland werden seit vielen Jahren von der Bundesärztekammer grundsätzliche Richtlinien zur Patientenaufklärung veröffentlicht, die aber erst durch die Zunahme medizinischer Schadensklagen oder Behandlungsfehlervorwürfe in das öffentliche Bewußtsein rücken. So schreibt etwa die Berufsordnung der Bundesärztekammer in § 7 (Behandlungsgrundsätze und Verhaltensregeln) folgende Regel fest:

Jede medizinische Behandlung hat unter Wahrung der Menschenwürde und unter Achtung der Persönlichkeit, des Willens und der Rechte des Patienten, insbesondere des Selbstbestimmungsrechts, zu erfolgen.

Ferner regelt der § 8 (Aufklärungspflicht) auch die Grundlagen einer Patientenaufklärung:

Zur Behandlung bedarf der Arzt der Einwilligung des Patienten. Der Einwilligung hat grundsätzlich die erforderliche Aufklärung im persönlichen Gespräch vorauszugehen.

Hierzulande haben verschiedene Gesellschaften sich auf unterschiedliche Weise mit pragmatischen und hilfreichen Lösungsansätzen für den ärztlichen Alltag mit der Aufklärungsproblematik auseinandergesetzt. So ist beispielsweise das System der sogenannten „Stufenaufklärung", die auf der Kombination einer schriftlichen Aufklärung durch Merkblätter mit der mündlichen Aufklärung beruht, eine mittlerweile weit verbreitete und auch bei Gericht anerkannte Hilfe bei der Durchführung einer dokumentierten Patientenaufklärung. Im angloamerikanischen Sprachraum wird seit langem der Begriff des „informed consent" benutzt. „Informed consent" bezieht sich darauf, daß der Betroffene ausreichend aufgeklärt wurde bzw. daß dies rechtlich vorgeschrieben ist. Einen gängigen deutschen Ausdruck für diese Formel gibt es nicht – man kann es eigentlich nur mit der Formulierung „Erfüllung der Aufklärungspflicht" umschreiben. Mark Gorney sieht derzeit eine ähnliche Krise wie damals in den USA auf Deutschland zukommen und hat einen Artikel verfaßt, der seine langjährige Erfahrung auf diesem Gebiet widerspiegelt. Auch wenn etliche seiner Beobachtungen und Erfahrungen besonders für den Erfahreneren bereits bekannt sind, erscheint die nachfolgende Schilderung der Problematik aus der Sicht eines ausgewiesenen amerikanischen Experten dennoch interessant und lehrreich.

Prof. Dr. med. Raymund E. Horch, Erlangen

Was die medizinische Haftpflicht anbelangt (Kunstfehler), zeichnet sich derzeit in den USA in dem dreiseitigen Kampf zwischen der Medizin, der Versicherungsindustrie und den Rechtsanwälten keine Besserung ab. Während wir uns nun auf das sechste Jahr des neuen Jahrhunderts zubewegen, beginnt sich der Nettoeffekt dieses Konfliktes auf das Gesundheitssystem der USA zu manifestieren – sowohl in der Verteilung der Ärzte als auch in der Meßbarkeit des Zugangs zur medizinischen und chirurgischen Dienstleistungen. Bedauerlicherweise zeigt auch die wachsende Globalisierung der restlichen Welt einen zunehmend feststellbaren Effekt auf das Klima der Medizin in Europa. Es besteht kein Zweifel daran, daß Großbritannien, Deutschland und Spanien die Parade der Europäischen Länder anführen, welche zusehen können, wie das Klima der medizinischen Behandlungsfehlerklagen sich sichtbar verschlechtert. Es läßt sich leicht nachweisen, daß in allen Ländern der Europäischen Union die Gerichte eine zunehmend härtere Linie gegenüber den Ärzten einschlagen.

Abgesehen von Ausnahmen – wie etwa in Notfällen – ist für europäische Chirurgen derzeit das Einholen einer Einverständniserklärung für eine medizinische Behand-



lung – die ohne jeden Zweifel beweist, daß der Patient ausreichende Informationen erhalten hat, um eine intelligente Entscheidung zur Einwilligung in die Behandlung zu tätigen – die conditio sine qua non, um das Risiko einer Klage zu vermindern. Einige Länder wie beispielsweise Deutschland, fordern ein schriftliches Einverständnis des Patienten. In anderen Ländern kann das Fehlen einer solchen Einverständniserklärung zu ernsthaften Konsequenzen für den Arzt führen. In Belgien und Frankreich kann eine Verbindung zwischen einer Verletzung oder Beschädigung und einem ärztlichen Kunstfehler unterstellt werden, wenn der Arzt keine ausreichende Aufzeichnung über eine adäquate Aufklärung vor dem operativen Eingriff nachweisen kann, so daß der Arzt haftbar gemacht werden kann. In einigen Ländern kann dies sogar als kriminelle Handlung gewertet werden. Im Licht der aktuellen Ereignisse könnten manche Länder der Europäischen Union, und hier besonders Deutschland, durchaus zu der Auffassung gelangen, daß dem Arzt auch nicht der geringste Irrtum erlaubt ist, wenn er rein elektive Operationen, wie etwa plastisch-ästhetische Eingriffe, vornimmt.

Immer weniger Versicherungen sind bereit, das Risiko eines Kunstfehlers abzudecken

Naheliegenderweise führen diese Entwicklungen dazu, daß immer weniger Versicherungen bereit sind, das Risiko eines Kunstfehlers abzudecken, und in der Folge die Versicherungsprämien steil in die Höhe steigen. Es erscheint daher hilfreich, noch einmal die wichtigsten Elemente zu rekapitulieren, die die Voraussetzung für eine juristisch einwandfreie, ausreichende und wirklich valide Einwilligung in plastisch-chirurgische Maßnahmen darstellen: Einfach ausgedrückt bedeutet eine „informierte Zustimmung“ (Patienteneinverständniserklärung), daß erwachsene Patienten, die zu einer rationalen Kommunikation fähig sind, mit einer hinreichenden Menge an Informationen über Risiken, Vorteile und Alternativen vertraut gemacht werden, um dann eine Entscheidung zu treffen und ausdrücklich in eine vorgeschlagene Behandlung einzuwilligen (das Gleiche gilt für ausreichend aufgeklärte und emanzipierte minderjährige Patienten). In der Theorie gilt es hier zu beachten, daß Ärzte die vorsorgliche Pflicht haben, solche Informationen zu vermitteln. Dies bedeutet, daß man nicht abwarten darf, bis der Patient eine bestimmte Frage stellt, sondern vielmehr die erforderlichen Informationen freiwillig mitteilt. Ohne eine ausreichende Einverständniserklärung – entweder unterstellt oder konkret ausgedrückt – riskiert man rechtlich, ggf. für eine Komplikation oder ein nicht zufriedenstellendes Ergebnis belangt zu werden – auch wenn dieses nicht durch Nachläßigkeit entstanden ist. Die zentrale These dieser juristischen Doktrin lautet sinngemäß wie folgt: „Der Patient muß alle Informationen über Risiken, die für einen aussagekräftigen Entscheidungsprozeß erforderlich sind, vorher erhalten.“ Es ist also das Vorrecht des Patienten und nicht des Arztes aus freien Stücken zu entscheiden, in welche Richtung seine Interessen am besten wahrgenommen werden. Dafür ist eine hinreichende Vertrautheit mit therapeutischen und/oder diagnostischen Alternativen und deren Risiken eine Grundvoraussetzung. Sobald dem Patienten all diese Informationen vermittelt wurden, ist dieser Aspekt der Verpflichtung des Arztes als erfüllt anzusehen. Das individuelle Abwägen von Risiken ist nach einer solchen Aufklärung üblicherweise weniger ein medizinisches Urteil als vielmehr die alleinige Entscheidung des Patienten.

Lehnt ein Patient eine Behandlung ab, so sollte man dies zum eigenen Schutz ebenfalls sorgfältig dokumentieren

Dieses Konzept kann ebenso auf einfache Prozeduren angewendet werden, bei denen die Gefahr als sehr gering eingestuft wird. In solchen Fällen muß die Aufklärung nicht so ausführlich erfolgen und der Nachweis, daß der Patient eine solche Information erhalten hat, wird in der

Regel ausreichen. Gelegentlich können aber auch vermeintliche „einfache“ Prozeduren wie die Verabreichung einer Penicillin-Injektion durchaus ernsthafte Nebenwirkungen mit dem Risiko einer erheblichen körperlichen Beeinträchtigung oder gar einer Todesfolge nach sich ziehen. Für solche Prozeduren ist es ratsam, sämtliche Risiken ausführlich zu erklären und den üblichen Regeln der Patientenaufklärung zu folgen – selbst wenn das Risiko lediglich geringfügig erscheint. Selbstverständlich haben Patienten auch das Recht, eine Behandlung abzulehnen. In diesen Fällen ist es wichtig, daß man solche Ablehnungen sowie deren Konsequenzen zum eigenen Schutz ebenfalls sorgfältig dokumentiert und man feststellt sowie fixiert, daß der Patient diese Konsequenzen verstanden hat, unabhängig davon wie schwerwiegend sie sein mögen. Eine Dokumentation ist besonders wichtig in Fällen, bei denen es sich um eine bösartige Erkrankung handelt und bei denen das Ablehnen von Untersuchungen die Diagnose verschlechtern könnte oder das Ablehnen einer Behandlung fatale Folgen haben könnte. Alle derartigen Einträge sollten in die Patientenakten aufgenommen und datiert werden. Wenn die Informationen, die man einem Patienten gibt, beispielsweise Prozentzahlen oder andere konkrete Daten enthalten, die dem Patienten erlauben sollen, Risiken abzuschätzen, sollte man sich grundsätzlich vergewissern, daß diese Angaben mit den neuesten wissenschaftlich gesicherten Erkenntnissen übereinstimmen.

Das unterstellte Einverständnis in einer Notfallsituation wird nur für die Dauer dieser Notfallsituation anerkannt

Was ist nun der Unterschied zwischen einem gewöhnlichen Einverständnis mit einer Behandlung und einem wirklichen „informierten Einverständnis“ mit erfüllter Aufklärungspflicht? Einfach ausgedrückt beruht die ausreichende Patienteneinverständniserklärung darauf, daß der Patient sich der vorhersehbaren potentiellen Vorteile ebenso wie der Risiken und Alternativen einer bestimmten Behandlung, Prozedur oder eines Tests vollständig gewahr ist. Wenn der Patient nicht in der Lage ist, sich rational mitzuteilen, wie beispielsweise in vielen Notfallsituationen, kann ein rechtlich vorausgesetztes Einverständnis zu einer Behandlung unterstellt werden. Dieses unterstellte Einverständnis in einer Notfallsituation wird aber nur für die Dauer dieser Notfallsituation anerkannt. Ist der Patient minderjährig oder nicht geschäftsfähig, geht die Entscheidungsgewalt bezüglich einer Einverständniserklärung üblicherweise auf den rechtlich bestellten Vormund oder den nächsten erreichbaren Verwandten über. Wenn bestimmte Prozeduren, wie beispielsweise Operationen bei Minderjährigen in Erwägung gezogen werden, muß der behandelnde Arzt ein bestimmtes Risiko akzeptieren und sich absolut sicher sein, vorab das volle Einverständnis der Eltern, des Vormundes oder eines bestellten Sachverwalters, ggf. auch einer staatlichen Stelle der Gerichtsbarkeit zu erhalten. In bestimmen Fällen kann auch die Komplettierung bestimmter Formalien gesetzlich vorgeschrieben sein. Auf der anderen Seite gilt besonders im Notfall, daß man die Behandlung eines Minderjährigen oder einer nicht geschäftsfähigen Person nicht verzögern darf, wenn durch die Verzögerung ein schlechterer Ausgang der Situation hervorgerufen werden könnte. Unter solchen Umständen wird gerade das geringste Versäumnis an Zuwendung und Behandlung die Chance drastisch erhöhen, deswegen verklagt zu werden.

Bei einem Notfall-Patienten wird nahezu überall die stillschweigende Zustimmung für die erforderliche Behandlung unterstellt

Mit Ausnahme dringlicher Notfälle ist die Behandlung von Minderjährigen ohne eine Einverständniserklärung zumindest eines Elternteils, eines gesetzlichen Vertreters oder einer zuständigen Gerichtsbarkeit mit einem sehr hohen Risiko einer zivilrechtlichen Klage oder einer strafrechtlichen Verfolgung behaftet. In einigen EU-Ländern gibt es hier Ausnahmen, wie beispielsweise für verheiratete Minderjährige oder einwilligungsfähige Heranwachsende. Wenn man regelmäßig junge Menschen behandelt, empfiehlt es sich, die hierzu gültigen Regulatorien und Gesetze im eigenen Land zu kennen und sich auf dem Laufenden zu halten. Wenn der Patient entweder minderjährig oder nicht zurechnungsfähig ist, die Eltern oder der Vormund eine Behandlung jedoch ablehnen und man ernsthafte Konsequenzen einer unterlassenen Untersuchung oder Behandlung absieht, ändern sich sowohl die rechtlichen als auch die moralischen Verpflichtungen des Arztes. Im Falle eines ernsthaften Risikos muß sich der Arzt an die zuständigen Behörden wenden, um ein ersatz-

sanofi aventis
Das Wichtigste ist die Gesundheit

Schönheit

erleben



Zum Volumenaufbau der Haut bei Falten und Konturdefekten

- Hohe Patientenzufriedenheit und gute Verträglichkeit
- Biologisch abbaubar
- Beeindruckende Langzeitergebnisse bis zu 2 Jahren

Sculptra™

weises Einverständnis zu erhalten. Bleibt im Notfall nicht ausreichend Zeit, eine formale Anfrage zu stellen, kann man in den USA zum Wohl des Patienten das Einschalten eines Richters oder einer anderen Person mit gesetzlicher Autorität fordern. Wenn ein solches Einverständnis telefonisch erfolgt, sollten unbedingt Zeugen mithören. Das Einbinden persönlicher oder krankenhauseigener Rechtsberater ist auf jeden Fall ratsam, um die jeweils gültigen rechtlichen Vorgaben zu erfüllen. Wie bereits angeführt ist eine Dokumentation, die akkurate Daten und Zeiten aufführt absolute Voraussetzung, um sich gegen eine spätere Haftung zu schützen.

Inwieweit eine Offenlegung sämtlicher Risiken notwendig ist, ist unmittelbar verknüpft mit dem Grad der Dringlichkeit einer Behandlung oder Untersuchung. Einem Patienten, der sich notfallmäßig vorstellt, wird nahezu überall unterstellt, daß er stillschweigend die Zustimmung für die erforderliche Behandlung erteilt hat. Wird eine solche Notfallbehandlung nicht gewährt, besteht eine hohe Wahrscheinlichkeit, daß man offiziell wegen unterlassener Hilfeleistung strafrechtlich verfolgt wird. Der gesunde Menschenverstand legt nahe, daß ein adäquater Nachweis der besonderen Umstände einen ausreichenden Schutz vor einer nachfolgenden Haftbarmachung möglicher Schäden gewährleistet. Dennoch erscheint es im Licht der aktuellen Ereignisse ratsam, auch wenn ein stillschweigendes Einverständnis vorzuliegen scheint, der Arzt in jedem Fall versuchen sollte, von den Patienten eine Einverständniserklärung zu erhalten, die noch zu einer rationalen Kommunikation fähig sind. Unter Umständen ist auch das Einholen des Einverständnisses von Familienmitgliedern, die unmittelbar erreichbar sind, sinnvoll, um das tatsächliche Einverständnis zu untermauern. In jedem Fall sollten die folgenden Richtlinien Anwendung finden:

- Die Identität des behandelnden Arztes und insbesondere des operierenden Chirurgen sollte dem Patienten zweifelsfrei mitgeteilt werden, wenn diese Person nicht der aufklärende Chirurg war.
- Das Risiko eines Todesfalls oder einer ernsthaften körperlichen Schädigung sollte immer genannt werden, wenn es denkbar ist.
- Man sollte Patienten nie dahingehend informieren, daß ein Eingriff so einfach sei, daß vermutlich keine Komplikationen auftreten können.
- Man sollte keinerlei zusätzliche Prozeduren vornehmen, die über den Haupteingriff hinausgehen und für die kein spezifisches Einverständnis vorliegt – es sei denn, es handelt sich um eine unvorhergesehene Notfallsituation, die sich intraoperativ entwickelt.
- Der Arzt sollte nicht erwarten, daß eine ausreichende Aufklärung aus juristischer Sicht vorliegt, wenn lediglich solche Fragen beantwortet wurden, die vom Patienten gestellt wurden. Vielmehr ist es notwendig, freiwillig die notwendigen Informationen mitzuteilen.
- Man sollte den Patienten unbedingt die Möglichkeit einräumen, selbstständig weitere Fragen zu stellen und dieses dokumentieren.

Bei rein elektiven Behandlungen müssen Risiken und Nebenwirkungen wesentlich ausführlicher offengelegt werden als bei dringlichen Operationen

Wenn eine Behandlung notfallmäßig erforderlich ist, beispielsweise im Fall eines Polytraumas, ist es nutzlos und auch grausam, sämtliche mögliche Risiken offenzulegen, die die naturgemäß bereits bestehende Angst noch verstärken würden. Nichtsdestotrotz sollte man den Patienten dennoch vollständig und ausreichend auf die Behandlungsrisiken und Konsequenzen hinweisen und solche Aufklärungsgespräche auch dokumentieren. Um eine Erfüllung der Aufklärungspflicht sicherzustellen, sollten die folgenden sechs Elemente in jeder Aufklärung enthalten sein:

- Die Diagnose oder die vermutete Diagnose.
- Die Art und das Ziel der vorgeschlagenen Behandlung oder der Prozedur und die zu erwartenden Vorteile.
- Die Risiken, Komplikationen oder Nebeneffekte.
- Die Wahrscheinlichkeit des eintretenden Erfolges auf der Grundlage der spezifischen Patientensituation und des Patientenzustandes.
- Angemessene verfügbare Alternativen.
- Mögliche Konsequenzen, falls der ärztliche Rat nicht befolgt werden sollte.

In allen Situationen bei denen es sich um rein elektive Behandlungen oder Untersuchungsverfahren handelt, wie bei der kosmetischen Chirurgie, muß die Offenlegung sämtlicher Risiken und möglichen Nebenwirkungen wesentlich weiter getrieben werden als bei dringlichen Operationen. Einschlägige Literatur kann hier zusätzliche Details über den Eingriff geben. Darüber hinaus sollte unbedingt eine ausgedehnte Diskussion über die Risiken

sowie über mögliche unerfreuliche Konsequenzen oder unliebsame Nebeneffekte geführt werden. Diese Ausdehnung der Aufklärungspflicht ist besonders dringlich geboten, wenn es sich um eine neue Prozedur oder um ein experimentelles Verfahren handelt sowie bei besonders risikoreichen und rein für ästhetisch-kosmetische Zwecke gedachten Verfahren oder wenn es sich um Eingriffe handelt, bei denen die Sexualfunktion oder die Fertilität beeinträchtigt werden könnten. Hier sollten zudem entweder der Ehegatte oder der Lebenspartner in die Diskussion eingebunden werden.

Den Patienten ausreichend aufzuklären, ohne ihn zu verängstigen, ist eine Herausforderung für den Arzt

Eine Patienteneinwilligung zu diagnostischen oder therapeutischen Prozeduren schriftlich zu dokumentieren, ist zur Vermeidung von Schadensersatzklagen von entscheidender Bedeutung. Es darf daran erinnert werden, daß die von einem Arzt handschriftlich verfaßten Notizen, die den Eintrag mit einem genauen Datum belegen, einen voll und ganz verteidigbaren Fall von einem von vorneherein verlorenen unterscheiden können. Das einfache Eintragen einiger Zeilen kann hier ausreichen, so etwa: „Die Ziele, die Technik und die möglichen Komplikationen der Prozedur wurden ausführlich besprochen. Auch die Platzierung und das mögliche Auftreten von Narben sowie Gründe für eine Unzufriedenheit mit dem Operationsergebnis wurden ausführlich besprochen. Alle Fragen wurden beantwortet. Der Patient hat die Ausführungen verstanden und ist mit dem Eingriff einverstanden."

Hinzu kommt: Die Gesetze zahlreicher EU-Länder fordern zwischenzeitlich für die Einwilligung zu einem operativen Eingriff das Ausfüllen spezieller vorgedruckter Formulare. Studien zufolge neigen Ärzte manchmal dazu, die Fähigkeit des Patienten zu unterschätzen, das Mitgeteilte zu verstehen. Wenn die Behandlungsunterlagen nicht entsprechende Vermerke über eine stattgefundene Erläuterung oder über eine Patienteneinverständniserklärung aufweisen, wird die Last der Verteidigung vor Gericht indessen immer beim Arzt liegen. Er muß dann nachweisen, daß er ausreichend gute Gründe dafür hat, weshalb solche Eintragungen in seinen Unterlagen fehlen. Das Fehlen einer solchen Dokumentation kann außerdem die Verteidigung vor Gericht erheblich schwächen und in manchen EU-Ländern sogar dazu führen, daß eine Klage wegen strafrechtlicher Verfehlungen eingeleitet werden kann. Es ist natürlich eine Herausforderung für das Augenmaß eines Arztes, zu entscheiden, was er einem Patienten sagen soll und wie er dieses ausdrücken sollte, um ein echtes Einverständnis des Patienten zu erhalten – jedoch ohne Diesen zu verängstigen.

Bei guter Durchführung der Aufklärung, kann eine sogenannte „therapeutische Allianz" aufgebaut werden

Eine hinreichende Patienteneinwilligung zu erhalten, muß nicht zwangsweise eine unpersönliche Erfüllung rechtlicher Vorgaben darstellen. Wenn eine Aufklärung gut durchgeführt wird, kann der Aufklärungsprozeß selbst dabei helfen, eine sogenannte „therapeutische Allianz" aufzubauen und eine positive Arzt-Patienten-Beziehung mit zu entwickeln. Wenn es dann zu einem unerwünschten Ergebnis kommt, kann eben diese Arzt-Patienten-Beziehung von entscheidender Bedeutung sein, um das Vertrauen des Patient aufrecht zu erhalten. Häufig wehren Patienten ihre eigene Unsicherheit durch den psychologischen Mechanismus ab, den Arzt mit einer Aura der Allwissenheit, der Omnipotenz auszustatten. Der Arzt kann, indem er abwägt auf welche Weise er etwas formuliert, viel mehr als mit der Art dessen, was er sagt, ein angstgesteuertes Ritual in einen effektiven Mechanismus zur Verhinderung von Klagen umwandeln. Die psychiatrische Literatur nennt dieses „Das Teilen der Unsicherheit". Mehr als das Zerrütten des zunächst noch vorhandenen Vertrauens in den Behandler durch einen unsensiblen Umgangston sollte der Dialog sympathisch auf die spezifischen Bedenken des Patienten eingehen und glaubwürdige Reaktionen auf eine angstbehaftete und schwierige Situation vorhersehen. Man kann sich beispielsweise die unterschiedlichen Auswirkungen vor Augen führen, die etwa die folgenden beiden Aussagen hervorrufen:

- „Hier ist eine Liste der Komplikationen die während ihrer Behandlung oder Operation auftreten können. Bitte lesen Sie diese Liste und unterschreiben Sie."
- „Ich wünschte, ich könnte Ihnen garantieren, daß überhaupt keine Probleme während Ihrer Behandlung oder

Operation auftreten, aber das wäre nicht realistisch. Manchmal gibt es bestimmte Probleme, die nicht vorhergesehen werden können und ich möchte, daß Sie genau darüber Bescheid wissen. Bitte lesen Sie die Information über mögliche Probleme und lassen Sie uns dann darüber reden."

Durch die zweite Aussage kann man natürlich das Bild des omnipotenten Arztes beim Patienten in ein eher realistisches Bild verwandeln und so vermitteln, daß der Therapeut ebenfalls ein nicht perfektes menschliches Wesen ist, das eine gewisse gemeinsame Unsicherheit mit dem Patienten teilt. Die Implikation dieses Vorgehens ist klar: „Wir – Sie und ich – werden gemeinsam daran arbeiten, etwas mit ihrem Körper zu unternehmen, von dem wir beide hoffen, daß es eine Verbesserung für Sie darstellen wird, aber Sie müssen einen gewissen Grad von Verantwortung mit übernehmen." Um jemanden die Bedenken zu nehmen, muß man versuchen, den Patienten wieder Mut zu machen. Allerdings muß man sich bei diesem Versuch stets darauf besinnen, keine ungerechtfertigten Erwartungshaltungen oder gar Garantiegedanken zu implizieren. Auch hier verdeutlichen zwei Beispiele das Problem:

- „Machen Sie sich überhaupt keine Sorgen. Ich habe diese Eingriffe hunderte Male in ähnlichen Fällen wie bei Ihnen vorgenommen. Es wird alles sehr gut verlaufen und Sie werden sich wohl fühlen."
- „Abgesehen von einigen unvorhersehbaren Problemen, sehe ich keine Gründe dafür, warum es Ihnen nicht gut gehen sollte. Ich werde auf jeden Fall alles in meiner Kraft Stehende tun, um Ihnen zu helfen."

Es liegt nahe, wenn man die erste Art von Aussage benutzt – und es dem Patienten nachher nicht entsprechend „gut" geht – daß der Patient sehr verärgert sein wird, denn die Aussage läßt sich als unausgesprochene Garantie werten. Die zweite Aussage reduziert die Vorstellungen des Patienten hingegen auf sanfte Weise auf ein realistisches Maß. Diese Form der Kommunikation beruhigt den Patienten gleichzeitig und hilft ihm die Realität zu akzeptieren. Das therapeutische Ziel eines ausreichenden Patienteneinverständnisses sollte es sein, einige angstbesetzte Bereiche beim Patienten durch eine Beteiligung an der geplanten Prozedur zu ersetzen. Diese Idee der Partizipation stärkt die therapeutische Allianz zwischen Arzt und Patienten. Anstatt den jeweils Anderen für den Fall eines unvorteilhaften oder weniger als perfekten Endergebnisses als potentiellen Gegner zu betrachten, werden der Patient und der Arzt enger verbündet.

Keine allgemeine Einverständniserklärung und kein allgemeines Formular allein können von der Verantwortung befreien, wenn Nachlässigkeit vorliegt

Keine allgemeine Einverständniserklärung und kein allgemeines Formular allein können von der Verantwortung befreien, wenn Nachlässigkeit vorliegt. Auch ein Vordruckformular kann nicht garantieren, daß man nicht trotzdem verklagt wird. Einverständniserklärungen können variieren von unglaublich simplen bis zu hochdetaillierten Informationsbögen. Die meisten Medizinrechtler stimmen darin überein, daß es einen allgemein anerkannten mittleren Aufklärungsumfang geben dürfte. Alle sind sich ebenfalls darüber einig, daß eine allgemeinverständliche Sprache benutzt werden sollte. Ein sehr sorgfältig ausgefülltes und handschriftlich ergänztes Aufklärungsdokument gilt als Beweis dafür, daß der Arzt versucht hat, dem Patienten ausreichende Informationen dafür zu vermitteln, eine intelligente Entscheidung zu treffen. Ein solches Dokument, unterstützt durch eine handschriftliche Bemerkung und mit Datum in die Patientenakte eingebracht, ist oftmals der Schlüssel zur erfolgreichen Verteidigung bei Kunstfehlerprozessen – sofern die mutmaßlich unzureichende Aufklärung zum Streitpunkt wird. Die Richtlinien, die in diesem Artikel aufgeführt wurden, stellen keine Regeln dar; sie garantieren auch auf keinen Fall einen erfolgreichen Ausgang bei Klagen. Sie sind jedoch ein Versuch, Umgangsformen aufzuzeigen, um eine angemessene Behandlung sicherzustellen. Diese Prinzipien schließen nicht alle guten Behandlungsmethoden ein und schließen auch andere Methoden nicht aus, die ebenfalls zum gleichen Resultat führen können. Letztendlich muß die Wahl eines Verfahrens immer beim einzelnen Chirurgen verbleiben, der sich angesichts der individuellen Situation und unter Berücksichtigung der Gesetze des Landes, in dem er arbeitet, am Ende verantwortlich entscheiden muß.

Mark Gorney, Doctor's Company, Napa, CA, USA





PALAIS 22
AN DER VILLA KENNEDY

Palais 22 entsteht in der Parklandschaft des 5-Sterne-Plus-Hotels „Villa Kennedy" von Sir Rocco Forte. Nutzen Sie die Vorteile dieser exquisiten Lage im Frankfurter Stadtteil Sachsenhausen für Ihre neuen Büro- und Praxisräume. Insgesamt können Sie zwischen zirka 160 m² und 1.400 m² anmieten.

Stresemannallee 22
60596 Frankfurt

RAY Development GmbH
Bockenheimer Landstraße 12-16 | D-60325 Frankfurt
Stefanie Vollmer, Tel. +49 (0) 69-9712 80-15
stefanie.vollmer@ray.de | www.ray.de

Garantiert exklusive Nachbarschaft für Ihre neuen Praxisräume

Vorstandsgremien VDPC / VDÄPC

Vorstand der VDPC

Präsident	Priv.-Doz. Dr. med. Klaus Exner, Frankfurt/Main
Vizepräsident	Dr. med. Marita Eisenmann-Klein, Regensburg
Sekretär	Prof. Dr. med. Giulio Ingianni, Wuppertal
Schatzmeister	Dr. med. Hermann Lampe, Frankfurt/Main

Beirat

Mikrochirurgie	Prof. Dr. med. Wolfgang Stock, München
Handchirurgie	Prof. Dr. med. Margita Flügel, Hannover
Verbrennungschirurgie	Prof. Dr. med. Hans-Eberhard Schaller, Tübingen
Ästhetische Chirurgie	Dr. med. Constance Neuhann-Lorenz, München
Wissenschaft, Weiterbildung, Qualität	Prof. Dr. med. Norbert Pallua, Aachen

Vertreter

Niedergelassene Plastische Chirurgen	Dr. med. Joachim Graf von Finckenstein, München
Assoziierte Mitglieder	Priv.-Doz. Dr. med. Riccardo Giunta, München
Vertreter in der DGCh	Prof. Dr. med. Norbert Pallua, Aachen
Vertreter im BDC	Prof. Dr. med. Günter Germann, Ludwigshafen
Vorstandsmitglied DGCh	Prof. Dr. med. Peter M. Vogt, Hannover

Vorstand der VDÄPC

Präsident	Prof. Dr. med. Rolf Rüdiger Olbrisch, Düsseldorf
Vizepräsident	Prof. Dr. med. Axel-Mario Feller, München
Sekretär	Dr. med. Johannes C. Bruck, Berlin
Schatzmeister	Dr. med. Goswin von Mallinckrodt, München
Beirätin VDPC	Dr. med. Constance Neuhann-Lorenz, München

Freitag, 30.9.2005, 10.00–11.30 Uhr, „Clubraum" des Bayerischen Hofes in München

Workshop: Faltenunterspritzung und Volumenaufbau mit Poly-L-Milchsäure (Sculptra)

Mit Unterstützung von Sanofi-Aventis Deutschland GmbH, Berlin

Referentin: Dr. med. Marianne Wolters, Frankfurt/Main

Ökonomische Aspekte der plastischen und Handchirurgie im DRG-System

Stefan T. Krischak, G. Björn Stark

Im Rahmen des Jahreskongresses der VDPC/VDÄPC werden bewährte und innovative Therapien vorgestellt, die die aktuellen Möglichkeiten in der plastischen und handchirurgischen Versorgung zeigen. Beim Blick auf die sehr nüchternen Kostenaspekte zeigt sich dagegen ein ganz anderes Bild: Viele aufwendige Verfahren erweisen sich aufgrund der schlechten Abbildung im derzeitigen System der Diagnosis Related Groups als defizitäre Behandlungen. Hierdurch steigt der Kostendruck insbesondere auf die plastisch und handchirurgisch tätigen Abteilungen. Einer der Kostenfaktoren bei plastisch und handchirurgischen Operationen ist der oftmals hohe Zeitaufwand. Schätzt man die Kosten für eine OP-Minute auf 20 Euro in einem Krankenhaus der Maximalversorgung, bedeutet dies beispielsweise 6000 Euro für fünf Stunden. Hinzu kommen die Kosten für Material, Medikamente und den weiteren stationären Aufenthalt. Zusatzkosten wie etwa die Nachbehandlung in Spezialbetten bei der Versorgung von Dekubitalulzera mit einem Tagessatz von mindestens 100 Euro über drei bis sechs Wochen treiben die Kosten für bestimmte Behandlungen weiter in die Höhe.

Die Erlöse für eine stationäre Operation sind bei ähnlichem Aufwand sehr unterschiedlich. Bei einem Basisfallwert von 3396 Euro in unserer Klinik lassen sich für eine sonst gesunde Patientin im Alter von 30 Jahren bei einem stationären Aufenthalt zwischen sieben und 12 Tagen folgende Fallbeispiele konstruieren:

1. Bei der Versorgung komplexer Verletzungen, Erkrankungen und Fehlbildungen an der Hand erfolgt zumeist keine Differenzierung bei einem maximalen Erlös von 2696 Euro. Das bedeutet, daß eine einfache Osteosynthese den gleichen Erlös erbringt wie eine komplexe Handgelenksverletzung. Eine Erhöhung des Erlöses aufgrund von Begleiterkrankungen und komplizierenden Nebendiagnosen ist meistens nicht möglich.

2. Die Replantation eines oder mehrerer Finger (bis zu zehn Fingern!) ergibt einen Erlös von 8174 Euro. Hier fehlt die wesentliche Differenzierung zwischen Ein- und Mehrfingerreplantationen und der Replantationshöhe (Handgelenk/Mittelhand/Finger).

3. Die Rekonstruktion von Weichteildefekten mit einer freien Lappenplastik wird ohne Unterscheidung von Lokalisation (Kopf/Rumpf/Extremitäten) oder Art des Lappens (septokutan/myokutan/osteomyokutan) mit 6948 Euro entgolten. Lediglich der freie Gewebetransfer im Bereich der Hand ergibt noch weniger mit 3922 Euro.

4. Bei der Rekonstruktion mit freien Lappenplastiken im Rahmen der Behandlung von bösartigen Tumoren reicht die Spanne des Erlöses von 8479 Euro im Bereich der unteren Extremität und des Rumpfes bis zu 3172 Euro im Bereich des Unterarmes und der Hand. Der niedrigste Erlös kann durch die mikrochirurgische Rekonstruktion nach Tumorresektion im Bereich des Oberarmes mit unglaublichen 2720 Euro erzielt werden. Eine nachvollziehbare Strukturierung fehlt hier vollständig.

5. Alleine bei der Hauptdiagnose eines Mammakarzinomes ist der Erlös von 17846 Euro im Rahmen der Rekonstruktion mit einem freien TRAM-Lappen gewinnbringend angegeben.

6. Bei der peripheren Nerven- und Plexuschirurgie kann unabhängig von der Schädigungshöhe (Plexus brachialis, Nervenverletzung am Oberarm, Unterarm, Hand) und unabhängig von primärer, sekundärer Versorgung oder Durchführung einer Nerventransplantation nur ein Erlös von 2904 Euro erzielt werden. Insbesondere die Plexuschirurgie ist mit ihren komplexen und zeitaufwendigen Eingriffen nur mit Verlust zu betreiben.

Diese Beispiele zeigen die schlechte Abbildung vieler plastisch-/handchirurgischer Eingriffe auch in der aktualisierten Version des DRG-Systems. Hierdurch können die Kosten einiger Operationen nicht mehr abgedeckt werden. Bei dem wirtschaftlichen Druck, dem insbesondere viele kleinere Abteilungen der plastischen und Handchirurgie unterliegen, sind solche kostenintensiven Behandlungen kaum mehr möglich. Längerfristig können diese daher nur noch an größeren Kliniken angeboten werden. Die Folge ist hier jedoch eine Selektion von Patienten mit schlechtem Kosten-Ertrag-Verhältnis. Neben der Abwanderung hoch qualifizierter plastischer Chirurgen in

lukrativere Bereiche können längerfristig Leistungseinschränkungen der in der Regel relativ kleinen Abteilungen resultieren. Andere Fachbereiche haben hingegen eine deutlich bessere Darstellung im gegenwärtigen Abrechnungssystem. Auch hier können Beispiele die aktuelle Schieflage am besten darstellen.

1. Die in der Dermatologie häufiger durchgeführte Transplantation von Spalthaut wird (z. B. am Oberschenkel) mit 6933 Euro vergütet. Bei der Durchführung freier Lappenplastiken mit kombinierter Spalthauttransplantation (z. B. Rectus-Muskellappen mit Spalthaut) ist die Spalthaut sogar die Grouping-relevante Therapie und nicht die Lappenplastik. Im Vergleich mit den oben genannten Beispielen steht die pekuniäre Wertigkeit eines freien Lappens mit einer Spalthautverpflanzung auf der gleichen Stufe.
2. In der operativen Behandlung der Brust zeigt sich die Stärke der frauenärztlichen Fachabteilungen mit guten Erlösen zum Beispiel bei der Bruststraffung oder -reduktion mit 3826 Euro.

Um eine leistungsgerechtere Vergütung zu erreichen und damit gegenüber den strukturierenden Institutionen DIMDI (Deutsches Institut für Medizinische Dokumentation und Information) und InEK (Institut für das Entgeltsystem im Krankenhaus) besser argumentieren zu können ist eine Analyse des Nutzens mit den entstehenden Kosten erforderlich. Diese kann in Form einer Kosten-Nutzen-Analyse betriebswirtschaftlich/budgetär oder volkswirtschaftlich unter Berücksichtigung sozioökonomischer Folgekosten sowie unter dem Aspekt der höheren Lebensqualität im Vergleich zu alternativen Behandlungsmethoden geführt werden. Da die hierfür notwendigen Fallzahlen nur durch eine Erhebung in mehreren Kliniken erreicht werden können, ist eine Koordination durch die zentralen Verbände der plastischen Chirurgie erforderlich. Hier besteht dringender Handlungsbedarf im Rahmen der nächsten DRG-Anpassungen, will man nicht weiter hinter anderen Fachabteilungen zurückbleiben. Denn die möglichen Folgen wären eine Reduktion oder gar Schließung von plastisch- und handchirurgischen Abteilungen aus Kostengründen oder die Abwanderung von ärztlichen Mitarbeitern in lukrativere Bereiche.

Dr. med. Stefan T. Krischak
Abteilung für Plastische und Handchirurgie, Universitätsklinikum
Hugstetter Straße 55, 79106 Freiburg
eMail: krischak@ch11.ukl.uni-freiburg.de

60 Jahre Karl Storz: Fit für die Zukunft


Logistikzentrum

Karl Storz – bekannter Hersteller von Endoskopen, endoskopischen Instrumentarien und Geräten – blickt auf sein 60jähriges Bestehen zurück. Das 1945 von Dr. med. h.c. Karl Storz gegründete Unternehmen ist in 60 Jahren erfolgreicher Marktpräsenz zu einem weltweit für Qualität und Innovation bekannten Anbieter gewachsen. Vom Tuttlinger Stammsitz hat sich das Unternehmen aus dem einstigen Zweimann-Betrieb zum „Global Player" mit weltweit 3500 Mitarbeitern entwickelt. In Tuttlingen sind 1500 Mitarbeiter beschäftigt – weltweit gibt es sieben weitere Produktionsstätten, sowie 25 Vertriebs- und Marketinggesellschaften. Dr. Karl Storz ist zu einem sehr frühen Zeitpunkt in die damals noch junge Endoskopie eingestiegen. Das anfängliche Sortiment umfaßte u.a. HNO-Instrumente und Binokularlupen. 1953 wurde das erste selbstkonstruierte Endoskop angeboten. Sukzessiv gelang es anschließend entscheidende Verbesserungen sowie eine zuvor nicht gekannte Bildqualität zu erreichen. Es gelangen Erfindungen, die die Endoskopie entscheidend mitgeprägt oder erst ermöglicht haben. Das Familienunternehmen wird seit 1996 von der Tochter des Firmengründers, Sybill Storz, die seit Ende der Fünfziger im Betrieb aktiv mitarbeitet, als Alleingeschäftsführerin geleitet. Mit Weitsicht und Mut knüpft sie an das bislang Erreichte an und setzt für die Zukunft entscheidende Akzente, um die Spitzenposition des Unternehmens weiter auszubauen. Dafür steht auch die dritte Storz-Generation: Karl-Christian Storz, Sohn von Sybill Storz und Enkel des Firmengründers, ist als Mitglied der Geschäftsleitung tätig und sichert somit die Kontinuität des Familienunternehmens. Im Rahmen der konsequenten Zukunftsorientierung gilt das Karl-Storz-Leitmotiv: „Zukunft hat Tradition, aber auch Tradition hat Zukunft".

Karl Storz GmbH & Co. KG, Mittelstraße 8, 78532 Tuttlingen, www.karlstorz.de

Wichtiges Urteil für die GOÄ-Abrechnung mikrochirurgischer Eingriffe

Das Landgericht Mannheim hat kürzlich ein wichtiges Urteil für die plastischen Chirurgen gefällt (AZ: 1 S 10/04): Die Richter stellten fest, daß bei komplexen Wiederherstellungen der weiblichen Brust mit mikrochirurgischen Verfahren Gefäßanastomosen und die Darstellung der Empfänger- und Spendergefäße als Einzelpositionen abgerechnet werden können, da Eingriffe dieser Art in der GOÄ sonst nicht ausreichend abbildbar sind. Gegen das Urteil wurde keine Revision zugelassen. Im Streitfall können Kopien des Urteils bei Günter Germann, Chefarzt der Klinik für Hand-, Plastische und Rekonstruktive Chirurgie – Schwerbrandverletztenzentrum – BG-Unfallklinik Ludwigshafen, Plastische und Handchirurgie der Universität Heidelberg, angefordert werden. ■

eMail: guenter.germann@urz.uni-heidelberg.de

Neues vom BDC

Unabhängig von der Ratifizierung der neuen Facharztbezeichnung in den einzelnen Landesärztekammern wurde für die Weiterbildung der Assistenten ein strukturell gemeinsames Logbuch vorangetrieben. Auf einer identischen formalen Basis werden die Inhalte von den Fachgesellschaften bestimmt, jedoch in gleichartiger Weise dokumentiert, so daß die angestrebte Flexibilisierung der Weiterbildung für alle Seiten transparenter und leichter nachvollziehbar wird.

Daneben könnte eine berufspolitisch wichtige Stellungnahme verabschiedet werden. Hier ging es um die Frage, ob niedergelassene Allgemeinchirurgen grundsätzlich die Kompetenz für die Durchführung von Mammaaugmentationen zugesprochen werden könnte. In einer gemeinsamen Stellungnahme des BDC-Vertreters, G. Germann, und des Generalsekretärs der DGCh, H. Bauer, wurde übereinstimmend festgestellt, daß hier seitens der Weiterbildung in der allgemeinen Chirurgie keine Qualifikation gesehen wird, diese ist innerhalb der plastischen Chirurgie angesiedelt. ■

excognito
Agentur für Public Relations

Was sind eigentlich Public Relations (PR)?

Ärzte unterliegen eingeschränkten Werbemöglichkeiten. Anders verhält es sich mit PR. Seriöse redaktionelle Beiträge in Radio, TV, Print und Internet informieren sachlich und besitzen eine hohe Glaubwürdigkeit.





Das können wir für Sie tun!

- Imageaufbau und -pflege
- Erhöhung der Bekanntheit durch seriöse Pressearbeit (TV, Radio, Print, Internet)

Wer sind wir?

Wir(*) sind spezialisiert auf PR-Arbeit im Bereich HealthCare - mit langjähriger Erfahrung in der plastisch-ästhetischen Chirurgie.

(*) ausgebildet an der DAPR (Deutsche Akademie für Public Relations) und dem DIPR (Deutsches Institut für Public Relations e.V.)

excognito, Geschäftsführer: Marc Däumler, Tel: 030/887102-0, www.excognito.de, Email: kontakt@excognito.de

Bioalcamid zur Augmentation im Gesichts- und Halsbereich

Kai Johannes Lorenz, Heinz Maier

Im Rahmen von tumorchirurgischen Eingriffen im Bereich der großen Kopfspeicheldrüsen sowie nach Halslymphknotenausräumungen kommt es zu ausgedehnten Resektionen von Weichteilgewebe. Postoperativ resultieren neben massiven Einziehungen der Haut und Asymmetrien nicht selten dysfigurierende Defekte, die von den Patienten als stigmatisierend empfunden werden. Dies trifft vor allem für Defekte im Bereich der Parotisloge nach lateraler oder totaler Parotidektomie zu. Hier wurden in der Vergangenheit zur Defektaugmentation vor allem Eigenfett oder gestielte M. sternocleidomastoideus-Lappen eingesetzt. Als nachteilig bei dieser Vorgehensweise erwies sich, daß in Folge einer Atrophie des zur Augmentation eingesetzten Weichgewebes das kosmetische Endergebnis nur schwer abschätzbar ist. Darüber hinaus ist bei zweizeitigem Vorgehen eine nochmalige Operation – mit dem damit verbundenen Komplikations- und Narkoserisiko – erforderlich. Um das Komplikationsrisiko zu vermindern, und die Invasivität zu senken, wurden in den letzten zehn Jahren vermehrt injizierbare Implantate zur Augmentation von Gewebedefekten entwickelt und eingesetzt [1–3, 5, 6, 8, 12–20, 24, 25, 28, 29, 31–35].

Hinsichtlich Biokompatibilität, Resorptionsverhalten und Komplikationsrate ist Bioalcamid eine problemlos injizierbare Endoprothese

Diese sogenannten Filler können – bei geringer Invasivität und mit hoher Akzeptanz beim Patienten – zum Ausgleich unterschiedlichster ästhetischer Defekte eingesetzt werden. Während die ersten derartigen Produkte eine Tendenz zur Migration und zur Induktion von Fremdkörperreaktionen ebenso wie eine vergleichsweise hohe Resorptionsrate aufwiesen, wurden in den letzten Jahren erheblich verbesserte injizierbare Implantate auf den Markt gebracht, die aufgrund ihrer biologischen, physikalischen und chemischen Eigenschaften eine gute Injizierbarkeit, eine hohe Biokompatibilität sowie eine geringe Resorptionsrate versprechen [2, 3, 5, 6, 8, 13, 28]. Hierzu gehört auch Bioalcamid, das aufgrund seiner im Rahmen von multizentrischen Studien an mehr als 2000 Patienten nachgewiesenen hervorragenden Eigenschaften hinsichtlich Biokompatibilität, Resorptionsverhalten und Komplikationsrate, als problemlos injizierbare Endoprothese angesehen werden darf [7, 23].

Anhand von drei Fallberichten werden nachfolgend eigene Erfahrungen zur Defektaugmentation im Kopf-/Halsbereich mit Hilfe von Bioalcamid vorgestellt. Bioalcamid® (Polymecon Mailand, Italien) ist ein homogenes, hoch polymeres Makromolekül der Medizinprodukteklasse IIb. Es besteht zu vier Prozent aus einem vernetzten synthetischen Imid-Amid-Alkylpolymer und zu 96 Prozent aus pyrogenfreiem Wasser. Die Imid-Gruppen und Amid-Gruppen unterscheiden sich in Form, Struktur und chemischen Bindungen. Dadurch resultiert eine größere chemische Stabilität des Polymers sowie eine höhere Resistenz gegenüber Säuren und Basen. Bioalcamid wird über Nadeln mit einem Durchmesser von bis zu 3,5 mm in den Subkutanraum injiziert. Hierbei werden mehrere Einzeldosen von zirka einem bis fünf Milliliter Volumen injiziert, bis der Defekt zufriedenstellend ausgefüllt ist. Der implantierte Filler, um den sich eine etwa 0,2 mm dünne Kollagenkapsel bildet, die das Implantat in der Position fixiert, weist eine ähnliche Konsistenz wie natürliches Fettgewebe auf. Falls erforderlich, kann Bioalcamid auch längere Zeit nach der Injektion ohne großen Aufwand explantiert werden.



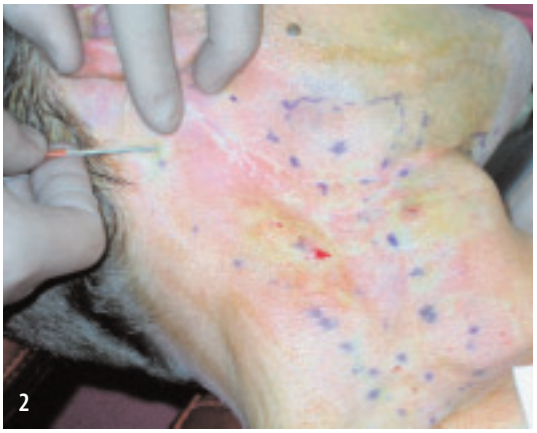



Abb. 1 Patient nach Neck-Dissektion mit markierten zu augmentierenden Areal
Abb. 2 Subkutane Injektion von Bioalcamid
Abb. 3 Zustand unmittelbar nach Abschluß der Augmentation mit 40 ml Bioalcamid

Das Indikationsspektrum reichte von Gewebedefekten, über eine Sattelbildung im Bereich des Nasenrückens bis hin zu perioralen Falten

Bioalcamid wurde insgesamt bei drei Patienten (2 männlich, 1 weiblich) eingesetzt. Das Indikationsspektrum reichte hierbei von Gewebedefekten nach Neck-Dissektion, über eine Sattelbildung im Bereich des Nasenrückens bis hin zu perioralen Falten. Die maximal injizierte Menge lag bei 40 ml, die kleinste Menge bei 1 ml. Eine stationäre Überwachung war in keinem Fall notwendig.

Nach der Hautdesinfektion erfolgt in Abhängigkeit von der Schmerzempfindlichkeit des Patienten eine Lokalanästhesie im Injektionsgebiet mit Xylocain einprozentig. Danach wird die Implantation über Braunülen mit einem Durchmesser von 16 Gauge bis 19 Gauge durchgeführt. Die Braunülen werden hierbei in den Subkutanraum vorgeschoben. Nach Entfernung des Trokars werden im Bereich des Defektes Einzelvolumina von einem bis fünf Milliliter injiziert. Anschließend erfolgt eine manuelle Modellierung des Implantates. Diese Vorgehensweise wird so lange fortgesetzt, bis der Defekt komplett unterfüttert ist. Anschließend wird die Injektionsnadel entfernt, die Injektionsstelle mit Wasserstoffperoxid gereinigt und mit Steristrips verschlossen.

Bei allen Patienten trat eine Rötung im Injektionsgebiet mit diskreter ödematöser Schwellung auf, die sich jedoch innerhalb von maximal fünf Tagen folgenlos zurückbildete. Bei keinem der Patienten trat eine Infektion oder eine Fremdkörperreaktion auf. Prophylaktisch wurden alle Patienten oral mit einem Cephalosporin der dritten Generation für sieben Tage abgeschirmt. Darüber hinaus erfolgte eine Behandlung mit einem nichtsteroidalen Antiphlogistikum. Im Nachbeobachtungszeitraum von mittlerweile sechs Monaten zeigten sich keine Komplikationen, insbesondere ergab sich kein Anhalt für eine Migration der injizierten Implantate oder eine allergische Reaktion. Alle drei Patienten waren mit dem kosmetischen Ergebnis zufrieden.

Eigenfett: Von Nachteil ist der relativ hohe Aufwand und die ziemlich ausgeprägte Resorption

Nachdem die Rekonstruktion von Weichteildefekten im Kopf-/Halsgebiet bis vor zehn Jahren nahezu ausschließlich Domäne der rekonstruktiven Chirurgie war, kamen in der letzten Zeit zunehmen injizierbare Filler zur Defektaugmentation zum Einsatz [1, 2, 3, 6–9, 12–20, 24, 25, 28, 29, 31–35]. Die hierbei initial eingesetzten injizierbaren Silikonöle zeigten zwar anfangs gute kosmetische Ergebnisse, Langzeitbeobachtungen zeigten jedoch zum Teil ausgeprägte und entstellende Fremdkörperreaktionen, die ein Verbot der intra- und subdermalen Injektion von Silikonölen zur Folge hatten. Darüber hinaus war die Verwendung von Silikonöl mit dem Nachteil einer teils erheblichen Migration behaftet [4, 11, 27, 30, 35]. Gute kosmetische Ergebnisse ließen sich mit dem Einsatz von Aquamid-Produkten erreichen. Allerdings wurden in diesen Präparaten Spuren von Acrylamid nachgewiesen, das bekanntermaßen eine karzinogene Langzeitwirkung zeigen kann. Auch Hyaluronsäure und Kollagenpräparate wurden für die Augmentation von Gewebedefekten im

Kopf-/Halsbereich verwendet. Hiermit läßt sich primär ein gutes Ergebnis erzielen. Aufgrund einer vergleichsweise schnellen Degradation ist jedoch bereits nach wenigen Monaten mit dem erneuten Auftreten von Gewebedefekten zu rechnen [3, 9, 12, 14, 15, 21, 27, 30].

Als Alternative zu synthetischen Fillern besteht die Möglichkeit einer Defektaugmentation mit Eigenfett (Lipo-Filling). Diese Vorgehensweise hat den Vorteil, daß körpereigenes Material eingesetzt wird. Von Nachteil ist der zusätzliche Aufwand, zumal vor jeder Behandlung Eigenfett abgesaugt und zur Re-Injektion aufbereitet werden muß. Darüber hinaus muß mit einer Resorption des Fettes in einer Größenordnung von 20 bis 50 Prozent des injiziierten Volumens gerechnet werden. Aufgrund dieser Situation läßt sich das definitive kosmetische Ergebnis nur schwer abschätzen.

Bislang konnte weder eine allergisierende Wirkung, noch die Induktion von Fremdkörperreaktionen nachgewiesen werden

Die genannten Nachteile der bis vor kurzem verwendeten synthetischen Filler führten zur Entwicklung von Bioalcamid, das seit 1999 kommerziell verfügbar ist. Es handelt sich um ein homogenes, hochpolymeres Makromolekül aus vernetzten Imid-Amid-Alkylmolekülen, das als farbloses gallertiges injizierbares Gel injiziert wird. Es ist röntgenstrahlendurchlässig und imponiert im Ultraschall hypodens. In mehreren Studien an über 2500 Patienten konnte gezeigt werden, daß Bioalcamid eine hohe Biokompatibilität aufweist [23]. Bislang konnte weder eine allergisierende Wirkung, noch die Induktion von Fremdkörperreaktionen nachgewiesen werden [22, 23]. Histologische Untersuchungen zeigten, daß sich um das injizierte Fillermaterial dünne Bindegewebskapseln (0,02 mm) ausbilden, die das Implantat in der gewünschten Position stabilisieren [10, 22, 26]. Dies ist der Grund dafür, daß Bioalcamid im Gegensatz zu anderen Fillern keine Migrationstendenz aufweist. In den bisherigen Nachbeobachtungszeiträumen von bis zu fünf Jahren fanden sich keine Komplikationen oder schwerwiegende Nebenwirkungen. Selbst bei HIV-injizierten Patienten, bei denen in Folge einer Lipodystrophie Bioalcamid zur Augmentation injiziert wurde, konnten trotz deutlicher Zeichen einer Immunsupression nur in sehr seltenen Fällen (0,6 %) eine Infektion nachgewiesen werden.



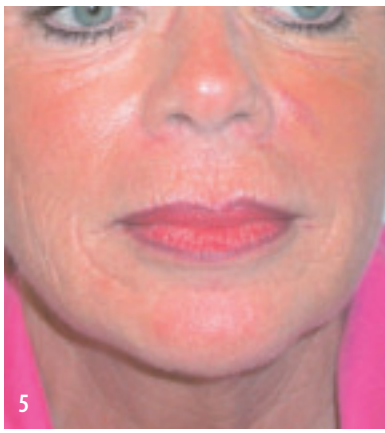

Abb. 4 Patientin mit perioralen Falten vor der Behandlung
Abb. 5 Patientin mit perioralen Falten vier Tage nach der Behandlung

Dieses Restrisiko läßt sich jedoch durch die prophylaktische Gabe von Antibiotika über einen Zeitraum von sieben Tagen nach der Injektion weitgehend reduzieren. Vorteilhaft ist auch die Tatsache, daß Bioalcamid-Implante nach Einheilung palpatorisch die gleiche Konsistenz wie Eigenfettimplantate aufweisen. Die größten Erfahrungen mit Bioalcamid wurden bislang in der Augmentation von Lipodystrophien im Gesichtsbereich bei HIV-Patienten gesammelt. Hierbei wurden Volumina bis zu 20 ml pro Gesichtshälfte eingesetzt [23]. Aber auch bei ausgedehnten Weichteildefekten wie Pectus excavatus, Poland-Syndrom oder postoperativen Weichteildefekten im Bereich der Beine sowie des Gesäßes, die Volumina von bis zu 1500 ml erforderlich machten, konnte dieser synthetische Filler ohne wesentliche Komplikationen und mit guten kosmetischen Ergebnissen eingesetzt werden. Im Bereich der ästhetischen Chirurgie bietet sich für Bioalcamid eine Vielzahl von Anwendungsmöglichkeiten im Lippen-, Jochbein-, Kinn- und Nasenbereich. Insgesamt betrachtet liegt damit erstmals ein injizierbarer Filler vor, der eine geringe Invasivität und ein geringes Komplikationsrisiko aufweist und der in ausgezeichnetem Maße für die Defektaugmentation im Gesichts- und Halsbereich geeignet ist.

Literatur

1. Alster TS, West TB (2000) Human-derived and new synthetic injectable materials for soft-tissue augmentation: current status and role in cosmetic surgery. Plast Reconstr Surg 105: 2515–2525

2. Artz JS, Dinner MI (1994) The use of expanded polytetrafluoroethylene as a permanent filler and enhancer: an early report of experience. Ann Plast Surg 32: 457–462
3. Bergeret-Galley C, Latouche X, Illouz YG (2001) The value of a new filler material in corrective and cosmetic surgery: DermaLive and DermaDeep. Aesthetic Plast Surg 25: 249–255
4. Bigata X, Ribera M, Bielsa l, Ferrandiz C (2001) Adverse granulomatous reaction after cosmetic dermal silicone injection. Dermatol Surg 27: 198–200
5. Burres S (2001) Soft-tissue augmentation with Fascian. Clin Plast Surg l: 101–110
6. Cisneros JL, Singia R (1993) Intradermal augmentation with expanded polytetrafluoroethylene (GoreTex) for facial lines and wrinkles. J Dermatol Surg Oncol 19: 539–542
7. Claoue BL, Rabineau P (2004) The polyalkylimide gel: experience with Bio-Alcamid. Semin Cutan Med Surg 23: 236–240
8. Cooper RN (2000) Some thoughts on the future of plastic surgery. Plast Reconstr Surg 105: 2637
9. DeLustro F, Condell R, Nguyen M (1986) A comparative study of the biologic and immunologic response to medical devices derived from dermal collagen. J Biomed Mat Res 20: 109–120
10. Formigli L, Zecchi S, Protopapa C, et al (2004) Bio-Alcamid: an electron microscopic study after skin implantation. Plast Reconstr Surg 113: 1104–1106
11. Jones DH (2002) Injectable silicone for facial lipoatrophy. Cosmetic Dermatol 15: 13–15
12. Kamer FM, Churukian MM (1984) Clinical use of injectable collagen: a three-year retrospective review. Arch Otolaryngol 110: 93–98
13. Klein AW, Elson ML (2000) The history of substances for soft tissue augmentation. Dermatol Surg 26: 1096–1105
14. Klein AW (2001) Collagen substances. Facial Plast Surg Clin North Am 9: 205–218
15. Klein AW, Rish DC (1985) Substances for soft tissue augmentation: collagen and silicone. J Dermatol Surg Oncol 11: 337–339
16. Lassus C (1991) Expanded PTFE in the treatment of facial wrinkles. Aesthetic Plast Surg 15: 167–174
17. Maas CS, Eriksson T, McCalmont T, et al (1998) Evaluation of expanded polytetrafluoroethylene as a soft tissue filling substance: An analysis of design-related implant behavior using the poreine skin model. Plast Reconstr Surg 101: 1307–1314
18. Mole B (1991) The use of Gore-tex implants in aesthetic surgery of the face. Plast Reconstr Surg 90: 200–206
19. Mullison EG (1966) Current status of silicones in plastic surgery. Arch Otolaryngol 83: 59–63
20. Orentreich DS (2000) Liquid injectable silicone: techniques for soft tissue augmentation. Clin Plast Surg 27: 595–612
21. Overholt MA, Tschen JA, Font RL (1993) Granulomatous reaction to collagen implant: Light and electron microscopic observations. Cutis 51: 95–98
22. Pacini S, Ruggiero M, Cammarota N, et al (2003) Bio-Alcamid, a novel prosthetic polymer, does not interfere with morphological and functional characteristics of human skin fibroblasts. Plast Reconstr Surg 111: 489–491
23. Pacini S, Ruggiero M, Morucci G, et al (2002) Bio-alcamid: a novelty for reconstructive and cosmetic surgery. Ital J Anat Embryol 107: 209–214
24. Pinelli S (2001) Non-surgical techniques for correcting-wrinkles: Bio-Formacryl (now Bio-Alcamid) Laser Chir Estet Palp Viso 1: 92
25. Pollack SV (1990) Silicone, fibrel, and collagen implantation for facial lines and wrinkles. J Dermatol Surg Oncol 16: 957–961
26. Ramires PA, Miccoli MA, Panzarini E, et al (2005) In vitro and in vivo biocompatibility evaluation of a polyalkylimide hydrogel for soft tissue augmentation. J Biomed Mat Res B Appl Biomat 72: 230–238
27. Requena C, Izquierdo M (2003) Adverse reactions to injectable aesthetic micro implants. Am J Dermatopathol 23: 197–202
28. Rees T, Ashley FL, Delgado JP (1972) Silicone fluid injections for facial atrophy. Plast Reconstr Surg 52: 118–127
29. Rees T, Cobum RJ (1974) Silicone treatment of partial lipodystrophy. JAMA 11: 868–870
30. Rudolph CM, Soyer HP, Schuller-Petrovic S, Kerl H (1999) Foreign body granulomas due to injectable aesthetic microimplants Am J Surg Pathol 23: 113–117
31. Sarwer DB, Wadden TA, Whitaker LA (2002) An investigation of changes in body image following cosmetic surgery. Plast Reconstr Surg 109: 363–369
32. Sdafani A, Romo T (2000) Injectable fillers for facial soft tissue enhancement. Facial Plast Surg 16: 29–34
33. Sherris DA, Larrabee WF (1996) Expanded polytetrafluoroethylene augmentation of the lower face. Laryngoscope 106: 658–663
34. Shore JW (1999) Injectable lyophilized parliculate human fascia lata (Fascian) for lip, perioral, and glabellar enhancement. Ophth Plast Reconstr Surg 16: 23–27
35. Spira M (2000) Failure to remove soft tissue injected with liquid silicone without the use of suction and honesty in scientific medical reports. Plast Reconstr Surg 105: 1909

Dr. med. Kai J. Lorenz, OFA
Abteilung für Hals-Nasen-Ohrenheilkunde, Kopf-Halschirurgie
Bundeswehrkrankenhaus Ulm
Oberer Eselsberg 40
89081 Ulm
eMail: kai.lorenz@extern.uni-ulm.de

Dezember 2005

10.12.2005, Ludwigshafen-Oggersheim
State of the Art-Symposium: Plastisch-chirurgische Rekonstruktionen im Rahmen der multimodalen interdisziplinären Behandlung maligner Tumore
Unter dem Patronat der Vereinigung der Deutschen Plastischen Chirurgen (VDPC) und des Berufsverbandes Deutscher Chirurgen (BDC)
Themen: Brust-und Thoraxwandrekonstruktion / Becken- und Perinealregion / Sarkome der Extremitäten / Behandlung kindlicher Tumore; Behandlung von Tumoren im Gesichtsbereich.
Leitung/Anfragen: Prof. Dr. G. Germann, Klinik für Hand-, Plastische und Rekonstruktive Chirurgie – Schwerbrandverletztenzentrum, Berufsgenossenschaftliche Unfallklinik Ludwigshafen – Klinik für Hand- und Plastische Chirurgie an der Universität Heidelberg, Ludwig-Guttmann-Str. 13, 67071 Ludwigshafen, Tel. 0621/6810-2327
email: guenter.germann@urz.uni-heidelberg.de

Januar 2006

8.–11.1.2006 Mayrhofen/Zillertal
24. Jahrestagung der Deutschsprachigen Arbeitsgemeinschaft für Verbrennungsbehandlungen – DAV 2006
Leitung: Prof. Dr. G. Meissl, Prof. Dr. H. Andel; Wien
Themen: Grundlagenforschung / Probleme von Meßtechniken / Chirurgische Strategien / Komplikationen in der intensivmedizinischen Behandlung / Vasoaktive Substanzen
Anfragen: MAW, Freyung 6/3/3, A-1010 Wien, Tel. +43-1/53663-35, Fax 5356016, email: maw@maw.co.at, www.maw.co.at

27.–28.1.2006 Frankfurt/Main
5. Frankfurter Live-Op-Kurs: Ästhetische Chirurgie des männlichen Gesichtes
im Bethanien-Krankenhaus Frankfurt/Main
Veranstalter: Dr. med. M. Wolters, Dr. med. H. Lampe, Frankfurt/Main
Anfragen: ServiceCompanyRother, Vallstedter Weg 114A, 38268 Lengede, Tel. 05344/915948, Fax 915949, email: uterother@t-online.de , www.service-company-rother.de

Internationale Kongreßtermine

7.–10.9.2006 Buenos Aires, Argentinien
International Society of Aesthetic Plastic Surgery

24.–29.6.2007 Berlin
International Confederation of Plastic, Reconstructive and Aesthetic Surgery

Tissucol – die physiologische 3-D-Fibrinmatrix

Tissucol ist seit mehr als 25 Jahren im klinischen Einsatz und hat sich als sicher und wirksam in einer Vielzahl von Anwendungsgebieten erwiesen. Die Herstellung und Zusammensetzung des Produktes führen letztendlich zu einem dreidimensionalen Fibrinnetz, das einem natürlichen Fibringerinnsel verblüffend ähnlich sieht [1]. Es unterscheidet sich deutlich von sogenannten „fine clots" anderer kommerziell erhältlicher Fibrinkleber [3]. Diese 3-D-Struktur des Tissucol-generierten Fibrins verleiht ihm zudem eine höhere Elastizität.
Wundheilungsfördernde Eigenschaften von Tissucol wurden mehrfach beschrieben und neuere Untersuchungen haben gezeigt, daß in Tissucol physiologische Konzentrationen von Wachstumsfaktoren vorhanden sind [2].
Eine gerade in den USA durchgeführte Phase-II-Studie hat gezeigt, daß Spalthauttransplantate auf Verbrennungswunden besser einheilen, wenn sie mit Tissucol fixiert wurden. Die Hämatom- und Serombildung wurde reduziert und der vollständige Verschluß des Wundareals erfolgte rascher im Vergleich zu Transplantaten, die am gleichen Patienten herkömmlich mit Klammern fixiert wurden.
Die Reduktion von Seromen in großen Wundhöhlen konnte mit Tissucol sowohl nach Mastektomie [5] als auch an der Donor-Site des Latissimus dorsi-Lappens [4] erreicht werden. Durch Einsparung oder eine frühere Entfernung von Drainagen konnte die Liegezeit verkürzt werden. Die Kosten der Behandlung wurden zusätzlich gesenkt durch die Einsparung postoperativer Punktionen.
Tissucol – mehr als ein Fibrinkleber. Erfahren Sie mehr dazu bei Baxter BioSurgery. ■

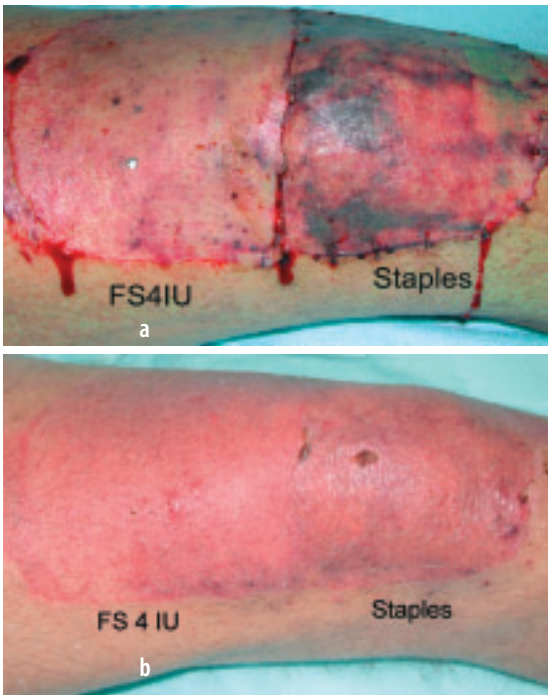

Abb. 1 a) Spalthauttransplantate nach Fixation mit TISSUCOL (links) oder Klammern (rechts) am ersten postoperativen Tag. b) Derselbe Patient am 14. postoperativen Tag. Rechts haben sich infolge der Hämatome Nekrosen gebildet.

Literatur

1. Redl H, Schlag G, Dinges HP (1985) Med Welt 36: 769–776
2. Tawil B (2003) Scars and Stripes 12: 3–5
3. Peterbauer et al (2004) Ästhet Dermatol 4: 17–21
4. Weinrach et al (2004) Ann Plast Surg 53: 12–16
5. Jain et al (2004) Br J Surg 91: 54–60

Baxter Deutschland GmbH
BioScience – Geschäftsbereich BioSurgery
Im Breitspiel 13, D-69126 Heidelberg
Telefon: 06221/397-0, Telefax: 06221/397-166
www.baxter.de

Jacques Joseph:
Nasenplastik und sonstige Gesichtsplastik, nebst einem Anhang über Mammaplastik



Limitierte, numerierte Neuauflage der Luxusausgabe im Kaden Verlag

Jacques Joseph (1865–1934) gehört zu den Pionieren und Wegbereitern der plastisch-rekonstruktiven Chirurgie.
Sein Buch „Nasenplastik und sonstige Gesichtsplastik, nebst einem Anhang über Mammaplastik und einige weitere Operationen aus dem Gebiete der äußeren Körperplastik.
Ein Atlas und Lehrbuch" wurde jetzt in einem aufwendigen Verfahren als reprografischer Nachdruck

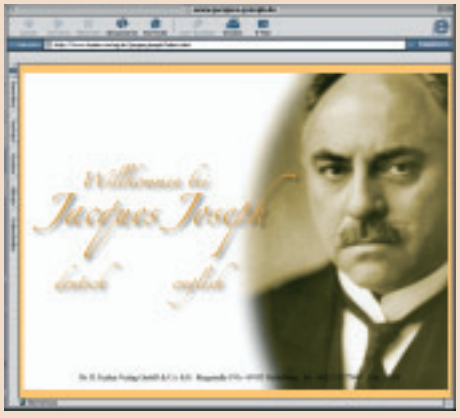

Neue Website über Jacques Joseph

www.jacques-joseph.de

BESTELLCOUPON

Hiermit bestelle ich

----- Exemplar/e „Joseph: Nasenplastik und sonstige Gesichtsplastik" zum Preis von je h 295,–

Datum/Unterschrift

Name

Straße

PLZ/Ort

Joseph, Jacques: Nasenplastik und sonstige Gesichtsplastik, nebst einem Anhang über Mammaplastik. Mit 1717 teils farbigen Abbildungen.
XXXI, 842 Seiten, erweitert durch 4 Seiten Anhang mit einem Kurzporträt des Autors. Halbleder mit Rückentitel und Rückenvergoldung.
Verlag von C. Kabitzsch, Leipzig, 1931
Limitierter, numerierter reprographischer Nachdruck der Luxusausgabe.
295,00 Euro, ISBN: 3-922777-69-4
Kaden Verlag, Heidelberg 2004

Leseprobe unter www.kaden-verlag.de
(Bücher ? Chirurgie ? Joseph ? Leseprobe)

KADEN

Zu bestellen bei jeder Buchhandlung oder direkt bei:
Kaden Verlag, Ringstraße 19b, 69115 Heidelberg, Tel. 06221/ 1377600, Fax 29910,
E-Mail: zimmer@kaden-verlag.de, Internet: www.kaden-verlag.de

Mehr als ein Operationsatlas

Didaktisch klar und mit markantem „Strich“



In der Literatur zur plastischen Chirurgie sind zahlreiche große Werke bekannt – mehrbändige Enzyklopädien, Textbücher und zahlreiche Atlanten. In der Zeit der Herausgeberwerke mit zahlreichen Autoren sticht das Werk von Olivari indessen heraus: Es trägt die Handschrift eines plastisch-chirurgischen Klinikers mit jahrzehntelanger Erfahrung und vor allem eines Künstlers, der in didaktisch klarer Weise und markant mit dem ihm eigenen „Strich“ das Wesentliche herausstellt. Hier werden die vom Autor erprobten Verfahren bei der von ihm gestellten Indikation in höchst gelungener Weise dargestellt. In der vertrauten Art eines Operationsatlasses sind die verschiedenen Regionen Kopf, Hals, Thorax und Thoraxwand, aber auch Gesäß und Genitalien sowie Extremitäten inklusive der Replantationschirurgie abgehandelt sowie die chirurgische Therapie bei frischen Verbrennungen unter Einschluß eines kleinen Vorspannes zur Pathophysiologie der Verbrennung beschrieben.

Mit Vergnügen liest man die Synopsis der dargestellten historischen Operationstechniken

Für einen Operationsatlas ungewöhnlich steht jedoch am Anfang das Kapitel über die Geschichte der plastischen Chirurgie mit der Darstellung der Nasenplastik, der Nahttechniken und weiterer historischer Operationstechniken. Eine Reihe dieser Techniken finden sich in dem Kapitel über Gesichtsrekonstruktionen wieder. Mit Vergnügen liest man die Synopsis der dargestellten historischen Operationstechniken. Vieles ist Standard, manches vergessen, insbesondere, wenn es um die Erstbeschreiber geht. Mit den ursprünglich nur gestielt verfügbaren Lappenplastiken wurden damals etwa bei komplexen Gesichtsverletzungen extrem gute Ergebnisse erzielt. Das Kapitel schließt mit der Darstellung der vertikalen Brustraffung nach Buja, die bereits 1967 beschrieben wurde. Neven Olivaris Werk ist daher von großem Wert – nicht nur für die angesprochenen Lesergruppen wie den plastischen Chirurgen, interessierten Allgemeinchirurgen, Traumatologen, sondern auch für andere mit plastischer Rekonstruktion befaßten Operateure.

Die Kapitel zu den einzelnen anatomischen Regionen des Körpers sind eine wahre Fundgrube für jeden praktisch tätigen plastischen Chirurgen

Im allgemeinen Teil seines Werkes schildert der Autor die Nahttechniken, verschiedene Lappentypen, insbesondere hinsichtlich der geometrischen Planung und unter dem Aspekt der praktischen Anwendung. Auf detaillierte anatomische Differenzierung neuer Lappenplastiken, wie beispielsweise der Perforatorlappen-Plastiken, wird hier verzichtet. Daß das Werk mehr ist als ein Operationsatlas, zeigt sich im Kapitel über Hauttumoren, in dem die wesentlichen Aspekte eines sinnvollen Vorgehens auch anhand der neueren Erkenntnisse etwa zu den vaskulären Neubildungen und Hämangiomen dargelegt werden. Die Kapitel zu den einzelnen ana-

Olivari, Neven: Praktische Plastische Chirurgie – Ein Operationsatlas.
Unter Mitarbeit von Dirk Richter, Egon Eder, Georg Noever, Birgit Stark, Werner Niermann, Henryk Wikarczyk und Anna Maria Olivari
Gebunden, XVI, 944 Seiten, über 2800 Abb. (davon 620 Farbzeichnungen)
Kaden Verlag Heidelberg 2004, Euro 318,–/sFr 509,–

tomischen Regionen des Körpers sind schließlich eine wahre Fundgrube für jeden praktisch tätigen plastischen Chirurgen, da sie den großen Erfahrungsschatz des Autors mit der sicheren und fundierten Indikationsstellung und Beherrschung der hier vorgestellten Verfahren darstellt. Hier erkennt man den Meister der plastischen Chirurgie, der in der Gesichtsregion den hohen ästhetischen Ansprüchen gerecht wird. Dabei darf natürlich auch das Kapitel über die Therapie der endokrinen Ophthalmopathie durch transpalpebrale Dekompression – eine von Olivari inaugurierte Technik – ebenso wenig fehlen wie die noch von ihm beherrschte Chirurgie der Lippen-Kiefer-Gaumenspalten.

Didaktisch gelungen ist auch die Auswahl der Fälle, die die Defektdeckung mit freien versus konventionellen gestielten oder lokalen Lappen darstellt. An den hier vorgestellten Beispielen kann gerade der Jüngere, der noch die Sicherheit in der Indikation für die verschiedenen Verfahren sucht, vieles lernen.

Vielzahl beeindruckender Fälle der plastisch-chirurgischen Defektdeckung – auch ausgedehnte Lokalrezidive nach Mammakarzinomen oder Strahlenfolgen

Der für die plastische Chirurgie so wichtige große Bereich Mammachirurgie wird fundiert abgehandelt: Vorangestellt sind die Grundlagen zum Mammakarzinom, klassische und neuere Prognosefaktoren sind gegenübergestellt – Grundwissen, das ein Muß für jeden an der Brust operierenden plastischen Chirurgen ist. Ebensowenig fehlen die verschiedenen operativen Optionen sowie wiederum eine Vielzahl beeindruckender Fälle der plastisch-chirurgischen Defektdeckung – auch ausgedehnte Lokalrezidive nach Mammakarzinomen oder Strahlenfolgen.

Im Kapitel Bauch, Gesäß und Genitalien werden die häufigsten vorkommenden Problemfälle mit ihren differentialtherapeutischen Möglichkeiten sehr klar aufgeführt. Auch aktuelle Operationsverfahren, wie die Komponenten-Separation nach Ramirez zum Verschluß ausgedehnter Abdominalhernien, werden beschrieben. Die Chirurgie der Adipositas nimmt einen weiteren großen Teil des Buches ein und wird anhand der an der Wesselinger Klinik weiterentwickelten Technik des Bodyliftings näher beleuchtet. Sinnvollerweise fehlen auch Hinweise auf mögliche Komplikationen, beispielsweise nach Bauchdeckenplastiken sowie Wege zu deren sofortiger Sanierung nicht. In der Extremitäten-Chirurgie bespricht der Autor dann die Möglichkeiten der heute zur Verfügung stehenden Techniken, vorrangig die freien Lappenplastiken. Auch hier wird an typischen Indikationen beispielhaft das Spektrum plastisch-chirurgischer Behandlungsmöglichkeiten aufgezeigt.

Dieses liebevoll geschriebene und meisterhaft illustrierte Buch gehört in die Bibliothek eines jeden plastischen Chirurgen

Die Handchirurgie wird im wesentlichen anhand der Replantationstechnik und innerhalb des Kapitels über Verbrennungsbehandlung abgehandelt. Besonders im Kapitel Verbrennungen stellt Olivari den reichen Erfahrungsschatz seiner Zeit in der Verbrennungsmedizin vor. Die Prinzipien der Nekrosektomie und Hautverpflanzung gelten heute unvermindert und werden anschaulich an den vorhandenen Fallbeispielen demonstriert. Auch hier wird man aufgrund der Zweckausrichtung des Buches in Kauf nehmen, daß die modernen Verfahren des Hautersatzes und auch der Intensivtherapie nicht abgehandelt werden können.

Das wundervolle Buch, das dem Rezensenten viel Freude beim Lesen bereitet hat, ist sicherlich auf dem Wege, ein klassischer Operationsatlas zu werden. Wir verdanken Neven Olivari eine Synopsis seiner persönlich „qualitätsgesicherten“ Verfahren und Lösungsvorschläge. Die Darstellung des erlebten Falles anhand von Strichzeichnungen belegen das, was den erfolgreichen plastischen Chirurgen ausmacht: Die kluge Indikationsstellung und die hervorragend ausgeführte Operation unter Berücksichtigung des Einzelfalles.

Dieses wird der Novize nicht anhand dieses Buches alleine lernen, aber es wird ihn – wenn er es zu seiner eigenen „Bibel“ macht – durch die unzähligen plastisch-chirurgischen Möglichkeiten führen. Dieses liebevoll geschriebene und meisterhaft illustrierte Buch gehört in die Bibliothek eines jeden plastischen Chirurgen und es ist ihm eine weite Verbreitung auch außerhalb des deutschen Sprachraumes zu wünschen. Wie der Autor selbst schreibt, soll der Leser auf einen Blick ein Problem erfassen und eventuell praktischen Nutzen daraus ziehen – dieses Ziel hat Neven Olivari zweifellos erreicht.

Prof. Dr. med. Peter M. Vogt, Hannover

Wer bietet Was?

Aesthetic Medicals GmbH
Jüdenstraße 50, D-10178 Berlin
Telefon +49 (0)30 767660-0, Telefax +49 (0)30 767660-29
E-Mail: info@aesthetic-medicals.de □ www.aesthetic-medicals.de

BIO-ALCAMID – *mehr als ein Filler, eine injizierbare Endoprothese*
Erfolgreich seit 1999 auf dem Markt, ist BIO-ALCAMID ein Polymergel, ausschließlich aus Vernetzung von Alkylimin-Gruppen und Wasser. Für ästhetische Indikationen (tiefe Falten, Jochbein- und Wangenaufbau), HIV Haart induzierte Lipodystrophie und rekonstruktiven Volumenaufbau bei Gewebemangel.

Produkte: ***Lips:*** Für kleinere Defekte
Face: Für größere Defekte im Gesicht
Body: Für größere Defekte im Gesicht und am Körper

Bioinblue – *100% resorbierbarer Filler mit sichtbar lang anhaltendem Effekt*
Bioinblue (94% Wasser, 6% Polyvinylalkohol) wird über einen Zeitraum von durchschnittlich 12 Monaten komplett abgebaut! Die spezielle Vernetzungstechnik bildet ein elastisches drei-dimensionales Gel. Daraus resultieren geringer Verbrauch und optimale Ergebnisse.

Produkte: ***Bioinblue Lips:*** Für Lippenvolumen und zur Konturierung
Deep Blue: Mittlere–tiefe Falten, Wangenkorrekturen, Jochbeinregion

MESOTHERAPIE – Die Mesotherapie wird seit über 50 Jahren praktiziert. Durch feine Mikro-Injektionen können die ausgewogenen Wirkstoffe, versetzt mit Hyaluronsäure, genau dort platziert werden, wo die meisten Gefäße sitzen. Daraus resultieren der Mesolift-Effekt (= erhöhte Grundspannung und Straffheit der Haut), Glättung von feinen oberflächlichen Fältchen und die Aufhellung „müde" wirkender Haut durch Stimulation wichtiger biologischer Zellmetabolismen

Produkte: ***NCTF 135, NCTF 135HA25:*** Sterile biologische Wirkstoffkomplexe
AcHyal: Fließfähige Hyaluronsäure
Glykopeel: Vorbereitendes Peeling
HyaFace: Externe Hyaluronsäure
HyaTox-Forte: Externes Anti-Falten Fluidum

asclepios Medizintechnik
Elzacher Straße 6
D-79261 Gutach
Telefon: 07685/90 93 33
Telefax: 07685/90 93 34
E-Mail: info@asclepios.de □ www.asclepios.de

Ihr kompetenter Partner für Medizintechnik und medizinische Hilfsmittel für die plastische Chirurgie und angrenzende Disziplinen. Unsere Schwerpunkte:

Kompressionsbekleidung nach ästhetisch/kosmetischen Eingriffen

Lipopantys
- Linie Standard: Die hexagonale Gewebestruktur aus Lycra-Mischgewebe garantiert kontrollierte Kompression in alle Richtungen
- Linie Elegance Coolmax: Durch die neuartige „weiche" Gewebemischung bieten diese Produkte bei kontrollierter Kompression ein sehr angenehmes Tragegefühl

Büstenhalter
- Innovative Technologie und Ästhetik für höchste Ansprüche

Kompressionsbekleidung für Schwerbrandverletzte (Fertigung nach Maß)

Hilfsmittel für das Narbenmanagement (Folien und Silikongel)
- Medigel (Folie zur Narbenprophylaxe bzw. Narbentherapie)
- Medipatch (selbstklebende Folie zur Narbenprophylaxe bzw. Narbentherapie)
- Spectragel (Silikongel zur Narbenprophylaxe bzw. Narbentherapie)

Instrumente für Hauttransplantation (Meek-Technik) und Dermatome

Chirurgische Instrumente (Richter)

SUPRATHEL – der resorbierbare Epithelersatz
Der innovative Wundverband zur Beahndlung von großflächigen Hautwunden, eine Entwicklung vom Deutsche Zentrum für Biomaterialien und Organersatz e.V.

Zubehör ■ Sterile Markierstifte ■ Einmalslips zur Fotodokumentation

ATMOS MedizinTechnik GmbH & Co. KG
Ludwig-Kegel-Str. 16, D-79853 Lenzkirch
Telefon +49 7653 689-0, Telefax +49 7653 689-690
E-Mail: atmos@atmosmed.de
www.atmosmed.de

Seit 100 Jahren entwickelt, produziert und verkauft ATMOS innovative Medizintechnik in rund 60 Ländern. Im Bereich der Liposuktion bieten wir unseren Kunden eine Komplettlösung, die jeglichen medizinischen Herausforderungen gewachsen ist:

Produkte für die Fettabsaugung

ATMOS Liposet besteht aus den Komponenten:

■ Chirurgiesauger ATMOS Record 55 DDS:
Selbst bei schwierigen Operationsbedingungen bleibt durch das besonders hohe Vakuum die Liposuktion problemfrei für den Arzt und schonend für den Patienten. Das Direct-Docking-System ermöglicht das schnelle, saubere und fehlerfreie Wechseln der Sekretbehälter.

■ Infiltrationspumpe ATMOS S 2001 TI:
Um den Patienten durch kompetente und schnellere Behandlung zu entlasten, wurde die Infiltrationspumpe ATMOS S 2001 TI entwickelt, die mit herausragender Förderleistung im erhöhten Druckbereich sogar bei Gewebeverhärtungen einsetzbar ist.

Produkte für die Plastische Chirurgie

■ ATMOS RS 221 Radiochirurgie - Der „kalte" Schnitt
Das Radiochirurgiegerät der neuesten Generation ermöglicht nahezu nekrosefreies Schneiden durch das optimale Frequenzband von 2,2 MHz. Radiochirurgisches Schneiden ist jetzt ohne Druck und Zug möglich. Beste Ergebnisse in der Ästhetisch-Plastischen Chirurgie durch das chirurgische Profisystem ATMOS RS 221.

■ Rauch-Absaugsystem AtmoSafe für den OP
Das Rauchabsaugsystem AtmoSafe vermeidet Gesundheitsgefährdung im OP durch toxische Gase, schädliche Aerosole und Humanviren. Es schafft durch seine automatischen Aktivierungsmöglichkeiten komfortabel freie Sicht im Operationsfeld und beseitigt unangenehme Gerüche. Das Filtersystem bietet optimierten Schutz vor Papillomaviren, Ammoniakemissionen, Blausäuredämpfen oder volatilen organischen Verbindungen.

BAXTER Deutschland GmbH
BioScience – Geschäftsbereich BioSurgery
Im Breitspiel 13, D-69126 Heidelberg
Telefon: 06221/397-0, Telefax: 06221/397-166
www.baxter.de

Die BioSurgery-Sparte von Baxter ist auf das intraoperative Wund- und Gewebemanagement spezialisiert.

■ **Tissucol®**, eine natürliche, humane Fibrin-Matrix, wird zur Gewebeklebung und Unterstützung der Wundheilung eingesetzt.

■ **FloSeal®** hingegen ist ein viskoses Gel zur Hämostase, das aus einer Gelatine-Thrombin- Matrix besteht. Es stoppt 97% aller Blutungen – bis hin zur spritzenden arteriellen – in weniger als 3 Minuten.

■ Der synthetische Versiegeler **Coseal®** bildet ein Hydrogel aus Polyethylenglykol und dient der Abdichtung von Gefäßanastomosen sowie zur Adhäsionsprävention in der Kinderherzchirurgie.

■ Daneben hat Baxter BioSurgery eine Familie von hämostyptisch wirksamen Kollagenprodukten (**TissuFleece, TissuFoil und TissuCone**) im Portfolio.

Brustimplantate
Inamed
Maküмed
Mentor
Novamedical
Polytech-Silimed
Rofil Medro
TapMed

Dokumentation
Karl Storz
TapMed
Richard Wolf

Endoskopie
Karl Storz
Richard Wolf

Expander
Inamed
Mentor
Polytech-Silimed
TapMed
Rofil Medro

Wer bietet Was?

Faltenbehandlung
Aesthetic Medicals
Inamed
Novamedical
Q-Med
Polytech-Silimed
Rofil Medro

Fettabsaugung
Atmos
MediEquip
Mentor
Polytech-Silimed
TapMed
Rofil Medro
Richard Wolf

Fibrinkleber
Baxter

Gesichtsimplantate
Mentor
Polytech-Silimed
TapMed

BBD-AESCULAP®
Ein Unternehmen der B. BRAUN-Gruppe

BBD Aesculap GmbH
Am Aesculap-Platz, D-78532 Tuttlingen
Telefon: 0 74 61/91 15-5, Telefax: 0 74 61/91 15-6 58
www.bbraun.de

Als Komplettanbieter für chirurgische Verbrauchsmaterialien führen wir unter anderem

Chirurgisches Nahtmaterial

- Safil® ein mittelfristig resorbierbares Nahtmaterial aus Polyglykolsäure, geflochten oder monofil, erhältlich in den Stärken USP 10/0 bis 2
- Premilene® das nicht resorbierbare Monofilament aus Polypropylen ist in den Stärken USP 10/0 bis 1 erhältlich
- Safil® Quick ein kurzfristig resorbierbares, geflochtenes Nahtmaterial aus Polyglykolsäure für Intrakutannähte, in den Stärken USP 8/0 bis 2 erhältlich

Unser Nahtmaterial ist mit atraumatischen Nadeln aus geprüfter Stahlqualität armiert. Mehr als 100 atraumatische Nadeltypen für alle chirurgische Disziplinen und individuelle Präferenzen des Operateurs sind verfügbar. Diese Nadeln verfügen über ein praxisgerechtes Design, gewährleisten ein gutes Durchstichverhalten, gute Gleitfähigkeit, angepaßte Biegesteifigkeit, Bruchfestigkeit und minimales Gewebetrauma.

Nahtsets

- *Derma-Set* ist ein chirurgisches Spezialnahtset zur Fixierung von Hauttransplantaten. Derma-Set besteht aus acht 15 cm langen Polypropylenfäden, die jeweils doppelt armiert sind.
- *Ear-Set* ist ein Spezialnahtset zur Rekonstruktion der Ohrmuschel unter Verwendung von Rippenknorpel. Es besteht aus fünf 15 cm langen Stahlfäden, die jeweils doppelt armiert sind.

Gewebekleber

Histoacryl® für den nahtlosen Verschluß kleiner Hautwunden

beautypool

beautypool GmbH
Steinsbüscherhof, D-53604 Bad Honnef
Telefon: 0 22 24/98 67 80 / 90 21 61, Telefax: 0 22 24/90 21 62
E-Mail: info@beautypool-online.de
www.beautypool-online.de

ANTI-AGING * ANTI-AKNE * ANTI-HYPERPIGMENTIERUNG

SKIN TECH PEELINGS
Easy TCA Peeling 15 % TCA
Unideep 23 % TCA
Only Touch 40 % TCA
Set Sandbraison
Easy Phytic Solution
Pre Peel Cleanser (Reinigungsschaum)

SKIN TECH Medizinisches Cremeprogramm
Vitamin E Anti-oxidant (Moisturizer Anti-Aging Creme)
Purifyingcreme (Aknecreme)
Blending Bleaching (Depigmentierungscreme)
DHEA Phyto
Re-Nutriv ACE Lipoic Complex
Actilift mit Nor Choline (DMAE)

PRO-MEDIC Medizinisches Cremeprogramm
juvenesse (Kapseln mit Omega 3, Omega 6 und Vitaminen)
kinederm-C Creme (Vitamin C Creme)
kinederm-C Ampullen (Vitamin C)
redevit a+c (Anti-Aging Konzentrat)
retiderm k (Vitamin A Creme)
mediclean (Depigmentierungscreme)
medi-Block color und colorless (Sunblocker)
medi-Block make up (mit SPF 50)
kelagel (gegen Hämatome und Schwellungen)
hylactive (Feuchtigkeitsemulsion)
c-kaderm (Narbenreduktionscreme)
anestop (Anästhetikum zur äusseren Anwendung)

INAMED AESTHETICS
COLLAGEN Aesthetics
INAMED HEALTH

Inamed Aesthetics GmbH
Hansaallee 201, D-40549 Düsseldorf
Telefon: 0211/16895-0, Telefax: 0211/16895-16
E-Mail: info@inamed-aesthetics.de
www.inamed.com

Seit über 25 Jahren steht Inamed für innovative Lösungen im plastisch-ästhetischen Bereich. In drei Geschäftsfeldern – Breast Aesthetics, Facial Aesthetics und Health – sichern qualitativ hochwertige, verläßliche und innovative Produkte unsere führende Stellung im Markt.

Auf dem Gebiet Breast Aesthetics genießt Inamed einen hervorragenden Ruf als Anbieter hochwertiger Implantate zur Brustaugmentation und -rekonstruktion. Im Bereich Facial Aesthetics bieten wir ein bewährtes und umfassendes Produktprogramm zur Faltentherapie. Unsere Sparte Health vermarktet hochqualitative Produkte für die langfristig wirkende Behandlung von Übergewicht.

Unsere Vision: Richtungsweisend zu sein in der Entwicklung und Vermarktung innovativer, hochqualitativer und wissenschaftlich fundierter Produkte und Leistungen, die die Lebensqualität verbessern.

Unsere Produkte

- Breast Aesthetics

McGhan Silikongel Brustimplantate
McGhan Saline Brustimplantate
McGhan Hautexpander zur Rekonstruktion
CUI Silikongel Brustimplantate
CUI Saline Brustimplantate
CUI Hautexpander zur Rekonstruktion
Gewebeexpander
Marena® Kompressionsbekleidung
Epiderm® Silikonfolie und Silikongel
Snowden Pencer chirurgisches Instrumentarium

- Facial Aesthetics

Zyderm®, Zyplast®, Hylaform®, HydraFill®

- Health

BIBTM BioEnterics® Intragastric Balloon
Lap-Band® System

Wer bietet Was?

Lumenis (Germany) GmbH
Heinrich-Hertz-Straße 3, D-63303 Dreieich
Telefon: (06103) 8335-0, Telefax: (06103) 8335-300
E-Mail : info@lumenis.de □ www.lumenis.de

Lumenis versteht sich als innovatives Unternehmen der Lasertechnologie in der Medizin und der Ästhetik. Unser Ziel ist es, bestehende Laseranwendungen und Lichttherapieverfahren effizienter und einfacher zu gestalten und neue Behandlungsmethoden zu entwickeln. Dabei orientieren wir uns an den medizinischen Erfordernissen und den Vorstellungen von Ärzten und Patienten. Weltweite Präsenz und kundenorientierter Service haben uns in der Vergangenheit zu einem der führenden Anbieter in der Lasermedizin gemacht.

Laser für die Chirurgie

VersaPulse™ PowerSuite®
Der leistungsstärkste Holmium-Laser mit bis zu 100 Watt und 2 Joule bei 50 Hertz ermöglicht einen glatten, schnelleren Schnitt

ULTRAPulse ENCORE
Der leistungsstarke CO_2-Laser für Blepharoplastik und Skinresurfacing

30 C 40 C
Die kompakten CO_2-Lasersysteme mit Leistungen von 30W und 40W verbinden Mobilität mit kompromißloser Performance

NovaPulse™
NovaPulse CO_2 Chirurgie Laser für kleine Kliniken und Praxen

AcuBlade®
Ein revolutionäres Lasersystem, daß die Mikrochirurgie durch seine Robotertechnik bereichert

OtoLAM®
Das ultimative Instrument für die Behandlung einer Mittelohrentzündung

MediEquip International
Heidelberger Landstraße 7, D-64297 Darmstadt
Telefon: 0 61 51/95 39 97, Telefax: 0 61 51/95 39 99
E-Mail: info@mediequip .de
www.mediequip.de

Kompressionsbekleidung nach ästhetisch/kosmetischen Eingriffen:
MediEquip Int. bietet ein Sortiment an über 70 verschiedenen hochwertigen ETO-Premium-Kompressionsmiedern für Frau und Mann; Standard und nach Maß, Lieferzeit: 1 Tag (2 bei Maß). 20 Jahre Erfahrung.

Kompressionsbekleidung für Schwerbrandverletzte
Fertigung nach Maß

Kompressionsbekleidung für Stomapatienten
Fertigung nach Maß. Passend für jede Stomaversorgung. 30 verschiedene Grundmodelle.

Einmalslips zur Fotodokumentation

MAKÜMED Implant Technologies
Maximillianstraße 35, D-80539 München
Telefon: 0800/62583633 oder 089/52036897
Telefax: 089/52036899
E-Mail: info@pip-deutschland.de
www.pip-deutschland.de

MAKÜMED Implant Technologies vertreibt für den weltweit drittgrößten Hersteller von medizinischen Silikonimplantaten Brustimplantate in Deutschland im Generalvertrieb. Silikonimplantate von P.I.P. entsprechen den Klasse III Spezifikationen der EU-Richtlinien 93/42/CEE und 2003/12/CEE und tragen das CE-Zeichen CE0197. Der Herstellungsprozeß entsprechend dem ISO 9001 und 13485 Standard ist vom TÜV-Rheinland zertifiziert. MAKÜMED verfügt über ein umfassendes Qualitätsmanagement-System und ist nach ISO 13485 und 9001 zertifiziert.

Gelgefüllte Mammaimplantate
Hochkohäsives Silikongel
- texturierte Oberfläche, Hochprofil, rund
- texturierte Oberfläche, ultra-hohes Profil, rund
- mikro-texturierte Oberfläche, Hochprofil, rund
- titanisierte, mikro-texturierte Oberfläche, Hochprofil, rund
- texturierte Oberfläche, anatomisch geformt
- texturierte Oberfläche, asymmetrisch geformt

Kochsalzgefüllte Mammaimplantate
Exakt vorgefüllt mit isotoner Kochsalzlösung
- ventillos, glatte Oberfläche, Hochprofil, rund
- ventillos, mikro-texturierte Oberfläche, Hochprofil, rund

Messimplantate
Hochkohäsives Silikongel
- glatte Oberfläche, Hochprofil, rund
- glatte Oberfläche, Hochprofil, anatomisch geformt
- glatte Oberfläche, Hochprofil, asymmetrisch geformt

Mentor Deutschland GmbH
Ludwigstraße 45, D-85399 Hallbergmoos
Telefon: 0811/60050-0, Telefax: 0811/60050-11
E-Mail: info@mentor-deutschland.de
www.mentor-deutschland.de

Mammaimplantate
- Gelgefüllte Implantate
- Becker® Implantate
- Messimplantate
- Saline Implantate
- Permanentexpander

Expander
- Brust-Expander
- Gewebe-Expander

Produkte für die Fettabsaugung
- Systeme
- Microinfiltrationskanülen
- Caromed® Kompressionswäsche
- Kanülen Instrumentarium
- Coleman-System

Gesichtsimplantate
- Wange
- Nase
- Kinn

Hämostyptika
Baxter

Handchirurgie
Karl Storz
TapMed
Richard Wolf
Zeiss

Hautkleber
BBD-Aesculap

Kompressionswäsche
Asclepios
Inamed
MediEquip
Mentor
Novamedical
Polytech-Silimed
Rofil Medro

Laser
Lumenis
Wave Light

Wer bietet Was?

Lichtquellen
Karl Storz
Richard Wolf

Mammaimplantate
Inamed
Makümed
Mentor
Novamedical
Polytech-Silimed
Rofil Medro
TapMed

Medizinische Kosmetikprodukte
Aesthetic Medicals
Beautypool
Rofil Medro

Mesotherapie
Aesthetic Medicals
Rofil Medro

Mikrochirurgie
Richard Wolf
Zeiss

Novamedical GmbH
Elisabeth-Selbert-Straße 5, D-40764 Langenfeld
Telefon: +49 (0) 2173/39955, Telefax: +49 (0) 2173/3995454
E-Mail: info@novamedical.de
www.novamedical.de

Dermalive
Injizierbare Mikroimplantate für Faltenkorrektur

Dermadeep
Injizierbare Mikroimplantate zur Augmentation von Wangen und Kinn

Perouse Plastie
Silikongel gefüllte Mammimplantate

Voe
Kompressionsbandagen nach Liposuktion

Suture Strip Plus
Elastische Wundverschlußstreifen

Sil-Med
Geschlossenes Silikon - Wunddrainagensystem

Brennen
Skin Graft Mesher

Mediskin
Tiefgefrorene, sterile Schweinehaut für die Brandverletztentherapie

Novagel
Silikongel – Platte für Narben- und Keloidtherapie

POLYTECH SILIMED EUROPE GmbH

POLYTECH SILIMED Europe GmbH
Altheimer Straße 32, D-64807 Dieburg
Telefon: 06071/98630, Telefax: 06071/986330
E-Mail: Kundenservice@PolytechSilimed.de
www.PolytechSilimed.de

Produkte – Auswahl – Service

POLYTECH SILIMED Europe GmbH bietet dem Operateur ein einzigartiges Spektrum an Implantaten und Geräte für die Körperkonturkorrektur. Unser Schwerpunkt liegt auf silikongelgefüllten Mammaimplantaten, da diese erwiesenermaßen ein optimaler Weichteilersatz sind. Bezüglich der Oberfläche der Implantate kann der Operateur zwischen MikroPolyurethanSchaum-beschichteten, texturierten und glattwandigen Implantaten wählen. Neben den silikongelgefüllten Implantaten stehen auffüllbare und Doppellumen-Implantate zur Verfügung.

Mamma-, Fazial-, Gluteus-, Testikular- und Wadenimplantate gehören, ebenso wie eine große Auswahl an Expandern, zum Standardprogramm. Patientenspezifische Implantate und Sonderanfertigungen erweitern die Angebotsvielfalt an Implantaten.

Geräte und Instrumente für die Lipoaspiration, Pigmentation und Dermabrasion, sowie Kompressionsbustiers und Produkte für die Narbentherapie komplettieren die Produktpalette für die plastische und rekonstruktive Chirurgie.

Q-MED

Q-Med GmbH
Berliner Ring 89, D-64625 Bensheim
Telefon: 06251/77079-13
E-Mail: info.germany@q-med.com
www.restylane.de

RESTYLANE – NATURAL BEAUTY MADE IN SCHWEDEN. Q-Med bietet Ihnen ein vollständiges Produktsortiment zur Augmentation von feinsten Linien bis hin zu tiefen Falten, zum Aufbau von Lippen und zum Modellieren der Gesichtskonturen bis hin zur Hautverjüngung. Das maßgeschneiderte Konzept stellt die Lösung für sehr viele Patientenbedürfnisse dar. Für eine optimale Wirkung ist die Größe der Gelpartikel in jedem Produkt so gewählt, daß sie zur Gewebedichte in der empfohlenen Gewebetiefe paßt.

Jedes RESTYLANE Produkt besteht zu 90% aus dem kristallklaren NASHA-Gel (nicht-animalische stabilisierte Hyaluronsäure). Das NASHA-Gel in RESTYLANE ist maximal zu 1% stabilisiert. Dies ist die Grundlage für Produkte mit der hervorragenden Biokompatibilität der Hyaluronsäure kombiniert mit einer längeren therapeutischen Wirkung.

RESTYLANE ist seit 1996 in Europa für den Vertrieb zugelassen. Im Dezember 2003 wurde RESTYLANE von der US-amerikanischen Arzneimittelaufsichtbehörde FDA die Zulassung für den Vertrieb in den USA erteilt.

- **RESTYLANE Touch** – ein homogenes Gel mit sehr feinen NASHA-Partikeln, glättet feine oberflächliche Linien und Fältchen.
- **RESTYLANE** – enthält mittelgroße NASHA-Gelpartikel und wird zur Unterspritzung von Falten sowie zum Formen der Lippen eingesetzt.
- **RESTYLANE Perlane** – gibt viel Volumen durch die größeren Gel-Partikel; besonders für den Lippenbereich geeignet, glättet tiefere Falten und modelliert die Gesichtskonturen.
- **RESTYLANE SubQ** – Neu! Speziell zum Modellieren der Gesichtskonturen, insbesondere der Kinn- und Wangenpartie, besteht aus den größten Gelpartikeln.
- **RESTYLANE Vital** – Neu! Zur Hautverjüngung für ein jugendlich frisches Aussehen.

Wer bietet Was?
www.kaden-verlag.de
jetzt.

Wer bietet Was?

Richard Wolf GmbH
Pforzheimer Straße 32, D-75438 Knittlingen
Telefon: 07043/35-0, Telefax: 07043/35-462
E-Mail: benjamin.seidenspinner@richard-wolf.com
www.richard-wolf.com

Als einer der führenden Hersteller in der Endoskopie können wir im Fachbereich Plastische Chirurgie folgende Instrumentensets für das endoskopisch unterstützte Operieren anbieten:

- **Stirnlift**
- **Blepharoplastik**
- **Rhinoplastik**
- **Brustrekonstruktion**
- **Abdominalplastik**
- **Endo-Dokumentation**
- **HF-Geräte**
- **Systemlösung für die Fettabsaugung**

Neben den oben angeführten Instrumentensets für die Plastische Chirurgie können wir ergänzend folgende Visualisierungs- und Dokumentationssysteme bieten:

- **Endo-Kamera-Systeme** mit digitaler Bildverarbeitung in 1 und 3 Chip Ausführung.
- **MEDIMAGE**: Hiermit ist ein komplettes, digitales Patientenbild- und Dokumentenmanagement möglich sowie Bildakquisition, -verarbeitung und -archivierung. Darüber hinaus die Aufnahme von Einzelbildern und Filmsequenzen, sowie die direkte Erstellung von Operationsberichten. Weiterhin bietet MEDIMAGE die Möglichkeit zur intraoperativen Darstellung von präoperativen Röntgen-Bilddaten oder andere präoperativen, operationsrevelvanten Daten wie z. B. Ultraschall, CT, etc.
- **L-CAP MOTION**: Der medizinische CD-Recorder zur einfachen Dokumentation von endoskopisch erzieltem Bildmaterial
- **Halogen und Xenon Lichtquellen** in verschiedenen Ausführungen um allen Anforderungen gerecht zu werden

ROFIL MEDRO GmbH – Medizinische Produkte
Waagenstraße 32, D-40229 Düsseldorf
Telefon: +49 (211) 22 18 66, Telefax: +49 (211) 22 18 67
E-Mail: info@rofilmedro.de
www.rofilmedro.de

Unsere Produktpalette umfaßt

- Runde und tropfenförmige Implantate und Expander für die Mammachirurgie
- Asymmetrische anatomisch geformte Naturformimplantate
- Injizierbare Implantate zur Faltentherapie: Rofilan, Reviderm intra, Artecoll und Outline Medizinische Kosmetik: Philoderm professionell (z. B. Fruchtsäurepeelings) Ästhetische Mesotherapie – Mesolift – Injektionslypolyse – Cellulitetherapie
- Produkte zur Narbentherapie, z.B. Zeraderm Scar Gel
- Komplettversorgung für die Liposuktion: Kanülen, Geräte zur Infiltration und Absaugung, Vibrationslipektomie, postoperative Kompressionsversorgung
- Medizinische Kosmetik: Philoderm professional
- Mesotherapie
  – Mesolift
  – Injektionslipolyse

Dr. Suwelack Skin & Health Care AG
Josef-Suwelack-Straße, D-48727 Billerbeck
Telefon 02543/72527, Telefax 02543/72360
E-Mail: Info@matriderm.de
www.matriderm.de

Produktkonzepte auf der Basis natürlicher, gefriergetrockneter Biomatrices

Matriderm® – Collagen-Elastin-Matrix zur dermalen Regeneration

In einer kontrollierten klinischen Studie zur Deckung von Vollhautdefekten mit Spalthauttransplantaten auf Matriderm® wurde eine signifikant höhere Elastizität der mit Matriderm® regenerierten Areale nachgewiesen.

Mit der Transplantation von Spalthaut in Kombination mit Matriderm® steht ein neues Verfahren zur Verfügung, in dem mit einem einzigen Operationsschritt tief dermale Defekte oberflächlich mit Spalthaut geschlossen und gleichzeitig Strukturen für den Wiederaufbau der Dermis geliefert werden. Die Ernährung der Spalthaut ist durch die offenporige Struktur der Collagen-Elastin-Matrix gewährleistet. Das Collagen und insbesondere das Elastin werden während der Regenerationsphase in neu entstehendes Gewebe integriert; die regenerierte Haut fühlt sich spürbar natürlicher an.

Die Vorteile der Spalthauttransplantation mit Matriderm®:

- Spürbar geschmeidigere Haut
- Signifikant höhere Elastizität
- Verzicht auf zweite Operation

Gern stehen wir Ihnen für weitere Informationen zur Verfügung!

Karl Storz GmbH & Co. KG
Mittelstraße 8, D-78532 Tuttlingen
Telefon: 07461/708-0, Telefax: 07461/708-105
E-Mail: info@karlstorz.de
www.karlstorz.com

Seit den Anfängen des Hauses KARL STORZ im Jahre 1945 ist über ein halbes Jahrhundert vergangen – eine Zeit, in der unser Unternehmen ein bedeutendes Kapitel Medizin- und Technikgeschichte geschrieben hat. Die moderne Endoskopie hat einerseits die medizinische Diagnostik revolutioniert und andererseits neuartige Operationstechniken ermöglicht. Sie erlaubt heute patientenschonende und wirtschaftliche Eingriffe.

Karl Storz bietet für folgende drei der vier tragenden Säulen der Plastischen Chirurgie hochwertige Instrumente und herausragende optische Systeme:

Ästhetische Chirurgie – Rekonstruktive Chirurgie – Handchirurgie

Die Produktpalette von KARL STORZ umfasst außerdem modernste, vollständig digital arbeitende 3-Chip-Kameras ebenso wie mobile ALL-in-ONE Lösungen für die Praxis und das notwendige Zubehör wie Monitore und digitale Bildspeichersysteme.

Für den essentiellen Bereich der Beleuchtung bietet KARL STORZ von der Hochleistungs-Xenon-Lichtquelle bis zur mobilen Batterie-Lichtquelle eine unerreicht vielfältige Auswahl, die das gesamte Spektrum möglicher Anwendungen abdeckt.

Revolutionäre Neuentwicklungen, wie der voll vernetzte Operationssaal OR1™ und die zentrale Bild- und Datenverwaltung KARL STORZ AIDA™, ergänzen die bisherige Produktpalette.

Nahtmaterial
Nahtsets
BBD-Aesculap

Narbentherapie
Asclepios
Beautypool
Dr. Suwelack
MediEquip
Novamedical
Polytech-Silimed
Rofil Medro

OP-Einrichtungen
Karl Storz
TapMed
Richard Wolf
Zeiss

Operationsmikroskope
Zeiss

OP-Instrumente
Inamed
Karl Storz
TapMed
Richard Wolf

Wer bietet Was?

Pharmaka
Baxter

Stoma
MediEquip

Verbrennungen
Dr. Suwelack
MediEquip
Novamedical

Wundversorgung
Baxter
BBD-Aesculap
Novamedical

TapMed

TapMed Medizintechnik Handels GmbH
Gutshof 15-17, D-34270 Schauenburg-Hoof
Telefon: 05601-9299-0, Telefax: 05601-9299-44
Service: 0800-AESTHETIC
E-Mail: info@tapmed.de □ www.tapmed.de

Mit einem ständig wachsenden Programm hat sich TapMed innerhalb von wenigen Jahren zu einem wichtigen Anbieter in der Plastischen, Ästhetischen und Wiederherstellungs-Chirurgie entwickelt. TapMed bietet dem Operateur hochwertige Produkte von führenden Herstellern, u.a.:

- Komplettes Instrumentarium von Stille
- Endoskopische Technik von Karl Storz
- SilverGlide – bipolare nicht klebende Pinzetten von Sutter
- CHESS – Fixierung in der Handchirurgie von CANICA
- Gesichts-Implantate von GORE
- Mamma-Implantate von Eurosilicone
- Hautexpander von Eurosilicone
- PAL-600E – Power-Assisted-Liposuction von MicroAire
- Gefäß-Koppler von MCA-Synovis
- Neurotube – geführte Nervenregeneration von MCA-Synovis

Darüber hinaus bietet TapMed ein Programm zur druckentlastenden Patienten-Lagerung und Positionierung auf dem OP-Tisch.

WaveLight

WaveLight Laser Technologie AG
Am Wolfsmantel 5, D-91058 Erlangen
Telefon: 0 91 31/61 86-140, Telefax: 0 91 31/61 86-202
E-Mail: kanzler@wavelight-laser.com
www.wavelight-laser.com

Lasersysteme für Ästhetik & Dermatologie

ARION: Entfernung unerwünschter Körperbehaarung
Effektives Alexandrit Lasersystem für die rasche Entfernung unerwünschter Körperbehaarung. Daneben können oberflächliche vaskuläre Veränderungen ebenso schonend beseitigt werden.

BURANE: Skin Resurfacing, Skin Rejuvenation, Narbenglättung, benigne Hautveränderungen
Universelles Erbium:YAG Lasersystem für die dermatologische Praxis. Die XL Version des Gerätes bietet mit der „Triple-Mode-Technologie", die auf dem Markt einzigartige Möglichkeit, das klassische Ablationsverfahren (Skin Resurfacing) mit einer thermischen Funktion (non-ablativ) zu kombinieren.

MYDON: Behandlung vaskulärer Hautveränderungen
Vielseitiges Neodym:YAG Lasersystem für die schonende Behandlung vaskulärer Hautveränderungen, unabhängig von Färbung der Gefäße (bläulich und rötlich) und von der Lage (oberflächlich als auch tiefer gelegen). Zusätzlich effektiver Epilationsmodus für alle Hauttypen (I bis VI).

SINON: Entfernung von pigmentierten Hautveränderungen und Tätowierungen
Bewährtes Q-switched Rubin Lasersystem zur narbenfreien Entfernung von Tätowierungen, pigmentierten Hautveränderungen und Haarentfernung bei hellen Hauttypen.

TALOS: Therapierung von Psoriasis, Vitiligo und atopischer Dermatitis
Wirkungsvolles Excimer Lasersystem für die effektive und erfolgversprechende Behandlung von Psoriasis, Vitiligo und atopischer Dermatitis.

ZEISS

Carl Zeiss Surgical GmbH
D-73446 Oberkochen
E-mail: OPMI@zeiss.de
www.zeiss.de/chirurgie

Als Wegbereiter und Marktführer im Bereich der Operationsmikroskope ist Carl Zeiss stolz durch Neuentwicklungen auf dem Gebiet der optischen und digitalen Visualisierungstechnologie zur Weiterentwicklung von Behandlungsmethoden beizutragen.

Mit der Zielsetzung Chirurgen bei der Verbesserung von Lebensqualität zu unterstützen, eröffnet das traditionelle Optik-Unternehmen mit innovativen Lösungen neue Wege für die Medizintechnik:

OPMI® Vario/S88 ermöglicht die Visualisierung feinster Strukturen, die mit bloßem Auge nicht erkennbar sind. Neben der hohen Vergrößerung und der universellen Einsetzbarkeit in verschiedenen chirurgischen Disziplinen bietet das ergonomische Design idealen Arbeitskomfort.

Die **Prismen-Lupe KS und KF** überzeugen mit brillanter Zeiss-Optik, außerordentlicher Schärfentiefe und mit einem breiten Spektrum an Vergrößerungen.
Das geringe Gewicht und die ergonomische Passform gewährleisten optimalen Tragekomfort.

Mit den innovativen **MediLive™ -Produkten** eröffnet Carl Zeiss genial einfache Möglichkeiten, Videos und Bildmaterial zu Präsentations- und Dokumentationszwecken aufzuzeichnen, zu editieren und auf mobile Datenträger abzuspeichern.

Für weitere Informationen besuchen Sie uns bitte unter www.zeiss.de/chirurgie .

Wer bietet Was?

Fehlt Ihre Firma?

& 06221/1377620

The Siltex® Becker Expander/Implant Family

Mentor Innovation

Siltex® Contour Profile® Becker 35

Der erste und einzige
Becker-Expander
in anatomischer Form



Siltex® Round Becker 25



Siltex® Round Becker 50

NEU!



Siltex® Contour Profile® Becker 35

Kohäsiv
I + II

- Kombination von Expander und Brustimplantat
- Doppel-Lumen-Implantat: postoperativ anpassbar
- Äußeres Lumen mit Mentor Memory-Gel®
- Einzigartiges selbstverschliessendes Ventilsystem

Mentor Deutschland GmbH
Ludwigstraße 45 · Haus C · D-85399 Hallbergmoos
Telefon: 0811/600 50-0 · Telefax: 0811/600 50-11

the power to transform
MENTOR






Wo Qualität, Integrität, Erfahrung und Innovation sich treffen.



WIR SETZEN DEN STANDARD

Brustimplantate

Liposuction

Marketingprogramme

Kundenservice

© December 2004 Mentor 0410026

Mentor Deutschland GmbH
Ludwigstraße 45 · Haus C · D-85399 Hallbergmoos
Telefon: 08 11/6 00 50-0 · Telefax: 08 11/6 00 50-11

the power to transform

MENTOR