Plastische CHIRURGIE

6. Jahrgang • Heft 3
September 2006

Mitteilungen Deutsche Gesellschaft der Plastischen, Rekonstruktiven und Ästhetischen Chirurgen Vereinigung der Deutschen Ästhetisch-Plastischen Chirurgen – VDÄPC



Das Ohr aus dem Labor

Grundlagen der Gewebeexpansion

Narben und plastisch-ästhetische Chirurgie

Ehren- und Verhaltenskodizes

Hautersatzmaterialien

Aktuelle Nachrichten

37. Jahrestagung DGPRÄC
11. Jahrestagung VDÄPC



Eurogress Aachen 2006

Eine Publikation des Kaden Verlags

Postvertriebsstück D57442 Gebühr bezahlt • Dr. Kaden Verlag GmbH & Co. KG • Ringstraße 19 • 69115 Heidelberg ISSN1618-6214



MERZ. Modulare Konzepte

Für sichtbar schöne Haut

Die modularen Konzepte von Merz bieten Ihnen zukunftsweisende Innovationen.

Hyal-System® zur flächigen Hautverjüngung und Belotero® zur Behandlung von mittleren bis tiefen Falten sowie zur Lippenaugmentation.

Hyal-System
Verjüngt die Haut auf ganzer Fläche.

BELOTERO®

Eine lebendige Gesellschaft

Mit dem Umzug ins Langenbeck-Virchow-Haus ist auch unsere Kooperation mit P + R zu Ende gegangen: Frau Kerstin van Ark, die zum 1. Juni 2006 die Leitung der Pressestelle übernommen hat, betreut derzeit zusätzlich unsere Geschäftsstelle als kommissarische Leiterin. Sie hat bereits zügig die Verlinkung der Mitglieder-Websites mit der unserer Gesellschaft in Angriff genommen; daneben richtet sie das Büro ein, betreut Journalisten und beantwortet jedes Telefonat, jedes Schreiben von Mitgliedern oder ratsuchenden Patienten gründlich und einfühlsam.
Es wird noch einige Zeit dauern, bis im Langenbeck-Haus alles seinen Platz gefunden hat, doch dann wird unser Büro dort hoffentlich das sein sein, was wir uns für unsere Gesellschaft wünschen: Ein Ort der Begegnung nicht nur für unserer Mitglieder untereinander, sondern auch mit Kollegen anderer Fachgebiete, Journalisten und Besuchern aus aller Welt.

Unsere nächste Begegnung in Aachen verspricht, spannend zu werden

Die Vorbereitungen für den IPRAS Weltkongreß im Juni 2007 laufen auf Hochtouren: Wir hoffen sehr darauf, daß Sie alle, auch unsere jüngeren Mitglieder, Abstracts einreichen. Die Chance, uns im eigenen Land vor so vielen Vertretern der internationalen plastischen Chirurgie zu präsentieren, wird so schnell nicht mehr wiederkommen!

Und sie freuen sich alle auf uns, auf Berlin und auf ein Deutschland, das während der Fußballweltmeisterschaft so viele Sympathien hinzu gewonnen hat.
Auch unsere nächste Begegnung in Aachen verspricht, spannend zu werden: Die Tagungsleiter haben ein üppiges Programm zusammengestellt, das im Vorfeld auch heftige Diskussionen ausgelöst hat –, ein Beweis dafür, wie lebendig und jung unsere Gesellschaft geblieben ist.
Leidenschaftliche Diskussionen wird es nicht nur im wissenschaftlichen Programm geben: Die vielen Briefe, die Sie mir im vergangenen Jahr geschrieben haben, beweisen, wie sehr Sie alle Anteil nehmen an dem, was in dieser und mit dieser Gesellschaft geschieht. Die Mitglieder des Ehrenrats, der einzelnen Kommissionen und des Vorstands, haben ein enormes Arbeitspensum bewältigt. Die Ergebnisse möchten wir Ihnen bei der Mitgliederversammlung vorstellen.

Wir freuen uns auf die Begegnung mit IHNEN!



Dr. med. Marita Eisenmann-Klein
Präsidentin DGPRÄC



Die Revolution in der Hautregeneration

ReCell® wurde zur Optimierung der Wundheilung entwickelt. Es verbessert die funktionellen und ästhetischen Eigenschaften der Haut

ReCell® bringt Tissue Engineering direkt zum Patienten. Zur Behandlung wird dem Patienten eine kleine gesunde Hautprobe entnommen und unmittelbar aufbereitet. In kürzester Zeit können die verletzten und zerstörten Hautareale mit autologen Zellen behandelt werden. In den meisten Fällen ist das Resultat eine signifikante Verbesserung des Hauterscheinungsbildes. Dies bedeutet für Ihre Patienten eine verbesserte Lebensqualität.[1]

ReCell® beschleunigt die Heilung von Verbrennungen und Traumata und erleichtert die Korrektur epidermaler Defekte, bei reduziertem Risiko der Narbenbildung oder veränderter Pigmentierung.[2,3]

ReCell® kann eine natürliche Pigmentierung ermöglichen, sowohl bei Narben als auch bei stabiler Vitiligo und anderen hypopigmentierten Hautdefekten.[4]

ReCell® kann in Kombination mit anderen Verfahren, wie Skin Resurfacing, Facial Rejuvenation und weiteren ästhetischen oder rekonstruktiven Eingriffen, zur Verringerung unerwünschter Nebeneffekte und Komplikationen eingesetzt werden.

Für weitere Informationen besuchen Sie www.polytechsilimed.de oder www.recell.info

- **Verbrennungen und Verbrühungen**
- **Akute Traumata**
- **Narbenrevisionen**
- **Epidermale Defekte**
- **Kosmetische Verfüngungsprozeduren**
- **Hypopigmentierung**

1. Wood FM. 2005. "Clinical Potential of Autologous Epithelial Suspension". Wounds. Aug;16(8):310-22. 2. Navarro FA, Stoner ML, Lee HB, Park GS, Wood FM, Orgill DP. 2001. "Melanocyte Repopulation in Full Thickness Wounds Using a Cell Spray Apparatus". J Burn Care Rehabil. Jan-Feb;22(1):41-49. 3. Navarro FA, Stoner ML, Park GS, Hinabaw AD, Lee HB, Wood FM, Orgill DP. 2000. "Sprayed Keratinocyte Suspensions Accelerate Epithelial Coverage in a Porcine Microkeratome Model". J Burn Care Rehabil. Nov-Dec;21(6):513-518. 4. Stoner ML, Wood FM. 2000. "The Treatment of Hypopigmented Lesions with Cultured Epithelial Autograft". J Burn Care Rehabil. Jan-Feb;21(1 Pt 1):60-64.

CE 0123

reCELL 3



POLYTECH SILIMED Europe GmbH · Altheimer Str. 32 · 84307 Eggenfelden · Deutschland
www.PolytechSilimed.de · Email: Marketingservice@polytechSilimed.de
Tel.: +49 (0) 08 721 - 01 05 0 · Fax: +49 (0) 08 721 - 01 05 30

ReCell® ist nach dem Medizinprodukte-Gesetz (MPG) CE zertifiziert

Plastische CHIRURGIE

Mitteilungen der
Deutschen Gesellschaft der Plastischen, Rekonstruktiven und Ästhetischen Chirurgen
Vereinigung der Deutschen Ästhetisch-Plastischen Chirurgen – VDÄPC

Herausgeber
im Auftrag des Geschäftsführenden Präsidiums:
Dr. med. Marita Eisenmann-Klein, Regensburg
Im Auftrag der
Deutschen Gesellschaft der Plastischen, Rekonstruktiven und Ästhetischen Chirurgen
Vereinigung der Deutschen Ästhetisch-Plastischen Chirurgen VDÄPC

Erscheinungsweise: 4 Ausgaben (März, Juni, September, Dezember)

Abonnement: Bestellung beim Verlag oder bei jeder Buchhandlung

Bezugspreis: Jahresabonnement € 80,– (inkl. 7% MwSt. zzgl. Porto und Versand). Einzelheft außerhalb des Abonnements € 23,– (inkl. 7% MwSt., zzgl. Versand).
Bei Bestellung im Laufe des Jahres wird der Bezugspreis anteilig berechnet. Der Abonnent kann seine Bestellung innerhalb von 7 Tagen schriftlich beim Verlag widerrufen. Das Abonnement gilt zunächst bis zum Ende des begonnen Jahres. Es verlängert sich um jeweils ein Jahr, wenn die Kündigung nicht bis zum 31.10. schriftlich im Verlag vorliegt. Kann die Zeitschrift aufgrund Streiks oder höherer Gewalt nicht geliefert werden, so besteht kein Anspruch auf Ersatz.

Anzeigenmarketing: Britta Rajmann (0 62 21/ 13 77 6 20). Zur Zeit gilt Anzeigenpreisliste Nr. 6/2006.
Copyright: Mit der Annahme eines Manuskriptes erwirbt der Verlag für die Dauer der gesetzlichen Schutzfrist (§ 64 UrhRG) die Verwertungsrechte im Sinne der §§ 15 ff. des Urheberrechtsgesetzes. Übersetzung, Nachdruck, Vervielfältigung auf fotomechanischem oder ähnlichen Wege, Vortrag, Funk- und Fernsehsendung sowie Speicherung in Datenverarbeitungsanlagen – auch auszugsweise – sind nur mit schriftlicher Genehmigung des Verlages gestattet. Die Verantwortlichkeit für die Patientenaufnahmen liegt beim jeweiligen Autor.
Verlagsredaktion: Carola Marx (CM)
N. Krämer, Heidelberg

Dr. R. Kaden Verlag GmbH & Co. KG
Ringstraße 19, 69115 Heidelberg
Tel. 0 62 21 / 13 77 6 10, Fax 0 62 21 / 6 59 95 90
Email: info@kaden-verlag.de

Herstellung: Ch. Molter, Kaden Verlag
Druck und Verarbeitung: Grosch Druckzentrum, 69214 Eppelheim

Inhalt 3/2006

Editorial

Eine lebendige Gesellschaft 89
M. Eisenmann-Klein

Mitteilungen des Vorstandes

Gelbe Seiten: Keine Prüfung der Qualifikation 92

Nachrichten

Schmerzensgeld bei mangelhafter Untersuchung 92

Aktuelles Urteil: Ambulante OP ohne sterilen Kittel 92

Kosmetikerin darf keine Falten unterspritzen 93

IQWiG bewertet Vakuumversiegelungstherapie 94

Naturheilmittel: Nebenwirkungen bei OPs sind häufig 97

Thema

Grundlagen der Gewebeexpansion 101
D. mon O'Dey, N. Pallua

Aktuelle Hautersatzmaterialien in der Verbrennungschirurgie 108
P. Kolokythas, P.M. Vogt

Das Ohr aus dem Labor: Gegenwärtige Einschränkungen bei der Züchtung von Knorpelgewebe 116
A. Gröger, N. Pallua

Fortbildung

Narben und plastisch-ästhetische Chirurgie 120
R.E. Horch

Narben als Auslöser einer Schadensersatzklage 122
M. Gorney

Mikroinjektionen mit Botulinumtoxin A in Kombination mit Hyaluronsäure 126
P. Becker-Wegerich

Vorschlag des Ehrenrates für Ehren- und Verhaltenskodizes der DGPRÄC 130
G.M. Lösch

Abrechnungsfragen

Liquidationserlöse des Chefarztes: Lohnsteuer oder Einkommensteuer? 136
N.H. Müller

Die Aufgabe des ärztlichen Gutachters im GOÄ-Gebührenprozeß 140
T. Clausen, J. Schroeder-Printzen

Glosse

König Werner und die Insel der Glückseligen 144
J. Reinmüller

Rubriken

Personalia 150
Kongresse 142
Industrienachricht 96
Impressum 91
Buchbesprechung 98
Forum 100
Vorstandsgremien 96
Kongreßbericht 147
VDÄPC-Reisestipendium 148
Wer bietet Was? 151

Titelbild Devon Aoki, aus: David LaChapelle, Artists and Prostitutes. Taschen Verlag. Vgl. Rezension auf Seite 98

Wer bietet Was?
www.kaden-verlag.de
jetzt.

Schmerzensgeld bei mangelhafter Untersuchung

Für eine unvollständig oder nicht korrekt durchgeführte Untersuchung, die zu einer längeren Leidenszeit des Patienten führt, muß der behandelnde Arzt grundsätzlich Schmerzensgeld zahlen, das hat kürzlich das Oberlandesgericht (OLG) Koblenz festgestellt (Az.: 5 U 1330/04). Den Nachweis für einen besseren Verlauf bei korrekter Untersuchung muß allerdings der klagende Patient erbringen. Im vorliegenden Fall hatte ein Unfallarzt bei einem Mann zwei Glassplitter in der Hand übersehen, weil er darauf verzichtet hatte, eine Röntgenaufnahme durchzuführen, so berichtet die Ärztezeitung. Der Kläger litt sieben Wochen unter Schmerzen, bis ein anderer Arzt die Splitter bemerkte und entfernte. Die Richter des OLG Koblenz waren der Ansicht, daß der Unfallarzt seine Sorgfaltspflicht verletzt habe. Nichtsdestotrotz hielten sie ein Schmerzensgeld von 1000 Euro für ausreichend, weil nicht feststand, ob der Patient bei sofortiger Entfernung der Splitter sofort oder früher schmerzfrei gewesen oder die Heilung günstiger verlaufen wäre. ■ CM

Aktuelles Urteil: Ambulante OP ohne sterilen Kittel

Nur wenn mit Sicherheit feststeht, daß ein einfacher Hygieneverstoß während einer ambulanten Operation eine Streptokokken-Infektion verursacht hat, haftet der behandelnde Arzt gegenüber dem Patienten. Das hat das Oberlandesgericht (OLG) Hamm entschieden (Az.: 3 U 93/04). Im strittigen Fall hatte sich ein Mann ein Lipom im Brustbereich entfernen lassen. Während der ambulanten OP trug der Chirurg nachweislich keinen sterilen Kittel, die im Operationsraum anwesende Helferin weder Kopfbedeckung noch Mundschutz. Als die Operationswunde kurze Zeit später mit Streptokokken infiziert war, verklagte der Patient den Arzt auf Schmerzensgeld.

Nur ein grober Behandlungsfehler hätte zur Umkehr der Beweislast geführt

Das OLG Hamm wies die Klage jedoch ab. Zwar sei das Verhalten des Arztes als Abweichung vom erforderlichen Hygienestandard bei einem ambulanten Eingriff und damit als Behandlungsfehler. Allerdings handele es sich bei den vorliegenden Hygienedefiziten nicht um einen groben Behandlungsfehler – der zu einer Umkehr der Beweislast führen würde. Demnach hätte der Kläger beweisen müssen, daß die Infektion eindeutig auf das fehlerhafte Verhalten des Chirurgen während der OP zurückzuführen war, was nach Ansicht der Richter im konkreten Fall nicht gelungen ist. Streptokokken der Serogruppe A könne der Patient ebenso auf endogenem Wege wie durch Übertragung von außen erhalten haben. Eine „ausreichend sichere Verhinderung einer Übertragung“ – sofern sie überhaupt erfolgt sei –könne auch bei Einhaltung aller Hygienevorschriften nicht erreicht werden, heißt es in der Begründung. „Absolute Keimfreiheit der Ärzte und der weiteren Beteiligten ist nicht erreichbar, und die Wege, auf denen sich Keime verbreiten können, sind im Einzelnen nicht kontrollierbar. Keimübertragungen, die sich aus solchen – nicht beherrschbaren – Gründen und trotz Einhaltung der gebotenen hygienischen Vorkehrungen ereignen, gehören zum entschädigungslos bleibenden Risiko des Patienten.“ ■ CM

Aus dem Vorstand

Gelbe Seiten: Keine Prüfung der Qualifikation

Eine Reihe von Mitgliedern haben bereits eine gebührenpflichtige Aufnahme in die Gelben Seiten vereinbart. Hier sind jedoch unter der Rubrik „Plastische und Ästhetische Chirurgie“ auch andere Fachärzte sowie Ärzte ohne jeden Facharzt-Titel aufgeführt. Da dies eine grobe Verunsicherung der Verbraucher darstellt, wurde von Seiten der DGPRÄC beim Herausgeber der Gelben Seiten dringend nachgesucht, die Angaben ihrer Vertragspartner zu überprüfen. Nach Auskunft des Telefonbuch Verlages ist eine solche Prüfung von Seiten des Verlages indessen nicht möglich; diese bleibe nach Auskunft der Bayerischen Landesärztekammer dem Ärztlichen Bezirksverband überlassen.

Wir empfehlen den Mitgliedern der DGPRÄC daher, nur solche Verträge zu unterzeichnen, die Exklusivität für Fachärzte für Plastische und Ästhetische Chirurgie zusichern. ■

Kosmetikerin darf keine Falten unterspritzen



Eine Kosmetikerin darf ohne eine Heilpraktikererlaubnis keine Falten unterspritzen, das hat kürzlich das Oberverwaltungsgericht Koblenz entschieden (Az.: 13 A 2495/03). Die Faltenunterspritzung mit einem injizierbaren Füllstoff sei eine Ausübung der Heilkunde, so das Urteil der Richter. Im strittigen Fall hatte eine Kosmetikerin Unterspritzungen an Lippe und Oberlippe angeboten; dies war ihr schließlich von der Stadtverwaltung untersagt worden. Zu Recht, wie das Koblenzer Gericht klarstellte: Auch bei Eingriffen in den Körper aus ästhetischen Gründen handle es sich um Ausübung der Heilkunde – zumindest dann, wenn der Eingriff neben dem notwendigen allgemeinen Wissen über Injektionen zusätzliche Kenntnisse über den Aufbau und die Schichten der Haut sowie über den Verlauf von Blutgefäßen, Nervenbahnen und Muskelsträngen im Gesicht erfordere. Denn bei nicht sachgemäßer Injektionstechnik könne es bekanntermaßen zu „erheblichen und entstellenden Entzündungen“ im Umfeld der Injektionsstellen und zu behandlungsbedürftigen, schmerzhaften Gewebeschäden kommen, so die Begründung. Bei Kosmetikerinnen könne von diesen unbedingt notwendigen medizinischen Kenntnissen nicht ausgegangen werden. Daher sei für diese Art der ausgeübten Heilkunde zumindest eine Erlaubnis nach dem Heilpraktikergesetz erforderlich.

Im Ergebnis entsprechende Urteile liegen vor von den Gerichten: VG Trier (Az.: 6 K 867/02), VG München (Az.: M 16 S 99.4716), Bay. VGH (Az.: 21 ZS 00.29).

Anders entschieden hat der Verwaltungsgerichtshof Baden-Württemberg in seinem Beschluß vom 10. Juli 2006 (9 S 519/06). Danach darf eine Kosmetikerin die seit mehr als fünf Jahren beanstandungslos ausgeübte Faltenunterspritzung im Gesicht und Halsbereich mit im Körper abbaubarer Hyaluronsäure zunächst fortsetzen. Die Stadt Mannheim hatte der Kosmetikerin unter Anordnung der sofortigen Vollziehung die berufs- und gewerbemäßige Faltenunterspritzung mangels Erlaubnis nach dem HPG untersagt. Einen Antrag auf Aussetzung des Sofortvollzuges hatte das VG Karlsruhe abgelehnt. Der VGH in zweiter Instanz hat bei in diesem Verfahren nur möglicher summarischer Prüfung aber das private Interesse der Kosmetikerin an der Fortsetzung ihrer Tätigkeit bis zur Entscheidung in der Hauptsache höher bewertet als das Interesse der Stadt an der sofortigen Vollziehung. Der VGH regt sogar an, der Untersagungsverfügung als mildere Maßnahme im Hinblick auf die komplikationslose langjährige Tätigkeit eine eingeschränkte Kenntnisüberprüfung innerhalb einer von der Stadt zu bestimmenden Frist vorzuschalten. Dem VGH war bei Erlaß des Beschlusses das später ergangene Urteil des OVG Münster nicht bekannt. ■ CM

INFO

Der Anwalt-Suchservice benennt spezialisierte Rechtsanwälte in ihrer Nähe.
Service-Rufnummer:
0900-1020809 (1,99 Euro/min)

Ihr Lieferant für Suprathel®
– die temporäre zweite Haut!

Suprathel® als resorbierbarer Epithelersatz zur Abdeckung von:

- Spalthauttransplantatentnahmestellen
- Verbrennungen 2. Grades (IIa und IIb) und partiell 3. Grades
- Haut-Transplantatlagerstellen
- Großflächige Schürfwunden
- Wunden in der plastischen Chirurgie
- Tattoo-Entfernungen

Weit über 1000 Patienten wurden mit großem Erfolg behandelt!

Stapleline Medizintechnik

Außerdem bieten wir Ihnen kostengünstige und hochwertige medizintechnische Produkte für die Gynäkologie, Allgemein- und Viszeralchirurgie: lineare und zirkuläre Stapler, Lightweight Hernia Mesh, »Surgi Wrap« Anti-Adhäsionsfolie.

Unser Sortiment erweitert sich ständig! Besuchen Sie uns.

www.stapleline.com - Hotline: 0234-417 43 80



IQWiG bewertet Vakuumversiegelungstherapie

Derzeit gibt es noch keine überzeugenden Belege, daß Wunden mit der Vakuumversiegelungstherapie (VVS) besser heilen als nach einer herkömmlichen Behandlung, zu diesem Schluß ist kürzlich das Institut für Qualität und Wirtschaftlichkeit im Gesundheitswesen (IQWiG) gekommen. Die VVS soll daher in klinischen Studien weiter erprobt und vorläufig nicht in der Breite eingesetzt werden. Die Wissenschaftler des Kölner Instituts rechnen aber damit, dass in absehbarer Zeit weitere Studien abgeschlossen werden und es dann aussagekräftigere Daten den Nutzen der VVS belegen könnten. Aus diesem Grund soll die Methode in zwei bis drei Jahren erneut bewertet werden.

Eine schnellere Wundheilung kann nicht überzeugend nachgewiesen werden

Im Auftrag des Gemeinsamen Bundesausschusses (G-BA) hatte das IQWiG 17 Studien zur VVS überprüft, deren methodische Qualität insgesamt als schlecht eingestuft wurde. Eine schnellere Wundheilung durch die VVS könne nicht überzeugend nachgewiesen werden, so das Urteil der Wissenschaftler. Zudem fehlten beispielsweise Daten aus einer längeren Nachbeobachtungszeit, über die Lebensqualität der Patienten oder Schmerzen während der Therapie. Die VVS wird in Krankenhäusern bereits seit einigen Jahren eingesetzt und dort auch von den Gesetzlichen Krankenkassen (GKV) erstattet – nicht jedoch im ambulanten Bereich. Dem G-BA liegt gegenwärtig ein Antrag vor, wonach die VVS auch bei ambulanter Behandlung als Regelleistung anerkannt und zu Lasten der GKV abgerechnet werden soll. ■ CM

Der vollständige Bericht ist im Internet zu finden unter: www.iqwig.de

Ambulante OP-Praxis
Raum Heidelberg – Bergstraße

2 hochmoderne OP-Säle, Laminar-Air-Flow, großer Aufwachraum mit 6 Plätzen, Sterilisation, umfangreiches Instrumentarium, u.v.m.
Zertifiziert nach DIN ISO 9001

sehr günstig zu verkaufen

(aus familliären Gründen)

Zuschriften erbeten unter Chiffre-Nr.: PC0206 an den Verlag.

Schönheitsklinik

in top ausgestattetem, repräsentativem Schloß,
Traumlage am Rhein, ca. 1.200/5.000 qm,
Kaufpreis Euro 4,65 Mio.

Nähere Einzelheiten: Immobilien Roland Schnarr,
Tel.: 0221/586386, Fax: 0221/586476





» » » Modellierung » » » Straffung » » » Fettabsaugung

Bromelain-POS®

Das Ananas-Enzym

» wirkt abschwellend
» hemmt die Entzündung
» unterstützt den Heilungsprozess

» aktiviert die Selbstheilkraft

» » » Entscheidend ist die hohe Enzymaktivität

Bromelain-POS®: Wirkstoff: Bromelain. Zusammensetzung: 1 magensaftresistente Tablette enthält Bromelain stand., entsprechend 200 F.I.P. Einheiten (66,7 mg); mikrokr. Cellulose; Copovidon; Magnesiumstearat; Indigo-Silikonlacksilik; Eudragit L 100; Eudragit L 30 D; Diethylphthalat; Talkum; Triethylcitrat. Anwendungsgebiete: Akute Schwellungszustände nach Operationen und Verletzungen, insbesondere der Haut und Hebenhöhlen. Gegenanzeigen: Nicht anwenden bei bekannter Überempfindlichkeit gegen Bromelain (Ananas). Bromelain-POS® sollte nicht angewendet werden, wenn Sie Medikamente zur Senkung der Blutgerinnung und/oder Anti-Thrombose-Mittel einnehmen. Nebenwirkungen: Gelegentlich kann es zu Magenbeschwerden, Durchfall und allergischen Reaktionen kommen. Bromelain-POS® sollte nicht bei Kindern unter 12 Jahren und während der Schwangerschaft und Stillzeit angewendet werden. URSAPHARM Arzneimittel GmbH & Co. KG, Industriestraße 35, 66129 Saarbrücken. Stand: Januar 2006

URSAPHARM
ARZNEIMITTEL GMBH & CO. KG
www.ursapharm.de

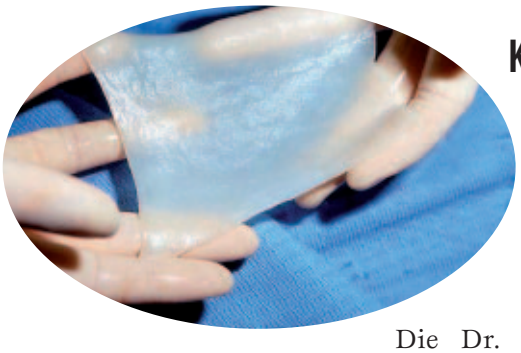

Kollagen-Elastin-Matrix jetzt auch in DIN A 4 Größe

Die Dr. Suwelack Skin & Health Care AG (SHC) bietet ihre Kollagen-Elastin-Matrix Matriderm jetzt auch in DIN A 4 Größe an. Sehr gut geeignet bei ausgedehnten Brandwunden sowie auch bei kleineren, aber anspruchsvollen Flächen im Bereich Handchirurgie ermöglicht die große Matrix hier eine nahtlose Abdeckung des gesamten Handrückens von der Handwurzel bis an die Fingerspitzen inklusive der Fingerseitenflächen. Speziell bei Verbrennungen dritten Grades reduziert das Unterhautimplantat aus Kollagen und Elastin die Wundkontraktion und Narbenbildung bei der Behandlung der tiefen Hautdefekte. Bei den bisher üblichen Behandlungsmöglichkeiten wie der Kombination von Leder- und Oberhautrekonstruktion von Verbrennungswunden mußten die Implantate zunächst über mehrere Wochen einheilen. In einem zweiten Eingriff konnte die Wunde dann mit Spalthaut verschlossen werden. Mit der neuartigen Matrix benötigt man diese Vorlaufzeit nicht mehr. Direkt nach der chirurgischen Wundreinigung bringt der Operateur die Matrix in nur einem Eingriff auf den Wundgrund auf und transplantiert darauf anschließend die Spalthaut. Da Fibroblasten und neue Gefäße zügig in die Kollagenmatrix einwandern und sich die körpereigenen Kollagenfasern entlang der vorgegebenen Matrix ausbilden, entsteht eine der gesunden Dermis ähnliche Struktur. Während sich das körpereigene Kollagen innerhalb der Matrix aufbaut, resorbiert das Gewebe des Patienten die Matrix innerhalb von etwa sechs Wochen vollständig. Im niederländischen Beverwijk erprobte die Spezialklinik für Verbrennungsopfer des Rotkreuz-Hospitals die Methode in einer Langzeitstudie: Nach drei Monaten erwies sich das neu gebildete Narbengewebe als glatter, weicher und signifikant elastischer als die Narben herkömmlich behandelter Wunden. Mit seiner CE-Zertifizierung steht Matriderm den Zentren für Schwerbrandverletzte als neue Therapieform bei Verbrennungen dritten Grades zur Verfügung. ■

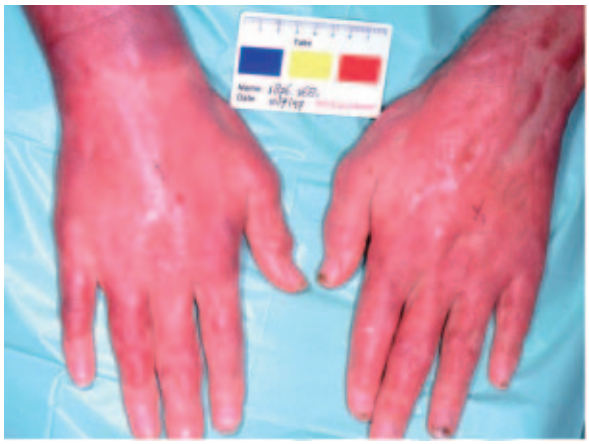

Zweit- und drittgradige Verbrennungen nach der Behandlung mit Matriderm (links) und konventioneller Spalthaut (rechts).

Kontakt:
Dr. Suwelack Skin & Health Care AG (SHC)
Dr. rer. nat. Rolf Sundarp
Tel.: +49 2543 72 - 527
eMail: rolf.sundarp@suwelack.de
www.matriderm.de

Geschäftsführende Vorstandsgremien

Deutsche Gesellschaft der Plastischen, Rekonstruktiven und Ästhetischen Chirurgen

Präsident	Dr. med. Marita Eisenmann-Klein, Regensburg
Vizepräsidenten	Prof. Dr. med. Norbert Pallua, Aachen
	Prof. Dr. med. Günter Germann, Ludwigshafen
	Prof. Dr. med. Peter M. Vogt, Hannover
	Prof. Dr. med. Axel-Mario Feller, München
Sekretär	Prof. Dr. med. Hans-Eberhard Schaller, Tübingen
Schatzmeister	Dr. med. Hermann Lampe, Frankfurt/Main

Vereinigung der Deutschen Ästhetisch-Plastischen Chirurgen

Präsident	Prof. Dr. med. Axel-Mario Feller, München
Vizepräsident	Prof. Dr. med. Christian J. Gabka, München
Sekretär	Dr. med. Johannes C. Bruck, Berlin
Schatzmeister	Dr. med. Goswin von Mallinckrodt, München


Ginkgo biloba

Naturheilmittel: Nebenwirkungen bei OPs sind häufig

Nahrungsergänzungsmittel oder natürliche Heilmittel sollen unsere körpereigenen Abwehrkräfte ankurbeln, unsere Leistungsfähigkeit steigern und uns insgesamt gesünder machen. Daß viele dieser als harmlos geltenden pflanzlichen Auszüge zum Teil schwere Nebenwirkungen bei operativen Eingriffen verursachen können, ist den meisten Menschen indessen nicht bewußt. Eine kürzlich in *Plastic and Reconstructive Surgery* veröffentlichte Untersuchung von Heller et al (117: 436, 2006) hat ergeben, daß annähernd 55 Prozent der befragten 100 Patienten, die sich einer plastisch-ästhetischen Operation unterzogen hatten oder eine solche planten, Naturheilmittel oder Nahrungsergänzungsmittel einnahmen, mindestens zwei davon gleichzeitig und mindestens eines täglich. Die 100 interviewten Patienten, die sich einen allgemeinchirurgischen Eingriff unterzogen haben, nahmen solche pflanzlichen Mittel hingegen lediglich in 24 Prozent ein. Im Glauben, die „natürlichen" Heilmittel seinen ungefährlich, teilen die Patienten aus beiden Gruppen ihrem Arzt den Konsum oftmals nicht mit.


Ephedra-Pflanze

Unter Patienten plastischer Chirurgen wurde häufig Chondroitinsulfat und Ephedrin konsumiert

Die vier am häufigsten von den Patienten plastisch-ästhetischer Chirurgen verwendeten Nahrungsergänzungsmittel/Naturheilmittel waren Chondroitinsulfat (18 %), das häufig zur Behandlung von Osteoarthritis eingesetzt wird, Ephedrin (18 %), das als „Mormonentee" zur Leistungssteigerung, als Mittel für den Gewichtsverlust und bei Erkrankungen des Verdauungstraktes sowie der Atemwege empfohlen wurde. Diese Substanz ist zwischenzeitlich in den USA und Deutschland wegen massiver Nebenwirkungen verboten – wird jedoch nach wie vor weiter gehandelt und vermutlich relativ häufig konsumiert. An dritter Stelle stand das Immunstimulantium Echinacin (14 %), gefolgt von Glukosaminsulfat (10 %), das oft zusammen mit Chondroitinsulfat konsumiert wird. Spitzenreiter bei den Patienten aus der Allgemeinchirurgie waren Echinacin, Knoblauch, Ginseng und Ingwer. Populär waren außerdem Ginkopräparate, kanadische Gelbwurzel, Mistel und Kava Kava.

Die oft auch unter Ärzten wenig bekannten Nebenwirkungen dieser Präparate sind vielfältig: Chondroitinsulfat, Gingko, Knoblauch und Ginseng erhöhen etwa das Blutungsrisiko bei Operationen; Glukosamine können zu einer Unterzuckerung während des Eingriffs führen; kanadische Gelbwurzel beschleunigt unter Umständen den Abbau notwendiger Medikamente in der Leber. Die American Society of Plastic Surgeons (ASAPS) will den plastischen Chirurgen eine Orientierungshilfe anbieten und hat jetzt eine Top-10-Liste der häufigsten verwendeten Präparate samt deren Nebenwirkungen erstellt. ■ CM

Tabelle 1 **Top-10 Liste der Naturheil- und Nahrungsergänzungsmittel (nach Häufigkeit)**

Rang	Handelsname und Dosis	Einsatzgebiete (Marketing)	Chirurgische Gefahren	Perioperative Empfehlungen
1	Chondroitinsulfat (400–800 mg 2x/d)	Osteoarthritis	Perioperative Blutungen	absetzen 2–3 Wochen präop.[b]
2	Ephedrin[a] (2,7–3,0 g täglich)	Kondition, Gewichtsverlust, Asthma	Hypertension, kardiale Instabilität	absetzen ≥1 Tag präop. mit Anästhetika
3	Echinacin (2,7–3,0 g täglich)	Infektionen, Ulzera, Arthritis,	Potentielle Barbiturate- und Vermeidung von Prellungen Reaktionen, Immunsuppression	absetzen 2–3 Wochen präop.[b] Halothan-Toxizität, allergische
4	Glukosamin (1500 mg täglich)	Osteoarthritis	Hypoglykämie	absetzen 2–3 Wochen präop. [b]
5	Ginkgo biloba (120–240 mg täglich)	Kognition (Demenz), Gefäßerkr.,	Postoperative Sedierung, Tinnitus, Ashma, Erkältungen, Antiphlogistika	absetzen 1,5 Tage präop. perioperative Blutungen
6	kanadische Gelbwurzel (12–500 mg 2x/d)	Laxans, Antiphlogistika,	Volurnendepletion, postoperative Infektionen	absetzen 2–3 Wochen präop. [b] Sedierung, Photosensibilisierung
7	Mistel (100–300 mg 3x/d)	Hepatoprotectivum, Antiphlogistika	Volumendepletion (choleretische Aktivität)	absetzen 2–3 Wochen präop. [b]
8	Ginseng (0,5–2,0 g täglich Wurzel) (200-600 mg täglich Extrakt)	Antioxidantien, Kondition, senkt Blutglucose	Perioperative Blutungen; kontraindiz. bei Kindern und Schwangeren	absetzen 1 Woche präop.
9	Kava Kava (2,7–3,0 g täglich)	Anxiolytika, Muskerelaxans	Postoperative Sedierung	absetzen ≥1 Tag präop.
10	Knoblauch (600–900 mg täglich) (8 mg täglich Öl) (4 g täglich Zehen)	Infektion, Hypertension, Hypercholesterolämie, Krebsprävention	Perioperative Blutungen	absetzen ≥1 Woche präop.

[a] Zum 12. April 2004 hat die US Food and Drug Administration den Einsatz von Ephedrin verboten.

[b] Nach den Empfehlungen der *American Society of Anesthesiologists*.

„Fellini der Photographie“ im XXL-Format

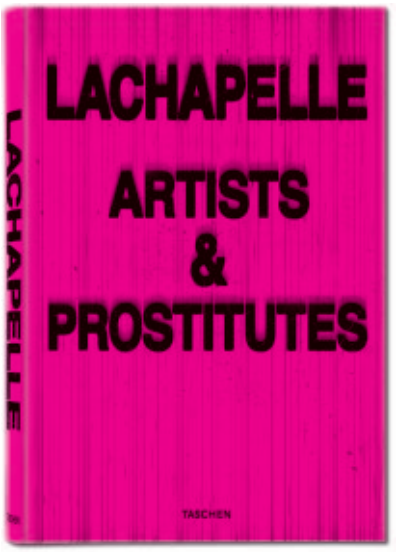

David LaChapelle gilt vielen als der wahre Star der Star-Photographie: Er begeistert die aktuelle Fotoszene mit seinen satten, prall-fabigen Fotografien und oft grotesken, manchmal skandalösen, aber nie obszönen Bildinszenierungen. Fast jeder, der etwas darstellt in der Welt der Promis, der Schönen und der Reichen posierte bereits in LaChapelles poppig-surrealen Fantasiewelten. So etwa Pamela Anderson, Madonna, Marilyn Manson, David Beckham, Tupac Shakur, Elizabeth Taylor, Jennifer Lopez, Eminem, Uma Thurman, Leonardo DiCaprio, Britney Spears, Christina Aguilera, Hugh Hefner, David Bowie, Courtney Love und Paris Hilton. David LaChapelles Bilder wurden in New York, Kalifornien, Deutschland, Italien, Österreich und London ausgestellt. Der Taschen Verlag huldigt dem Starfotografen jetzt mit einem prallen, mehr als zehn Kilogramm schweren Werk im XXL-Format, aus dem dem Betrachter knallbunte ganzseitige Abbildungen ins Auge springen. Der ungewöhnliche 600-seitige Bildband ist limitiert auf 2500 Exemplare weltweit, numeriert und vom Fotokünstler handsigniert.

David LaChapelle wurde 1968 in Connecticut geboren und erhielt als 19jähriger seine erste Anstellung von Andy Warhol. In den frühen 90er Jahren begann er, Stars und Mode für Zeitschriften wie *Details* und die in London erscheinende *The Face* zu photographieren. Er entwickelte einen eigenen Stil, der durch leuchtende Farben, schockierende Posen und die Kontexte gekennzeichnet ist, in denen er seine Stars und Models zeigt. Seine Bilder werden regelmäßig in Zeitschriften wie *Rolling Stone, The New York Times Magazine, The London Sunday Times, i-D, Flaunt, Arena, Interview* und *Vanity Fair* veröffentlicht. LaChapelle hat Werbekampagnen für die Firmen Pepsi, Camel, Levi’s, Diesel Jeans übernommen, und vor kurzem auch die Kampagne *Haben Sie Milch?* Im Printbereich hat er die Werbung für Armani Jeans und MTV, Sprite, Comedy Central und Citibank gestaltet. Er produzierte die gesamte Kampagne für die MTV 2000 Video Awards sowie viele Platten- und CD-Cover. David LaChapelle lebt in New York und Los Angeles. ■ CM

David LaChapelle, Artists and Prostitutes
Taschen Verlag
Deutsch, englisch, französisch
600 Seiten, gebunden, Limitierte Auflage
ISBN 3822816175, Euro 1500,–





So, wie Wasser zu Eis und Schnee wird, so wird durch unsere patentierte NASHA-Technologie aus natürlicher Hyaluronsäure ein stabiles, kristallklares Gel. In die Haut injiziert, verleihen die RESTYLANE Gelpartikel dem Gesicht Ihrer Patientinnen wieder jugendliche Konturen und Vitalität.

Weltweiter Marktführer
RESTYLANE ist ein reines Hyaluronsäureprodukt, das seine hervorragende Hebekapazität in mehr als 4 Millionen Behandlungen in über 70 Ländern bewiesen hat. In Dokumentationen, klinischen Studien und in der Praxis ist RESTYLANE Marktführer. Die maßgeschneiderte RESTYLANE Produktreihe verhilft zu einer optimalen Hebekapazität und maximaler Kundenzufriedenheit. Alle Produkte sind leicht zu injizieren und sehr gut verträglich.

Natürlich und sehr gut verträglich
Mit RESTYLANE fühlen sich Ihre Patienten sicher. Sie lieben die Reinheit und die revitalisierenden Eigenschaften von RESTYLANE.

Das ist die wirkliche Schönheit von RESTYLANE
Weitere Informationen erhalten Sie unter www.restylane.de

Restylane
NATURAL BEAUTY | MADE IN SWEDEN

Q-Med GmbH, Berliner Ring 89, 64625 Bensheim, Tel.: 06251 – 77079 – 0, Fax: 06251 – 77079 –280, e-mail: info.germany@q-med.com

Innozenz III. und die „Koalition gegen den Schönheitswahn“

Stellen Sie sich vor, Sie nehmen an einem Wettkampf im Weitsprung teil und die Kampfrichter sagen Ihnen nach dem Sprung, welcher der richtige Absprungbalken gewesen wäre. Wenn Sie den nicht erwischt haben, werden sie disqualifiziert. So in etwa ist die Situation des Arztes bei der Frage nach dem richtigen Zeitpunkt der Aufklärung. Das in der letzten Ausgabe der Zeitschrift *Plastische Chirurgie* zitierte Urteil ist geradezu ein Beweis für die Richtigkeit der Metapher. Aus Sicht des beklagten Arztes wird es folgerichtig mehr als Akt der Disziplinierung verstanden – nicht nur der eigenen Person sondern einer ganzen Berufgruppe, nämlich die der plastischen Chirurgen.

Es wurde eine Operation mit medizinischer Indikation durchgeführt, nämlich die Korrektur einer verwachsenen Narbe mit Narbenbruch. Da im OP-Bericht auch Elemente der ästhetischen Chirurgie zu erkennen waren und der später beklagte Operateur obendrein plastischer Chirurg war, wurde die Diskussion um die Rechtzeitigkeit der erfolgten Aufklärung schlicht auf den Karren der ach so verwerflichen „Schönheitschirurgie“ geladen. Und bereits darin ist eine gewisse Willkür zu erkennen. Es ist logisch nicht nachvollziehbar, weshalb bei sogenannten Schönheitsoperationen andere Kriterien bei der Aufklärung anzusetzen sind als bei

Zum Beitrag
„Aufklärung am Vorabend ist zu spät“
in Plastische Chirurgie 2/2006, S. 57

medizinisch indizierten Eingriffen. Eine mißglückte Bandscheibenoperation mit nachfolgender Querschnittslähmung greift viel tiefer in die Persönlichkeit ein als ein mißglücktes face lifting mit hängendem Mundwinkel. Und was ist denn schon medizinisch notwendig? Unsere Gesundheitspolitiker rechnen es derzeit aus … jedes Jahr in bißchen weniger. Wer also kommt auf solche abstruse Algorithmen?

Die Rechtsprechung hat bisher kein Zeitmaß in Stunden oder Tagen für den Zeitpunkt der rechtzeitigen Aufklärung festgelegt – mit gutem Grund. Wird von der klagenden Partei die Aufklärung als verspätet gerügt, ist sie für die erlittene Benachteiligung beweispflichtig. Im konkreten Fall konnte der Beweis nicht angetreten werden. Die Klägerin hatte das Aufklärungsprotokoll zwar unterschrieben, aber nicht gelesen. Sie habe dem Arzt vertraut, sagte sie auf Befragen durch das Gericht. Auf diesen Umstand hat der Beklagte nachdrücklich hingewiesen. Die vorsitzende Richterin des III. Senats am OLG Frankfurt/M. verweigerte allerdings diesbezüglich dem Beklagten das rechtliche Gehör – und gerade hieraus ergibt sich der dringende Rückschluß auf den disziplinierenden Charakter des Urteils. Es gibt weitere Indizien für diese Sicht der Dinge. Besagte Richterin publiziert von Zeit zu Zeit im Hessischen Ärzteblatt über Pflichten des Arztes. Rechte, die dem Arzt zustehen, etwa hinsichtlich seiner Behandlungsunterlagen, finden dabei keine Erwähnung.

Völlig abwegig erscheint zudem im zitierten Urteil die Einbeziehung der Kapitalgesellschaft (GmbH) als Eigentümerin der Belegklinik in den Arzthaftungsprozeß. Das verstehe wer will: Der taugliche Versuch am untauglichen Objekt oder ein Rundumschlag gegen das Böse? Papst Innozenz III. (1160–1216) verbot die Chirurgie als unerlaubte Eingriffe in Gottes Schöpfung. Fast klingt es wie Kongenialität: Der III. Innozenz und der III. Senat am OLG Frankfurt/M. Die „Koalition gegen den Schönheitswahn“ mit Bischof Lehmann, Ulla Schmidt & Co ist längst gegründet, die römische Weisheit „Abusus non tollit usus“ längst vergessen. Warum fragt man eigentlich nicht mal Sophia Loren?

Dr. med. Johannes Reinmüller
Arzt für Chirurgie und Plastische Chirurgie
Klinik am Sonnenberg, Wiesbaden

Die Redaktion behält sich vor, Leserbriefe zu kürzen.

UMFRAGE

Bitte beachten Sie die Umfrage „Stellenwert Handchirurgie“ unter www.plastische-chirurgie-heidelberg.com

(Login = umfrage; Passwort = DGPRAEC)

Grundlagen der Gewebeexpansion

Dan mon O'Dey, Norbert Pallua

Das Prinzip einer Gewebevermehrung durch einfache Dehnung (lat. = expandere = ausweiten) hat eine lange Geschichte, die sich beispielsweise in kulturell verwurzelten Schönheitsidealen, wie Halsverlängerungen, Lippen-, Ohrläppchen- und Präputialaufdehnungen vieler Naturvölker zeigt. Für die Nutzung dieser Technik sind indessen die Kenntnis der zugrundeliegenden zellulären Vorgänge sowie ein adäquates Verständnis im Umgang mit den produzierten Gewebeveränderungen von großer Bedeutung.

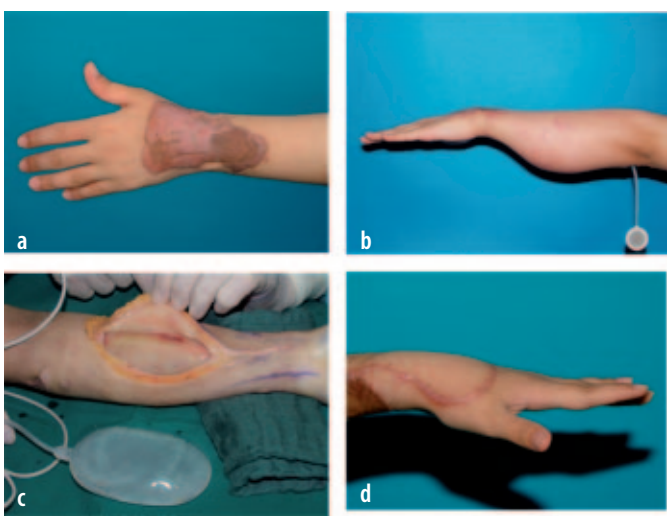

Abb. 1a–d Patientin mit Keloid der streckseitigen Handgelenksregion: **a** (oben links): vor Expanderimplantation; **b** (oben rechts): Expander (300 ml Rectangle) in situ mit extrakorporalem Port zur Vorexpansion einer Radialislappenplastik; **c** (unten links): Expanderexplantation mit deutlich erkennbarer Kapselformation; **d** (unten rechts): Defektverschluß mittels vor-expandierter, distal gestielter Radialislappenplastik nach Narben-Exzision.

In den 60er Jahren des 20. Jahrhunderts beschrieb Neumann [30] als erster die Rekonstruktion einer Ohrdeformität mit Hilfe vorexpandierter Haut. In den 80er Jahren verliehen die Arbeiten von Radovan [31, 32], Austad [3–8] und Becker [9–11] der Gewebeexpansion insbesondere in der rekonstruktiven Mammachirurgie einen festen Stellenwert. Die Gewebeexpansion ist daher heute ein wichtiges und vielseitig einsetzbares Instrument zur gezielten Erzeugung von autologem Mehrgewebe. Die Expandertherapie wird in der Präexpansion standardisierter Lappenplastiken zur Deckung ausgedehnter Narbenareale (Abb. 1a–d), zur Auflösung mentosternaler Kontrakturen nach Verbrennungen (Abb. 2a–d), und im temporären Volumenerhalt vor autologen Brustrekonstruktionen [35–37] (Abb. 3a–d) eingesetzt. Insbesondere randomisierte Lappenplastiken sind einer Expansion zugänglich (Abb. 4a, b) und erweitern so die Möglichkeiten lokoregionaler Optionen. Darüberhinaus kommen Expander in der Präfabrikation und Konditionierung von Lappenplastiken zum Einsatz [1, 2, 14, 27, 29].

Die Therapie mit Expandern setzt motivierte und disziplinierte Patienten voraus

Die Gewebeexpansion kann definiert werden als eine gesteuerte, sukzessive Dehnung von gesundem Gewebe mittels expandierbarer Implantate in direkter oder indirekter Umgebung eines Weichteildefektes, mit dem Effekt einer Gewebevermehrung und dem Ziel der Weichteildeckung, ausgeführt auf dem Boden der Prinzipien von Lappenplastiken. Bei lokoregionaler Anwendung bietet die Expandertherapie den Vorteil vermehrt Weichteilgewebe zu erzeugen, welches den Hautcharakteristika



Abb. 2a–d Patient mit ausgedehnten Verbrennungsnarben und mento-sternaler Kontraktur: a (oben links): Ausgangsbefund; b (oben rechts): Vorexpansion einer Trapeziuslappenplastik (500 ml Oval-Expander); c (unten links): Ventrale und d (unten rechts) dorsale Ansicht nach mentosternaler Narbenexzision und Defektdeckung mittels vorexpandierter Trapeziuslappenplastik.

(Farbe, Textur, Stärke, Behaarung) der Empfängerregion am besten entspricht. Von Nachteil sind das mehrzeitige Verfahren, ein langwieriger Expansionsprozeß sowie die temporär beeinträchtigte Körperkontur. Zudem kommt es öfter zu Fehlanwendungen und Komplikationen. Die Therapie mit Expandern setzt motivierte und disziplinierte Patienten voraus [6]. Nebendiagnosen wie Diabetes mellitus, AVK, oder ein etwaiger Nikotinabusus können den Therapieerfolg negativ beeinflussen. Neben der allgemeinen Aufklärung über Risiken, Komplikationen und Therapiechancen müssen das mehrzeitige Vorgehen, der Therapiezeitraum (mehrere Wochen) und die temporär gestörte Körperkontur Erwähnung finden.

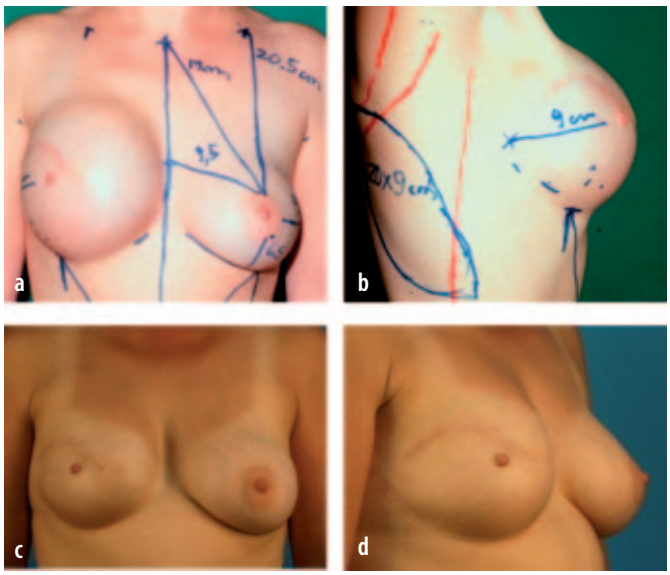

Abb. 3a–d Patientin mit subkutaner Mastektomie rechts und Planung zum autologen Brustaufbau mittels muskulo-dermaler Latissimus-dorsi-Lappenplastik von rechts: a (oben links) und b (oben rechts): Volumenerhaltende Vorexpansion der rechten Brust mittels Becker-Expander und Planung der Lappenplastik; c (unten links) und d (unten rechts): Befund nach Expanderexplantation und Brustaufbau mittels Latissimus-dorsi-Lappenplastik.

Prolongiert dynamisch ausgeübte Zugspannungen bewirken eine bleibende Oberflächenvergrößerung der Haut durch Dehnung

Grundvoraussetzung für eine erfolgreiche Gewebeexpansion sind die besonderen physikalischen Eigenschaften der Haut – ihre Elastizität und Dehnbarkeit. Langer demonstrierte 1861 die Spannungs- und Elastizitätseigenschaften der Haut im Rahmen seiner bis heute gültigen Beschreibung der Langerschen Linien (RSTL = relaxed skin tension lines). Prolongiert dynamisch ausgeübte Zugspannungen bewirken eine bleibende Oberflächenvergrößerung der Haut durch Dehnung und eine temporär reaktive Erhöhung der epidermalen Mitoserate, die eine Verdickung der Epidermis bewirkt [3, 8, 23, 24]. Die Kombination von apikal ausgerichteten Druck und zentripetalen Zugkräften, bewirkt zudem eine Atrophie der Muskulatur (reversibel), Subkutis (irreversibel) und Dermis (reversibel), eine gesteigerte Zellproduktion und Synthese extrazellulärer Matrix über mechanisch aktivierte Signalketten (Protein-Kinase C, platelet-derived growth factor, vascular-endothelial growth factor, transforming growth factor-ß, Angiotensin II) sowie eine

Durchblutungssteigerung des Gewebes (Delay-Phänomen) [13, 17, 20–22, 25, 27, 38, 39]. Letztere ist als Steigerung der Angiogenese durch eine gewebedruckbedingte Ischämie zu verstehen [22]. Insgesamt kann die prolongiert dynamische Gewebeexpansion daher als physikalisch passiver Prozeß (Elongation, Dehnung) mit metabolisch aktiver Komponente (z.B. Angiogenese, Kollagensynthese) auf dem Boden einer mechanisch induzierten Signaltransduktion betrachtet werden.

Radovan-Expander sind Silikonformkörper mit verstärkter Bodenplatte und Portsystem

Man unterscheidet derzeit hauptsächlich zwei Arten von Expandern, nämlich die am häufigsten verwendeten Radovan-Expander und die Osmose-Expander. Radovan-Expander sind Silikonformkörper und setzen sich aus einem elastischen Hohlkörper, einer verstärkten Bodenplatte und aus einem Portsystem (Punktionsplateau und Verbindungsschlauch) zusammen. Standardvolumina belaufen sich in 25er Schritten auf 50 bis 1000 ml. Die sukzessive Befüllung erfolgt mit Aqua ad iniectabilia oder physiologischer Kochsalzlösung. Das Portsystem kann subkutan oder extrakutan plaziert werden. Beide Varianten haben ihre Vorzüge [26]. Die Idee der subkutanen Portimplantation zielt auf eine Verringerung sekundärer Infektionen, sowie auf einen verbesserten Tragekomfort ab. Extrakutane Ports vermeiden hingegen sowohl Fehlpunktionen als auch schmerzhafte transkutane Punktionen.

Osmose-Expander bestehen aus einem Hydrogelkern (Co-Polymer auf Basis von Methylmetacrylat und N-Vinylpyrrolidon) mit oder ohne semipermeabler Silikonhülle. Osmose-Expander nehmen freie Gewebeflüssigkeit auf und steigern auf diesem Wege je nach Quellrate ihr Volumen um das drei- bis 12fache über einen Zeitraum von zehn Tagen bis sechs Monaten. Für die Plastische Chirurgie stehen je nach Hersteller Ausgangsvolumina von 5 bis 50 ml zur Verfügung. Osmose-Expander sind eine praktische Alternative zu den manuell formbaren Varianten [33], lassen sich jedoch deutlich weniger kontrollieren und sind daher nicht für jede Indikation geeignet.

Neben individuell geformten Produkten (Sonderanfertigungen), stehen runde, viereckige, ovale, croissantförmige oder asymmetrische Expander zur Verfügung.

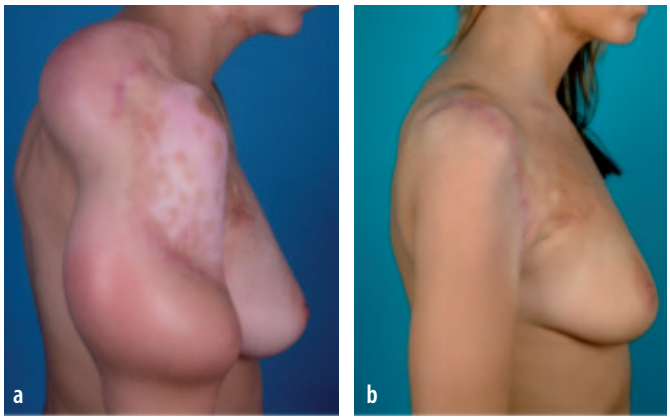

Abb. 4a, b Patientin mit ausgedehnter Verbrühungsnarbe der rechten Schulter- und Oberarmregion: **a** (links): Befund während der Expansion zweier loko-regionaler Lappenplastiken (2 x 500 ml Croissant-Expander); **b** (rechts): Befund nach Narbenexzision und Defektdeckung mit zwei vorexpandierten, randomisierten Vorschublappenplastiken.

Schnittführung: Bei lokoregionaler Anwendung erfolgt normalerweise eine Inzision parallel zur Längsrichtung der Zielläsion

Der Vorgang der Gewebeexpansion setzt eine genaue Planung voraus. In diese Planung müssen Überlegungen zur adäquaten Volumen- und Formwahl, Lokalisationen und Anzahl der Expander einfließen. Die Schnittführung zur Implantation ist so zu wählen, daß zum einen keine zusätzlichen Narben geschaffen werden und zum anderen derselbe Zugang für Folgeeingriffe genutzt werden kann. Bei lokoregionaler Anwendung erfolgt daher im Regelfall eine Inzision parallel zur Längsrichtung der Zielläsion. Optimalerweise sollte die Länge der Expanderbodenplatte (a) der Länge des korrespondierenden Defektes (c), sowie die Länge des gedehnten Weichteilgewebes (b) der Längensumme aus (a) und (c) entsprechen (Abb. 5). Der Hauptvektor der Expansionsenergie wird sich immer in entgegengesetzter Richtung zur Bodenplatte bewegen. Dennoch wird bei fehlendem Widerlager Expansionsenergie in tieferliegendes Weichteilgewebe verloren gehen (z.B. Abdomen) und potenziell zu einer weniger effektiven Expansion führen. Bei der Implantation mehrerer lokoregionaler Expander benötigt jeder einzelne eine in sich geschlossene Expanderhöhle zur effektiven Expansion. Jeder Expander muß prinzipiell ein spannungsfreies Insetting bei einer Vorfüllung von zehn Prozent des Gesamtfüllvolumens erfahren. Dies reduziert das Totraumvolumen, und vermeidet ein Verkleben der

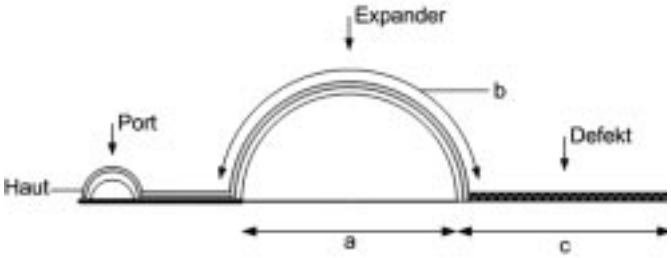

Abb. 5 Schemazeichnung zur Planung optimaler Längenmaße des Expander-Defekt-Verhältnisses.

innenseitigen Implantatwände. Die gezielte Präparation der Expanderhöhle (epifaszial, submuskulär, subgaleal), das Einlegen von Wunddrainagen für zwei bis drei Tage sowie eine sorgfältige Blutstillung sind obligat.

Die Positionierung des Portsystems sollte bei subkutanem Ansatz expanderfern in einer separaten Höhle/Tasche erfolgen, leicht reproduzierbar sein und übermäßige Abwinklungen des Verbindungsschlauches vermeiden. Subkutane Nahtfixierungen des Portplateaus oder -schlauches können je nach Befund und Eignung vorgenommen werden. Bei extrakorporal plazierten Portsystemen ist hingegen auf eine engmaschige Wundpflege zu achten.

Die Füllmenge je Sitzung ist individuell festzulegen, sollte sich jedoch jeweils auf zehn bis 20 Prozent des Gesamtvolumens belaufen

Die kontrollierte Expansion beginnt nach abgeschlossener Wundheilung und wird in wöchentlichen Abständen vorgenommen. Die Füllmenge je Sitzung ist individuell anhand der Schmerzschwelle des Patienten festzusetzen, sollte sich jedoch jeweils auf zehn bis 20 Prozent des Gesamtvolumens belaufen – entsprechend Körperbau, Lokalisation, Expandergröße und Schmerzschwelle. Zur Berücksichtigung einer physiologischen Geweberetraktion und Kapselkontraktion mit konsekutiver Verkleinerung des Lappens, welche mit Sistieren des Expansionsreizes einsetzt, kann bei der letzter Sitzung das Zielvolumen eingeschränkt überschritten werden [18, 19]. (Die Materialtoleranz beträgt häufig das Doppelte des Zielvolumens; siehe Herstellerangaben). Nach Erreichen des Zielvolumens wird der zweite operative Eingriff, die Expanderentfernung, durchgeführt und die Zielzone mit einer zuvor geplanten Lappenplastik gedeckt.

Gemäß einer physiologischen Fremdkörperreaktion bildet sich um das Implantat eine kollagenreiche, fibrösrigide Kapsel mit eingeschränkter Dehnbarkeit und individueller Ausprägung. Diese Kapsel weist einen zweischichtigen Aufbau auf. Die innere, expandernahe Schicht zeigt eine vermehrte Vaskularisation und viele Makrophagen, wohingegen die äußere, expanderferne Schicht hauptsächlich kontraktile Fibroblasten sowie Lymphozyten beinhaltet [15]. Auf dem Boden von Kraftvektoren wirkt die Kapsel prinzipiell der Expansionsausrichtung entgegen und kann daher einen ungünstigen Effekt haben.

Bei Rekonstruktion der Nase ist die generelle Schrumpftendenz des expandierten Gewebes bei fehlendem Knorpel-/Knochengerüst zu bedenken

Kapselexzisionen oder Kapsulotomien (multiple Einkerbung) können die Flexibilität der Lappenplastik sowie die Heilung des Wundbettes günstig beeinflussen. Operative Manöver an der Expanderkapsel sollten die Grenzschicht zum gesunden Gewebe jedoch nicht überschreiten, um eine Beeinträchtigung der Gewebedurchblutung zu vermeiden. Das Einlegen von Wunddrainagen für mehrere Tage ist nach Entfernung des Expanders ebenfalls von großer Bedeutung.

In der Regel sind neben randomisierten lipo- und faziokutanen Lappenplastiken jegliche gestielte muskulo-, faszio- und lipokutanen Standardlappen der Extremitäten, Stamm- und Kopfregion einer Expansion zugänglich. Ausnahmen bilden die Handinnenflächen, die Fußsohlen, Finger und Zehen sowie die ventralen Ohrmuscheln. Die Effizienz der Gewebedehnung wird durch entsprechende muskulo-ossäre Widerlager erhöht. Insbesondere bei der Expansion der haartragenden Kopfhaut zur Deckung alopezischer Areale ist zu bedenken, daß – bezogen auf die Fläche – der prozentuale Anteil der Hautanhangsgebilde (Haare, Talgdrüsen) durch die Expansion nicht gesteigert sondern verringert wird. Oberflächenvergrößerungen der haartragenden Kopfhaut um das zwei- bis dreifache können jedoch meist toleriert werden. Bei Rekonstruktion der Nase, etwa mithilfe einer vorexpandierten faszio-kutanen Stirnlappenplastik, ist die generelle Schrumpftendenz des expandierten Gewebes bei fehlendem Knorpel-/Knochengerüst zu bedenken. Zur erfolgreichen funktionellen sowie Form erhaltenden Rekon-

Den Standard verbessern

Endoskope und Instrumente für die Plastische Chirurgie von KARL STORZ



Besuchen Sie uns auf der
37. Jahrestagung der Deutschen Gesellschaft der Plastischen, Rekonstruktiv- und Ästhetischen Chirurgen (DGPRÄC) vormals VDPC
und der 11. Jahrestagung der Vereinigung der Deutschen Ästhetisch-Plastischen Chirurgen (VDÄPC),
29.09. - 02.10. 2006, Eurogress, Aachen, Stand Nr. 16

PL-CHIR 1, VD/12.05.06

STORZ
KARL STORZ – ENDOSKOPE
THE DIAMOND STANDARD

KARL STORZ GmbH & Co. KG, Mittelstraße 8, D-78532 Tuttlingen/Deutschland, Telefon: +49 (0)7461 708-0, Fax: +49 (0)7461 708-105, E-Mail: info@karlstorz.de
KARL STORZ Endoskop Austria GmbH, Landstraßer Hauptstraße 148/1/18, A-1030 Wien/Österreich, Tel.: +43/1/715 6040, Fax: +43/1/715 6040-79, E-Mail: storzaustria@karlstorz.at
www.karlstorz.com

struktion der Nase können jedoch Techniken wie die der Prälamilation in die Expansionsprozedur integriert werden. Die Hautareale von Standardlappen oder ihrer definierten Angiosome können entsprechend einem expansionsbedingten Delay vergrößert und so in der Durchblutung verbessert werden. Zur Nutzung des Delay-Effektes sollte der Expander generell in die Peripherie der jeweils führenden Gefäße eingebracht werden.

Besonders wichtig: Intraoperative Kontrolle des Expanders auf Unversehrtheit, stumpfe Instrumentarien während der Implantation, sichere Positionierung des Portes

Die Expandertherapie ist anfällig für Komplikationen und erfordert daher eine exakte Planung, eine disziplinierte Durchführung, eine standardisierte Vorgehensweisen unter streng sterilen Kautelen, sowie eine zuverlässige Dokumentation [16, 30]. Komplikationen können sowohl die Wunde, das Implantat, als auch den Expansionsprozeß betreffen. Selbst transitorische Sensibilitätsstörungen und Ödeme können durch Beeinträchtigung des Patienten eine Reduzierung des Expansionsvolumens und sogar den Abbruch der Therapie zur Folge haben. Hauptkomplikationen bestehen in Infektionen (etwa 5–10 %), Leckagen (etwa 3 %) sowie Implantatexpositionen (etwa 2 %) [34]. Trotz entsprechend angepaßter Vorgehensweisen können sich die Gesamtkomplikationsraten auf bis zu 20 Prozent belaufen [12, 16, 30]. Besondere Sorgfalt muß der intraoperativen Kontrolle auf Unversehrtheit des Expanders, der Verwendung stumpfer Instrumentarien während der Implantation, der adäquaten und sicheren Positionierung des Portes sowie dem Wundverschluß zukommen. Insbesondere bei lokoregionaler Anwendung in Angrenzung an Narbengebiete ist auf eine atraumatische Präparationsweise zu achten, um die Durchblutung der Wundränder nicht zusätzlich zu beeinträchtigen. Portdislokationen oder -verkippungen können weitere Punktionen erschweren, oder sogar – trotz sonographischer Kontrolle – unmöglich machen.

Insgesamt ist die Gewebeexpansion als eine vielseitig einsetzbare und sehr effektive, gleichwohl empfindliche Prozedur zur konzeptionellen Integration in die rekonstruktive plastische Chirurgie zu bewerten. ■

Literatur

1. Acarturk TO, Glaser DP, Newton ED (2004) Reconstruction of difficult wounds with tissue-expended free-flaps. Ann Plast Surg 52: 493–499
2. Argenta LC, Watanabe MJ, Graft WC (1983) The use of tissue expansion in head and neck reconstruction. Ann Plast Surg 11: 31–37
3. Austad ED, Pasyk KA, McClatchey KD, Cherry GW (1982) Histomorphologic evolution of guinea pig skin and soft tissue after controlled tissue expansion. Plast Reconstr Surg 70: 704–710
4. Austad ED, Rose GL (1982) A self-inflating tissue expander. Plast Reconstr Surg 70: 588–594
5. Austad ED, Thomas SB, Pasyk KA (1986) Tissue expansion: divided or loan? Plast Reconstr Surg 78: 63–67
6. Austad ED (1987) Complications in tissue expansion. Clin Plast Surg 14: 549–550
7. Austad ED (1988) Evolution of the concept of tissue expansion. Facial Plast Surg 5: 277–279
8. Austad ED (1987) The origin of expanded Tissue. Clin Plast Surg 14: 431–433
9. Becker H (1984) Breast reconstruction using an inflatable breast implant with detachable reservoir. Plast Reconstr Surg 73: 678–683
10. Becker H (1987) The expandable mammary implant. Plast Reconstr Surg 79: 631–637
11. Becker H (1987) The permanent tissue expander. Clin Plast Surg 14: 519–527
12. Casanova D, Bali D, Bardot J, et al (2001) Tissue expansion of the lower limb: complications in a cohort of 103 cases. Br J Plast Surg 54: 310–316
13. Cherry GW, Austad E, Pasyk K, et al (1983) Increased survival and vascularity of random-pattern skin flaps elevated in controlled, expanded skin. Plast Reconstr Surg 72: 680–687
14. Chun JT, Rohrich RJ (1998) Versatility of tissue expansion in head and neck burn reconstruction. Ann Plast Surg 41: 11–16
15. Coleman DJ, Sharpe DT, Naylor IL, et al (1993) The role of the contractile fibroblasts in the capsules around tissue expanders and implants. Br J Plast Surg 46: 547–556
16. Gibstein LA, Abramson DL, Bartlett RA, et al (1997) Tissue expansion in children: a retrospective study of complications. Ann Plast Surg 38: 358–364
17. Gur E, Hanna W, Andrighetti L, Semple J (1998) Light and electron microscopic evaluation of the pectoralis major muscle following tissue expansion for breast reconstruction. Plast Reconstr Surg 102: 1046–1051
18. Hallock GG (1987) Maximum overinflation of tissue expanders. Plast Reconstr Surg 80: 567–569
19. Hallock GG (1995) Safety of clinical overinflation of tissue expanders. Plast Reconstr Surg 96: 153–157

20. Johnson PE, Kernahan DA, Bauer BS (1988) Dermal and epidermal response to soft-tissue expansion in the pig. Plast Reconstr Surg 81: 390–395
21. Knight K, McCann J, Vanderkolk C, et al (1990) The redistribution of collagen in expanded pig skin. Br J Plast Surg 43: 565–570
22. Lantieri LA, Martin-Garcia N, Wechsler J, et al (1998) Vascular endothelial growth factor expression in expanded tissue: a possible mechanism of angiogenesis in tissue expansion. Plast Reconstr Surg 101: 392–398
23. Leighton WD, Russel RC, Feller AM, et al (1988) Experimental pre-transfer expansion of free-flap donor sides. II Physiology, histology. And clinical correlation. Plast Reconstr Surg 82: 76–87
24. Leighton WD, Russel RC, Marcus DE, et al (1988) Experimental pre-transfer expansion of free-flap donor sides. I Flap viability and expansion characteristics. Plast Reconstr Surg 82: 69–75
25. Lew D, Fuseler J (1991) The effect of stepwise expansion on the mitotic activity and vascularity of subdermal tissue induced capsule in the rat. J Oral Maxillofac Surg 49: 848–853
26. Lozano S, Drucker M (2000) Use of tissue expanders with external ports. Ann Plast Surg 44: 14–17
27. Maitz PK, Pribaz JJ, Hergrueter CA (1996) Impact of tissue expansion on flap prefabrication: an experimental study in rabbits. Microsurgery 17: 35–40
28. Neumann CG (1957) The expansion of skin by progressive distension of a subcutaneous balloon. Plast Reconstr Surg 19: 124–130
29. Pallua N, von Heimburg D (2005) Pre-expanded ultra-thin supraclavicular flaps for (full-) face reconstruction with reduced donor-site morbidity and without the need for microsurgery. Plast Reconstr Surg 115: 1837–1844
30. Pisarski GP, Mertens D, Warden GD, Neale HW (1998) Tissue expander complicatons in the pediatric burn patient. Plast Reconstr Surg 102: 1008–1012
31. Radovan C (1982) Breast reconstruction after mastectomy using the temporary expander. Plast Reconstr Surg 69: 195–208
32. Radovan C (1984) Tissue expansion in soft-tissue reconstruction. Plast Reconstr Surg 74: 482–492
33. Ronert MA, Hofheinz H, Manassa E, et al (2004) The beginning of a new era in tissue expansion: self-filling osmotic tissue expander: four-year clinical experience. Plast Reconstr Surg 14: 1025–1031
34. Sasaki GH (1990) Refinements in tissue expansion. In Jurkiewicz MJ, Krizek TJ, Mathes SJ, Ariyan S (eds) Plastic Surgery: principles and practice. Mosby, St Louis
35. Spear SL, Spittler CJ (2001) Breast reconstruction with implants and expanders. Plast Reconstr Surg 107: 117–187
36. Tanaka S, Bando M (1998) Autologous tissue breast reconstruction following the application of tissue expander. Breast Cancer 5: 71–75
37. Verheyden CN (1998) Nipple-sparing total mastectomy of large breasts: the role of tissue expansion. Plast Reconstr Surg 101: 1494–1500
38. Takei T, Mills I, Arai K, Sumpio BE (1998) Molecular basis for tissue expansion: clinical implications for the surgeon. Plast Reconstr Surg 102: 247–258
39. Takei T, Rivas-Gotz C, Delling C, et al (1997) Effect of strain on human keratinocytes in vitro. J Cell Physiol 173: 64–72

Dr. med. Dan m. O'Dey
Klinik für Plastische Chirurgie, Hand- und Verbrennungschirurgie
Universitätsklinikum RWTH Aachen
Pauwelsstraße 30
52057 Aachen
eMail: D.m.ODey@t-online.de

29. September–2. Oktober 2006
Eurogress Aachen

37. Jahrestagung der Deutschen Gesellschaft der Plastischen, Rekonstruktiven und Ästhetischen Chirurgen
11. Jahrestagung der Vereinigung der Deutschen Ästhetisch-Plastischen Chirurgen (VDÄPC)

Tagungsleitung:
Prof. Dr. Dr. med. Norbert Pallua
Klinik für Plastische, Hand- und Verbrennungschirurgie, Universitätsklinikum RWTH Aachen

Dr. med. Siegfried Grandel
Klinik für Plastische Chirurgie, Handchirurgie, Luisenhospital Aachen

„Plastische Chirurgie – Zukunft auf vier Säulen"

Operationskurs: 28.–29.9.2006 nur für Mitglieder der DGPRÄC/VDÄPC
im Rahmen der Jahrestagungen der VDPC/VDÄPC mit Präparationskurs in der Anatomie

Mitgliederversammlung DGPRÄC: Samstag, 30. September 2006 von 15:30 bis 18:30 Uhr
Mitgliederversammlung VDÄPC: Sonntag, 1. Oktober 2006 von 17:00 bis 19:00 Uhr

Programmanforderung und Teilnehmerregistrierung: Congress Partner GmbH, Markgrafenstr. 56, 10117 Berlin
Tel (0)30/204590, Fax (0)30/2045950, eMail: vdpc2006@cpb.de

Aktuelle Hautersatzmaterialien in der Verbrennungschirurgie

Perikles Kolokythas, Peter M. Vogt

Der Ersatz zerstörter Haut bei großflächigen Verbrennungen ist die älteste und gleichzeitig aktuellste Herausforderungen der Wundbehandlung brandverletzter Patienten. Je nach Verbrennungstiefe bedarf es dabei der Rekonstruktion epithelialer oder zusätzlich dermaler Anteile. Gleichzeitig gilt es, die akuten, lebensbedrohlichen Probleme des Brandverletzten – Flüssigkeits- und Wärmeverlust, Infektionsgefahr – sowie die langfristigen Komplikation der Narbenbildung, wie Kontraktur, Hypertrophie, Instabilität, gleichermaßen zu beherrschen [50]. Als Goldstandard für die Deckung großflächiger Defekte in der Akutphase kann heutzutage die autologe Spalthauttransplantation bezeichnet werden (Reverdin 1869, Thiersch 1874, Padgett 1939). Die virtuelle Vergrößerung der Spalthaut durch die Verarbeitung zu Maschen- [46] oder Inseltransplantaten [20, 26] ermöglicht zwar die Deckung auch großflächiger Defekte – ihrem Einsatz sind jedoch ab einer gewissen Verbrennungsfläche Grenzen gesetzt. Nachteilig wirkt sich auch das hier praktizierte Schaffen neuer Wundflächen aus. Zur Rekonstruktion flächiger Narbenareale kommen klassischerweise Vollhauttransplantate zum Einsatz. Wo erforderlich werden alternativ Lappenplastiken eingesetzt, oder durch die Präexpansion unverletzter Hautareale die Möglichkeit geschaffen, vergrößerte gestielte oder freie Transplantate zu verpflanzen. Mit der Komplexizität der Verfahren korrelieren aber auch die möglichen Komplikationen. Ebenso wie beim akuten Hautersatz wirkt sich das Ausmaß der Verbrennung bei der Rekonstruktion limitierend auf die Spenderflächen aus.

Die Epidermis schützt gegen physikalische oder chemische Einwirkungen und dient zur Aufrechterhaltung der Homöostase

Originäre menschliche Haut besteht aus drei Schichten: Der Epidermis, Dermis und dem subkutanen Fettgewebe.

Die Epidermis enthält überwiegend Keratinozyten und stellt in ihrem ausgereiften Zustand mit geschichtetem Aufbau und äußerer Hornschicht eine Barriere gegen äußere Einflüsse (physikalische und chemische Einwirkungen, Mikroorganismen) dar. Zusätzlich dient sie auch zur Aufrechterhaltung der Homöostase (Wasser- und Temperaaturregulation). Langerhans-Zellen und Melanozyten sind zwischen den Keratinozyten eingebettet und unterstützen die oben genannten Funktionen. Über die Basalmembran ist die Epidermis mit der Dermis verankert.

Die Dermis besteht überwiegend aus Bindegewebe (Kollagen, Elastin, Fibroblasten) und schützt vor mechanischen Einflüssen.

Das subkutane Fettgewebe dient, abhängig von Lokalisation und Ausprägung, als Verschiebeschicht, Polster und Fettspeicher.

Hautersatzmaterialien können nach ihrer Herkunft, ihrer Funktion oder ihrem Aufbau eingeteilt werden. Sie übernehmen je nach Zusammensetzung und Material Teilfunktionen der menschlichen Haut. Die einzelnen Materialien werden der Übersicht halber aufgelistet und beschrieben. Demzufolge sind die aktuell auf dem Markt erhältlichen Produkte wie in Tabelle 1 angeführt zu klassifizieren.

Tabelle 1 Einteilung der gebräuchlichsten Hautersatzmaterialien hinsichtlich der Herstellung, Anwendung und des Hautanteils, der ersetzt werden soll (nach Rennekampff [39]).

	temporär			permanent		
	epidermal	dermal	kombiniert	epidermal	dermal	kombiniert
synthetisch	Suprathel® Biobrane®		Epigard® u.a.			
biologisch	allogene humane Keratinozyten		allogene Fremdhaut xenogene Fremdhaut Amnion	Epicell® ReCell® CellSpray®	Integra® Matriderm® AlloDerm®	Apligraf®
kombiniert	Transcyte®	Dermagraft®				

Temporärer Hautersatz

Biobrane®: Ein Nylonnetz wird mit Schweinekollagen-Typ-I beschichtet und mit einer Silikonmembran überzogen. Es ist in unterschiedlichen Größen als Folie oder Handschuh erhältlich und kann bei Raumtemperatur gelagert werden.
Indikation: Sicher oberflächlich zweitgradige Verbrennungen, großflächige, exfoliative Hauterkrankungen, beispielsweise toxisch epidermale Nekrolyse;
Anwendung: Nach Débridement von Blasen und Debris Aufbringen auf den feuchten, infektfreien Wundgrund; Schutzverband aus Mull. Reepithelisierung in sieben bis 14 Tagen, danach löst sich die Biobrane® von selbst.
Vorteil: Einmalige Prozedur, Reduktion von Schmerz und Flüssigkeitsverlust, keine Ruhigstellung, Physiotherapie ist sofort möglich.
Nachteil: Muß beim ersten Aufbringen mit dem Wundgrund haften (schwierig in konkaven Regionen, z.B. Sternum, supraclaviculär). Bei Infekt frühzeitig entfernen.
Literatur: [3, 12, 43]

Transcyte®: Allogene Fibroblasten werden auf einer biologischen Membran kultiviert. Diese sezernieren Matrixmoleküle und Wachstumsfaktoren (KGF, TGF-α). Es muß tiefgefroren gelagert werden.
Indikation: Temporäre Abdeckung débridierter, tief zweitgradiger und drittgradiger Areale. Oberflächlich und intermediär zweitgradige Verbrennungen.
Vorteile: Läßt sich besser anmodellieren als Biobrane. Läßt sich leichter vom Wundgrund ablösen als allogene Fremdhaut (s.u.), besserer Spalthaut-Take. Beschleunigte Reepithelisierung.
Nachteil: Lagerung tiefgekühlt.
Literatur: [16, 31, 35]

Suprathel®: Ein Copolymer aus D,L-Lactidtrimethytencarbonat und ε-Caprolacton. Es ist in unterschiedlicher Größe als Folie lieferbar und muß gekühlt gelagert werden.
Indikation: Oberflächlich bis tief zweitgradige Verbrennungen, auch nach tangentialer Exzision. Spalthautentnahmestellen.
Anwendung: Nach Exzision und Blutstillung auf die Wunde aufbringen, läßt sich sehr gut anmodellieren.
Vorteil: Reepithelisierung spontan auch nach tangentialer Exzision möglich, Schmerzreduktion bei Spenderarealen.
Nachteil: Hyperthrophe Narben bei eindeutig tief zweitgradigen Arealen, daher mitunter schwierige Indikationsstellung, frühzeitige und konsequente Kompressionstherapie nötig.
Literatur: [19, 47]

Allogene humane Keratinozyten: Kultivierte humane (allogene) Keratinozyten
Indikation: Zweitgradige Verbrennungen, bei drittgradigen Verbrennungen in Kombination mit autologen Keratinozyten oder Spalthauttransplantaten. Werden nicht inkorporiert, sezernieren jedoch Wachtumsfaktoren.
Vorteile: beschleunigte Wundheilung, verminderte Narbenbildung
Nachteile: Nur in wenigen, spezialisierten Verbrennungszentren oder kommerziell erhältlich.
Literatur: [27, 28, 33]

Dermagraft®: Ein biodegradables Polyglactin-910(Vicryl)-Netz, in das humane, neonatale allogene Fibroblasten kultiviert worden sind. Degradation in der Subcutis in 60 bis 90 Tagen. Die Fibroblasten synthetisieren eine dermale

Matrix und sezernieren Wachstumsfaktoren. Es wird tiefgekühlt gelagert.
Anwendung: Nach Auftauen wird es auf die débridierte Wunde aufgebracht, die Spalthauttransplantation erfolgt simultan.
Vorteile: Keine Infektgefahr durch Prionen (BSE).
Nachteile: Geringe Einheilungsrate bei Brandverletzungen, daher zurzeit vorrangig bei kleinflächigeren Wunden (z.B. Ulcera cruris) eingesetzt.
Literatur: [15, 25, 32]

Alloplastisches Material (Epigard®, Lyomousse®, Syspurderm®): Polyurethanschaum mit Polytetrafluorethylen-Oberseite. Lagerung bei Raumtemperatur.
Indikation: Wundabdeckung débridierter Verbrennungsareale.
Anwendung: Auflegen und Einpassen auf die debridierte Wunde. Fixieren durch Naht oder Haut-Stapler. Schutzverband.
Vorteile: Einfache Handhabung und Lagerung.
Nachteile: Austrocknen der Wunde, regelmäßiges Wechseln (alle 2–5 Tage) nötig.
Literatur: [1]

Allogene oder xenogene Fremdhaut, Amnion: Spalthauttransplantate von Organspendern oder Schweinen; glycerol- oder kryokonserviert. Glycerolkonserviertes Amnion.
Indikation: Wundabdeckung oder -konditionierung débridierter Areale, spontan heilender, oberflächlich zweitgradiger Verbrennungen, Simultananwendung mit Spalthauttransplantaten (Sandwichtechnik nach Alexander). Dermisersatz.
Anwendung: Nach Auftauen oder gründlicher Spülung (Elimination des Konservierungsmittels) Auflegen auf die Wunde, gegebenenfalls Fixierung durch Naht oder Haut-Stapler.
Vorteile: Einfache Handhabung, Reduktion der Verbandwechselintervalle, gegebenenfalls Inkorporation (humane Fremdhaut), dann Degradation zu körpereigenen Dermis.
Nachteile: Bei Dermisersatz: Ersatz der Epidermis durch autologe Spalthauttransplantation nötig. Geringe Einheilungsrate kultivierter autologer Keratinozyten. Schweinehaut muß regelmäßig gewechselt werden.
Literatur: [2, 5, 9, 21, 36]

Permanenter Hautersatz

Kultivierte autologe Keratinozyten

Epicell®: Aus einer Vollhautbiopsie werden Keratinozyten isoliert und klonal vermehrt. Durch spezielle Kulturmedien kann ein mehrschichtiges Epithel auf einer Trägerschicht (Petrolatum-Gaze, Fibrin) kultiviert werden. Nach zirka drei Wochen sind die Kulturen zur Transplantation bereit. Anlieferung am OP-Tag in Transportmedium.
Indikation: Deckung großflächiger Verbrennungswunden, unzureichende Spalthautspenderareale.
Anwendung: Nach Débridement werden die Wunden konditioniert, Auflegen der Trägergaze mit den kultivierten Keratinozyten, Fixierung mit Haut-Stapler oder Verband.
Vorteile: Deckung großflächiger Defekte möglich.
Nachteile: Optimaler Wundgrund (infektfrei, blutungsfrei) nötig, lange Kultivierungsdauer, Transplantate nach Einheilung sehr anfällig für Scherkräfte. Nach initial guter Einheilung besteht noch Gefahr für Transplantatverlust bis zu 50 Prozent. Starke Hypertrophieneigung.
Literatur: [11, 13, 42, 53]

CellSpray®, CellSpray XP®, ReCell®: Keratinozytenisolation aus einer Spalthautautbiopsie, Kultivierung als Zellsuspension. Anlieferung in Kulturmedium. Bei ReCell® und CellSpray XP® lediglich Isolation der Epidermiszellen (inklusive Melanozyten!) ohne Kultivierung. Anschließend Replantation auf den débridierten Wundgrund. Um einen passenden Farbton oder eine der ursprünglichen Haut ähnliche Textur zu erreichen, wählt man die Biopsie aus der unmittelbaren Umgebung oder kontralateralen Region.
Indikation: CellSpray®: s.o.; ReCell®/CellSpray XP®: Unterstützung der Spontanheilung oberflächlicher Verbrennungen, Epithelersatz bei zweitgradigen oder drittgradigen Verbrennungen, Narbenkorrektur, Resurfacing, Vitiligo.
Anwendung: CellSpray®: Entnahme einer Spalthautbiopsie, die Größe der Biopsie ist nur bedingt von der zu deckenden Fläche abhängig. Kultivierung der isolierten Keratinozyten als Suspension, Replantation (Sprühapplikation) nach einer Woche möglich. Weitere Zellpassagen werden kultiviert für eventuelle, spätere Defektdeckungen. – *CellSpray XP®:* Entnahme einer Spalthautbiopsie, die Größe der Biopsie ist abhängig vom zu deckenden Areal. Herstellung einer Einzelzell-

suspension (Keratinozyten. Melanozyten, Fibroblasten) im Labor, Replantation nach ein bis zwei Tagen möglich (abhängig von der Logistik). Ebenfalls Sprühapplikation.
– *ReCell® (Kit):* Wie CellSpray XP®, Aufarbeitung „bedside" im OP, da es sich um einen sterilen Kit handelt. Zu deckenden Fläche: aus einer 4 cm^2 großen Biopsie maximal 320 cm^2. Applikation tropfenweise oder gesprüht.
Vorteile: Wesentlich kürzere Latenz zwischen Biopsieentnahme und Replantation (2–7 Tage für große Flächen, sofortiger Einsatz für kleine Flächen) verglichen mit Keratinozytensheets (s.o.). Hoher Anteil basaler Keratinozyten, daher höhere Einheilungsrate, schnellere Epithelisierung. Simultan Transplantation von Melanozyten möglich.
Nachteile: Langzeitergebnisse liegen noch nicht vor.
Literatur: [30, 52]

Integra®: Prinzipiell ein Composite, bestehen aus einer azellulären Matrix (eigentlicher Dermisersatz, permanent), bestehend aus vernetztem Rinderkollagen-Typ-I und Haifisch-Chondroitin-6-sulfat sowie einer Silikonfolie (Epidermisersatz, temporär). Die Matrix wird innerhalb von vier bis sechs Wochen zu körpereigenem Kollagen umgebaut. Lagerung gekühlt.
Indikation: Dermisersatz nach Débridement tief zweitgradiger und drittgradiger Verbrennungswunden sowie nach flächiger Exzision zur Narbenkorrektur.
Anwendung: Nach Exzision und subtiler Blutstillung Auflegen, Einpassen und Fixieren (Naht oder Haut-Stapler) der Integra®, Schutzverband, Ruhigstellung. Scherkräfte vermeiden. Nach drei Wochen ist die Matrix vaskularisiert. Desilikonisieren des Composite und Spalthauttransplantation (ultradünne, scarifizierte sheets). Beschleunigung der Vaskularisierung durch Vakuumverband möglich.
Vorteile: Qualitativ bessere Narbe im Vergleich zu alleiniger Spalthauttransplantation (subjektiv bessere Akzeptanz, objektiv höhere Viskoelastizität).
Nachteile: Infektanfällig, bedarf penibler Verbandtechnik. Mindestens zwei Operationen nötig. Einheilungsrate der Integra etwa 76 Prozent, Spalthaut-Take zirka 87 Prozent. Schrumpfung. Kombination mit autologen Keratinozyten ist nur in Einzelfällen beschrieben.
Literatur: [6, 18, 34, 44]

Matriderm®: Nicht-vernetztes, bovines Kollagen Typ 1, 3 und 5, Elastin, azellulär; wird in wenigen Wochen zu körpereigenem Kollagen umgebaut. Die Matrix wird lyophilisiert geliefert und bei Raumtemperatur gelagert. Sie ist in Schichtdicken von 1 mm und 2 mm erhältlich, in den Größen DIN A6 und DIN A4.
Indikation: Siehe Integra.
Anwendung: Nach Débridement und subtiler Blutstillung wird das Material etwa zwei Minuten in Kochsalzlösung rehydriert und auf den Wundgrund aufgebracht. Bei großflächigem Einsatz ist auf die Applikation des trockenen Materials möglich, die Rehydrierung erfolgt dann aus dem Wundgrund. Simultan Transplantation von Spalthaut. Verbandanordnung entsprechend einer alleinigen Spalthauttransplantation. Nach fünf bis sieben Tagen kann nach Verbandabnahme mit der Physiotherapie begonnen werden. Bei Einsatz der 2-mm-Matrix wird bisher ein zweizeitiges Vorgehen mit einer Latenz von einer Woche empfohlen, um eine Vaskularisation der Matrix zu ermöglichen.
Vorteile: Einzeitiges Vorgehen überwiegend möglich. Spalthaut-Take nicht signifikant vermindert im Vergleich zur alleinigen Spalthauttransplantation. Dabei müssen keine ultradünnen Transplantate verwendet werden. Verbesserte Narbenqualität mit erhöhter Viskoelastizität.
Nachteile: Intraoperatives Handling bei großflächigem Einsatz erschwert; dann möglichst erst nach Applikation rehydrieren. Langzeitergebnisse (vor allem hinsichtlich Schrumpfung und Stabilität) fehlen.
Literatur: [22, 23, 48, 49]

Alloderm®: Azelluläre Dermis aus humaner Fremdhaut. Zelluläre Elemente der Dermis sowie die Epidermis werden entfernt; die dermale Matrix und die Basalmembranelemente bleiben dabei erhalten. Das Material wird lyophylisiert und gekühlt gelagert.
Indikation: Dermisersatz bei drittgradigen Verbrennungen.
Anwendung: Nach Rehydrierung wird das Material auf den vorbereiteten Wundgrund aufgelegt. Die simultane Transplantation mit dünner Spalthaut (auch mesh) ist möglich, ebenso die Applikation von autologen Keratinozyten. Die Verbandanordnung sollte berücksichtigen, daß die Matrix sehr empfindlich gegen Austrocknen und Scherkräfte ist. Eine Vakuumversiegelung hat sich, außer bei Einsatz von Keratinozyten, bewährt. Abstoßungsreaktionen wurden nicht berichtet.
Vorteile: Simultane Anwendung mit Keratinozytentransplantaten möglich.

Nachteile: Anspruchsvolle Verbandtechnik, Unterschiedliche Ergebnisse hinsichtlich Narbenqualität beschrieben. Ergebnisse zu Schrumpfung und Viskoelastizität fehlen.
Literatur: [24, 29, 37, 38, 45, 51]

Apligraf®: Kokultivation von humanen Fibroblasten mit einer Kollagenmatrix, zusätzlich Besiedlung mit allogenen Keratinozyten. Histologisch normale Hautanatomie ohne Anhangsgebilde. Nach sechs Wochen war das Material in der Wunde nicht mehr nachweisbar. Lieferung in Transportmedium, sofortige Applikation. Keine Lagerung möglich.
Indikation: Zur Zeit lediglich Zulassung für venöse Ulcera cruris.
Anwendung: Auflegen des Apligraf auf den debridierten und gut durchbluteten Wundgrund. Scarifizieren erforderlich, meshen möglich. Fixieren mit steri-strips und Alginatverband. Darüber Kompressionsverband.
Vorteile: Beschleunigte Wundheilung
Nachteile: Keine Erfahrung in der Verbrennungschirurgie. Einsatz bei tief zweitgradigen Verletzungen zur Unterstützung der Spontanheilung denkbar. Zum Einsatz bei drittgradigen Verbrennungen wäre eine dauerhafte Stabilität und die Besiedlung mit autologen Keratinozyten und Fibroblasten zu fordern.
Literatur: [4, 8, 10, 14]

Tabelle 2 Hersteller/Vertriebsfirmen der in dieser Übersicht erwähnten Produkte

Suprathel® – Fa. Stapelline GmbH, Bochum	www.suprathel.de
Biobrane® – Mylan Pharmaceuticals	www.mylan.com
Transcyte® – Smith & Nephew	www.smith-nephew.com
Epigard® – The Clinipad Corp.	www.epigard.com
Epicell® – Genzyme Corp.	www.genzyme.com
CellSpray®/CellSprayXP®/ ReCell® – Clinical Cell Culture Ltd.	www.clinicalcellculture.com
Integra® –Integra Lifescience Corp.	www.integra-ls.com
Matriderm® – Dr. Suwelack Skin & Health Care AG	www.skin-healthcare.com
AlloDerm® – LifeCell Corp.	www.lifecell.com
Apligraf® – Organogenesis Inc.	www.apligraf.com

Die Liste der genannten Materialien erhebt keinen Anspruch auf Vollständigkeit

Die Indikation für Hautersatzmaterialien wird zu einem großen Teil von betriebswirtschaftlichen Überlegungen mitbestimmt

Allen Produkten mehr oder weniger gemeinsam ist der relativ hohe Preis, sieht man von den etablierten, temporären Materialien wie Epigard usw. ab. Die Kosten variieren von ca. 0,25 Euro/cm² bis zu acht Euro/cm². Für die beschriebenen Hautersatzmaterialien existieren einerseits nur wenige, andererseits aber auch umfangreiche grundlagenwissenschaftliche und klinische Daten.

Die Indikation zum Einsatz wird aber neben dem klinischen Nutzen aber auch von betriebswirtschaftlichen Überlegungen mitbestimmt. So müssen unter den budgetären Zwängen zunehmend die nachgewiesenen Vorteile für die Patienten (schnellere Heilung, bessere Haut- oder Narbenqualität) gegen die dabei entstehenden Kosten abgewogen werden. Hier ist der Verbrennungsmediziner in Kenntnis der Überlegenheit eines Produktes einem nicht unerheblichen berufsethischen Konflikt ausgesetzt, unter den derzeitigen Budgetbeschränkungen die Indikation „teurer" Materialien zu rechtfertigen. Ebenso werden in zunehmendem Maße von den gesundheitspolitischen Beratern prospektiv randomisierte klinische Multizenter-Studien gefordert, deren Realisierung entweder aus ethischen Gründen nicht realisierbar ist, oder aber oftmals viele Jahre beanspruchen würden.

Insbesondere für die neueren innovativen Produkte wie z. B. CellSpray®, oder Matriderm® ist die wissenschaftliche Datenlage derzeit nicht ausreichend, um unter diesen regulatorischen Vorgaben eine generelle Kostenübernahme (z. B. über Sonderentgelte) erreichen zu können. Unter den geltenden DRG-Bedingungen wird daher der Einsatz dieser Materialien vorerst wohl den größeren Verbrennungszentren im Rahmen von klinischen Studien vorbehalten bleiben. Weitere intensive Aktivitäten unserer Fachvertreter in den Gremien des gemeinsamen Bundesausschusses und des IQWiG, in intensivem Dialog mit forschenden Verbrennungsmedizinern, sind daher notwendig, um eine qualitativ hochwertige Versorgung mit Hautersatzprodukten auch in der Zukunft zu sichern.

Haut-Ersatz-Materialien – auch biologische – können die Funktionen der gesunden Haut nur teilweise oder temporär erfüllen. Sie zeichnen sich nicht nur durch das Fehlen von Hautanhangsgebilden aus, was u. a. eine lebenslange, intensive Hautpflege erfordert, sondern auch durch das Fehlen von spezifischen Eigenschaften wie der

Thermoregulation oder der einzigartigen viskoelastischen Eigenschaften. Weiterhin nachteilig ist das Fehlen der subkutanen Verschiebeschicht. Als aussichtsreiche Alternative zum bisherigen chirurgischen Vorgehen und zu den oben genannten Hautersatzmaterialien erscheint daher für die Zukunft vor allem die Immunmodulation von allogener Spenderhaut, was derzeit Gegenstand aktueller Forschung ist [7]. ■

Literatur

1. Alexander JW, Wheeler LM, Rooney RC, et al (1973) Clinical evaluation of Epigard, a new synthetic substitute for homograft and heterograft skin. J Trauma. 13: 374–383
2. Alexander JW, MacMillan BG, Law E, Kittur DS (1981) Treatment of severe burns with widely meshed skin autograft and meshed skin allograft overlay. J Trauma 21: 433–438
3. Barret JP, Dziewulski P, Ramzy PI, et al (2000) Biobrane versus 1% silver sulfadiazine in second-degree pediatric burns. Plast Reconstr Surg 105: 62–65
4. Bell E, Ehrlich HP, Buttle DJ, Nakatsuji T (1981) Living tissue formed in vitro and accepted as skin-equivalent tissue of full thickness. Science 211: 1052–1054
5. Burke JF, Quinby WC, Bondoc CC, et al (1975) Immunosuppression and temporary skin transplantation in the treatment of massive third degree burns. Ann Surg 182: 183–197
6. Burke JF, Yannas IV, Quinby WC Jr, et al (1981) Successful use of a physiologically acceptable artificial skin in the treatment of extensive burn injury. Ann Surg 194: 413–428
7. Choi CY-U, Reimers K, Allmeling C, et al (2005) Inhibition of apoptosis in keratinocytes – an option for the development of a human skin equivalent. Biomed Techn 50: 203-204
8. Curran MP, Plosker GL (2002) Bilayered bioengineered skin substitute (Apligraf): a review of its use in the treatment of venous leg ulcers and diabetic foot ulcers. BioDrugs 16: 439–455
9. Drücke D, Steinsträßer L, Homann HH, et al (2002) Current indications for glycerol-preserved allografts in the treatment of burn injuries Burns 28 (Suppl 1): S26-30
10. Fivenson D, Scherschun L (2003) Clinical and economic impact of Apligraf for the treatment of nonhealing venous leg ulcers. Int J Dermatol 42: 960–965
11 Gallico GG 3rd, O'Connor NE, Compton CC, et al (1984) Permanent coverage of large burn wounds with autologous cultured human epithelium. N Engl J Med 311: 448–451
12. Gerding RL, Imbembo AL, Fratianne RB (1988) Biosynthetic skin substitute vs. 1% silver sulfadiazine for treatment of inpatient partial-thickness thermal burns. J Trauma 28: 1265–1269
13. Green H, Kehinde O, Thomas J (1979) Growth of cultured human epidermal cells into multiple epithelia suitable for grafting. Proc Natl Acad Sci USA 76: 5665–5668
14. Griffiths M, Ojeh N, Livingstone R, et al (2004) Survival of Apligraf in acute human wounds. Tissue Eng 10: 1180–1195
15. Hanft JR, Surprenant MS (2002) Healing of chronic foot ulcers in diabetic patients treated with a human fibroblast-derived dermis. J Foot Ankle Surg 41: 291–299
16. Hansbrough JF, Morgan J, Greenleaf G, Underwood J (1994) Development of a temporary living skin replacement composed of human neonatal fibroblasts cultured in Biobrane, a synthetic dressing material. Surgery 115: 633–644
17. Hansbrough JF, Mozingo DW, Kealey GP, et al (1997) Clinical trials of a biosynthetic temporary skin replacement, Dermagraft-Transitional Covering, compared with cryopreserved human cadaver skin for temporary coverage of excised burn wounds. J Burn Care Rehabil 18(1 Pt 1): 43–51
18. Heimbach DM, Warden GD, Luterman A, et al (2003) Multicenter postapproval clinical trial of Integra dermal regeneration template for burn treatment. J Burn Care Rehabil. 24: 42–48
19. Hierlemann H, Uhlig C, Rapp M, et al (2002) Entwicklung eines resorbierbaren Epithelersatzes für die Verbrennungsmedizin. Z Wundheilung 4: 150–151
20. Kreis RW, Mackie DP, Hermans RR, Vloemans AR (1994) Expansion techniques for skin grafts: comparison between mesh and Meek island (sandwich-) grafts. Burns 20 (Suppl 1): S39–42
21. Kreis RW, Vloemans AF, Hoekstra MJ, et al (1989) The use of non-viable glycerol-preserved cadaver skin combined with widely expanded autografts in the treatment of extensive third-degree burns. J Trauma 29: 51–54
22. Lamme EN, de Vries HJ, van Veen H, et al (1996) Extracellular matrix characterization during healing of full-thickness wounds treated with a collagen/elastin dermal substitute shows improved skin regeneration in pigs. J Histochem Cytochem 44: 1311–1322
23. Lamme EN, Van Leeuwen RT, Brandsma K, et al (2000) Higher numbers of autologous fibroblasts in an artificial dermal substitute improve tissue regeneration and modulate scar tissue formation. J Pathol 190: 595–603
24. Lattari V, Jones LM, Varcelotti JR, et al (1997) The use of a permanent dermal allograft in full-thickness burns of the hand and foot: a report of three cases. J Burn Care Rehabil 18: 147–155
25. Marston WA, Hanft J, Norwood P, Pollak R; Dermagraft Diabetic Foot Ulcer Study Group (2003) The efficacy and safety of Dermagraft in improving the healing of chronic diabetic foot ulcers: results of a prospective randomized trial. Diabetes Care 26: 1701–1705

26. Meek CP (1958) Successful microdermagrafting using the Meek-Wall microdermatome. Am J Surg 96: 557–558
27. Myers SR, Navsaria HA, Brain AN, et al (1995) Epidermal differentiation and dermal changes in healing following treatment of surgical wounds with sheets of cultured allogeneic keratinocytes. J Clin Pathol 48: 1087–1092
28. Mühlbauer W, Henckel von Donnersmarck G, Hoefter E, Hartinger A (1995) Keratinocytenzüchtung und -transplantation bei Verbrennungen. Chirurg 66: 271–276
29. Munster AM, Smith-Meek M, Shalom A (2001) Acellular allograft dermal matrix: immediate or delayed epidermal coverage? Burns 27: 150–153
30. Navarro FA, Stoner ML, Park CS, et al (2000) Sprayed keratinocyte suspensions accelerate epidermal coverage in a porcine microwound model. J Burn Care Rehabil 21: 513–518
31. Noordenbos J, Dore C, Hansbrough JF (1999) Safety and efficacy of TransCyte for the treatment of partial-thickness burns. J Burn Care Rehabil 20: 275–281
32. Omar AA, Mavor AI, Jones AM, Homer-Vanniasinkam S (2004) Treatment of venous leg ulcers with Dermagraft. Eur J Vasc Endovasc Surg. 27: 666–672
33. Paquet P, Quatresooz P, Braham C, Pierard GE (2005) Tapping into the influence of keratinocyte allografts and biocenosis on healing of chronic leg ulcers: split-ulcer controlled pilot study. Dermatol Surg 31: 431–415
34. Pandya AN, Woodward B, Parkhouse N (1998) The use of cultured autologous keratinocytes with Integra in the resurfacing of acute burns. Plast Reconstr Surg 102: 825–828
35. Purdue GF, Hunt JL, Still JM Jr, et al (1997) A multicenter clinical trial of a biosynthetic skin replacement, Dermagraft-TC, compared with cryopreserved human cadaver skin for temporary coverage of excised burn wounds. J Burn Care Rehabil 18 (1 Pt 1): 52–57
36. Pruss A, Perka C, Degenhardt P, et al (2002) Clinical efficacy and compatibility of allogeneic avital tissue transplants sterilized with a peracetic acid/ethanol mixture. Cell Tissue Bank 3: 235–243
37. Rennekampff H-O, Kiessig V, Griffey S, et al (1997) Acellular human dermis promotes cultured keratinocyte engraftment. J Burn Care Rehabil 18: 535–544
38. Rennekampff H-O, Hansbrough JF, Kiessig V, et al (2000) Bioactive interleukin-8 is expressed in wounds and enhances wound healing. J Surg Res 93: 41–54
39. Rennekampff H-O (2006) Hautersatz. In: Krupp S, Rennekampff H-O (Hrsg) Plastische Chirurgie, Klinik und Praxis. II.7, Supplement. Ecomed, Landsberg
40. Rennekampff H-O, Pfau M, Schaller HE (2002) Acellular allograft dermal matrix: immediate or delayed epidermal coverage? Burns 28: 100–101
41. Rennekampff H-O (2006) Hautersatz. In: Krupp S, Rennekampff H-O (Hrsg) Plastische Chirurgie, Klinik und Praxis. 27. Erg-Lfg, II.14, Ecomed, Landsberg
41. Rheinwald JG, Green H (1975) Serial cultivation of strains of human epidermal keratinocytes: the formation of keratinizing colonies from single cells. Cell 6: 331–343
43. Rodeheaver GT, Hartsell ML, Faulkner BC, et al (1995) Influence of Biobrane construction on adherence. J Burn Care Rehabil 16(3 Pt 1): 321–323
44. Ryan CM, Schoenfeld DA, Malloy M, et al (2002) Use of Integra artificial skin is associated with decreased length of stay for severely injured adult burn survivors. J Burn Care Rehabil 23: 311–317
45. Sheridan R, Choucair R, Donelan M, et al (1998) Acellular allodermis in burns surgery: 1-year results of a pilot trial. J Burn Care Rehabil 19: 528–530
46. Tanner JC Jr, Vandeput J, Olley JF (1964) The mesh skin graft. Plast Reconstr Surg 34: 287–292
47. Uhlig C, Rapp M, Hierlemann H, et al (2002) Suprathel: die temporäre zweite Haut. Jahrestagung d. Dtsch Ges f Biomaterialien, Dresden. Biomaterialien 3: 199
48. van Zuijlen PP, Lamme EN, van Galen MJ, et al (2002) Long-term results of a clinical trial on dermal substitution. A light microscopy and Fourier analysis based evaluation. Burns 28: 151–160
49. van Zuijlen PP, van Trier AJ, Vloemans JF, et al (2000) Graft survival and effectiveness of dermal substitution in burns and reconstructive surgery in a one-stage grafting model. Plast Reconstr Surg 106: 615–623
50. Vogt PM, Jokuszies A, Niederbichler A, et al (2006) Primäre chirurgische Therapie bei Verbrennungen. Unfallchirurg 109: 270–277
51. Wainwright D, Madden M, Luterman A, et al (1996) Clinical evaluation of an acellular allograft dermal matrix in full-thickness burns. J Burn Care Rehabil 17: 124–136
52. Wood F (2001) The first seven years of the West Australian skin culture laboratory. Cultured human keratinocytes and tissue engineered skin substitutes. 12 October 2001
53. Wood FM, Kolybaba ML, Allen P (2006) The use of cultured epithelial autograft in the treatment of major burn injuries: a critical review of the literature. Burns 32: 395–401

Dr. med. Perikles Kolokythas
Klinik für Plastische, Hand- und Wiederherstellungschirurgie
Medizinische Hochschule Hannover
Carl-Neuberg-Straße 1
30625 Hannover
eMail: Kolokythas.Perikles@mh-hannover.de

Natural Face®

Die neuen Filler



auf der Basis von Na-Hyaluronat

Zuverlässig - Lang anhaltend - Ökonomisch

*Acri.Tec® AG

Gesellschaft für ophthalmologische Produkte

Internet: www.acritec.de

*Acri.Tec AG Gesellschaft für ophthalmologische Produkte

[illegible]

Firmensitz / Produktion: [illegible] · [illegible] · E-Mail: [illegible]

Vertriebsbüro: [illegible] München · Tel.: [illegible] · Fax: [illegible] · E-Mail: [illegible]

Das Ohr aus dem Labor: Gegenwärtige Einschränkungen bei der Züchtung von Knorpelgewebe

Andreas Gröger, Norbert Pallua

In der plastischen Chirurgie besteht nach wie vor ein hoher Bedarf an Knorpelersatzmaterial für kongenitale, traumatische oder tumorbedingte Defekte. Bei schweren Verbrennungen treten beispielsweise häufig großflächige Läsionen an Ohren und Nase auf. Für diese Patienten wäre es wünschenswert und elegant, Knorpelimplantate von definierter anatomischer Form aus patienteneigenem Gewebe zur Verfügung zu haben, ohne ausgedehnte Entnahmeoperationen durchführen zu müssen. Leider steht bis dato sowohl für die Nasen-, Ohr- und Trachearekonstruktion kein den funktionellen und kosmetischen Anforderungen optimales Rekonstruktionsverfahren zur Verfügung. Da humanes Knorpelgewebe bekanntlich eine nur unzureichende Fähigkeit aufweist, kleinste Strukturdefekte zu beheben, stellen darüber hinaus Knorpelläsionen im Bereich von Gelenkflächen ein bedeutendes klinisches Problem in der Handchirurgie und der Orthopädie dar. Füllstoffe aus Biomaterialien als kompletter Ersatz für diese Defekte konnten sich aufgrund der fehlenden Biokompatibilität nicht durchsetzten. Hierzu gehören Legierungen aus Stahl, Kobalt und Titan, synthetische Polymere wie etwa Silikonderivate. Natürliche Stoffe wie Fibrin oder Kollagen können zumeist aufgrund der minderwertigen mechanischen Belastbarkeit nur ergänzend eingesetzt werden.

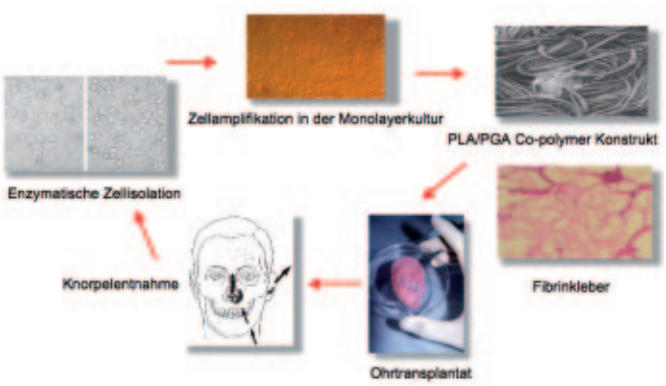

Abb. 1 Schematische Darstellung der Herstellung eines Ohrtransplantates unter Verwendung von Fibrin, PGLA und autologen Chondrozyten.

Züchtung von Knorpelgewebe: Mögliche Spenderareale sind Nasenseptum, die Concha des Ohres oder Rippenknorpel

Unter Tissue Engineering versteht man die In-vitro-Herstellung von menschlichem Gewebe. Die Gewebetechnologie stellt dabei die Prinzipien und Methoden aus Technik und Naturwissenschaften dar, um Gewebefunktionen wiederherzustellen, aufrecht zu erhalten oder zu verbessern [1]. Für die Gewebezüchtung von Knorpelgewebe kann zur Defektfüllung an einer anderen Körperstelle desselben Patienten entsprechendes Knorpelmaterial entnommen werden. Dabei kommen beispielsweise das Nasenseptum, die Concha des Ohres oder Rippenknorpel als Spenderareal in Frage. Durch Vermehrung der gewonnenen Zellen in vitro und die dreidimensionale Neuformierung des Gewebes kann man dem Patienten später ein autologes „Custom-made"-Knorpelimplantat einsetzen [2].

Dieses Prinzip verdeutlichte niemand besser als Charles Vacanti, der vor mehr als zehn Jahren eine Maus mit einem scheinbar menschlichen Ohr präsentierte [3]. Für weltweites Aufsehen sorgte das Foto des kleinen Nagers, der eine überdimensionierte Hörmuschel auf dem Rücken trug. Das äußere Ohr entstammte dem Gewebelabor und wurde aus Silikon und Knorpelzellen dem Ohr eines Kindes nachgebildet und dann unter die Haut der Maus



Abb. 2 „Vacantis Ohr" führte zu weltweitem Aufsehen. Das Ohr auf dem Rücken einer Nacktmaus bestand aus einer mit Chondrozyten besiedelten Silikonform – und nicht wie vielfach behauptet wurde aus reifem Knorpelgewebe.

verpflanzt. Für viele markiert das „Vacanti-Ohr" den Beginn des Tissue Engineering, der mit großen Hoffnungen verknüpft war.

Trotz experimenteller Erfolge gibt es heute noch immer keine autologen „gezüchteten" Transplantate in Nasen- oder Ohrform

Insbesondere Knorpelgewebe schien eine ideale Gewebeform für das Tissue Engineering zu sein, da es aus nur einer Zellart (Chondrozyten) besteht und als bradytrophes Gewebe nur durch Diffusion ernährt wird. Eine gerichtete Vaskularisierung mit Wachstum von Kapillaren wie bei vielen anderen Gewebeformen ist somit nicht notwendig. Daneben lassen sich Chondrozyten einfach isolieren, amplifizieren und expandieren. In einer Reihe von tierexperimentellen Untersuchungen wiesen Knorpeltransplantate, die mit Hilfe von Tissue-Engineering-Verfahren hergestellt wurden, histologische, biochemische, biomechanische und teils ultrastrukturelle Eigenschaften auf, die vergleichbar waren mit nativem Knorpelgewebe [4–6]. Trotz dieser anfänglichen Erfolge, die durch zahlreiche Publikationen belegt waren, muß man heute ernüchtert feststellen, daß für klinische Anwendungen noch immer keine autologen gewebetechnologisch hergestellten Knorpeltransplantate in Nasen- oder Ohrform zur Verfügung stehen. Die Gründe hierfür sind vielschichtig und sollen im folgenden besprochen werden.

Die Zulassung von Tissue-Engineering-Produkten ist oft schwierig – alle verwendeten Stoffe müssen gesundheitlich unbedenklich sein

Zunächst erwies es sich als äußerst schwierig, Gewebe im Labor ausschließlich mit patienteneigenem Material herzustellen. In rein experimentellen Untersuchungen finden oftmals Stoffe Anwendung, die für die Herstellung eines medizinischen Produktes am Menschen nicht verwendet werden dürfen. Beispiele hierfür sind etwa fetales Kälber-Serum (Zellproliferation), Fibrinkleber (Zelladhäsion), oder bestimmte Zusätze zu Nährmedien (Zellkultur). Es gelang zwar unter anderem Fibrinkleber, vollständig autolog herzustellen und patienteneigenes Serum als Ersatz für das fetale Kälber-Serum zu benutzen; dennoch treten regelmäßig Probleme bei der Zulassung von Tissue-Engineering-Produkten auf, gerade weil im Herstellungsprozeß jeder verwendete Stoff für die Anwendung am Menschen als unbedenklich eingestuft werden muß. Auch existieren in den europäischen Ländern keine einheitlichen Richtlinien für die Herstellung von Tissue-Engineering-Produkten. Die Anwendung von GMP-Bedingungen (Good Manufacturer's Practice) für die Herstellung von menschlichem Gewebe im Labor gilt derzeit als Standard für biotechnologische Produkte, führt aber auf der anderen Seite zu erheblichen Kosten und erschwert damit die Etablierung dieser neuen Technologie.

Bei immunkompetenten Tieren kam es zur deutlichen Größenreduktion und einer bindegewebigen Transformation des Knorpeltransplantates

Neben diesen praktischen Hindernissen existieren gegenwärtig jedoch auch fundamentale Probleme bei der In-vitro-Herstellung von Knorpelgewebe: Nach grundlegenden Untersuchungen an der Nacktmaus wurden einige Knorpelmodelle auch auf immunkompetente Tiere wie Kaninchen, Schwein oder Pferd untersucht. Dort traten die zum Teil in der Nacktmaus beobachtete Größenreduktion und bindegewebige Transformation in verstärktem Maße auf. Die bereits ermutigenden klinischen Therapieerfolge der autologen Chondrozytentransplantation (ACT) bei zumeist jungen Patienten mit traumatischen Gelenkknorpeldefekten konnten bislang nicht auf gezüchteten dreidimensionalen Gewebeaufbau übertragen werden, da bei dieser Methode als Trägermatrix Fibrin zum Einsatz kommt, das keine primäre Grundstabilität aufweist. Die derzeit noch bestehenden Probleme, frei transplantierbares, gezüchtetes struktur- und formgebendes Gewebe zu entwickeln, resultieren wahrscheinlich größtenteils aus immunologisch vermittelten Reaktionen, denen die gezüchteten Gewebe im autologen Organismus gegenüberstehen [7]. Gründe hierfür werden in der noch nicht vollständig ausgebildeten Matrix und einer unspezifischen Entzündungsreaktion vermutet, die vor allem

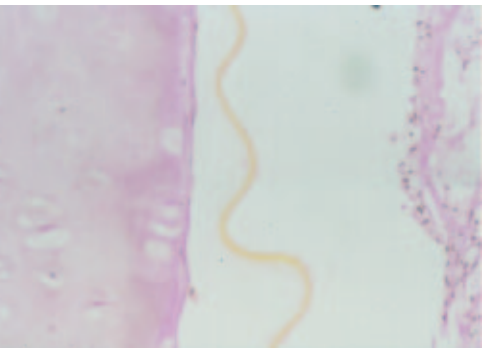

Abb. 3 Eine Möglichkeit um die Resorption von neu gebildeter Knorpelmatrix und Transplantatreduktion zu verhindern, ist die Umhüllung mit einer immunprotektiven Kapsel. Die semipermeable Membran gewährleistet die Ernährung des in Aufbau befindlichen Knorpels und verhindert die Migration von immunkompetenten Zellen.

durch die verwendeten Biomaterialien hervorgerufen wird. Die Reorganisierung des Knorpelgewebes wurde bislang überwiegend mit dreidimensionalen Trägerstrukturen aus verschiedenen Polymeren erreicht, wobei dieser Schritt nicht nur für die Einbettung der Knorpelzellen, sondern auch für die Matrixsynthese von entscheidender Bedeutung ist. Wichtige Anforderungen an diese dreidimensionale Trägerstruktur sind außerdem eine definierte Formstabilität und eine maximal hohe Materialoberfläche bei minimalem Materialvolumen.

Der Abbau von Polymervliesen im Körper befördert möglicherweise unspezifische Entzündungsprozesse

Die gebräuchlichsten Polymere, die in der Vergangenheit beim Tissue Engineering von Knorpelgewebe Anwendung fanden, bestanden aus Polylactidsäure (PLA) und Polyglykolidsäure (PGA), sowie deren Kopolymeren (PGLA); aber auch verschiedene Gele, Suspensionen, sowie natürliche Materialien wurden zur Knorpelneubildung eingesetzt. Diese Polymervliese (PGLA) gelten im Allgemeinen als biokompatibel und werden in vivo nach einigen Wochen abgebaut. Dennoch wird teilweise kontrovers diskutiert, ob die Degradation von PGLA zu Bildung eines lokal sauren Milieus führt, mit negativem Einfluß auf den Knorpelmetabolismus und Verstärkung von unspezifischen inflammatorischen Prozessen. Neueste Studien belegen nach Transplantation von autologen Chondrozyten und Polylactidfliesen in vivo eine Freisetzung von pro-inflammatorischen Zytokinen [8]. So wurden insbesondere in peripheren Arealen des Knorpeltransplantates vier Wochen nach Implantation Interleukin-1 und -6, ferner Tumornekrosefaktor-α nachgewiesen [9]. Hierdurch kann die Freisetzung von Metalloproteinasen induziert werden, die zu einem Knorpelabbau und bindegewebigen Umbau führen. Vermutet wird ebenfalls, daß Chondrozyten selbst und minore Kollagene Typ-IX und Typ-XI ein antigenes Potential entfalten können, da bei nativem Knorpelgewebe die Oberflächenstrukturen von Knorpelzellen durch die physiologische Knorpelmatrix und das Perichondrium ausreichend vor Kontakt mit zellulären Bestandteilen des Immunsystems geschützt sind [10].

Dem im Labor hergestellten Knorpel fehlt dieser Schutz bei Implantation jedoch, da meist noch nicht genügend interzelluläre Matrix aufgebaut wurde und ihn auch kein natürliches Perichondrium umgibt. Zellinfiltrationen, fibröse Gewebeveränderungen und Transplantatschrumpfungen sind deshalb oft die Folge, so daß eher Faserknorpel und nicht hyaliner Knorpel entsteht. Dies zeigte sich auch im Rahmen erster klinischer Anwendungsbeobachtungen am Menschen, in denen es nach etwa drei bis sechs Wochen zur Transplantatschrumpfung kam.

Der langfristige Einsatz von Wachstumsfaktoren in vitro ist teuer und könnte die spätere Zulassung eines Transplantats erschweren

Neueste Trends im Bereich der Gewebezüchtung von Knorpelgewebe befassen sich daher mit Lösungsmöglichkeiten für einen verbesserten Schutz der Knorpeltransplantate. Die Verwendung von Wachstumsfaktoren (u.a. Tissue Growth Factor-β) und dynamischen Bioreaktoren – mit dem Ziel in vitro eine schnelle Ausreifung der Knorpeltransplantate zu erzielen und somit die Resorption von Knorpelmatrix in vivo zu verringern – scheiterten zumeist jedoch an der nach wie vor langen Kultivierungsdauer. Der langfristige Einsatz von Wachstumsfaktoren in vitro ist darüber hinaus auch äußerst kostenintensiv und wird als problematisch hinsichtlich einer späteren Produktzulassung angesehen. Experimentelle Daten haben zeigen können, daß durch die Bildung eines artifiziellen Perichondriums die bindegewebige Transformation und Transplantatgrößenreduktion verhindert werden kann. Die Verwendung eines artifiziellen Perichondriums aus Polytetrafluorethylen führte in experimentellen Arbeiten zu einer verbesserten Flexibilität der Knorpeltransplantate und verringerte die Resorption von Knorpelgewebe in vivo [11]. Ähnliche Beobachtungen wurden bei der Membranverkapselung von Knorpeltransplantaten durch Natriumzellulosesulfat und Polydialyldimethylammoniumchlorid, sowie unter

Verwendung eines lyophilisierten Pseudoperichondriums gemacht [12, 13]. Inwiefern diese Methoden eine klinische Relevanz erhalten, bleibt abzuwarten. ■

Literatur

1. Definition der National Foundation, Lake Tahoe, CA 1987
2. Haisch A, Klaring S, Gröger A, et al (2002) A tissue-engineering model for the manufacture of auricular-shaped cartilage implants. Eur Arch Otorhinolaryngol 259: 316–321
3. Langer R, Vacanti JP (1993) Tissue engineering. Science 260: 920–926
4. Haisch A, Duda GN, Schroeder D, et al (2005) The morphology and biomechanical characteristics of subcutaneously implanted tissue-engineered human septal cartilage. Eur Arch Otorhinolaryngol 262: 993–997
5. Panossian A, Ashiku S, Kirchhoff CH, et al (2001) Effects of cell concentration and growth period on articular and ear chondrocyte transplants for tissue engineering. Plast Reconstr Surg 108: 392–402
6. Shieh SJ, Terada S, Vacanti JP (2004) Tissue engineering auricular reconstruction: in vitro and in vivo studies. Biomaterials 25: 1545–1557
7. Ochoa ER, Vacanti JP (2002) An overview of the pathology and approaches to tissue engineering. Ann NY Acad Sci 979: 10–26
8. Rotter N, Ung F, Roy AK, et al (2005) Role for interleukin-1 alpha in the inhibition of chondrogenesis in autologous implants using polyglycolic acid-polylactic acid scaffolds. Tissue Eng 11: 192–200
9. Gröger A, Smeets R, Haisch A, et al (2006) Why tissue engineering of cartilage does not work for the human ear and nose: the role of proinflammatory cytokines. Tissue Eng 12: 1089
10. Naumann A, Bujia J, Hammer C, et al (1994) Autoantibodies against cartilage components: clinical relevance for reconstructive surgery in the area of head and neck. Laryngo Rhino Otol 73: 253–257
11. Jian-Wei X, Randolph MA, Peretti GM, et al (2005) Producing a flexible tissue-engineered cartilage framework using expanded polytetrafluoroethylene membrane as a pseudoperichondrium. Plast Reconstr Surg 116: 577–589
12. Haisch A, Gröger A, Gebert C, et al (2005) Creating artificial perichondrium by polymer complex membrane macroencapsulation: immune protection and stabilization of subcutaneously transplanted tissue-engineered cartilage. Eur Arch Otorhinolaryngol 262: 338–344
13. Xu JW, Johnson TS, Motarjem PM, et al (2005) Tissue-engineered flexible ear-shaped cartilage. Plast Reconstr Surg 115: 1633–1641

Dr. med. Andreas Gröger
Klinik für Plastische Chirurgie, Hand- und Verbrennungschirurgie
Universitätsklinikum Aachen
Pauwelsstraße 30, 52074 Aachen
eMail: agroeger@ukaachen.de

THALGOMED

Die professionelle, kosmetische Beratung, Behandlung und Betreuung in der ästhetisch-plastischen Chirurgie.

Kompetente Beratung, Auswahl des richtigen Chirurgen und umfassende Betreuung sind die Erfolgsfaktoren bei ästhetisch-plastischen Eingriffen. Es gibt jedoch Lücken. Außerhalb der Operationen existiert sowohl für die Vorbereitung als auch für die Nachbehandlung der betroffenen Hautregionen kaum professionelle Betreuung.

Als Ergebnis jahrelanger Zusammenarbeit von Ärzten und Kosmetikerinnen hat THALGO mit THALGOMED ein professionelles System für die kosmetische Vor- und Nachbehandlung entwickelt. Autorisierte THALGOMED-Kosmetikerinnen bilden die Brücke zu ästhetisch-plastischen Chirurgen. In enger Zusammenarbeit mit den Ärzten bereiten sie Haut und Körper professionell-kosmetisch vor und helfen Patienten nach dem Eingriff schnellstmöglich wieder arbeits- und gesellschaftsfähig zu werden.

Informieren Sie sich jetzt!

THALGOMED ist eine Dienstleistungsmarke der THALGO COSMETIC GmbH

Grieshaustr. 10
76185 Karlsruhe
Tel. +49 (0) 721 / 69 33 15-40
Fax +49 (0) 721 / 69 33 15-85
http://www.thalgomed.de
eMail: info@thalgomed.de

THALGO AUSTRIA
Tel. +43 (0) 55 22 / 5 43 25
Fax +43 (0) 55 22 / 3 43 66
http://www.thalgomed.at
eMail: info@thalgomed.at

Narben und plastisch-ästhetische Chirurgie

Raymund E. Horch

Narben sind unvermeidbarer Bestandteil jeder chirurgischen Operation. Bei ästhetisch-plastischen Eingriffen ist die Information über die Art und das zu erwartende Ausmaß der Narben oftmals eine erhebliche Komponente für die spätere Zufriedenheit von Patienten. Jeder erfahrene plastische Chirurg weiß, daß auch bei noch so gutem Gesamtergebnis der jeweiligen Operation letztlich das für den Patienten und die Umwelt am meisten sichtbare Stigma – eine eventuell unschöne Narbe – zu entsprechenden Beeinträchtigungen führen kann. Diese vermeintlich kleinen Nebeneffekte einer ansonsten gut gelungenen plastisch-ästhetischen Operation sollte man also keinesfalls unterschätzen.

Aus medizinisch nicht ohne weiteres nachvollziehbaren Gründen wird aber von entsprechenden Einrichtungen unvermindert mit narbenfreien plastisch-ästhetischen Operationen geworben, und als weiteres Qualitätsmerkmal etwa auf eine zusätzliche TÜV-Zertifizierung hingewiesen. So lautet beispielsweise die aktuelle Internet-Werbung einer deutschen Kette von Einrichtungen, die sich als „Schönheitschirurgische Kliniken“ bezeichnen, wie folgt: „*Ohne sichtbare Narben“ – Minimal-invasive Gesichtschirurgie bei …, auch in Ihrer Nähe*“. Andere Annoncen versprechen unter der Werbeüberschrift: „*Ausland – Entfernung von Narben und Hautstreifen*“, daß an dem über eine deutsche Kontaktadresse zu vermittelnden Institut in Polen sichtbare Hautstreifen und Narben korrigiert werden könnten. Nach eigenen Angaben würden nach Abschluß des Genesungsprozesses „*perfekte Ergebnisse*“ erzielt.



Durch unseriöse Versprechungen wird der Eindruck erweckt, plastisch-ästhetische Eingriffe seien ohne sichtbare Narben möglich

Die Wirksamkeit der dabei eingesetzten Laserbehandlung liege bei 95 Prozent, was bedeuten würde, daß die Haut „*fast wieder so aussieht wie vor dem Auftreten der Narben bzw. der Schwangerschaftsstreifen*“. In den meisten Fällen sei zudem eine Behandlung ausreichend. Bei einem schlechten Hautbild würden aber weitere Eingriffe (auf der begrenzten Hautfläche) erst nach sechs Monaten durchgeführt. Wieder andere Institutionen werben unter der Überschrift „*Narbenentfernung – Kosmetikbranche setzt auf Hightech*“ damit, daß die Zeiten, in denen man unschöne Narben habe hinnehmen müssen, nun vorbei seien, denn (Zitat): „*Die Medical Beauty-Branche hat modernste Technologien entwickelt, mit denen sich Akne-, Unfall- oder OP-Narben dauerhaft weitgehend entfernen lassen. Und das*

völlig unkompliziert im Kosmetikinstitut. Ob Dermabrasion, Laser oder Ultraschall: Mit modernster Hochtechnologie werden Sie Ihre Narben dauerhaft los."

Andere erkennen die Problematik der Narbenbildung an, und „*rücken*" entsprechend den einschlägigen Pressemitteilungen ihren Patienten „*nicht nur mit dem Skalpell zu Leibe sondern auch mit hochkonzentrierter Wirkstoff-Kosmetik aus der Natur*" und verweisen darauf, daß entsprechende Narbencremes aus unterschiedlichen Substanzen wie Butter, Wachsen und Ölen nicht nur die Wundheilung fördern würden, sondern „*sich auf Grund der hohen Konzentration Zell-erneuernder Essenzen auch als Jungbrunnen für die trockene, feuchtigkeitsarme und reife Haut ab 50 bewährt hätten.*"

Es ist daher nicht verwunderlich, daß bei vielen Patienten, die sich in einschlägigen Medien über eine geplante plastisch-ästhetische Operation informieren, der Eindruck geweckt wird, verschiedene Eingriffe könnten praktisch ohne oder zumindest mit nicht sichtbaren oder auffälligen nennenswerten Narben vorgenommen werden. Von dieser Annahme bis zum Glauben, daß das Entstehen einer unschönen oder entstellenden Narbe darauf schließen lassen muß, daß bei einer plastisch-ästhetischen Operation bereits deswegen etwas falsch gemacht worden wäre, weil es zur unvorteilhaften Narbenbildung kommt, ist es nicht weit. Es gehört auch nicht viel Phantasie dazu, sich vorzustellen, wie derartige in den einschlägigen Werbebroschüren und Medien nachzulesenden Versprechungen der Quasi-Narbenfreiheit im Streitfall von Rechtsbeiständen gehandhabt werden.

Schadensersatzklagen wegen unerwünschter Narbenbildungen nach plastisch-ästhetischen Eingriffen haben enorm zugenommen

Die internationale SCAR-Initiative, die von weltweit angesehenen Fachkollegen auf den Weg gebracht wurde, und die es sich zum Ziel setzt, klinische und wissenschaftliche Grundlagen zu erforschen und Standards in der Narbentherapie zu erarbeiten, ist ein wichtiger Schritt, dem Problem der Narben gerecht zu werden. Mögliche Forschungsansätze zur Modulation der Bindegewebswucherung anhand von definierten Modellen und mithilfe von Zellkulturen [1] und Tissue-Engineering-Techniken [2] sind zwar grundsätzlich vielversprechend, aber noch weit von einer Lösung des Problems entfernt. Trotz aller Fortschritte bleibt es demnach dabei, daß Narben ein wesentliches Element unserer plastisch-chirurgischen Tätigkeit sind. Anstatt mit verharmlosenden Darstellungen die Problematik herunterzuspielen, sollten wir uns vielmehr durch umfassende Thematisierung und Information die Mithilfe unserer Patienten – gewissermaßen im Sinne einer therapeutischen Allianz – zunutze machen.

Unser plastisch-chirurgischer Kollege Mark Gorney (Professor emeritus, Stanford University, Direktor des American Board of Plastic Surgery 1977–1983), der auch als Vizepräsident der „Doctors Company", Napa CA, USA fungiert, weist seit längerem darauf hin, daß Schadensersatzklagen wegen unerwünschter Narbenbildungen nach plastisch-ästhetischen Eingriffen enorm zugenommen haben. Die „Doctors Company" berät Ärzte im Klagefall juristisch und hat sich seit über 30 Jahren auf die Fahnen geschrieben, politisch aktiv zu sein, um legislative Reformen zu erwirken, die zum Schutz einer guten medizinischen Praxis beitragen sollen. Neben anderen Fachgesellschaften berät sie beispielsweise auch exklusiv die American Society of Plastic Surgeons (ASPS). Sie verweist mit Stolz darauf, daß 80 Prozent aller von ihr geführten Schadensersatzprozesse wegen vermeintlicher oder tatsächlicher Fehlbehandlungen ohne eine Strafzahlung für den Arzt ausgegangen seien.

Mark Gorney, der sich seit Jahren schwerpunktmäßig mit derartigen Fragen befaßt, hat sich dieser speziellen Problematik in einem Aufsatz gewidmet, der uns dafür sensibilisieren soll, die Thematik nicht auf die leichte Schulter zu nehmen. Da viele Kollegen von seinem diesbezüglichen Erfahrungsschatz profitieren können, wird im folgenden seine lesenswerte Arbeit in überarbeiteter Form wiedergegeben. ■

Literatur

1. Kopp J, Seyhan H, Muller B, et al (2006) N-acetyl-L-cysteine abrogates fibrogenic properties of fibroblasts isolated from Dupuytren's disease by blunting TGF-beta signalling. J Cell Mol Med 10: 157–165
2. Horch RE (2006) Future perspectives in tissue engineering. J Cell Mol Med 10: 4–6

Prof. Dr. med. Raymund E. Horch
Abteilung für Plastische und Handchirurgie
Universitätsklinikum Erlangen

Narben als Auslöser einer Schadensersatzklage*

Mark Gorney



Abb. 1 Kunstvoll gesetzte, dekorative Schmucknarben bei einer jungen Frau.

Narbe, Cicatrix, scar, blicma, simadi – man nenne es wie man wolle in jedweder Sprache. Sie ist fast universell der Katalysator der Unzufriedenheit mit dem chirurgischen Ergebnis. Gleichgültig ob der Eingriff elektiv, notwendig oder posttraumatisch bedingt war, die Narbenbildung ist oft der Auslöser, der den Patienten in die Kanzlei des Klageanwaltes führt. Die – inbesondere in den USA – wachsende Beliebtheit der bariatrischen Chirurgie und die Häufigkeit der post-bariatrischen Entfernung großer Überresten an zusätzlicher Haut, resultiert unvermeidlich in langen und sichtbaren Narben, besonders nach einer Brachioplastik sowie am Stamm und and den Beinen. Viele von uns, deren Fachgebiet unvermeidlich danach ruft, Narben als ein Nebenprodukt unserer täglichen Arbeit zu produzieren, können nicht verstehen, wie die allgemeine Logik offenbar dabei versagen kann, zu erklären, daß der menschliche Körper sich selbst durch das Ausbilden einer Narbe als Teil des Heilungsprozesses repariert. Es ist so einfach. Wir wissen auch, daß die Art, wie ein Patient heilt und welche Art von Narbe sie oder er produziert, das unausweichliche Resultat veschiedener Faktoren ist. Die wichtigsten Faktoren sind die genetischen Voraussetzungen des Patienten selbst und der mögliche Einfluß seiner ethnischen Herkunft.

Die Narbenbildung ist ein normaler Teil des Heilungsprozesses

In anderen Kulturkreisen werden Narben sogar als schön bewertet – je mehr desto besser. Tatsächlich unternehmen bestimmte afrikanische Stämme alles nur Erdenkliche, um kunstvolle, dekorative Narben zu erzeugen, die sie mit Stolz tragen (Abb. 1). Die meisten Gesellschaften der westlichen Welt betrachten Narben als bestenfalls unvermeidliche Folgen der postoperativen Heilung oder von Verletzungen, und im schlechtesten Fall als das Resultat stümperhafter Bemühungen eines inkompetenten Doktors. Ist die Narbe das Ergebnis einer elektiven Operation, aus Gründen der Gesundheit oder der Eitelkeit, nimmt die Angelegenheit bereits eine ganz andere Dimension an. Ärzte, die das Setzen von Narben als selbstverständlich ansehen, müssen sich selbst dazu erziehen, den Standpunkt eines Laien in Bezug auf Narbenbildung in den Vordergrund ihres Bewußtseins zu stellen. Die Notwendigkeit, die Narbenbildung als einen wichtigen Teil des postoperativen Prozesses offenzulegen, kann nicht stark genug betont werden. Jeder ist verpflichtet, bei der präoperativen Aufklärung proaktiv diese Informationen mit dem Patienten zu erörtern. Das bedeutet schlicht und einfach, daß man lieber freiwillig Informationen über Narbenbildungen erteilen sollte, als auf eine Frage des Patienten zu warten. Vorhersehbare Narben hinsichtlich der Lokalisation, Dimension, Narbenreifung, -veränderung, usw. zu beschreiben, ist keine schwierige Aufgabe. Es ist allerdings weit wichtiger, dem Patienten zu verdeutlichen, daß – unabhängig davon wie brillant der Intellekt des Arztes oder wie geschickt

* „Scar – the trigger to the claim" von Mark Gorney, übersetzt und bearbeitet von Raymund E. Horch.

seine Hände bei der OP sind, es keine Chance gibt, das eventuelle Auftreten von Narben zu beeinflussen.

Die gründliche präoperative Aufklärung zum Thema Narben ist vor einem elektiven Eingriff zwingend notwendig

Es obliegt grundsätzlich der Verantwortung jedes Chirurgen, einem Patienten klarzumachen, daß die Qualität der Narben hauptsächlich auf seiner genetischen Veranlagung beruht, und darauf, ob die Wunde traumatisch oder durch Inzision gesetzt wurde. Verständlicherweise gibt es Variationen dieser Wertigkeiten: Raucher oder Nichtraucher, Anämie, Diabetes mellitus, Bindegewebskrankheiten, Art der Verletzung, Infektion, usw. Es gibt auch Faktoren die in der Hand des Chirurgen liegen (oder liegen sollten) wie etwa die Art der verwendeten Naht, die Techniken des Wundverschlusses (Nähte vs. Klammern, Kleber oder Steristrips), und der Zeitpunkt der Klammer- oder Fadenentfernung. Offensichtlich gibt es auch Formen der beisteuernden Vernachlässigung durch den Patienten selbst. Im Großen und Ganzen sind aber die genetischen Veranlagung des Einzelnen und der ethnische Hintergrund die wichtigsten Punkte.

Es ist für den Chirurgen, der elektive Operationen vornimmt, ganz offensichtlich, daß jede resultierende Narbe eine übermäßige Rolle bei der Beurteilung von Erfolg oder Mißerfolg einer Maßnahme spielt. Jedem Chirurgen, gleich welcher Fachrichtung, muß die vollständige präoperative Aufklärung nicht nur dringend ans Herz gelegt werden, sondern sie ist sogar zwingend erforderlich. In allen Schadensersatzklagefällen in Zusammenhang mit Narbenbildung tritt die mangelnde Aufklärung als ein wesentlicher Punkt zutage und ist oft auch die Streitfrage. Ganz gewiß ist eine gründliche Erkundung dieses Themas vor einer geplanten elektiven plastisch-ästhetischen Operation gemeinsam mit dem Patienten eine Conditio sine qua non.

Bei chirurgischen Maßnahmen, die mit Inzisionen an solchen Körperstellen einhergehen, die gut sichtbar sind (wie zum Beispiel das Gesicht, der Stamm, die Brüste, der Bauch, etc.) oder bei irgendeiner anderen Operation, die sehr langer Inzisionen bedarf, kann die resultierende Narbe sehr leicht zur strittigen Angelegenheit werden. Um das zu vermeiden, wird empfohlen, daß der Chirurg mit einem kräftigen Farbstift am besten direkt auf die Haut des Patienten genau aufmalt, wo die Narben zu erwarten sein werden. Dabei sollte man die Patientin oder den Patienten vor einen Spiegel stellen, und diese Art der Aufklärung in der Karteikarte vermerken oder sogar auch Fotografien davon anfertigen.

Die chirurgische Entfernung großer „Hautschürzen" ist nicht möglich, ohne ausgedehnte Narben zu hinterlassen

Die zunehmende Popularität der bariatrischen Chirurgie bringt die massiven Gewichtsreduktionen mit sich, die dann in einem unansehnlichen Überschuß an laxer Haut münden. Bei erwachsenen Menschen mit einer verminderten Hautelastizität führt dieser Zustand oft zur Konsultation eines plastischen Chirurgen. Die chirurgische Entfernung solcher „Schürzen" ist nicht möglich, ohne größere und ausgedehnte Narben zu hinterlassen. Die Aussicht auf eine extensive Narbenbildung muß dem zukünftigen Patienten gewissermaßen eingehämmert werden und als ein „Tauschgeschäft" gerechtfertigt werden. Wie bereits gesagt geht es um die Beschreibung der Lokalisation, des Ausmaßes und des möglichen Aussehens der Narbenbildung. Fehlt eine solche Dokumentation in den medizinischen Unterlagen lädt das förmlich zu einem späteren Nachspiel ein, nach dem Motto „wenn sie (oder er) mir das doch nur gesagt hätte …". Warum nun so viel Aufhebens über etwas, das von geringer Bedeutung zu sein scheint? Wenn man vor der Verantwortung steht, einen nicht mehr enden wollenden Strom von Fällen zu untersuchen, bei denen die Narbenbildung in der Konzeption der Klage eine entscheidende Rolle spielt, dann wird klar, daß die korrekte Dokumentation entscheidend ist, ob ein solcher Fall gewonnen oder verloren wird. Die Ironie an der Sache ist, daß es in den meisten Situationen nicht um die Art der Behandlung geht. Es geht vielmehr um eine angemessene und gut dokumentierte Aufklärung vor dem Eingriff – eine Verantwortung, die jeder Arzt ernst nehmen sollte.

Die Spielregeln:

Die zustimmende Verpflichtung

Man sollte nicht darauf warten, über Narben befragt zu werden, sondern vielmehr freiwillig Informationen dazu abgeben. Insbesondere bei Eingriffen an der weiblichen

Brust sollte man auch eine gegebenenfalls anwesende Begleitperson (Partner, etc.) in die Diskussion mit einbeziehen.

Die Unabwendbarkeit

Erklären sie dem Patienten, daß die Narbenbildung ein natürlicher biologischer Prozeß ist, der unweigerlich bei jeder chirurgischen Maßnahme eintreten wird. Stellen sie definitiv das Konzept der unsichtbaren Narben in Abrede, indem sie eindeutig klar machen: Keine Narbe bedeutet keine Heilung.

Genetische Faktoren

Eine Anzahl von Faktoren kontrolliert die Narbenbildung. Einer der dominanten Faktoren ist unsere genetisch vorgegebene Heilungstendenz. Geben Sie etwa anschauliche Beispiele für die Unterschiedlichkeit von Menschen, beispielsweise die Augenfarbe, die unterschiedliche Haarqualität, die Größe und das Gewicht.

Die Ethnizität

Die ethnische Abstammung kann eine signifikante Rolle in der letztendlichen Ausbildung einer Narbe spielen. Zitieren Sie die häufige Keloidbildung als vollkommen natürlich bei Angehörigen bestimmter Ethnien. Führen Sie Beispiele an, wie zum Beispiel die dekorativen Keloide der Afrikaner, Einwohner der Pazifischen Inseln, oder der australischen Ureinwohner. Betonen sie auf jeden Fall immer diese Information und dokumentieren Sie sie in ihren Behandlungsunterlagen, wenn Sie Patienten beraten, deren ethnische Herkunft die Möglichkeit einer unschönen Narbenbildung nahelegt.

Der Kausalzusammenhang

Die Variabilität der letztendlichen Narbenbildung wird davon beeinflußt, ob es sich um eine Inzision oder etwa um eine Zufallswunde durch ein Trauma handelt. Wenn man ein primäres Trauma operativ versorgt, sollte man den Patienten und seine Familie immer über die möglichen Folgen der Narbenbildung informieren, die auch eine spätere Revision erforderlich machen können. Betonen sie den Einfluß, den das Rauchen auf die Narbenbildung hat. Auch diese Faktoren sollte man immer in den Krankenakten dokumentieren.

Lokalisation

Die Heilungstendenzen variieren auch mit der Lage der Narbe. Eine Narbe, die zum Beispiel im Gesicht kaum zu sehen ist, kann auf der Brust oder dem Abdomen ein völlig anderes Aussehen bekommen. Insbesondere nehme man sich vor subkostalen Inzisionen bei Frauen oder postaurikulären Inzisionen bei dunkel pigmentierten Menschen in Acht.

Benutzen sie Markierungsstifte und Spiegel

Als einen Teil ihrer Beratung sollten sie die sehr wahrscheinliche Narbenlage mit einem dicken breiten Markierungsstift anzeichnen. Achten sie darauf, daß der Patient mit ihrem oder seinem Lebensgefährten zusammen in den Spiegel schaut. Fotografieren sie diese Tätigkeit und dokumentieren Sie dies in ihren Krankenunterlagen, um sich gegen spätere Vorwürfe der mangelnden Information zu schützen.

Die Erklärung des Tauschgeschäftes

Bei der angestrebten Korrektur von postbariatrischen Veränderungen oder bei jeder anderen Operation, die voraussichtlich lange Narben an unterschiedlichen Körperstellen nach sich ziehen wird, sollte man die Notwendigkeit für den Patienten erklären, daß er die resultierende Narbe akzeptieren muß – egal wie sie aussehen wird. Dies sollte als ein Tauschhandel betrachtet werden: Akzeptable Kontur mit größerem psychologischen Zugewinn im Austausch gegen eine unausweichliche Narbe. Schließen sie eine detaillierte Aufzeichnung über dieses Gespräch in die Dokumentation ihrer Krankenakte ein. Die Einverständniserklärung des Patienten ist verpflichtend.

Vermeiden Sie Schuldzuweisungen

Vermitteln Sie niemals Kritik – weder durch Worte noch durch Handlungen, wenn Sie mit einem Patienten über eine unschöne Narbe reden, die vorgeblich von einem Kollegen verursacht wurde („es hätte auch mich erwischen können …“). Vergewissern Sie sich, daß Sie die verursachenden Umstände kennen, bevor sie eine Meinung darüber äußern.

Schlagen sie Kapital aus dem Positiven

Betonen Sie immer, daß die Zeit (mindestens ein Jahr) der beste Freund des Patienten ist. Beschreiben Sie – aber garantieren Sie nicht – bestehende Wege für die Verbesserung einer Narbe: … nach einem Jahr, Steroide, Silikon-Sheet-Therapie, Kompressionsbehandlung. ■


Wirkungsvoll. Ausdrucksstark. Überzeugend.
Selbstverständlich.
Dysport®
Ein einzigartiges
Botulinumtoxin A

NEU – Zugelassen zur Behandlung der mimischen Glabellafalten

Dysport®. Wirkstoff: Clostridium botulinum Toxin Typ A. **Zusammensetzung:** Eine Durchstechflasche mit 2,625 mg Pulver enthält: 500 Einheiten Clostridium botulinum Toxin Typ A. Sonstige Bestandteile: Albumin vom Menschen, Lactose-Monohydrat. **Anwendungsgebiete:** Zur symptomatischen Alternativbehandlung von mittelstarken bis starken vertikalen mimischen Falten der Glabella bei Erwachsenen unter 65 Jahren zur vorübergehenden Verbesserung des Aussehens, wenn diese Falten eine erhebliche psychologische Belastung für den Patienten darstellen. **Gegenanzeigen:** Nachgewiesene Überempfindlichkeit gegen Clostridium botulinum Toxin Typ A oder einen der sonstigen Bestandteile Infektionen an der Injektionsstelle. **Nebenwirkungen:** Nebenwirkungen können aufgrund einer artief oder falsch platzierten Injektion von Dysport®, die zu einer vorübergehenden Paralyse nahe liegender Muskelgruppen führen kann, auftreten. Häufig: Kopfschmerzen, Schwellung des Augenlids, allgemeines Schwächegefühl, Erwärmungserscheinungen, grippeähnliche Symptome, Hämatome und/oder Schmerzen an der Injektionsstelle. Gelegentlich: Schwächung der mimischen Muskelatur, Muskelstelligkeit, Spasmus der Stirnmuskelatur, Ptosis, Keratoconjunctivitis sicca, Sehstörungen, Juckreiz. Selten: Hautrötung, neuralgische Muskelatrophien. **Zusätzliche Informationen:** Folgende andere Nebenwirkungen wurden seit der Einführung des Arzneimittels für andere Indikationen berichtet: **Diplomsyndrome:** Sehr häufig: Ptosis. Häufig: Diplopie, Augentrockenheit, tränende Augen, Schwellung des Augenlids, Schwächung der Gesichtsmuskeln. Gelegentlich: Fazialislähmung. Selten: Entropium, Ophthalmoplegie. **Rotationsbeschränkung:** Sehr häufig: Dysphagie. Häufig: Schwächung der Nackenmuskelatur, Dysphonie. Gelegentlich: Mundtrockenheit, Kopfschmerzen, Diplopie, Verschwommensehen. Selten: Atembeschwerden. Die Dysphagie schien dosisabhängig zu sein und trat am häufigsten nach Injektion in den kl. sternocleidomastoideus auf. Welche Nahrung kann erforderlich sein bis die Symptome abklingen. **Anaphylaxie:** Häufig: Schwächung der Ammuskelatur, zufällige Verletzungen und Stürze. **Verschreibungspflichtig.** IPSEN PHARMA GmbH, 76275 Ettlingen. Stand der Information: April 2006. Zul.-Nr.: 5.05.86.00.00

IPSEN
Innovation for patient care

Mikroinjektionen mit Botulinumtoxin A in Kombination mit Hyaluronsäure

Petra Becker-Wegerich

Die Kombination Botulinumtoxin A (BoNT-A) und Hyaluronsäure zeigte in den letzten Jahren in der Behandlung von Falten einen foudroyanten Anstieg. Botulinumtoxin A (BoNT-A) und Hyaluronsäure sind ein fester Bestandteil der ästhetischen Medizin. Im Gegensatz zu anderen in der ästhetischen Medizin eingesetzten Präparaten, wie den injizierbaren Füllmaterialien, liegen für die zwei Botulinumtoxin-A-Präparate Botox®/Vistabel®/Vistabex® und Dysport® mittlerweile mehrere klinische Studien vor, die es erlauben, die Wirksamkeit und Sicherheit der beiden Produkte bei den am häufigsten verwendeten Indikationen im Bereich des oberen Gesichtsdrittels zu beurteilen.

Der Einsatz von BoNT-A zur Behandlung von Falten in der mittleren und unteren Gesichtsregion sowie der Hals- und Dekolleté-Region ist „Off-label-use“ und erfordert fundierte anatomische Kenntnisse. Eine Zulassung zur Behandlung von schmerzhaften Narben und Narbenstrikturen liegt ebenfalls nicht vor.

Unterschiedliche Injektionstechniken und Kombinationen von BoNT-A und Hyaluronsäure stellen Herausforderungen in schwierigen Gesichtsarealen dar. Hier kann auch einmal auf invasivere Techniken (Implantate) und Operationen zur Faltenglättung verzichtet werden. Residuen von Unfällen, wie schmerzhafte Unfallnarben oder Narbenstrikturen können erfolgreich behandelt werden. Asymmetrische Gesichter nach Tumoroperationen können in symmetrische Formen gebracht werden.

Altersabhängige dynamische Veränderungen des Muskeltonus sind zu berücksichtigen

Das BoNT-A-Lifting mit intramuskulären (i.m.) Injektionen ermöglicht das kunstvolle Ausbalancieren des agonistischen und antagonistischen Effektes der mimischen Gesichtsmuskelgruppen mit Integration der Platysmabänder unter Erhalt der Funktionen. Eine auf den individuellen Muskeltonus abgewogene Schwächung der depressorisch wirkenden Muskelgruppen führt zur Potenzierung der Aktivität einzelner Muskelgruppen mit Hebefunktion. Somit wird ein Lifting-Effekt hervorgerufen. Zum Erzielen natürlicher, effektvoller und ästhetisch zufriedenstellender Resultate ist eine sorgfältige Patientenauswahl essentiell. Dabei müssen die individuellen, altersabhängigen dynamischen Veränderungen des Muskeltonus (kinetische, hyperkinetische und hypertonische Falten) berücksichtigt werden. Der Einsatz dieser Lifting-Methode erfordert vorab ein präzises Studium der Muskelinteraktionen. Mit den Kenntnissen der anatomischen Funktionen sowie der Faserverläufe einzelner komplexer Muskeln (M. orbicularis oris, M. depressor anguli oris, Platysma – Abb. 1) bieten intradermale (i.d.)

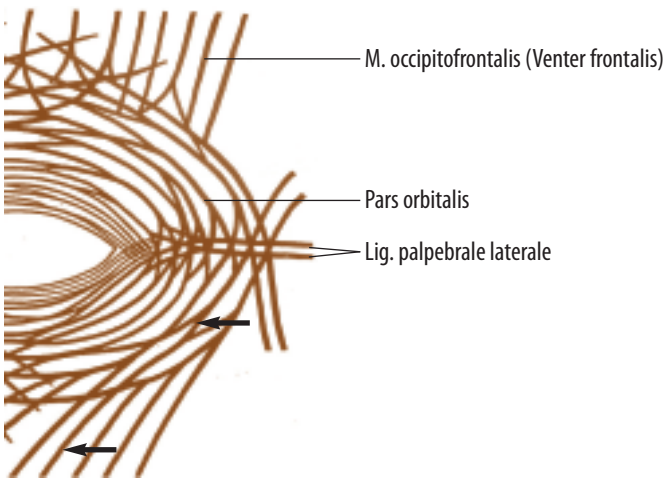

Abb. 1 Faserschema des Musculus orbicularis nach Rohen (nach Waldeyer, Anatomie, 15. Aufl., de Gruyter, Berlin, 1986, S. 87, Abb. 76)



Abb. 2 a Mimik vor i.m. Injektionen von Dysport alle i.m. IP in der ersten Behandlungssitzung. b In Ruhe nach i.m. und i.d. Dysport; Restylane und Perlane. c Mimik nach i.m. und i.d. Dysport-Injektionspunkten und Füllmaterial. d In Ruhe nach i.m. und i.d. Dysport, Perlane, Restylane und Restylane Vital

Mikroinjektionen von BoNT-A dem Anwender zusätzlich zu den i.m. Injektionspunkten eine Möglichkeit, auch in schwierigen Regionen des Gesichts (z. B. bei solarer Elastose der lateralen mittleren und unteren Wangenregion), eine Glättung mit Funktionserhalt zu erzielen. Je nach Elastosegrad gut zu behandelnde Regionen sind der Übergang der lateralen Frontotemporal-, Augen- und Wangenregion sowie die mediale Mandibularand- und Hals-Region (Abb. 2a–d).

Intradermale Mikroinjektionen: Kombinationen in schwierigen Regionen des Gesichtes

Intradermale Mikroinjektionen 1–3 U Dysport, (1 U Vistabel), in 0,5–1 cm Abstand bis zur lateralen oberen und mittleren Wagenregion, führen zur Schwächung oberflächlicher Fasern, die schräg zur Schläfen- und lateralen Wangenhaut abbiegen. Die Pars orbitalis des M. orbicularis oculi zieht beim starken Zukneifen der Augen die Haut der Umgebung nach medial, was einen radiären Faltenaufwurf am lateralen Augenwinkel verursacht (Abb. 3a).

Mit dieser intradermalen Injektionsmethode läßt sich die laterale obere und mediale Wangenregion glätten, ohne daß unerwünschte Nebeneffekte, wie z.B. Schwächung der Zygomaticus-Muskulatur (Hängewangen) entstehen.

Zur Optimierung des Resultates und Unterstützung des BoNT-A-Effektes kann zwei Wochen nach der i.m. und wiederum zwei Wochen nach erfolgter i.d. BoNT-A-Mikroinjektion mit insgesamt drei Sitzungen in dreiwöchigen Abständen 1 ml NASHA-Gel (Restylane Vital®) in die mittlere Dermis in dieses Gebiet mikroinjiziert werden. Hier wird das gesamte Wangenareal mit Malar-, Nasolabial- und Mandibula-Region bearbeitet. So kann mit der Kombination der BoNT-A-Mikroinjektionen mit Restylane Vital eine Glättung der gesamten mittleren und unteren Gesichtsregion bis über die Mandibularandkontur und obere Halsregion erzielt werden (Abb. 2a–d, Tabelle 1).

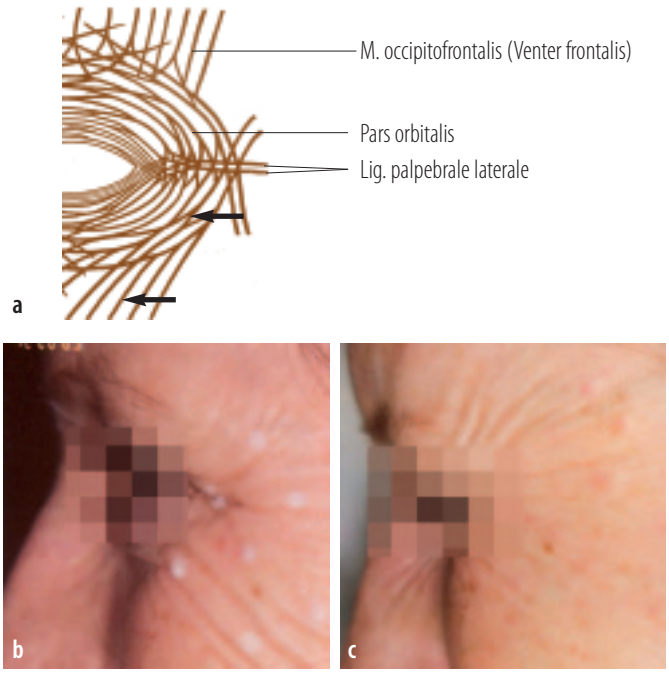

Abb. 3 a Verkleinerung der Muskelfaserwinkel der Pars orbitalis des M. orbicularis oculi beim Zukneifen der Augen. b Vor der i.d. Mikroinjektion (Dysport), Verkleinerung der Muskelfaserwinkel der Pars orbitalis des M. orbicularis oculi beim Lachen und Zukneifen der Augen. Radiärer Faltenaufwurf am lateralen Augenwinkel, laterale obere und mittlere Wangenfalten bis zum Nasolabialfaltenübergang. c Zwei Wochen nach der i.d. Mikroinjektion (Dysport) beim Zukneifen der Augen. Deutliche Glättung der lateralen Augenwinkelfalten, der laterale oberen und mittleren Wangenfalten bis zum Nasolabialfaltenübergang.

Tabelle 1 Anwendungsgebiete der Mikroinjektionstechnik

Füllmaterialien	
Mikroinjektion	***Klassische Injektion (Linear-, Fächer-, Gitter-Technik)***
Rejuvenation: Gesicht, Hals, Dekolleté; Handrücken und Handgelenk, Knie-, Ellenbogen-Fältchen Aktinische (solare) Elastose: Wangen-, Oberlippen-, Mandibularand-Region	***Augmentation; Modellierung:*** Gesichtsgewebe und Lippen
Materialien: Restylane Vital®: Intradermaltherapie: mittlere und untere Dermis	***Materialien:*** Restylane Touch®: Obere Dermis Restylane®: Mittlere Dermis Perlane®: Tiefe Dermis Restylane®Lipp Restylane®SubQ: Tief subkutan oder supraperiostal
Botulinum Toxin A	
Mikroinjektion	
Gesichtregionen, Dekolleté-, Hals-Region. Schmerzhafte Unfallnarben mit Strikturen und Texturveränderungen	

Restylane Vital basiert auf einer Viskoselösung aus weniger als einprozentigem stabilisierten NASHA-(nicht-animalische stabilisierte Hyaluronsäure)Gel mit einer Hyaluronsäure-Konzentration von 20 mg/ml und schwachen Stabilitätsbindungen.

Das Hyaluronsäure-Gel legt mit diesen Eigenschaften und der isovolumetischen Zerlegung in der Dermis eine Hyaluronsäure-Reserve an. Somit kommt es neben einer Hydratation zu einer Verbesserung der Elastizität und Spannkraft. Der revitalisierende Effekt des Gesichtsgewebes bietet eine ergänzende Methode im bisherigen Angebot des Augmentationsspektrums. Der Einsatz ermöglicht eine Anschlußkombination an ein chirurgisches Facelifting aber auch eine zeitgleiche Kombination in einer BoNT-A-Lifting-Sitzung. Erfahrungsgemäß ist die erste Vital-Anwendung 14 Tage nach einem BoNT-A-Lifting zur Abschätzung des BoNT-A-Erfolges zu empfehlen. Kleinste Mengen (stecknadelkopfgroß), sogenannte Mikrodepots, werden im Abstand von einem Zentimeter in die mittlere bis tiefe Dermis injiziert. Zu hohe Implantationen bergen die Gefahr von verbleibenden schachbrettartigen Depots, die sich nicht immer ganz abbauen. Um den Abbau zu erzielen, sind Hyaluronidase in einer Konzentration von 100 Units/1 ml (Hylase®, Fa. Dessau) Injektionen (0,025–0,05 ml) direkt in die Knötchen vorzunehmen. Dadurch kommt es innerhalb von 24 bis 72 Stunden zum Verschwinden der Knötchen.

Neue Optionen: BoNT-A-Mikroinjektionstechnik bei schmerzhaften Unfallnarben im Gesicht und Herstellung der Gesichtsasymmetrie

Die BoNT-A-Mikroinjektionstechnik eröffnet auch eine neue Option der Therapie schmerzhafter entstellender Gesichtsnarben. Durch intradermale Injektionen nie-

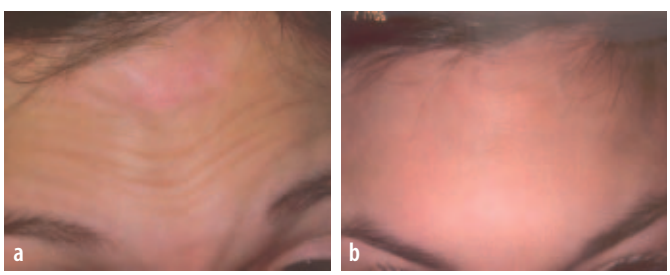

Abb. 4 a Schmerzhafte Narbe im Bereich der oberen mittleren Stirnregion. **b** Schmerzfreie und kaum sichtbare Narben im Bereich der oberen mittleren Stirnregion nach der Behandlung.

driger BoNT-A-Dosen (je Injektionspunkt 3–5 U Dysport oder 1–2 U Vistabel), läßt sich neben der Schmerzfreiheit unter Erhalt der Funktion ebenso eine deutliche Hauttexturverbesserung erzielen (Abb. 4a, b).

Literatur

1. Becker-Wegerich PM, Rauch L, Ruzicka T (2002) Botulinum toxin A: Successful décolleté rejuvenation. Dermatol Surg 28: 168–171
2. Becker-Wegerich PM (2006) Hochpotentes Protein lindert Narbenschmerzen. Dtsch Dermatologe 4: 253–254
3. De Maio M, Rzany B (2006) Injectable fillers in aesthetic medicine. Springer, Berlin
4. Göbel H, Jost WH (2003) Botulinum-Toxin in der speziellen Schmerztherapie. Schmerz 17: 149–165
5. Smith KC, Alam M (2005) Botulinum toxin for pain relief and treatment of headache. In: Carruthers A. Carruthers J (eds) Botulinum toxin. Elsevier Saunders, Philadelphia, S 101–111
6. Smith KC, Pérez-Atamoros F (2006) Other dermatologic uses of botulinum toxin. In: Benedetto AV (ed) Botulinum toxin in clinical dermatology. Taylor and Francis, London, S 219–236
7. Sopakar CNS, Patrinely JR, Tschen J (2004) Erasing Restylane. Ophthal Plast Reconstr Surg 20: 317–318
8. Wiest LG (2006) Faltenbehandlung mit Botulinum Toxin A. In: von Heimburg D, Lemperle G (Hrsg) Ästhetische Chirurgie. Ecomed, Landsberg, Kapitel VI-9, 1–10. 15. Erg-Lfg

Dr. med. Petra Becker-Wegerich
Ästhetik- und Laserzentrum Zürichsee
Dorfstrasse 94, CH-8706 Meilen
eMail: petra.becker-wegerich@hin.ch



lipomed®
Kompressionsbekleidung

Vorschlag des Ehrenrates für Ehren- und Verhaltenskodizes der DGPRÄC

Vereinsrechtliche, arztrechtliche und ethische Grundlagen

Günter M. Lösch

Die Vereinigung der Deutschen Plastischen Chirurgen ist seit ihrer Gründung am 16. Oktober 1968 in Bochum ein in das Vereinsregister eingetragener gemeinnütziger Verein. Die erste Tagung fand unter der Leitung von Ursula Schmidt-Tintemann, Gründungsmitglied der VDPC, in München statt (Abb. 1) [1]. Durch Beschluß der ordentlichen Mitgliederversammlung am 28. September 2005 erfolgte eine Neufassung der Satzung mit Namensänderung der VDPC in Deutsche Gesellschaft der Plastischen Rekonstruktiven und Ästhetischen Chirurgen [2–4]. Nach dem Vereinsrecht ist der eingetragene Verein „*ein auf eine gewisse Dauer angelegter, körperschaftlich organisierter Zusammenschluß einer Anzahl von Personen, die ein gemeinschaftliches Ziel verfolgen*“ [3]. Auch wenn das Recht es nicht fordert, kann die Satzung für Verstöße gegen die Mitgliedspflichten Sanktionen, Disziplinarmaßnahmen bis hin zur schwersten Vereinsstrafe, den Ausschluß, vorsehen (hier §5 Nr. 3–5). §14 der Satzung sieht einen Ehrenkodex vor. Hinsichtlich des Vereinsrechts sei auf die Ziffern 2 und 3 der Literatur hingewiesen.



Abb. 1 Zehn der insgesamt elf Gründungsmitglieder (von links nach rechts): Schrudde, Höhler, Müller, Bohmert, Zellner, Köhnlein, Olivari, Lösch, Härtel und Mühlbauer. Außerdem in der Mitte in weiß Frau Hoymann. Frau Schmidt-Tintemann konnte wegen dringenden organisatorischen Aufgaben nicht zu dem Gruppenbild erscheinen [1].

1. Vereinsrechtliche Grundlagen

1.1. Zweck und Aufgaben der DGPRÄC (vormals VDPC)

Eine „Mußvorschrift“ ist, daß Zweck und Aufgaben des Vereins in der Satzung enthalten sind (§ 57 Abs. 1 BGB, Lit. 3). Der Zweck „*ist der den Charakter des Vereins bestimmende oberste Leitsatz der Vereinstätigkeit, in dem das alle Mitglieder verbindende gemeinsame Interesse zum Ausdruck kommt*“ [3]. Zweck und Aufgaben der DGPRÄC (vormals VDPC) werden in der Neufassung der Satzung (2) wie folgt definiert:

§ 2 Zweck und Aufgaben der Vereinigung

□ Die Gesellschaft hat insbesondere die Aufgabe, die Plastische Chirurgie mit ihren Sektionen Rekonstruktive Chirurgie, Verbrennungschirurgie, Handchirurgie und Ästhetische Chirurgie in Deutschland als selbstständige Monospezialität zu erhalten und weiterzuentwickeln. Die Gesellschaft hat außerdem die Aufgabe, für die Harmonisierung von Weiterbildungsinhalten und Weiterbildungszeiten sowie für die kontinuierliche Fortbildung im Fachgebiet innerhalb der Europäischen Union einzutreten.

□ Zur plastischen, rekonstruktiven und ästhetischen Chirurgie gehören Behandlungen und Eingriffe, die sich

mit der Wiederherstellung und Verbesserung der Körperform und gestörter Körperfunktionen durch angeborene Fehlbildung, Krankheit, Unfall oder Alter einschließlich ästhetischer Veränderungen, befassen. Dazu gehören auch Behandlungen und Eingriffe bei Veränderungen des äußeren Erscheinungsbildes, sofern sie zu psychischen Belastungen Anlaß geben.

□ Die Aufgaben der Gesellschaft erstrecken sich ferner auf die Förderung der plastischen, rekonstruktiven und ästhetischen Chirurgie in wissenschaftlicher und praktischer Hinsicht. Dazu gehört auch die Zusammenarbeit und Pflege des Gedankenaustausches mit ausländischen Fachgesellschaften der plastischen, rekonstruktiven und ästhetischen Chirurgie und Kliniken.

□ Eine weitere Aufgabe stellt die Optimierung der Qualität in der Weiterbildung und postgraduierten kontinuierlichen Fortbildung in theoretischer und praktischer Hinsicht dar. Die Gesellschaft verfolgt diese Ziele im Rahmen der europäischen Leitlinien.

□ Ziele und Aufgaben der Gesellschaft entsprechen den Richtlinien der *International Confederation for Plastic, Reconstructive and Aesthetic Surgery*.

□ Die Gesellschaft ist Mitglied in der *International Confederation for Plastic, Reconstructive and Aesthetic Surgery*. Damit ist sie der akkreditierte Vertreter der deutschen plastischen, rekonstruktiven und ästhetischen Chirurgie innerhalb der deutschen Ärzteschaft und gegenüber ihren gewählten Vertretern.

□ Die Gesellschaft vertritt die allgemeinen und berufspolitischen Interessen der Plastischen, Rekonstruktiven und Ästhetischen Chirurgie innerhalb der deutschen Ärzteschaft und ihren gewählten Vertretern.

1.2. Aufnahme eines Mitgliedes

Das Gesetz (§58 Nr.1 BGB) verlangt, daß „*über den Eintritt eines Mitglieds die Satzung eine bestimmte Vorschrift enthält*“ [4]. In der Satzung der DGPRÄC stehen die Vorschriften für den Eintritt eines Mitgliedes in §3 Nr. 1, 2 und §5 Nr. 1. Diese seien hier zitiert.

§ 3 Rechte und Pflichten der Mitglieder

1. Die Gesellschaft setzt für die ordentliche Mitgliedschaft den in Deutschland erworbenen Facharzt für Plastische (und Ästhetische) Chirurgie in der jeweils gültigen Fassung der Weiterbildungsordnung voraus. Das Curriculum sollte einer qualifizierten Weiterbildung entsprechen und mit der Musterweiterbildungsordnung übereinstimmen. Ordentliche Mitglieder müssen ausschließlich auf dem Gebiet der plastischen, rekonstruktiven und ästhetischen Chirurgie tätig sein. Ordentliche Mitglieder sind stimmberechtigt und beitragspflichtig.

2. Ausländische Ärzte müssen für die ordentliche Mitgliedschaft folgende Voraussetzungen erfüllen: Facharztanerkennung als Plastischer (und Ästhetischer) Chirurg in Deutschland. Ausübung der Tätigkeit als Plastischer (und Ästhetischer) Chirurg auf Dauer und seit mindestens zwei Jahren in Deutschland. Die Aufnahme als ordentliches Mitglied muß den Interessen der Gesellschaft dienen.

§ 5 Aufnahme, …

1. Der Aufnahmeantrag muß beim geschäftsführenden Vorstand gestellt werden. Für die Aufnahme sind drei Bürgen erforderlich, die ordentliche Mitglieder der Gesellschaft sind und den Antragsteller und sein Curriculum persönlich kennen.. Ein Aufnahmeausschuß prüft das Curriculum und die Bewerbungsunterlagen. Die Namen der Antragsteller und der Bürgen werden mit der Einladung zur ordentlichen Mitgliederversammlung allen ordentlichen Mitgliedern bekannt gegeben. Falls gegen die Aufnahme des Antragstellers Einspruch erhoben wird, muß dieser eingehend begründet werden. Die Entscheidung über die Aufnahme trifft die Mitgliederversammlung, nachdem mindestens einer der anwesenden Bürgen eine Stellungnahme dazu abgegeben hat. Ein Aufnahmeanspruch auf ordentliche oder assoziierte Mitgliedschaft besteht nicht …

1.3. Rechtliche Folgen des Vereinsbeitrittes

„*Mit der Aufnahme in den Verein ist das neue Mitglied an die Verfassung des Vereins, so wie sie zum Zeitpunkt des Eintritts besteht, gebunden. Das Mitglied unterwirft sich insbesondere der Satzung und den etwa bestehenden Nebenordnungen,“ z. B. entstanden durch Beschlüsse der Mitgliederversammlung. Es sind ohne weiteres alle vor seinem Beitritt von den Vereinsorganen gefaßten Beschlüsse für das neue Mitglied verbindlich*“ [4].

1.4. Vereinsvorschriften außerhalb der Vereinssatzung „Vereinsordnung“: Ehren-/Verhaltenskodizes

In sogenannten Dachverbänden und in größeren Vereinen bestehen außer der Vereinssatzung Vorschriften zur Regelung des internen Vereinslebens, die mit dem Sammelbegriff „Vereinsordnung“ bezeichnet werden. „*Diese*

haben für die tägliche Vereinspraxis oft größere Bedeutung als die Vereinssatzung selbst. Sie führen die verschiedensten, meist nach ihrem Zweck gewählten Bezeichnungen", z.B. Wahlordnung, Finanzordnung, Ehrengerichtsordnung, Disziplinarordnung, etc. [4]. Rechtlich stehen die Vereinsvorschriften (Vereinsordnungen) unter dem Rang der Vereinssatzung als „nachrangige körperschaftliche Normen" [3]. „*Im Gegensatz zur Vereinssatzung können aber in den Vereinsordnungen wirksam nur solche Bestimmungen getroffen und Gegenstände geregelt werden, die nicht zur Vereinsverfassung gehören. Damit ist der Regelungsbereich in den Vereinsordnungen auf die Erläuterung, nähere Ausgestaltung und geschäftsmäßige Durchführung der in der Vereinsverfassung getroffenen Grundentscheidungen und Leitprinzipien des Vereins beschränkt*" [4]. Ehren- und Verhaltenskodex sind dem Sammelbegriff „Vereinsordnung" zuzuordnen. Die in den Kodizes enthaltenen Vorschriften „*sind* (als Vereinsordnungen) *für alle Vereinsmitglieder ebenso verbindlich wie die Vereinssatzung selbst*" und müssen den oben dargestellten rechtlichen Normen entsprechend gestaltet sein [4]. „*Verbindlichkeit für die Vereinsmitglieder kann eine Vereinsordnung erst beanspruchen, wenn sie in einer den Verhältnissen des Vereins angemessenen Weise bekannt gemacht wird – etwa durch Hinweis in der Vereinszeitschrift, auf den Erlaß der Vereinsordnung und auf die Möglichkeit von ihrem Inhalt an einem bestimmte Ort (z.B. auf der Vereinsgeschäftsstelle) Kenntnis zu nehmen*" [4]. **In Erfüllung dieses Prinzips wurden von dem Vorstand als ein erster Schritt die hier erfolgenden Darstellungen in Auftrag gegeben.**

1. 5. Vereinsstrafen und Vereinsausschluß

Auch wenn das Recht es nicht fordert, kann die Satzung für Verstöße gegen die Mitgliedspflichten Sanktionen, Vereinsstrafen, Disziplinarmaßnahmen bis hin zur schwersten Vereinsstrafe, den Ausschluß, vorsehen. „*Daneben steht der Ausschluß aus dem Verein aus wichtigem Grund, der nicht in jedem Fall Strafcharakter haben muß. Allen Sanktionen mit Strafcharakter ist gemeinsam, daß sie eine satzungsmäßige Grundlage haben müssen (…). Es ist zweckmäßig, die Ausschließungsgründe in der Satzung tatbestandsmäßig zu bezeichnen*" [4]. Dazu sei aus der Satzung der DGPRÄC (vormals VDPC) nachfolgendes zitiert:

§5 Aufnahme, Austritt und Ausschluß

□ Der Ausschluß kann durch Beschluß der Mitgliederversammlung erfolgen, wenn ein Mitglied nach zweimaliger Mahnung mit seinem Beitrag länger als ein Jahr im Rückstand bleibt. Der Ausschluß wird nach Empfang des Ausschlußschreibens wirksam.

□ Ein Mitglied, dem rechtskräftig die bürgerlichen Ehrenrechte aberkannt wurden oder dem die Approbation als Arzt entzogen worden ist, wird aus der Gesellschaft ausgeschlossen.

□ Schädigt ein Mitglied das Ansehen der Gesellschaft (vormals Vereinigung), so kann die Mitgliederversammlung nach Anhören des Betroffenen über den Ausschluß abstimmen. Das Mitglied kann gegen seinen Ausschluß Widerspruch beim Ehrenrat einlegen. Der Ehrenrat trifft die endgültige Entscheidung, die mit einer Drei-Stimmen-Mehrheit erfolgen muß. Der Rechtsweg gegen den Beschluß ist ausgeschlossen.

1.6. Ehrenrat und Ehrenkodex

„*Als körperschaftlicher Zusammenschluß einer Anzahl von Personen muß der Verein mindestens zwei Organe haben: Die Mitgliederversammlung und den Vorstand. Im übrigen kann der Verein seine Organisation frei gestalten und dazu auch weitere Vereinsorgane in der Satzung bilden*" [4]. In der Neufassung der Satzung (Stand 28. September 2005) steht:

§ 15 Ehrenrat und Ehrenkodex

Die Mitgliederversammlung wählt einen Ehrenrat, bestehend aus vier Mitgliedern. Bei der Abstimmung gilt die einfache Mehrheit der abgegebnen gültigen Stimmen. Die Mitgliederversammlung kann zusammen mit dem Ehrenrat einen Ehrenkodex beschließen, dieser ist dann für alle Mitglieder der Vereinigung verbindlich. Die Amtszeit der Mitglieder des Ehrenrates beträgt fünf Jahre.

2. Regelungen der (Muster-) Berufsordnung (MBO) und des Heilmittelwerbegesetzes (HWG) zum Schutz von Patienten und Ärzten vor steuernder Einflußnahme durch sachlich nicht korrekte Werbung

2.1. (Muster-) Berufsordnung für die deutschen Ärztinnen und Ärzte (Stand 2004)

Der vorgegebene Raum für diese Mitteilung erlaubt keine ausführlichere Berücksichtigung der MBO. Es muß aber zumindest auf nachfolgende, verbindliche Grundsätze und Vorschriften hingewiesen werden:

Grundsatz 2. Berufliche Kommunikation, §27 Erlaubte Information und Berufswidrige Werbung Nr. (1)–(4) §28 Verzeichnisse 1.–3.
Grundsatz 3. Berufliche Zusammenarbeit mit Ärztinnen und Ärzten, §29 Kollegiale Zusammenarbeit (1)–(5).
Grundsatz 4. Wahrung der ärztlichen Unabhängigkeit bei der Zusammenarbeit mit Dritten § 30 bis 35.

2.2. Am 1. April 2006 trat das geänderte Heilmittelwerbegesetz in Kraft.

Die Anwendbarkeit des HWG ist nach § 1 Abs. Nr. 2 wie folgt erweitert worden: „*ab 1. April 2006 gilt zusätzlich noch folgendes: sowie operative plastisch-chirurgische Eingriffe, soweit sich die Werbeaussage auf die Veränderung des menschlichen Körpers ohne medizinische Notwendigkeit bezieht*“. Es muß hier auf den gesamten Text des HWG hingewiesen werden, da sich erst aus diesem die Gesamtheit der verbindlichen Vorschriften ermitteln läßt [5].

3. Ethische Grundlagen

3. 1. Ethik in der Plastischen Chirurgie

Die plastische rekonstruktive ästhetische Chirurgie ist heute ein weltweit anerkanntes Fachgebiet der Medizin. Der spezifische Akzent unserer Disziplin hatte in Abhängigkeit von Wissen und handwerklichem Können während der gesamten Dauer der Geschichte der Medizin im Streben der Ärzte und Verlangen kranker und auch gesunder Menschen Bestand. Die Feststellung, daß der „Begriff des Plastischen“ ein strukturelles Merkmal der Medizin sei, bedarf der Begründung, nach der zuallererst in der Historie gesucht werden müßte. Darauffolgend müßten Ursprung, Bedeutung, Konsequenzen und kulturelle Bedeutung dieses Begriffes in der Medizin der Vergangenheit, Gegenwart und Zukunft aufgezeigt werden [6, 7]. Um diesem Anspruch nachzufolgen, ist der hier dazu erforderliche Raum weitaus zu gering. Wir beschränken uns deshalb darauf, das Wissen der fundamental wichtigen Bedeutung des „Begriffes des Plastischen in der Medizin“ und der Strukturen unseres Faches als bekannt voraussetzend, auf das Darstellen der Struktur der plastisch-chirurgischen Ethik nach der Struktur der medizinischen Ethik, wie sie von v. Engelhardt aufgezeigt worden ist [6–8].

„*Ethik in der Medizin (und somit in der plastischen Chirurgie), „kann nicht nur auf den Arzt – das wäre Arztethik – beschränkt werden, sie umgreift ebenfalls den Patienten und die Gesellschaft. Patientenethik und Ethik sozialer Gruppen verbinden sich mit der Ethik des Arztes. Eine herausgehobene Bedeutung besitzt in diesem Beziehungsgefüge ohne Zweifel das Verhältnis zwischen Arzt und Patient*“. Grafisch läßt sich die Struktur der medizinischen und plastisch-chirurgischen Ethik, wie in (Abbildung 2) gezeigt, innerhalb und außerhalb eines Dreiecks darstellen [8]. Die Pfeile symbolisieren Einflußnahme und wechselseitige Einwirkungen, welche die Arzt-Patient-Beziehung in jeweils für jeden Patienten individueller Weise gestalten. Jeder Treffpunk in dem Dreieck wird zum Drehpunkt. Treffpunkte und Drehpunkte sind auf die anderen Treffpunkte und Drehpunkte und zugleich auf sich selbst bezogen: „Der Patient auf die Krankheit bzw. sein Unbehagen und andere Patienten, der Arzt auf die Medizin und Kollegen, die Gesellschaft auf andere Gesellschaften oder soziale Subeinheiten. Medizinische Ethik als die Binnenstruktur dieser drei Zentren und neun Relationen ist darüber hinaus vom Stand der Medizin in Theorie und Praxis abhängig und wird von ideellen und materiellen Faktoren beeinflußt“ [7].

3. 2. Gelöbnis

Nach der medizinischen Ethik, dem Medizin- und Arztrecht beginnt die Behandlung des Patienten mit dem Betreten der Praxis des Facharztes. Danach wird die Arzt-Patientenbeziehung stets von der Ästhetik, das bedeutet von der Wahrnehmung des Verhaltens des Arztes und des Patienten bestimmt. In einer Umfrage wurde festgestellt, daß nahezu allen befragten Fachärzten nicht bekannt war, daß nach der (Muster-)Berufsordnung für die deutschen Ärztinnen und Ärzte, beginnend mit der Approbation, das Gelöbnis des Hippokrates in seiner aktuellen Fassung gültig ist. Dieses auch wenn der Eid nicht mehr feierlich geleistet worden ist. Das Gelöbnis endet mit den Worten: „Dies Alles verspreche ich auf meine Ehre“. Die Verinnerlichung der Maximen im Geist dieses Eides führt naturgemäß dazu, daß der Patient den Facharzt als guten Arzt wahrnehmen wird, und in Wechselwirkung Arzt und Patient das für das Gelingen der Behandlung notwendige gegenseitige Vertrauen gewinnen werden. Die Hippokratische Norm „Nutzen, keinesfalls Schaden“ verpflichtet Facharzt und Patient zur Wahrhaftigkeit. Der

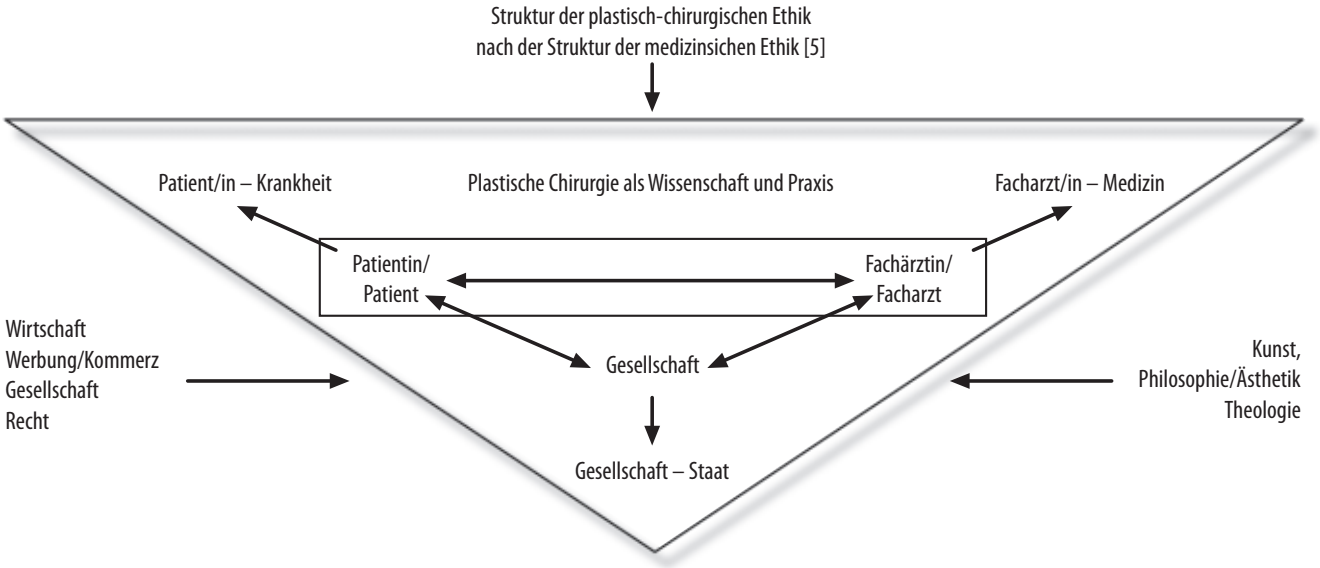

Abb. 2 Strukturen der plastisch-chirurgischen Ethik.

Facharzt muß die Wünsche des Patienten erkennen und ihn über die Diagnose/n, Erfolgsaussichten und Risiken der nach dem „State of the Art" angezeigten Behandlung soweit informieren, daß der Patient befähigt sein wird, mit der geforderten persönlichen Autonomie zur Durchführung der Behandlung einzuwilligen oder auf diese bewußt zu verzichten. Der Patient muß dem Arzt die eventuell durch Vererbung, innere oder äußere Ursachen erlittenen Vorerkrankungen vollständig mitteilen und dem Arzt seine auf das Ergebnis der Behandlung gerichteten Vorstellungen und Erwartungen vermitteln.

3. 3. Vorschlag des Ehrenrates für den Ehren-/ Verhaltenskodex

Für den von dem Ehrenrat erstellten Vorschlag für Ehren-/Verhaltenskodex werden Satzungsänderungen erforderlich sein. Der Vorschlag wird über den Vorstand der DGPRÄC in der vom Vereinsrecht geregelten Weise den Mitgliedern zeitgerecht bekanntgegeben werden (Siehe oben Nr. 1.4. und Literatur Nr. 4). Nach dieser Information ist für die Beschlußfassung die Mitgliedervollversammlung im September 2006 in Aachen vorgesehen. Über die oben aufgezeigten ethischen Werte und Pflichten hinausgehend, werden sehr ernst zu nehmende Vorschriften und Pflichten der Mitglieder vorgeschlagen werden (siehe oben Nr. 1.4.). Darüber wird jedes anwesende Vollmitglied im Wissen der Bedeutung für das zukünftige innere und äußere Vereinsleben und das Berufsleben jedes einzelnen Mitgliedes und nicht zuletzt für die Einheit der DGPRÄC in seiner vollen Wahlfreiheit und Verantwortung mit seiner Stimme entscheiden. ■

Literatur

1. Müller FE (1998) Festvortrag unseres Ehrenmitgliedes und Gründungsmitgliedes Herrn Prof. Dr. Dr. F.E. Müller anläßlich der Jahrestagung der VDPC 1998 in Bochum. Mitteilungen VDPC 6. Jg., Heft 11, S 9–15
2. Neufassung der Satzungen (2005) Dokumentation. Plastische Chirurgie, Mitteilungen 5: 192–196
3. Ott S (2005) Vereine gründen und erfolgreich führen. DTV, München
4. Sauter/Schweier/Waldner (2006) Der eingetragene Verein. CH Beck, München, S 1, 21, 37, 47, 54, 81, 82, 182, 202
5. Gartung JM (2006) Die Anwendbarkeit des Heilmittelwerbegesetzes (HWG) auf Werbung für Schönheitsoperationen. Plastische Chirurgie, Mitteilungen 6: 15–22
6. Lösch GM (1989, 1997) Systematik und Ethik der Plastischen Chirurgie. In: Engelhardt D v (Hrsg) Ethik im Alltag der Medizin. Springer, Berlin, S 163–183
7. Lösch GM (2003) Geschichte. In: Berger A, Hierner R (Hrsg) Plastische Chirurgie. Band 1: Grundlagen, Prinzipien, Techniken. Springer, Berlin, S 1–36
8. Engelhardt D v (1989) Zur Systematik und Geschichte der Medizinischen Ethik. Engelhardt D v (Hrsg) Ethik im Alltag der Medizin. Springer, Berlin, S 3–5

Prof. Dr. med. Günter-M. Lösch, Lübeck

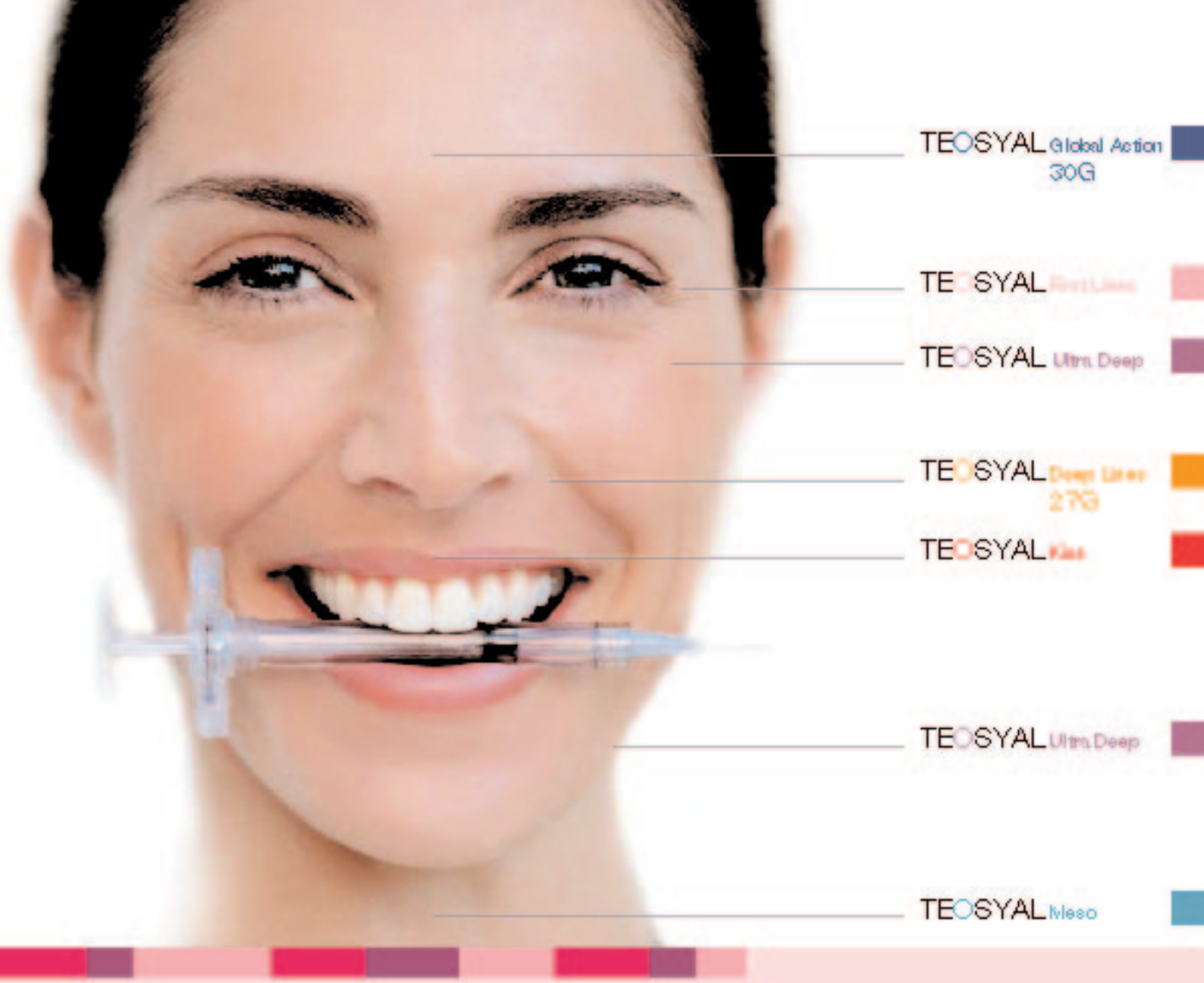

DAS BESTE AUS 100 % HYALURONSÄURE

TEOSYAL

EFFIZIENT · SICHER · WIRKSAM

TEOXANE GERMANY

Tel 08161 14805-0 . Fax 08161 14805-15 . info@teoxane.de . www.teoxane.de

Liquidationserlöse des Chefarztes: Lohnsteuer oder Einkommensteuer?

Norbert H. Müller

Die Einnahmen des Chefarztes aus dem ihm arbeitsvertraglich eingeräumten Liquidationsrecht für gesondert berechenbare wahlärztliche Leistungen wurden von den Finanzverwaltungen seit jeher als Einkünfte aus selbständiger Tätigkeit betrachtet, so daß diese Einnahmen vom Chefarzt in seiner persönlichen Einkommensteuererklärung ohne jegliche Einbindung des Krankenhausträgers versteuert wurden. Mit Urteil vom 27. April 2001 (AZ: VIII K 3699/98) entschied das Finanzgericht München, daß es sich bei diesen Einkünften in der Regel um Einnahmen aus nichtselbständiger Tätigkeit handle. Nachdem der betroffene Chefarzt gegen dieses Urteil Revision eingelegt hatte, hat der Bundesfinanzhof (BFH) mit Urteil vom 5. Oktober 2005 die Entscheidung des FG München bestätigt.

Nach der Regelung im Dienstvertrag des Klägers, einem Chirurgen, gehörte zu seinen Dienstaufgaben an erster Stelle die Behandlung aller Kranken seiner Abteilung im Rahmen der Krankenhausleistungen (allgemeine Krankenhausleistungen und Wahlleistungen). Gesondert berechenbare wahlärztliche Leistungen erbrachte der Kläger nach Maßgabe der GOÄ. Im Verhinderungsfall übernahm diese Aufgabe sein Stellvertreter. Die mit den Dienstaufgaben zusammenhängenden ärztlichen Leistungen waren – soweit möglich – ausschließlich im Krankenhaus mit dessen Geräten und Einrichtungen zu bewirken. Das vom Kläger an den Krankenhausträger zu entrichtende Nutzungsentgelt bemaß sich nach den Bruttohonorareinnahmen.



Die Honorare aus dem Liquidationsrecht wurden vom Krankenhaus zusammen mit den Forderungen des Krankenhauses eingezogen. Daneben wurde dem Arzt eine Nebentätigkeitserlaubnis u. a. für die ambulante Beratung und Behandlung (Sprechstundentätigkeit) erteilt.

Chefarzt eines Krankenhauses kann wahlärztliche Leistungen selbständig oder unselbständig erbringen – entscheidend ist „Gesamtbild der Verhältnisse"

Der BFH stellt zunächst fest, daß ein Chefarzt eines Krankenhauses wahlärztliche Leistungen selbständig (Einkommensteuer) oder unselbständig (Lohnsteuer) erbringen kann. Dies sei jeweils im Einzelfall zu beurteilen und bestimme sich nach dem Gesamtbild der Verhältnisse, insbesondere danach, ob wahlärztliche Leistungen innerhalb oder außerhalb des Dienstverhältnisses erbracht würden. Das FG München habe es bei der erforderlichen Gewichtung und Abwägung der für und gegen ein Arbeitsverhältnis sprechenden Merkmale zu Recht als bedeutsam erachtet, daß die Tätigkeiten des Chefarztes zur Erbringung der wahlärztlichen Leistungen zu seinen dem Krankenhaus vertraglich geschuldeten Dienstaufgaben gehörten. Weiterhin sprach dem Bundesfinanzhof zu Folge für die Annahme unselbständiger Leistungen, daß der Chefarzt

in den geschäftlichen Organismus des Krankenhauses eingebunden sei. Der Chefarzt habe die wahlärztlichen Leistungen ausschließlich im Krankenhaus mit dessen Geräten und Einrichtungen zu bewirken gehabt, neue diagnostische und therapeutische Untersuchungs- und Behandlungsmethoden sowie Maßnahmen, die wesentliche Mehrkosten verursachen, habe der Chefarzt nur im gegenseitigen Einvernehmen mit dem Krankenhaus neu einführen dürfen.

Weiterhin sei bei der Gesamtabwägung insbesondere das Vorliegen oder Fehlen der Unternehmerinitative und des Unternehmerrisikos von Bedeutung. So habe der Chefarzt nur eine sehr begrenzte Möglichkeit, den Umfang seiner wahlärztlichen Tätigkeit zu bestimmen. Dies resultiere zum einen daraus, daß die Verträge über die Erbringung der wahlärztlichen Leistungen vom Krankenhaus unmittelbar mit den Patienten geschlossen würden. Weiter verweist der BFH darauf, daß die Erbringung der wahlärztlichen Leistungen zu den Dienstpflichten des Chefarztes gehört, so daß er es grundsätzlich nicht ablehnen könne, gegenüber Patienten wahlärztlich tätig zu werden. Inhalt seiner Arbeitspflicht sei die Erfüllung des zwischen Krankenhausträger und Patient geschlossenen Behandlungsvertrages. Dem zur Folge könne der Chefarzt unternehmerische Entscheidungen, wahlärztliche Leistungen bei bestimmten Patienten zu erbringen oder dies zu unterlassen, gar nicht treffen. Auf der anderen Seite könne der Chefarzt mangels eigener Abschlußbefugnis für Wahlarztverträge seine wahlärztliche Tätigkeit nicht durch eigene unternehmerische Entscheidungen wesentlich ausweiten. Ein weiteres wesentliches Kriterium besteht nach Auffassung des BFH darin, daß das von dem betroffenen Chefarzt zu tragende Risiko eines Forderungsausfalls nach den dienstvertraglichen Regelungen als gering einzustufen sei, da der betroffene Chefarzt bei einem Forderungsausfall keinerlei Abgaben wie Kostenerstattung, Vorteilsausgleich und Einzugsgebühr habe entrichten müssen.

Der BFH hat gerade nicht entschieden, daß Liquidationseinkünfte generell automatisch als Arbeitslohn zu qualifizieren sind

Es ist zunächst zu berücksichtigen, daß der Bundesfinanzhof keinen generellen Rechtssatz aufgestellt hat, sondern ausschließlich den hier zu entscheidenden Einzelfall revisionsrechtlich beurteilt hatte. Dies bestätigt der BFH auch ausdrücklich, indem er in seinem Urteil deutlich macht, daß die konkrete individuelle Auslegung des FG München revisionsrechtlich nicht zu beanstanden sei. Gleichzeitig macht der BFH deutlich, daß bei derartigen Abgrenzungsfragen zwischen selbständiger und nichtselbständiger Tätigkeit immer zahlreiche individuelle Besonderheiten eine Rolle spielen, die sich einer pauschalierenden Betrachtung entziehen und zahlreiche Punkte für als auch gegen die Annahme freiberuflicher Einkünfte sprechen können.

Der BFH hat gerade nicht entschieden, daß generell automatisch die Liquidationseinkünfte als Arbeitslohn zu qualifizieren sind. Letzteres dürfte allerdings immer dann der Fall sein, wenn die individuelle vertragliche Gestaltung des einzelnen Chefarztes im wesentlichen der vom BFH beurteilten Situation entspricht, wovon aufgrund der durchaus „üblichen“ vertraglichen Regelungen im entschiedenen Fall sehr oft ausgegangen werden muß. Die wesentlichen Abgrenzungskriterien sind danach:

- die Eingliederung der wahlärztlichen Behandlung in den Dienstaufgabenkatalog als Dienstpflicht; die aufgrund der arbeitsvertraglichen Pflicht zur Behandlung wahlärztlicher Patienten fehlende unternehmerische Entscheidungsfreiheit zum Vertragsschluß;
- die unternehmerische Entscheidungsmöglichkeit zur Ausweitung der wahlärztlichen Leistungen nur im Rahmen der Krankenhausvorgaben;
- die Begrenzung der wahlärztlichen Leistungen durch materielle und personelle Ressourcenvorgaben des Krankenhauses;
- das fehlende Verlustrisiko des Arztes, da Kostenerstattung, etc. nur von tatsächlichen Einnahmen zu leisten sind;
- der Honorareinzug der stationären wahlärztlichen Einnahmen durch das Krankenhaus.

Bei vertraglichen Vereinbarungen, bei denen die vorstehenden Kriterien weitgehend identisch sind – und nicht eine abweichende Beurteilung rechtfertigende anderweitige vertragliche oder auch tatsächliche Rechte

und/oder Pflichten bestehen – ist im Streitfalle davon auszugehen, daß die Instanzgerichte zu einer dem vorliegenden Urteil entsprechenden Entscheidung kämen.

Ebenso ist bei abweichender vertraglicher und tatsächlicher Ausgangssituation aber durchaus denkbar, daß im Rahmen der wertenden Gesamtbetrachtung das jeweils zuständige Finanzgericht auch zu einer abweichenden Beurteilung gelangt. So stellt sich beispielsweise die Frage, wie es im Rahmen der erforderlichen Gesamtwürdigung zu werten ist, wenn der Chefarzt dienstvertraglich – anders als in dem hier entschiedenen Fall – eine Kostenerstattung auch dann zu leisten hat, wenn Einnahmen uneinbringlich sind. Weiterhin ist auch auf durchaus häufiger anzutreffende – auch außervertragliche – Vereinbarungen zwischen Chefarzt und Krankenhausträger zu verweisen, wonach der Chefarzt sich an der



Anschaffung und/oder dem Betrieb medizinischer Geräte durch eigene Investitionen beteiligt und/oder eigenes Personal beschäftigt oder das Krankenhaus-Personal im stationären Bereich selbst oder zumindest erheblich mitbezahlt. Hierin ist wohl im Grundsatz eine eigene unternehmerische Initative, verbunden mit entsprechendem Unternehmerrisiko, zu sehen - was im Ergebnis auch eine andere Beurteilung und damit die Annahme selbständiger Tätigkeit, rechtfertigen könnte.

Betroffen von dem Urteil sind lediglich wahlärztliche Leistungen – nicht etwa die Einkünfte aus einer Nebentätigkeitserlaubnis

Zunächst ist mit aller Deutlichkeit darauf hinzuweisen, daß das Urteil des BFH ausschließlich die Einkünfte aus wahlärztlicher Tätigkeit betrifft. Nicht im Streit standen dagegen die Einkünfte aus der Nebentätigkeitserlaubnis für ambulante Beratung und Behandlung (Sprechstundentätigkeit). Jeglichem Ansinnen von Seiten des Krankenhausträgers und/oder der Finanzverwaltung, auch Einkünfte aus der genehmigten Nebentätigkeit, – insbesondere der Ambulanz – der Lohnsteuer zu unterwerfen, sollte daher entschieden entgegengetreten werden.

Hinsichtlich der Einkünfte aus wahlärztlichen Leistungen gilt folgendes: Es ist davon auszugehen, daß die Krankenhausträger unter Verweis auf das Urteil des BFH an die Chefärzte herantreten werden mit der Forderung, daß die Einnahmen aus stationären wahlärztlichen Leistungen zukünftig unmittelbar dem Lohnsteuerabzug durch den Krankenhausträger zu unterwerfen seien. Der mit einem derartigen Verlangen konfrontierte Chefarzt wird seinen Dienstvertrag – gegebenenfalls gemeinsam mit seinem steuerlichen Berater – einer Analyse im Hinblick auf die im BFH-Urteil genannten Kriterien zu unterziehen haben und eventuelle Möglichkeiten suchen, dem Verlangen des Arbeitgebers und/oder der Finanzverwaltung aufgrund abweichender Vertragsgestaltung oder auch aus sonstigen Gründen entgegenzutreten.

Zwischenzeitlich war das Urteil des BFH Gegenstand einer Bund-Länder-Besprechung, da auch von dieser Seite eine möglichst einheitliche Vorgehensweise intendiert ist. Als erstes wesentliches Ergebnis ist ein erster Anwendungserlaß der Oberfinanzdirektion Rheinland ergangen, der für einen Großteil der zu prüfenden Fälle sicherlich erhebliche Bedeutung hat und auch zu einer deutlich „praktikableren“ Abgrenzungslösung führt. Neben den weiterhin im Kern maßgeblichen Abgrenzungskriterien entsprechend dem Urteil des BFH, hat die OFD Rheinland ein zusätzliches wesentliches Abgrenzungskriterium festgelegt. Danach soll maßgeblich für eine selbständige oder nichtselbständige Tätigkeit und damit eine einkommensteuerpflichtige oder lohnsteuerpflichtige Tätigkeit im Zusammenhang mit den stationären Liquidationseinnahmen insbesondere der Umstand zu würdigen sein, ob die Behandlungsverträge über wahlärztliche Leistungen unmittelbar mit dem Chefarzt selbst oder aber mit dem Krankenhaus abgeschlossen werden.

Im letzteren Falle soll in der Regel mangels Vorliegen einer Unternehmerinitiative von Einkünften im Sinne des § 19 EStG und damit von lohnsteuerpflichtigen Einkünften auszugehen sein. Legt man dieses Kriterium zu Grunde, kann in den allermeisten Fällen kein Zweifel bestehen, daß es sich bei den stationären Wahlleistungseinnahmen um lohnsteuerpflichtige Einkünfte handelt. Die Behandlungsverträge über wahlärztliche Leistungen werden zunächst unmittelbar mit dem Krankenhaus abgeschlossen. Daß im Rahmen dieses Vertragsschlusses zwischen Krankenhaus und Patient bei der Aufnahme des jeweiligen Patienten der Patient zusätzlich auch einen Anspruch auf wahlärztliche Leistung gegenüber dem Chefarzt erwirkt, vermag an der Ausgangssituation des unmittelbaren Abschlusses des Behandlungsvertrages – auch gerichtet auf wahlärztliche Leistungen – mit dem Krankenhaus nichts zu ändern.

Erfolgt der Honorareinzug unmittelbar durch den Krankenhausträger oder über ein Krankenhauskonto kann der Träger die anfallende Lohnsteuer direkt abziehen

Unproblematisch ist die Umsetzung der Lohnsteuerabzugspflicht in den Fällen, in denen der Honorareinzug unmittelbar durch den Krankenhausträger oder aber zumindest über ein Krankenhauskonto erfolgt. In diesen Fällen kann der Krankenhausträger nunmehr neben den vertraglich vereinbarten Abgaben auch die hierauf entfallende Lohnsteuer einbehalten und abführen und lediglich den verbleibenden Nettolohn an den Chefarzt auszahlen. Komplizierter ist die Rechtslage bei eigenem Forderungseinzug durch den Chefarzt. Mangels Verfügungsgewalt über die Einnahmen kann der Krankenhausträger den Lohnsteuerabzug in diesen Fällen allein vom Festgehalt vornehmen, welches jedoch vielfach nicht ausreichen wird, um den Lohnsteueranspruch des Finanzamtes vollständig zu befriedigen. In diesen Fällen ist davon auszugehen, daß die Regelungen des § 38 Abs. 4 EStG zur Umsetzung der Lohnsteuerabzugspflicht bei Lohnzahlung Dritter Anwendung finden. Hiernach hat der Arbeitnehmer dem Arbeitgeber den Fehlbetrag an Lohnsteuer zur Verfügung zu stellen. Kommt der Arbeitnehmer seiner diesbezüglichen Verpflichtung nicht nach, so hat der Arbeitgeber dies dem Finanzamt anzuzeigen, womit er seine steuerlichen Pflichten erfüllt und eine weitergehende Haftung vermeidet. Das Finanzamt wird dann die Lohnsteuer vom Chefarzt nachfordern. Da das vorbeschriebene, gesetzlich vorgesehene Verfahren nicht leicht zu handhaben ist, wird teilweise von Seiten steuerberatender Unternehmen empfohlen, den Forderungseinzug auch bei bereits abgeschlossenen Chefarztverträgen insgesamt auf den Krankenhausträger zu übertragen. Diesbezüglich ist mit aller Deutlichkeit darauf hinzuweisen, daß jedenfalls ein Rechtsanspruch seitens des Krankenhausträgers auf eine derartige Vertragsänderung nicht besteht. Jeder Chefarzt, der mit einer derartigen Forderung konfrontiert wird, sollte sich daher gut überlegen, inwieweit er bereit ist, alleine zur Vermeidung der beschriebenen Schwierigkeiten den Forderungseinzug aus der Hand zu geben. In den Fällen, in denen der Lohnsteuerabzug zukünftig durch den Krankenhausträger vorgenommen wird, sind die vom Chefarzt vertraglich zu leistenden Abgaben als Werbungskosten analog dem bisherigen Betriebsausgabenabzug geltend zu machen. Weitere bisher als Betriebsausgaben abgezogene Aufwendungen dürften grundsätzlich zukünftig als Werbungskosten in Ansatz zu bringen sein.

Vor Vertragsänderungen/-anpassungen oder gar Neuabschlüssen im Zusammenhang mit der Umsetzung des BFH-Urteils ist zu warnen

Lohnsteuerpflichtig sind die gesamten Bruttoliquidationseinnahmen ohne jegliche Abzüge etwa für Nutzungsentgelt (Kostenerstattung und Vorteilsausgleich), Mitarbeiterbeteiligungen/Poolzahlungen sowie Einzugsgebühren, welche dann künftig als Werbungskosten vom Chefarzt geltend zu machen sind. Weiterhin kann – unter Berücksichtigung der tatsächlichen Verhältnisse – auch darüber nachgedacht werden, derartige Aufwendungen zukünftig dem verbleibenden Bereich der selbständigen Nebentätigkeit, insbesondere also der Ambulanz, zuzuordnen. Bei einer Änderung hin zum Lohnabzugsprinzip sollte daher kurzfristig der Steuerberater kontaktiert werden, um die Umstellung der Abzugsmöglichkeiten von Betriebsausgaben hin zu Werbungskosten sowie die Zuordnung zum stationären oder ambulanten Bereich frühzeitig zu klären. In der Folge sind dann zur Vermeidung von Liquiditätsnachteilen entsprechende Anpassungen der Steuervorauszahlungsbescheide im freiberuflichen Bereich und gegebenenfalls

die Eintragung von Freibeträgen auf der Lohnsteuerkarte andererseits vorzunehmen.

Generell muß vor Vertragsänderungen/-anpassungen oder gar Neuabschlüssen im Zusammenhang mit der Umsetzung des BFH-Urteils gewarnt werden, da derartige Maßnahmen nicht notwendig sind! Zudem zeigen Erfahrungen aus der Vergangenheit, daß der eine oder andere Krankenhausträger derartige Situationen dahingehend zu nutzen versucht, quasi überschießend auch noch weitere, die vorliegende steuerliche Problematik nicht oder allenfalls am Rande treffende Vertragsklauseln in seinem Sinne neu zu regeln. ■

Die Aufgabe des ärztlichen Gutachters im GOÄ-Gebührenprozeß

Dr. Tilman Clausen, Jörn Schroeder-Printzen

Seit Jahren nehmen Abrechnungsstreitigkeiten zwischen Ärzten auf der einen und privaten Krankenversicherungen und deren Versicherten, den Patienten dieser Ärzte auf der anderen Seite, immer mehr zu. Dabei wird insbesondere um die Auslegung des sogenannten Zielleistungsprinzips in § 4 Abs. 2 a GOÄ und die Frage, ob die von Seiten der Ärzte erbrachten Leistungen medizinisch notwendig waren (§ 1 Abs. 2 GOÄ) gestritten. Sobald diese Streitigkeiten zu Gericht gelangen, sind in erster Instanz die Amts- oder Landgerichte am Wohnsitz eines der beteiligten Prozeßparteien zuständig. Der Arzt hat daher die Möglichkeit, die Klage sowohl an seinem eigenen Wohnsitz als auch am Wohnsitz seines Patienten zu erheben. Sowohl Amts- als auch Landgerichte verfügen regelmäßig nicht über medizinisch vorgebildete Richter. Dies und die Tatsache, daß in Prozessen betreffend die GOÄ eine medizinisch-juristische Gemengelage zu beurteilen ist, führen dazu, daß einem von Seiten des zuständigen Gerichts benannten ärztlichen Sachverständigen für die Entscheidung des jeweiligen Rechtsstreits eine maßgebliche Rolle zukommt. In der Praxis neigen Gerichte regelmäßig nicht dazu, von den Ausführungen des ärztlichen Sachverständigen abzuweichen, sofern dieser ein durch das Gericht nachvollziehbares Gutachten vorgelegt hat. Hintergrund hierfür ist die Tatsache, daß das Gericht bei einer Abweichung von einem Gutachten darlegen müßte, warum es die bessere Sachkunde für die Beurteilung des Sachverhaltes hat; dann wäre jedoch das Einholung des Sachverständigengutachtens nicht mehr nachvollziehbar.

Aufgabe des ärztlichen Sachverständigen im Gebührenprozeß ist die Beantwortung medizinischer Vorfragen, damit das Gericht den Rechtsstreit entscheiden kann

Eine große Zahl ärztlicher Sachverständigengutachten, die den Verfassern in ihrer Praxis vorgelegen haben, enthalten umfangreiche Rechtsausführungen des ärztlichen Sachverständigen zu der gebührenrechtlichen Problematik, die in dem jeweiligen Rechtsstreit zu beurteilen ist. Der Sachverständige zitiert die bekannten Kommentare zur Gebührenordnung für Ärzte, die ihm bekannten Gerichtsentscheidungen zu der gebührenrechtlichen Problematik und referiert die Positionen der Bundesärztekammer, sofern diese sich bereits zu den gebührenrechtlichen Problemen geäußert haben sollte. All dies ist jedoch nicht die Aufgabe des ärztlichen Sachverständigengutachtens, die Beantwortung von Rechtsfragen fällt vielmehr in die Verantwortung des mit dem Rechtsstreit befaßten Gerichts. Geht der Sachverständige zu sehr in die juristische Argumentation ein, so besteht die Gefahr, daß er wegen Besorgnis der Befangenheit abgelehnt wird.

Sollte das Gericht den Beweisbeschluß und die zu beantwortenden Fragen unklar gefaßt haben, so ist es erforderlich, daß der Sachverständige beim Gericht deswegen nachfragt und sich den Beweisbeschluß/die Fragen präzisieren läßt. Wird nämlich vom Sachverständigen das Beweisthema eigenmächtig umformuliert, so droht das Risiko, daß er wegen Besorgnis der Befangenheit abgelehnt wird. Aufgabe des ärztlichen Sachverständigen im Gebührenprozeß ist vielmehr die Beantwortung medizinischer Vorfragen, damit das Gericht nach deren Klärung den Rechtsstreit entscheiden kann. Zur Klärung dieser medizinischen Vorfragen sollte sich das mit der Entscheidung befaßte Gericht der Hilfe eines ärztlichen Sachverständigen versichern, sofern es diese nicht aus eigener Sachkunde beurteilen kann, was regelmäßig der Fall sein dürfte. Nachfolgend werden eine Reihe medizinischer Vorfragen aufgeführt, die häufig Gegenstand von ärztlichen Sachverständigengutachten sind:

- Das Vorliegen einer eigenständigen medizinischen Indikation für eine ärztliche Leistung, deren Abrechnung im Gebührenprozeß verlangt wird. Nach der Rechtsprechung des BGH zu § 4 Abs. 2 a GOÄ sind ärztliche Leistungen, die gemeinsam mit anderen ärztlichen Leistungen während einer Operation erbracht worden sind, immer dann separat neben diesen anderen Leistungen berechenbar, sofern sie eigenständig medizinisch indiziert waren (BGH, Urteile vom 13.5.2004 und 16.3.2006, Az. III ZR 344/03 und III ZR 217/05). Der Sachverständige kann anhand der ärztlichen Dokumentation darlegen, wo die eigenständig indizierte ärztliche Leistung dokumentiert ist und worin die eigenständige medizinische Indikation bestand, um dem Gericht die daran anschließende Entscheidungsfindung erst zu ermöglichen.
- Die mehrmalige Berechnung einer ärztlichen Leistung: Wenn eine ärztliche Leistung grundsätzlich mehrfach berechenbar ist, zwischen den Prozeßparteien aber Streit darüber besteht, wie oft sie durch den ärztlichen Leistungserbringer erbracht wurde, kann ein ärztlicher Sachverständiger beauftragt werden, diese Frage anhand der ärztlichen Dokumentationen zu beantworten.
- Die Abrechnung eines über den Regelsatz (2,3-fach) hinausgehenden Steigerungssatzes: Die Tatsache, daß er berechtigt war, im Einzelfall mehr als den Regelsatz abzurechnen, weil die ärztliche Leistung gegenüber dem Normalfall schwieriger oder zeitaufwendiger war, hat der ärztliche Leistungserbringer zu beweisen. Wenn die andere Prozeßpartei dies bestreiten sollte, kann auch hierzu ein ärztlicher Sachverständiger befragt werden, da dem Gericht regelmäßig die Sachkunde fehlen dürfte, um beurteilen zu können, ob eine ärztliche Leistung schwieriger oder zeitaufwendiger war als der Normalfall.
- Die medizinische Notwendigkeit einer ärztlichen Leistung: Die Frage, ob eine ärztliche Leistung medizinisch notwendig war, vermag im Regelfall auch nur der ärztliche Sachverständige zu beurteilen.

Die ärztliche Dokumentation ist entscheidend – sie schafft die Voraussetzung, den strittigen Sachverhalt angemessen vorzutragen

Der ärztliche Leistungserbringer, der im Gebührenprozeß als Kläger auftritt, und seine Verfahrensbevollmächtigten haben die Aufgabe, zunächst einmal die Voraussetzungen dafür zu schaffen, daß das für die Entscheidung zuständige Gericht überhaupt ein ärztliches Sachverständigengutachten einholt und daß das ärztliche Sachverständigengutachten das von ihnen gewünschte Ergebnis hat. Nachdem ärztliche Sachverständigengutachten in Gebührenprozessen regelmäßig nur zur Klärung eines medizinischen Sachverhalts, über den sich die Prozeßparteien nicht einig sind, eingeholt werden, ist es Aufgabe des Arztes und seiner Verfahrensbevollmächtigten einen solchen Sachverhalt vorzutragen. Hierbei ist insbesondere folgendes zu empfehlen:

- Die Abfassung der ärztlichen Dokumentation (Aufnahme und Entlassungsbefund, Operationsbericht) auch unter gebührenrechtlichen Aspekten. Die abgerechneten ärztlichen Leistungen sollten aus der ärztlichen Dokumentation erkennbar sein, was leider nicht immer beachtet wird. Der ärztlichen Dokumentation sollte man entnehmen, daß eine ärztliche Leistung eigenständig medizinisch indiziert war und worin diese Indikation bestand. Wenn ein erhöhter Steigerungssatz berechnet werden soll, sollte sich aus der ärztlichen Dokumentation ergeben, daß die Leistung schwieriger und/oder zeitaufwendiger war als der Regelfall, da sich anderenfalls die Berechtigung für die Abrechnung eines erhöhten Steigerungssatzes in einem späteren

Honorarprozeß kaum wird nachweisen lassen. Wenn eine ärztliche Leistung mehrfach berechnet werden soll, sollte die mehrfache Erbringung dieser Leistung im Einzelnen dokumentiert sein. Ein um wenige Sätze verlängerter Operationsbericht kann für den ärztlichen Leistungserbringer bereits einen erheblichen Mehrverdienst nach sich ziehen.

■

An die ausführliche ärztliche Dokumentation muß dann der Sachvortrag des Arztes und seines Verfahrensbevollmächtigten im Gebührenprozeß anknüpfen. Nicht ausreichend ist es beispielsweise wenn vorgetragen wird, daß eine bestimmte ärztliche Leistung aus dem Gebührenverzeichnis zur GOÄ berechenbar ist und zum Beweis dafür die Einholung eines ärztlichen Sachverständigengutachtens beantragt wird, wie es die Verfasser wiederholt gesehen haben. Die Frage der Berechenbarkeit einer ärztlichen Leistung kann und muß das Gericht allein entscheiden. Aufgabe des Arztes und seines Verfahrensbevollmächtigten wäre es in diesen Fällen gewesen, unter Bezugnahme auf die ärztliche Dokumentation darzulegen, daß die ärztliche Leistung, für die eine Vergütung verlangt wird, eigenständig medizinisch indiziert war und worin diese Indikation besteht. Dies setzt auch auf Seiten des Verfahrensbevollmächtigten des Arztes gewisse medizinische Vorkenntnisse voraus oder die Bereitschaft des Arztes, seinen Verfahrensbevollmächtigten bei der Prozeßführung aktiv zu unterstützen und mit den medizinischen Details des Falles vertraut zu machen.

Nachdem das zuständige Gericht einen Beweisbeschluß erlassen und die Beweisfragen formuliert hat, zu dem der ärztliche Gutachter sich äußern soll, ist es an diesem,

Kongresse

Oktober 2006

12.–14.10.2006 Wien, Börsesäle
44. Jahrestagung der Österreichischen Gesellschaft für Plastische, Ästhetische und Rekonstruktive Chirurgie
Tagungspräsident: Prof. Dr. M. Frey, Wien
Anfragen: Wiener Medizinische Akademie, Mag. Birgit Kamolz,
Alserstr. 4, A-1090 Wien, Tel. +43-1-4051383-11, Fax 4078274
eMail: b.kamolz@medacad.org , www.plastischechirurgie.org

18.–21.10.2006 Heidelberg, Kongresshaus Stadthalle
47. Jahrestagung der Deutschen Gesellschaft für Handchirurgie DGH
Leitung: Prof. Dr. A.K. Martini, Heidelberg
Anfragen: Conventus GmbH, Markt 8, 07743 Jena
Tel. 03641/3533227, Fax 3533271
eMail: anja.kreutzmann@conventus.de , www.dgh-2006.de

21.10.2006 Tuttlingen, Aesculapium
2. Plastisch-Handchirurgischer Vormittag
Thema: Die chronische Wunde, Decubitus und Verbrennung
Leitung: Dr. Thomas Feldhaus, Tuttlingen
Anfragen: Service Company Rother, Tel. 05344/915948, Fax 915949
eMail: uterother@t-online.de , www.service-company-rother.de

November 2006

8.–11.11.2006 Mönchengladbach, Kaiser-Friedrich-Halle
44. Jahrestagung der Deutschen Gesellschaft für Plastische und Wiederherstellungschirurgie
Tagungspräsident: Prof. Dr. Dr. B.R. Muck, Mönchengladbach
Anfragen: Kongress- und Kulturmanagement GmbH,
Postfach 3664, 99407 Weimar, Tel. 03643/2468-0, Fax 2468-31
eMail: info@kongresskultur.de , www.dgpw2006.de

Dezember 2006

1.–2.12.2006 Frankfurt/Main, Bethanien-Krankenhaus
5. Frankfurter Live-OP-Kurs für Plastische Chirurgie: Ästhetisch-Plastische Chirurgie beim Mann
(detaillierte Info vgl. Plastische Chirurgie Heft 2/2006, S. 58)
Leitung: Dr. Marianne Wolters und Dr. Hermann Lampe, Frankfurt am Main
Anfragen: Service Company Rother, Tel. 05344/915948, Fax 915949
eMail: uterother@t-online.de ,
www.service-company-rother.de, www.plastische-chirurgie-ffm.de

2007

15.–16.2.2007 Nürnberg, Hotel Carlton Arabella Sheraton
XV. Jahrestagung des Arbeitskreises „Das schwerbrandverletzte Kind"
Leitung: Dr. Ch. Leriche (Kinderchirurgie), Priv. Doz. Dr. B. Reichert
(Plastische Chirurgie), Klinikum Nürnberg, Anfragen: Christa Steinlein,
Veranstaltungsmanagement, Prof.- Ernst-Nathan-Str. 1, 90419 Nürnberg.
Tel. 0911/398-2037, eMail: steinlein@klinikum-nuernberg.de

1.–4.5.2007 München, ICM
124. Kongreß der Deutschen Gesellschaft für Chirurgie
Präsident: Prof. Dr. H.-U. Steinau, Bochum
Anfragen: MCN, Zerzabelshofstr. 29, 90478 Nürnberg
Tel. 0911/3931627, Fax 3931655
eMail: mcn@mcn-nuernberg.de , www.chirurgie2007.de

20.–22.6.2007 Stuttgart, Marienhospital
15. Stuttgart International Course for Functional and Aesthetic Rhinoplasty
Anfragen: Karin Godinez, Klinik für Plastische Gesichtschirurgie, Marienhospital,
Böheimstr. 37, 70199 Stuttgart
Tel. 0711/6489-8241, Fax 64898242
eMail: plg@vinzenz.de , www.profgubisch.de

Klassiker der plastischen Chirurgie neu erschienen



Jacques Joseph: Nasenplastik und sonstige Gesichtsplastik, nebst einem Anhang über Mammaplastik

Limitierte, numerierte Neuauflage der Luxusausgabe

Jacques Joseph (1865–1934) gehört zu den Pionieren und Wegbereitern der plastisch-rekonstruktiven Chirurgie. Sein Buch „Nasenplastik und sonstige Gesichtsplastik, nebst einem Anhang über Mammaplastik und einige weitere Operationen aus dem Gebiete der äußeren Körperplastik. Ein Atlas und Lehrbuch“ wurde jetzt in einem aufwendigen Verfahren als reprografischer Nachdruck im Kaden Verlag Heidelberg neu aufgelegt. Diese bibliophile Ausgabe hält den Vergleich mit dem Original mühelos stand.



Joseph, Jacques:
Nasenplastik und sonstige Gesichtsplastik, nebst einem Anhang über Mammaplastik.
Mit 1717 teils farbigen Abbildungen.
XXXI, 842 Seiten, erweitert durch 4 Seiten Anhang mit einem Kurzporträt des Autors. Halbleder mit Rückentitel und Rückenvergoldung.
Verlag von C. Kabitzsch, Leipzig, 1931
Limitierter, numerierter reprographischer Nachdruck der Luxusausgabe.
295,00 Euro, ISBN: 978-3-922777-69-4
Kaden Verlag, Heidelberg 2004

Zu bestellen bei jeder Buchhandlung oder direkt bei:
Kaden Verlag GmbH & Co. KG
Ringstraße 19b, 69115 Heidelberg
Tel. 06221/ 1377600, Fax 06221/ 29910
E-Mail: bauer@kaden-verlag.de
Internet: www.kaden-verlag.de

KADEN

BESTELLCOUPON

Hiermit bestelle ich

------ Exemplar/e „Joseph: Nasenplastik und sonstige Gesichtsplastik“ zum Preis von je € 295,–

Datum/Unterschrift

Name

Straße

PLZ/Ort

König Werner und die Insel der Glückseligen

Johannes Reinmüller

Die Gerichtsakte XY liegt vor mir auf dem Schreibtisch. Ich bin zum Gutachter bestellt worden, weil Sculptra, vormals New Fill, bei Frau F. (51) sechs Monate nach der Anwendung häßliche, sichtbare Granulome im Gesicht erzeugt hatte. Der Arzt, ein plastischer Chirurg, hätte das wissen und bei der Aufklärung erwähnen müssen, sagt der Klagevertreter. Also lautet der gerichtliche Beweisbeschluß: War es zum Zeitpunkt der Anwendung in Fachkreisen bekannt, daß New Fill Granulome bewirken kann? Ich frage mich, was sind Fachkreise und befinde mich bereits mitten in einer Erkenntniskrise. Wer spritzt nicht alles irgendwelches Zeug irgendwo hin? Gibt es höhere Weihen, die die Mitgliedschaft im Fachkreis ausmachen? Die Facharztbezeichnung Plastischer Chirurg könnte so etwas sein. Halt – da gibt es auch ausschließlich rekonstruktiv tätige Kollegen. Wohin mit diesen, wohin mit dem Hals-Nasen-Ohren-Arzt, dem Dermatologen oder gar dem nicht fachärztlichen Kollegen, der sich gerade so durchIGELt? Ich beschließe, den Fachkreis so zu definieren, daß ein jeder, der sich zur Durchführung der hier streitgegenständlichen Handlung berufen fühlt, dem Fachkreis zuzurechnen ist. Demnach zählt der Beklagte zweifellos zum Fachkreis.

Es genügt also nicht, nur den Beipackzettel zu lesen, ein Mitglied der Fachkreise muß sich anderweitig fortbilden

Wie kommt nun ein solches Mitglied des Fachkreises an die notwendigen Informationen, um im Behandlungsfall erfolgreich zu sein und Schaden von seinem Patienten abzuwenden? Der Beklagte im strittigen Fall verweist zurecht auf die Angaben im Beipackzettel, denn diese sind bei CE-zertifizierten Produkten sozusagen amtlich. Im Beipackzettel für New Fill aus dem Jahre 2002 – damals fand die Behandlung statt – liest man, daß nach Anwendung in seltenen Fällen nicht sichtbare Knötchen auftreten können. Darüber wurde unbestritten aufgeklärt. Nur hier kam es leider anders. Es genügt also nicht, nur den Beipackzettel zu lesen. Ein Mitglied der Fachkreise muß sich anderweitig fortbilden. Dann erfährt er, was nicht im Beipackzettel steht. Es sieht also schlecht aus für den Beklagten. Denn so lautet ein Beschluß, daß der Mensch was lernen muß. Nur wie und wo ist die Frage? Für Ärzte nach der Weiterbildungszeit ist das nicht so streng festgelegt. Die Fachliteratur leidet unter einem Phänomen, welches als „publication bias“ bekannt ist – es werden oft nur die schönen Dinge des Lebens beschrieben. Außerdem sind Publikationen bei Erscheinen manchmal schon überholt. Brandneues gibt es nur auf Kongressen, und es winken zudem Fortbildungspunkte.

Fortbildung auf der Bodenseeinsel Lindau: Blitzlichtgewitter und Standing Ovations – die Szene ist nicht mehr steigerungsfähig

So fahre ich selbst – noch nicht ganz reif für die Insel – zum 1. Internationalen Kongreß für Ästhetische Chirurgie und Kosmetische Zahnmedizin zu eben jener von Lindau am Bodensee. Der Kongreß wird ausgerichtet vom Präsidenten der Internationalen Gesellschaft für Ästhetische Medizin (IGÄM), Professor Werner Mang. „Prof. Mang, Deutschlands berühmtester Schönheitschirurg packt aus“, so prangte es von der Titelseite der Zeitschrift *Revue*. Welch ein Superlativ! „König Werner“, denke ich, und F.K.Waechter kommt mir in den Sinn: „Welch ein erhabener Anblick, der König der Eichhörnchen wechselt den Baum“ [1]. Freitagabend komme ich in Lindau auf der

Insel an und stoße gleich auf die Mang-Galerie, die ich mir kunstbeflissen ansehe. Zuerst muß ich den Türsteher überzeugen, daß ich zum Kongreß gehöre. Drinnen fühle ich mich leicht verunsichert, umgeben von primären Geschlechtsorganen, gemalt in schlichter Technik, nicht wirklich plastisch oder ästhetisch. Prof. Mang ist jetzt auch gynäkologisch und urologisch engagiert? Nein, das scheint mir abwegig. Geschlechtsumwandlungen in der Bodenseeklinik ? Das wäre mir neu. Am Samstagmorgen, in der Inselhalle in Lindau, atme ich die Luft einer internationalen Veranstaltung: Es kann nicht anders sein, das große I in IGÄM steht auch für Ivo, für Professor Ivo Pitanguy aus Rio de Janeiro, Gedankenfreund des Prof. Mang, auch ein König unter den Schönheitschirurgen und Inselbesitzer, insofern kongenial. Da nimmt man sich gerne die Zeit für die Retrospektive über 50 Jahre Brustchirurgie am Zuckerhut, upgedatet aufs Jahr 2005. Am Ende Blitzlichtgewitter (*Revue*?) und Standing Ovations. Die Szene ist nicht mehr steigerungsfähig.

Um mich herum sitzen die fortbildungswilligen Mitglieder des Fachkreises, auf dem Podium steht die medienbewährte Allegorie des hippokratischen Eides

Zurück in der Gegenwart muß sich das Auditorium in das Thema „Injizierbare Implantate/Neue Materialien zur Faltenbehandlung“ einfinden. Fortbildung ist jetzt angesagt. Der Tagungspräsident selbst kommt zur Sache: „Klinische Vergleichsstudie an 20 (in Worten: zwanzig) Patienten zwischen Viscontour, Sculptra, Hydrafill, Belotero und Puragen im Hinblick auf folgende Parameter: Haltbarkeit, Nebenwirkungen, Reinheitsgrad und Galenik (Spritzbarkeit)“. Man muß es zweimal lesen. Mehr Konfusion bringt man kaum unter in sechs Zeilen des Programmheftes. Eine Vergleichsstudie also, mit Sculptra et al, zwanzig Studienteilnehmer. Da bin ich ja richtig. Stille Einfalt, wahre Größe. Ich arbeite mich mühsam durch die einzige Powerpoint-Tabelle: Ein Kreuzchen für „mangelhaft“, zwei für „befriedigend“, drei für „sehr gut“. Am Ende wird alles addiert und jeder kann es sehen und hören, Sculptra ist topp in den Charts, … keine Granulome, … keine Hektik, … keine Kompromisse, … kein anderes Bier. Mich befallen Zweifel bezüglich meiner Begutachtung. Mea sculptra, mea sculptra … . Um mich herum sitzen sie, die fortbildungswilligen Mitglieder des Fachkreises, und auf dem Podium steht die medienbewährte Allegorie des hippokratischen Eides, und dann diese Offenbarung. Salus aegroti, ohne wenn und aber. Ich staune noch, daß die Lehre aus der Studie mit dem komplexen Titel auf eine einzige Folie paßt und suche das Studiendesign. Doch wen stört es schon in Anbetracht der Klarheit des Resultates, daß die kristalline Poly-L-Milchsäure Sculptra überhaupt nicht mit der unvernetzte Hyaluronsäure Viscontour vergleichbar ist. Auch die fehlerhafte Spezifikation der Produkte Belotero und Puragen hätte die wissenschaftliche Gemeinde kalt lassen können, wenn da nicht wieder einer aufgestanden wäre und herumgemäkelt hätte. Nein, keiner der ernst zu nehmenden Statistikfreaks. Die hatten längst mit Diagnoseschlüssel R 10.4 (nicht näher bezeichnete Bauchschmerzen) in Verbindung mit R 11 (unstillbares Erbrechen) den Saal verlassen. Ein Besserwisser mischt die Anwesenden im Saal auf und will alles anders haben, nämlich international, wie im Programm angekündigt, oder wenigstens wissenschaftlich vertretbar. Nur kurzfristig, denn man entzieht ihm alsbald das Wort unter Hinweis auf den friedlichen Charakter der Veranstaltung. Man wolle nicht streiten, Frau Dr. Mertz, die im Saal anwesende Assistentin des Prof. Mang, habe alles so recherchiert und eine gewisse Frau Professor Beer aus der Schweiz habe alles so abgesegnet. Applaus, Applaus! Damit hat der Tagungspräsident das Heft oder besser das Zepter wieder in der Hand.



Die Palastrevolution ist niedergeschlagen. Vorerst kein neuer König. „Wer hat den denn hier reingelassen?“ ist noch zu vernehmen, dann geht es weiter mit eitel Sonnenschein und Glättung von Sorgenfalten, auf der Insel der Glückseligen. „Der König möchte kegeln“ heißt das bei F.K. Waechter,

„ … Gott sei Dank daneben, … trotzdem, alle fallen lassen, … Hurra, alle neune! Es lebe der König. … ja, Kegeln ist eine Kunst, auf die sich nicht viele verstehn“ [1].

Die Vermehrung unserer Währung und nicht etwa die Vermehrung der Belehrung, genießt hier Vorrang

Mit dem Schlußwort kommen nochmals versöhnliche Worte über Biochemie und so … und die Feststellung, Tagungen dieser Art seien wegen des finanziellen Aufwandes nur noch durch Unterstützung sogenannter Sponsoren möglich. Wen wundert das? Hofhaltung war zu allen Zeiten kostspielig. Sponsoren sind Donatoren, lateinisch donare heißt schenken. Da kommen wir der Sache schon näher. „Liquid lifting“ nach Mang , so war es auch offiziell im Programm angekündigt. Aber wer dachte schon an „liquid“ wie Liquidität? Die Vermehrung unserer Währung und nicht etwa die Vermehrung der Belehrung, genießt hier Vorrang. Da trifft mich doch glatt der Schlag. Zum Glück ist heute Abend Charity angesagt für die Schlaganfallhilfe e.V. Ich denke an mein Gutachten: Es kreisten die Fachkreise und gebaren eine lächerliche Maus, genauer gesagt eine Nacktmaus. Damit kann nun weiß Gott auch kein Haar mehr in die Suppe der Sponsoren fallen. Zu Risiken und Nebenwirkungen lesen Sie die Packungsbeilage und stellen Sie bitte hier keine dummen Fragen. Dafür gibt es nun zehn Fortbildungspunkte von der Bayerischen Ärztekammer … Streng genommen müßte man sie mir nach diesem blutigen Inselabenteuer abziehen. Obgleich mich Autoschlangen sonst total nerven, ist die Rückfahrt im offenen Cabriolet entlang des Bodenseeufers entspannend. Zeit zu Nachdenken mit lauem Wind um die Nase, hinter mir die Insel.... Früher gab es die Inselwitze, fortlaufend nummerierte Cartoons. Da habe ich wohl gerade die neueste Folge live erlebt.

Literatur

1. Waechter F K (1978) Wahrscheinlich guckt wieder kein Schwein, Diogenes, Zürich



Empfohlen von der
Deutschen Gesellschaft der Plastischen, Rekonstruktiven
und Ästhetischen Chirurgen

2004. Atlasformat 21 × 29,7 mm. Gebunden.
XVI, 944 Seiten. Über 2800 Abbildungen
(davon 620 Farbzeichnungen),
ISBN 3-922777-55-4. € 318,–, sFr 509,–

Leseprobe unter
www.kaden-verlag.de
(Bücher → Chirurgie → Olivari → Leseprobe)

KADEN

Zu bestellen bei jeder Buchhandlung oder direkt bei:
Kaden Verlag, Ringstraße 19b, 69115 Heidelberg
Tel. 06221/1377600, Fax 29910
Internet: www.kaden-verlag.de

Dritte plastisch-chirurgische Assistententage in Damüls

Fortbildung en detail und in kleinem Kreis

In diesem Frühjahr 2006 traf sich der plastisch-chirurgische Nachwuchs der deutschsprachigen Länder zum dritten Mal in Damüls, um sich erneut eine Woche lang im Bregenzerwald fortzubilden. Teilnehmer aus Österreich, der Schweiz, den Niederlanden und Deutschlands hörten hier Vorträge unter dem bekannten Motto der Fehlervermeidung und des Fehler-Managements. Die Referenten aus den verschiedenstenverschiedenen deutschen Kliniken berichteten en detail über das „Wie mache ich es richtig?“ und das „Wie mache ich es besser nicht?“ des alltäglichen Spektrums in der plastischen Chirurgie. Die Inhalte orientierten sich an der Weiterbildungsordnung, so daß einige der fortgeschrittenen Assistenten bereits von „optimaler Prüfungsvorbereitung“ sprachen. Prüfungsvorbereitung ist jedoch nur ein Nebeneffekt der Veranstaltung. Die Inhalte sollen dem Assistenzarzt der plastisch-chirurgischen Klinik den aktuellen Stand der möglichen Therapien vermitteln, gleichzeitig den Blick für Unterschiede in der technischen Durchführung bei mehr oder weniger bekannten Eingriffen öffnen oder schärfen. So wurden die Vorträge Schritt für Schritt um Darstellungen von Operationstechniken ergänzt, die nicht in jeder Klinik oder nicht standardmäßig in dieser konkreten Weise durchgeführt werden. Ob die Hebung und Plazierung fasziokutaner Lappen, die Durchführung einer Reduktionsmammaplastik mit Resektion des oberen äußeren Quadranten oder auch Eingriffe an der Handwurzel – alles wurde anhand von Videos und detailliertem Bildmaterial erläutert und dann rege diskutiert.





Referenten und Teilnehmer waren begeistert von den Inhalten und der Gestaltung der Tagung

Leider konnten in diesem Jahr nicht mehr alle Anmeldungen berücksichtigt werden. Sowohl das integrativ-kommunikative Konzept, als auch die logistischen Möglichkeiten des kleinen Bergdorfes Damüls lassen lediglich eine Gruppengröße von 50 Teilnehmern zu. Die Anwesenden genossen neben den Vorträgen die Möglichkeit, die Referenten, die zumeist während des gesamten Kongresses anwesend waren, von früh bis spät mit Fragen zu löchern. Darüber hinaus war durch die räumliche Nähe der Hotels und der häufigen gemeinsamen Aktivitäten die Möglichkeiten zur Bildung eines „Assistenten-Netzwerkes“ gegeben.

Zum ersten Mal verwöhnte die Vorarlberger Bergwelt die Teilnehmer, Referenten und Angehörige mit Postkartenwetter. Bei fast vier Meter Schnee strahlte die Sonne wohlwollend auf manche gerötete Nase. So waren

auch die Möglichkeiten des alpinen Rahmenprogramms optimal. Auch die hervorragende österreichische Küche trug zum allgemeinen Wohlbefinden bei.

Dipl.-Informatiker Thomas Ruttkowski, von P&R Kongresse Berlin, hatte in gewohnt routinierter Weise die Organisation der Tagung übernommen und die reibungslose multimediale Präsentation der Vorträge ermöglicht.

Referenten und Teilnehmer waren begeistert von den Inhalten und der Gestaltung der Tagung und genossen die lehrreiche Zeit, so daß einstimmig der Wunsch nach Fortsetzung der Veranstaltung laut wurde. Es ist die Woche vom 3. bis 10. März 2007 vorgesehen. Informationen über teilnehmende Referenten und die Themen können ab Spätsommer 2006 im Internet unter **www.pc-damuels.de** eingesehen werden.

Dirk Cichon Facharzt für Plastische Chirurgie, Bochum

VDÄPC-Reisestipendium

Studienaufenthalt in Paris im Mai 2006

Den überwiegenden Anteil meines Fellowships verbrachte ich bei Claude Le Louarn in der Klinik Spontini – eine rein auf plastisch-ästhetische Chirurgie ausgerichtete Privatklinik, die im 16. Arrondissement im Pariser Südwesten liegt. Die Praxis von C. Le Louarn befindet sich genau gegenüber des Klinikeingangs auf der anderen Straßenseite, was eine beneidenswert flexible Tageslogistik ermöglicht. Wie notwendig dies ist, bestätigten mir alle Kollegen die ich im Rahmen des Fellowships kennenlernte und meine eigenen Beobachtungen: Die Pariser Klientel ist hinsichtlich des Einhaltens von (OP-)Terminen überdurchschnittlich unzuverlässig. So gab es im gesamten Monat meines Aufenthaltes nur wenige Tage, an denen das OP-Programm so wie ursprünglich geplant stattfand. Glücklicherweise konnten dank der sehr gut besuchten Sprechstunden bei C. Le Louarn an vielen Tagen andere Patienten für die Lücken gefunden werden, so daß ich insgesamt dennoch eine genügende Anzahl für mich interessanter OPs sehen konnte.

Ein deutlicher Schwerpunkt von Claude Le Louarn liegt im Bereich der ästhetischen Gesichtschirurgie. Seine Technik des subperiostalen Midface Liftings, wie er es im vergangenen Jahr in Starnberg vorgestellt hatte, konnte ich mehrfach sehen – bei Männern und Frauen, bei primären und sekundären Eingriffen und in Kombination mit anderen Prozeduren. Diese Technik hat bei ihm die Standard-Unterlidblepharoplastik, mit Ausnahme eines reinen Fettprolaps, den er transkonjunktival angeht, fast vollständig ersetzt. Darüber hinaus konnte ich zahlreiche Facelift-OPs sehen, oft kombiniert mit Lipofilling und einer besonderen Art der Platysmastraffung. Da häufig mehrere Kollegen, teilweise auch aus dem Ausland, mit zugeschaut haben, entwickelten sich regelmäßig sehr lebhafte und interessante Diskussionen. Neben dem Erlernen von für mich neuen Techniken sehe ich in diesen Diskussionen über Details von bekannten Operationen einen weiteren wesentlichen Gewinn dieses Fellowships.

Auswirkung der altersbedingten Veränderungen mimischer Muskeln auf die Gesichtsalterung

Sehr interessant ist eine Untersuchung, die Le Louarn gerade publiziert, welche sich mit der Auswirkung der

altersbedingten Veränderungen mimischer Muskeln auf die Gesichtsalterung befaßt. Mit kernspintomographischen Untersuchungen wird die altersbedingte Verkürzung verschiedener mimischer Muskeln dargestellt. Hier ergeben sich therapeutische Möglichkeiten: Auf der ersten Stufe mit Botulinumtoxin, und dann über gezielte Muskeldurchtrennung bzw. Schwächungen ähnlich der Korrugatorresektion. So führt er bei Facelifts und Midfacelifts inzwischen regelmäßig eine Durchtrennung des M. depressor anguli oris durch, wenn zuvor die Behandlung mit Botulinumtoxin einen guten Effekt erbracht hatte. Botulinumtoxin- und Fillerbehandlungen konnte ich ebenfalls sehr zahlreich sehen, wobei Le Louarn mir hier, wie auch bei allen Operationen oder Fragen, seine Überlegungen und persönlichen Erfahrungen und Tricks immer sehr ausführlich und offen erläuterte. Ebenso konnte ich beliebig im OP Aufnahmen machen, was sich bei der Nachbereitung oftmals als unverzichtbare Gedächtnisstütze erwies. Neben der Gesichtschirurgie, die mich aufgrund meiner derzeitigen Tätigkeit besonders interessierte, hatte ich Gelegenheit bei Brustoperationen, Fettabsaugungen, Straffungsoperationen an den Extremitäten und Abdominoplastiken zuzusehen.

Hier wie auch im Gesichtsbereich konnte ich einige sehr komplexe Revisionseingriffe von postoperativen Komplikationen sehen, mit denen sich andere Kollegen an Le Louarn gewandt hatten, die bei den Operationen dann auch mitgewirkt oder zugeschaut haben. In diesen Zusammenhang scheint mir der sehr kollegiale Umgang der Kollegen untereinander erwähnenswert. An reinen Sprechstundentagen, oder wenn Operationen ausgefallen sind, habe ich regelmäßig auch bei anderen plastischen Chirurgen, welche ebenfalls an der Clinique Spontini operieren, zugesehen. Le Louarn hatte mich gleich zu Beginn allen Kollegen und Mitarbeitern persönlich vorgestellt, so daß ich mich in der Klinik frei bewegen konnte. Neben anderen lernte ich hier auch Bernard Cornette de St. Cyr kennen und hatte öfter Gelegenheit bei seinen Operationen dabei zu sein. Leider konnte ich sein „Vertical Face Lift“ nicht selber sehen, er zeigte mir aber einige Patientenverläufe, so daß ich auf seine Demonstration dieser Methode auf der diesjährigen Jahrestagung der DGPRÄC gespannt bin.



Es ergab sich die Gelegenheit, Gilbert Aiach bei einigen Rhinoplastiken zuzusehen

Zusätzlich hatte ich Gelegenheit Gilbert Aiach an der Clinique Blomet an mehreren Tagen bei Rhinoplastiken zuzusehen, was für mich besonders interessant war, da Rhinoplastiken Schwerpunkt meiner aktuellen Tätigkeit sind und ich hier vom wohl renommiertesten europäischen Vertreter des offenen Zugangs einige Tricks lernen konnte. An einem der Tage waren fünf Gastärzte aus fünf Ländern anwesend (Kolumbien, Griechenland, England, Südafrika, Deutschland), was für lebhafte und interessante Diskussionen sorgte und den internationalen Ruf von Gilbert Aiach eindrucksvoll bestätigte.

Zusammenfassend hat sich für mich der Aufenthalt sehr gelohnt, einiges von dem Gelernten konnte ich bereits in meiner eigenen Tätigkeit umsetzen und ausprobieren oder in Berichten und Diskussionen an Kollegen weitergeben. Dank des in Paris üblichen physiologischen Arbeitsbeginns um neun Uhr, bestand trotz der teilweise sehr langen und anstrengenden Arbeitstage (Zusehen kann zudem deutlich anstrengender sein als selber zu operieren) noch Freiraum eine der faszinierendsten Städte der Welt kennenzulernen. Abschließend möchte ich mich bei der VDÄPC und ihren Mitgliedern nochmals ganz herzlich für die finanzielle Unterstützung meines „Fellowship“ bedanken, und andere Kollegen ausdrücklich ermutigen, sich einen derartigen Studienaufenthalt vorzunehmen.

Dr. med. Eckart Buttler
Klinik für Plastische Gesichtschirurgie
Marienhospital
Böheimstraße 37
70199 Stuttgart
eMail: e.buttler@web.de

Constance Neuhann-Lorenz neue Präsidentin der IQUAM

Die plastische und ästhetische Chirurgin Dr. med. Constance Neuhann-Lorenz aus München wurde am 15. Juli 2006 in Regensburg zur neuen Präsidentin des Internationalen Komitees für Qualitätssicherung und Medizinprodukte in der Plastischen Chirurgie (IQUAM) gewählt. Sie tritt die Nachfolge von Dr. med. Jan. G. Poëll aus St. Gallen an, der das Amt acht Jahre innehatte. Für ihre vierjährige Amtszeit hat sich die Chirurgin eine noch engere Zusammenarbeit mit der Internationalen Gesellschaft Plastischer, Rekonstruktiver und Ästhetischer Chirurgen auf die Fahnen geschrieben. Gemeinsam soll eine noch stärkere Qualitätssicherung in der Plastischen und Ästhetischen Chirurgie durchgesetzt werden. So haben die Plastischen Chirurgen aus 42 Nationen bei ihrer diesjährigen Konferenz auch gefordert, daß die amerikanische Zulassungsbehörde FDA und die Europäische Zulassungsbehörde nach Vergabe der Zulassung für ein neues Medizinprodukt auch die kurz- und langfristigen Auswirkungen desselben prüfen, um so die Patientensicherheit zu fördern. Die neue Präsidentin fügte an, daß es ferner unabdingbar sei, den Facharzt für Plastische und Ästhetische Chirurgie international als den auf ästhetische Eingriffe spezialisierten Arzt anzuerkennen. Neuhann-Lorenz studierte in Freiburg und München. Seit 1990 ist sie Fachärztin für Plastische und Ästhetische Chirurgie, seit 1991 hat sie eine eigene Praxis in München. Sie ist Mitglied in zahlreichen wissenschaftlichen Fachgesellschaften und war langjähriges Vorstandsmitglied und Präsidentin der VDÄPC. Seit 2004 leitet sie das Komitee Qualitätssicherung in der International Plastic, Reconstructive and Aesthetic Surgery Foundation.

Nikolaos A. Papadopulos erhält Hans-Anderl-Award 2006



N. A. Papadopulos

Während der 17. Jahrestagung der Europäischen Vereinigung der Plastischen Chirurgen (EURAPS), vom 25. bis 27. Mai 2006 in Istanbul, wurde der diesjährige Hans-Anderl-Award an Herrn Priv.-Doz. Dr. med. Nikolaos A. Papadopulos, Oberarzt der Abteilung für Plastische und Wiederherstellungschirurgie (Vorstand: Prof. Dr. med. Edgar Biemer) am Klinikum rechts der Isar der Technischen Universität München verliehen. Der Preis wird zur Förderung von herausragender Arbeit auf dem Gebiet der Plastischen Chirurgie in Europa sowie zur Anerkennung hervorragender Pionierleistungen auf dem Gebiet der Plastischen, Rekonstruktiven und Ästhetischen Chirurgie vergeben und ist mit 4500 Euro dotiert. Papadopulos erhielt die Auszeichnung für seine wegweisende Beiträge auf dem Gebiet der intrauterinen Chirurgie in den Jahren 2004 und 2005.

Dr. med. Daniel Drücke (41), seit 2001 Oberarzt und zuletzt Sektionsleiter an der Klinik für Plastische Chirurgie und Schwerbrandverletzte, Handchirurgiezentrum und Operatives Referenzzentrum für Gliedmaßentumore (Steinau) der Ruhr- Universität BG Kliniken Bergmannsheil Bochum, ist seit 1. April 2006 Leiter der neugeschaffenen Abteilung für Plastische, Rekonstruktive und Ästhetische Chirurgie (10 Betten) am traditionsreichen orthopädisch-chirurgischen Kieler Lubinus Clinicum. Mit der Neugründung wird die im Kieler Raum bisher fehlende rekonstruktive plastische Chirurgie angeboten. Drücke hat in in Düsseldorf, Köln und Bochum studiert. Chirurgische Ausbildungsstationen waren das Bochumer Bergmannsheil und die Städtischen Kliniken in Dortmund. Seinen Facharzt für Chirurgie machte er 2000, für plastische Chirurgie 2002, die Zusatzbezeichnung Handchirurgie 2004. Für einen onko- plastischen Schwerpunkt bestehen mit dem Universitätsklinikum S- H, Campus Kiel bereits erste klinische und wissenschaftliche Kooperationen.



M. Rohrbach

Dr. med. Michael Rohrbach (42) ist seit 1. Juli 2006 Chefarzt der Klinik für Plastische Chirurgie/Handchirurgie im Bergmannsheil Gelsenkirchen-Buer. Die Spezialklinik mit Intensivstation für Brandverletzte hat 49-Betten. Sie wurde seit 1978 von Dr. med. Friedrich E. Dietrich geleitet, der nun in den Ruhestand verabschiedet wurde. Halle/Saale, Potsdam, Cottbus und Gelsenkirchen waren berufliche Stationen des neuen Chefarztes. Als Assistent kam Rohrbach 1997 ins Bergmannsheil Buer, wurde 2001 Oberarzt und übernahm 2004 eine leitende Funktion.

Priv-Doz. Dr. med. Lars Steinsträßer, Juniorprofessor für molekulare Wundheilung und Gentherapie an der Klinik für Plastische Chirurgie und Schwerbrandverletzte der BG Universitätskliniken Bergmannsheil Bochum, wurde kürzlich zum Europavertreter des Plastic Surgery Research Council (PSRC) gewählt wurde. Der PSRC ist die alteste und größte Research- Society der amerikanischen Plastischen Chirurgen.

Wer bietet Was?

*Acri.Tec

Gesellschaft für ophthalmologische Produkte mbH
Neuendorfstraße 20a, D-16761 Hennigsdorf
Telefon: 0 33 02/2 02 60 00, Telefax: 0 33 02/2 02 60 60
E-Mail: info@acritec.de
Vertriebsbüro: Schatzbogen 52, 81829 München
Telefon: 0 89/4 27 18 40, Telefax: 0 89/42 71 84 45,E-mail: vertrieb@acritec.de
www.acritec.de

Wir forschen, entwickeln und produzieren in Deutschland
– Produkte Made in Germany –

Die *Acri.Tec GmbH ist seit Jahren als Hersteller innovativer Medizinprodukte für die Ophthalmochirurgie erfolgreich. Aufgrund der langjährigen Erfahrung des Unternehmens in der Herstellung von viskoelastischen Lösungen auf der Basis von Natriumhyaluronat für Katarat- und Orbitachirurgen, wurde jetzt eine komplette Produktlinie für die ästhetische Chirurgie entwickelt.

Natural Face Balance
Bei Natural Face Balance handelt es sich um ein unvernetztes Hyaluronat für die Hautverjüngung (Biorevitalisierung) und die Behandlung von feinen Falten.
Die Injektion von Natural Face Balance erfolgt in die oberen bis mittleren Schichten der Dermis. Anwendungsbereiche sind Gesicht, Dekolleté, Hals und Hand.

Natural Face Structure
Natural Face Structure ist ein quervernetztes Hyaluronat für die Faltenunterspritzung von mittleren Gesichtsfalten (z.B. Glabella, Stirn, Nasolabial).
Natural Face Structure dient zum Volumenaufbau und zum Glätten von Falten.
Die Wirkungsdauer kann zwischen 6–9 Monaten betragen, je nach Ausprägung der Falten, der Injektionstechnik sowie der biologischen-, Gewohnheits- und Umweltfaktoren. Die Injektion von Natural Face Structure erfolgt in die mittleren bis tiefen Schichten der Dermis.

asclepios Medizintechnik
Elzacher Straße 6
D-79261 Gutach
Telefon: 07685/90 93 33
Telefax: 07685/90 93 34
E-Mail: info@asclepios.de ▫ www.asclepios.de

Ihr kompetenter Partner für Medizintechnik und medizinische Hilfsmittel für die plastische Chirurgie und angrenzende Disziplinen. Unsere Schwerpunkte:

Kompressionsbekleidung nach ästhetisch/kosmetischen Eingriffen

Lipopantys
- Linie Standard: Die hexagonale Gewebestruktur aus Lycra-Mischgewebe garantiert kontrollierte Kompression in alle Richtungen
- Linie Elegance Coolmax: Durch die neuartige „weiche" Gewebemischung bieten diese Produkte bei kontrollierter Kompression ein sehr angenehmes Tragegefühl

Büstenhalter
- Innovative Technologie und Ästhetik für höchste Ansprüche

Kompressionsbekleidung für Schwerbrandverletzte (Fertigung nach Maß)

Hilfsmittel für das Narbenmanagement (Folien und Silikongel)
- Medigel (Folie zur Narbenprophylaxe bzw. Narbentherapie)
- Medipatch (selbstklebende Folie zur Narbenprophylaxe bzw. Narbentherapie)
- Spectragel (Silikongel zur Narbenprophylaxe bzw. Narbentherapie)

Instrumente für Hauttransplantation (Meek-Technik) und Dermatome

Chirurgische Instrumente (Richter)

SUPRATHEL – der resorbierbare Epithelersatz
Der innovative Wundverband zur Beahndlung von großflächigen Hautwunden, eine Entwicklung vom Deutsche Zentrum für Biomaterialien und Organersatz e.V.

Zubehör ■ Sterile Markierstifte ■ Einmalslips zur Fotodokumentation

ATMOS MedizinTechnik GmbH & Co. KG
Ludwig-Kegel-Straße 16, D-79853 Lenzkirch
Telefon: 07653 689-371,
Telefax: 07653 68986-371
E-Mail: chirurgie@atmosmed.de
www.atmosmed.de

Seit über 100 Jahren entwickelt, produziert und verkauft ATMOS innovative Medizintechnik in rund 60 Ländern. Im Bereich der Liposuktion bieten wir unseren Kunden eine Komplettlösung, die jeglichen medizinischen Herausforderungen gewachsen ist:

Produkte für die Fettabsaugung

ATMOS Liposet besteht aus den Komponenten:

■ Chirurgiesauger ATMOS Record 55 DDS:
Selbst bei schwierigen Operationsbedingungen bleibt durch das besonders hohe Vakuum die Liposuktion problemfrei für den Arzt und schonend für den Patienten. Das Direct-Docking-System ermöglicht das schnelle, saubere und fehlerfreie Wechseln der Sekretbehälter.

■ Infiltrationspumpe ATMOS S 2001 TI:
Um den Patienten durch kompetente und schnellere Behandlung zu entlasten, wurde die Infiltrationspumpe ATMOS S 2001 TI entwickelt, die mit herausragender Förderleistung im erhöhten Druckbereich sogar bei Gewebeverhärtungen einsetzbar ist.

Produkte für die Plastische Chirurgie

■ ATMOS RS 221 Radiochirurgie - Der „kalte" Schnitt
Das Radiochirurgiegerät der neuesten Generation ermöglicht nahezu nekrosefreies Schneiden durch das optimale Frequenzband von 2,2 MHz. Radiochirurgisches Schneiden ist jetzt ohne Druck und Zug möglich. Beste Ergebnisse in der Ästhetisch-Plastischen Chirurgie durch das chirurgische Profisystem ATMOS RS 221.

■ Rauchgas-Absaugsystem AtmoSafe für den OP
Das Rauchgas-Absaugsystem AtmoSafe vermeidet Gesundheitsgefährdung im OP durch toxische Gase, schädliche Aerosole und Humanviren. Es schafft durch seine automatischen Aktivierungsmöglichkeiten komfortabel freie Sicht im Operationsfeld und beseitigt unangenehme Gerüche. Das Filtersystem bietet optimierten Schutz vor Papillomaviren, Ammoniakemissionen, Blausäuredämpfen oder volatilen organischen Verbindungen.

BAXTER Deutschland GmbH
BioScience – Geschäftsbereich BioSurgery
Im Breitspiel 13, D-69126 Heidelberg
Telefon: 06221/397-0, Telefax: 06221/397-166
www.biosurgery.de

Die BioSurgery-Sparte von Baxter ist auf das intraoperative Wund- und Gewebemanagement spezialisiert.

■ **Tissucol®**, eine natürliche, humane Fibrin-Matrix, wird zur Gewebeklebung und Unterstützung der Wundheilung eingesetzt.

■ **FloSeal®** hingegen ist ein viskoses Gel zur Hämostase, das aus einer Gelatine-Thrombin- Matrix besteht. Es stoppt 97% aller Blutungen – bis hin zur spritzenden arteriellen – in weniger als 3 Minuten.

■ Der synthetische Versiegeler **Coseal®** bildet ein Hydrogel aus Polyethylenglykol und dient der Abdichtung von Gefäßanastomosen sowie zur Adhäsionsprävention in der Kinderherzchirurgie.

■ Daneben hat Baxter BioSurgery eine Familie von hämostyptisch wirksamen Kollagenprodukten (**TissuFleece, TissuFoil und TissuCone**) im Portfolio.

Brustimplantate
Inamed
Mentor
Novamedical
Polytech-Silimed
Rofil Medro
TapMed

Dokumentation
Karl Storz
TapMed
Richard Wolf

Endoskopie
Karl Storz
Richard Wolf

Expander
Inamed
Mentor
Polytech-Silimed
TapMed
Rofil Medro

Faltenbehandlung
Acri.Tec
Inamed
Mentor
Novamedical
Q-Med
Polytech-Silimed
Rofil Medro
Sanofi Aventis

Wer bietet Was?

Fettabsaugung
Atmos
MediEquip
Mentor
Polytech-Silimed
TapMed
Rofil Medro
Richard Wolf

Fibrinkleber
Baxter

Filler
Acri.Tec
Inamed
Mentor
Novamedical
Q-Med
Polytech-Silimed
Rofil Medro
Sanofi Aventis

Gesichtsimplantate
Mentor
Polytech-Silimed
TapMed

Hämostyptika
Baxter

BBD-AESCULAP®
Ein Unternehmen der B BRAUN-Gruppe

BBD Aesculap GmbH
Am Aesculap-Platz, D-78532 Tuttlingen
Telefon: 0 74 61/91 15-5, Telefax: 0 74 61/91 15-6 58
www.bbraun.de

Als Komplettanbieter für chirurgische Verbrauchsmaterialien führen wir unter anderem

Chirurgisches Nahtmaterial

- Safil® ein mittelfristig resorbierbares Nahtmaterial aus Polyglykolsäure, geflochten oder monofil, erhältlich in den Stärken USP 10/0 bis 2
- Premilene® das nicht resorbierbare Monofilament aus Polypropylen ist in den Stärken USP 10/0 bis 1 erhältlich
- Safil® Quick ein kurzfristig resorbierbares, geflochtenes Nahtmaterial aus Polyglykolsäure für Intrakutannähte, in den Stärken USP 8/0 bis 2 erhältlich

Unser Nahtmaterial ist mit atraumatischen Nadeln aus geprüfter Stahlqualität armiert. Mehr als 100 atraumatische Nadeltypen für alle chirurgische Disziplinen und individuelle Präferenzen des Operateurs sind verfügbar. Diese Nadeln verfügen über ein praxisgerechtes Design, gewährleisten ein gutes Durchstichverhalten, gute Gleitfähigkeit, angepaßte Biegesteifigkeit, Bruchfestigkeit und minimales Gewebetrauma.

Nahtsets

- Derma-Set ist ein chirurgisches Spezialnahtset zur Fixierung von Hauttransplantaten. Derma-Set besteht aus acht 15 cm langen Polypropylenfäden, die jeweils doppelt armiert sind.
- Ear-Set ist ein Spezialnahtset zur Rekonstruktion der Ohrmuschel unter Verwendung von Rippenknorpel. Es besteht aus fünf 15 cm langen Stahlfäden, die jeweils doppelt armiert sind.

Gewebekleber

Histoacryl® für den nahtlosen Verschluß kleiner Hautwunden

INAMED AESTHETICS
COLLAGEN Aesthetics
INAMED HEALTH

Inamed Aesthetics GmbH
Hansaallee 201, D-40549 Düsseldorf
Telefon: 0211/16895-0, Telefax: 0211/16895-16
E-Mail: info@inamed-aesthetics.de
www.inamed.com

Seit über 25 Jahren steht Inamed für innovative Lösungen im plastisch-ästhetischen Bereich. In drei Geschäftsfeldern – Breast Aesthetics, Facial Aesthetics und Health – sichern qualitativ hochwertige, verläßliche und innovative Produkte unsere führende Stellung im Markt.

Auf dem Gebiet Breast Aesthetics genießt Inamed einen hervorragenden Ruf als Anbieter hochwertiger Implantate zur Brustaugmentation und -rekonstruktion. Im Bereich Facial Aesthetics bieten wir ein bewährtes und umfassendes Produktprogramm zur Faltentherapie. Unsere Sparte Health vermarktet hochqualitative Produkte für die langfristig wirkende Behandlung von Übergewicht.

Unsere Vision: Richtungsweisend zu sein in der Entwicklung und Vermarktung innovativer, hochqualitativer und wissenschaftlich fundierter Produkte und Leistungen, die die Lebensqualität verbessern.

Unsere Produkte

- Breast Aesthetics

McGhan Silikongel Brustimplantate
McGhan Saline Brustimplantate
McGhan Hautexpander zur Rekonstruktion
CUI Silikongel Brustimplantate
CUI Saline Brustimplantate
CUI Hautexpander zur Rekonstruktion
Gewebeexpander
Marena® Kompressionsbekleidung
Epiderm® Silikonfolie und Silikongel
Snowden Pencer chirurgisches Instrumentarium

- Facial Aesthetics

Zyderm®, Zyplast®, Hylaform®, HydraFill®

- Health

BIBTM BioEnterics® Intragastric Balloon
Lap-Band® System

LUMENIS™
Enhancing Life. Advancing Technology.

Lumenis (Germany) GmbH
Heinrich-Hertz-Straße 3, D-63303 Dreieich
Telefon: 06103/8335-0, Telefax: 06103/8335-300
E-Mail : info@lumenis.de □ www.lumenis.de

Lumenis versteht sich als innovatives Unternehmen der Lasertechnologie in der Medizin und der Ästhetik. Unser Ziel ist es, bestehende Laseranwendungen und Lichttherapieverfahren effizienter und einfacher zu gestalten und neue Behandlungsmethoden zu entwickeln. Dabei orientieren wir uns an den medizinischen Erfordernissen und den Vorstellungen von Ärzten und Patienten. Weltweite Präsenz und kundenorientierter Service haben uns in der Vergangenheit zu einem der führenden Anbieter in der Lasermedizin gemacht.

Laser für die Chirurgie

VersaPulse™ PowerSuite®
Der leistungsstärkste Holmium-Laser mit bis zu 100 Watt und 2 Joule bei 50 Hertz ermöglicht einen glatten, schnelleren Schnitt

ULTRAPulse ENCORE
Der leistungsstarke CO_2-Laser für Blepharoplastik und Skinresurfacing

30 C 40 C
Die kompakten CO_2-Lasersysteme mit Leistungen von 30W und 40W verbinden Mobilität mit kompromißloser Performance

NovaPulse™
NovaPulse CO_2 Chirurgie Laser für kleine Kliniken und Praxen

AcuBlade®
Ein revolutionäres Lasersystem, daß die Mikrochirurgie durch seine Robotertechnik bereichert

OtoLAM®
Das ultimative Instrument für die Behandlung einer Mittelohrentzündung

Wer bietet Was?

MediEquip International
Heidelberger Landstraße 7, D-64297 Darmstadt
Telefon: 0 61 51/95 39 97, Telefax: 0 61 51/95 39 99
E-Mail: info@mediequip.de
www.mediequip.de

Kompressionsbekleidung nach ästhetisch/kosmetischen Eingriffen:
MediEquip Int. bietet ein Sortiment an über 70 verschiedenen hochwertigen ETO-Premium-Kompressionsmiedern für Frau und Mann; Standard und nach Maß, Lieferzeit: 1 Tag (2 bei Maß). 20 Jahre Erfahrung.

Kompressionsbekleidung für Schwerbrandverletzte
Fertigung nach Maß

Kompressionsbekleidung für Stomapatienten
Fertigung nach Maß. Passend für jede Stomaversorgung. 30 verschiedene Grundmodelle.

Einmalslips zur Fotodokumentation

ich fühl mich besser.

medi GmbH & Co. KG
Medicusstraße 1, D-95448 Bayreuth
Telefon: 0921/912 222, Telefax: 0921/912 514
E-Mail: info@lipomed.de
www.lipomed.de; www.medi.de

medi ist ein weltweit führender Hersteller und Vertreiber medizinischer Hilfsmittel. Zu unseren Produkten gehören medizinische Kompressionsstrümpfe zur Behandlung von Venenleiden sowie Lip- und Lymphödemen, Bandagen und Orthesen für die konservative und postoperative Behandlung in der Orthopädie, medizinische Thromboseprophylaxestrümpfe und Strumpfverbände für die Kompressionsversorgung vor und nach Operationen.

lipomed®– Kompressionsbekleidung für die plastisch-ästhetische Chirurgie
vereint unser Know-how zu medizinischer Kompression bei gleichzeitig optimaler Funktionalität. Praktische Ausstattungsmerkmale und einfaches Handling erfüllen alle Anforderungen, die Arzt und Patient an moderne Kompressionsbekleidung stellen:
- hochelastisches, atmungsaktives Material nach ÖkoTex Standard 100
- spezielle Druckverstärkungen für bessere Formgebung
- Konfektion oder individuelle Maßanfertigung für optimale Passform

Produktübersicht
- lipomed® blackline und lipomed® skinline für Liposuktionen im Bauch- und Beinbereich
- lipomed® shirt woman und lipomed® shirt man nach Fettabsaugungen im Bereich des Oberkörpers
- lipomed® bra und lipomed® belt bei Brustaugmentation oder Brustreduktion
- lipomed® face für Liposuktionen im Kinnbereich

Mentor Deutschland GmbH
Ludwigstraße 45, D-85399 Hallbergmoos
Telefon: 0811/60050-0, Telefax: 0811/60050-11
E-Mail: info@mentor-deutschland.de
www.mentor-deutschland.de

Mammaimplantate
- Gelgefüllte Implantate
- Becker® Implantate
- Messimplantate
- Saline Implantate
- Permanentexpander

Expander
- Brust-Expander
- Gewebe-Expander

Produkte für die Fettabsaugung
- Systeme
- Microinfiltrationskanülen
- Caromed® Kompressionswäsche
- Kanülen Instrumentarium
- Coleman-System

Gesichtsimplantate
- Wange
- Nase
- Kinn

Puragen™ Dermal Filler

Meyer-Haake GmbH Medical Innovations
Am Joseph 9, D-61273 Wehrheim
Telefon: 06081/4461-0, Telefax 06081/4461-22
E-Mail: info@meyer-haake.com
www.meyer-haake.com

Seit mehr als 25 Jahren bietet die Firma Meyer-Haake Produkte an, die sich durch ihre Praxistauglichkeit und universelle Einsatzfähigkeit auszeichnen.
Der Wundkleber **EPIGLU®** und das Radiochirurgiegerät **radioSURG® 2200** sind unverzichtbar für jeden Plastischen Chirurgen.

Kleben statt nähen mit EPIGLU®
In zahlreichen Praxen, Notfallambulanzen, Rettungswagen und im OP werden Wunden zwischenzeitlich immer häufiger geklebt.

EPIGLU® – der erste Ethyl-2-Cyanoacrylat-Wundkleber – der günstiger ist als die herkömmliche Versorgung von Wunden mit Nadel und Faden.

EPIGLU® – ist bequem mit Einmal-Feindosierpipetten aufzutragen
- Brennt nicht beim Auftragen und härtet schnell aus
- Ist auch für Spannungswunden geeignet
- Beschleunigt die infektions- und narbenfreie Wundheilung
- Ist 3 Jahre lagerstabil

Radiochirurgie – Schneiden und Koagulieren mit dem radioSURG® 2200
Die Vorteile der Radiochirurgie gegenüber der traditionellen HF-Chirurgie sind deutlich! Verbrennungen, Nekrosen, Muskelanspannungen und plötzlicher, starker Schmerz treten durch den Einsatz der hohen Megahertz-Frequenz nicht auf. Exzidate, die völlig drucklos mit dem radioSURG® 2200 entnommen wurden, lassen sich histologisch bis in die Schnittränder untersuchen!

Wir demonstrieren das **radioSURG® 2200** gerne kostenlos und unverbindlich bei Ihnen. Gerne senden wir Ihnen Unterlagen und CD-ROMs mit vielen klinischen Beispielen für **EPIGLU®** und das **radioSURG® 2200**.

Handchirurgie
Karl Storz
TapMed
Richard Wolf
Carl Zeiss

Haut-/Wundkleber
BBD-Aesculap
Meyer-Haake

Kompressionswäsche
Asclepios
Inamed
MediEquip
Mentor
Novamedical
Polytech-Silimed
Rofil Medro

Laser
Lumenis
Wave Light

Lichtquellen
Karl Storz
Richard Wolf

Wer bietet Was?

Mammaimplantate
Inamed
Mentor
Novamedical
Polytech-Silimed
Rofil Medro
TapMed

Medizinische Kosmetikprodukte
Rofil Medro
Sanofi Aventis

Mesotherapie
Rofil Medro

Mikrochirurgie
Richard Wolf
Carl Zeiss

Nahtmaterial
Nahtsets
BBD-Aesculap

Narbentherapie
Asclepios
Dr. Suwelack
MediEquip
Novamedical
Polytech-Silimed
Rofil Medro

Novamedical GmbH
Elisabeth-Selbert-Straße 5, D-40764 Langenfeld
Telefon: 02173/39955, Telefax: 02173/3995454
E-Mail: info@novamedical.de
www.novamedical.de

Dermalive
Injizierbare Mikroimplantate für Faltenkorrektur

Dermadeep
Injizierbare Mikroimplantate zur Augmentation von Wangen und Kinn

Perouse Plastie
Silikongel gefüllte Mammimplantate

Voe
Kompressionsbandagen nach Liposuktion

Suture Strip Plus
Elastische Wundverschlußstreifen

Degania Silicone
Geschlossenes Silikon – Wunddrainagensystem

Brennen
Skin Graft Mesher

Mediskin
Tiefgefrorene, sterile Schweinehaut für die Brandverletztentherapie

Novagel
Silikongel – Platte für Narben- und Keloidtherapie

NatraGel
Dermal Delivery System

Novatox Natural Lift
Topisches Anti-Aging Präparat

POLYTECH SILIMED EUROPE GmbH

POLYTECH SILIMED Europe GmbH
Altheimer Straße 32, D-64807 Dieburg
Telefon: 06071/98630, Telefax: 06071/986330
E-Mail: Kundenservice@PolytechSilimed.de
www.PolytechSilimed.de

Produkte – Auswahl – Service

POLYTECH SILIMED Europe GmbH bietet dem Operateur ein einzigartiges Spektrum an Implantaten und Geräte für die Körperkonturkorrektur. Unser Schwerpunkt liegt auf silikongelgefüllten Mammaimplantaten, da diese erwiesenermaßen ein optimaler Weichteilersatz sind. Bezüglich der Oberfläche der Implantate kann der Operateur zwischen MikroPolyurethanSchaum-beschichteten, texturierten und glattwandigen Implantaten wählen. Neben den silikongelgefüllten Implantaten stehen auffüllbare und Doppellumen-Implantate zur Verfügung.

Mamma-, Fazial-, Gluteus-, Testikular- und Wadenimplantate gehören, ebenso wie eine große Auswahl an Expandern, zum Standardprogramm. Patientenspezifische Implantate und Sonderanfertigungen erweitern die Angebotsvielfalt an Implantaten.

Geräte und Instrumente für die Lipoaspiration, Pigmentation und Dermabrasion, sowie Kompressionsbustiers und Produkte für die Narbentherapie komplettieren die Produktpalette für die plastische und rekonstruktive Chirurgie.

Wir sind ebenfalls Exklusiv-Vertriebspartner für das ReCell System.

Q-MED the NASHA technology company

Q-Med GmbH
Berliner Ring 89, D-64625 Bensheim
Telefon: 06251/77079-13
E-Mail: info.germany@q-med.com
www.restylane.de

RESTYLANE – NATURAL BEAUTY MADE IN SCHWEDEN. Q-Med bietet Ihnen ein vollständiges Produktsortiment zur Augmentation von feinsten Linien bis hin zu tiefen Falten, zum Aufbau von Lippen und zum Modellieren der Gesichtskonturen bis hin zur Hautverjüngung. Das maßgeschneiderte Konzept stellt die Lösung für sehr viele Patientenbedürfnisse dar. Für eine optimale Wirkung ist die Größe der Gelpartikel in jedem Produkt so gewählt, daß sie zur Gewebedichte in der empfohlenen Gewebetiefe paßt.

Jedes RESTYLANE Produkt besteht zu 90% aus dem kristallklaren NASHA-Gel (nicht-animalische stabilisierte Hyaluronsäure). Das NASHA-Gel in RESTYLANE ist maximal zu 1% stabilisiert. Dies ist die Grundlage für Produkte mit der hervorragenden Biokompatibilität der Hyaluronsäure kombiniert mit einer längeren therapeutischen Wirkung.

RESTYLANE ist seit 1996 in Europa für den Vertrieb zugelassen. Im Dezember 2003 wurde RESTYLANE von der US-amerikanischen Arzneimittelaufsichtbehörde FDA die Zulassung für den Vertrieb in den USA erteilt.

- **RESTYLANE Touch** – ein homogenes Gel mit sehr feinen NASHA-Partikeln, glättet feine oberflächliche Linien und Fältchen.
- **RESTYLANE** – enthält mittelgroße NASHA-Gelpartikel und wird zur Unterspritzung von mittleren bis tiefen Falten eingesetzt.
- **RESTYLANE Perlane** – gibt viel Volumen durch die größeren Gel-Partikel; glättet tiefere Falten und modelliert die Gesichtskonturen.
- **RESTYLANE SubQ** – Speziell zum Modellieren der Gesichtskonturen, insbesondere der Kinn- und Wangenpartie, besteht aus den größten Gelpartikeln.
- **RESTYLANE Vital** – Zur Hautverjüngung für ein jugendlich frisches Aussehen.
- **RESTYLANE Lipp** – Neu! Speziell entwickelt für den Lippenaufbau und die Lippenkonturierung immer in Harmonie mit den natürlichen Gesichtszügen.

Wer bietet Was?
Fehlt Ihre Firma?
✆ 06221/1377620

Wer bietet Was?

Richard Wolf GmbH
Pforzheimer Straße 32, D-75438 Knittlingen
Telefon: 07043/35-0, Telefax: 07043/35-462
E-Mail: benjamin.seidenspinner@richard-wolf.com
www.richard-wolf.com

Als einer der führenden Hersteller in der Endoskopie können wir im Fachbereich Plastische Chirurgie folgende Instrumentensets für das endoskopisch unterstützte Operieren anbieten:

- **Stirnlift**
- **Blepharoplastik**
- **Rhinoplastik**
- **Brustrekonstruktion**
- **Abdominalplastik**
- **Endo-Dokumentation**
- **HF-Geräte**
- **Systemlösung für die Fettabsaugung**

Neben den oben angeführten Instrumentensets für die Plastische Chirurgie können wir ergänzend folgende Visualisierungs- und Dokumentationssysteme bieten:

- **Endo-Kamera-Systeme** mit digitaler Bildverarbeitung in 1 und 3 Chip Ausführung.
- **MEDIMAGE**: Hiermit ist ein komplettes, digitales Patientenbild- und Dokumentenmanagement möglich sowie Bildakquisition, -verarbeitung und -archivierung. Darüber hinaus die Aufnahme von Einzelbildern und Filmsequenzen, sowie die direkte Erstellung von Operationsberichten. Weiterhin bietet MEDIMAGE die Möglichkeit zur intraoperativen Darstellung von präoperativen Röntgen-Bilddaten oder andere präoperativen, operationsrevelvanten Daten wie z. B. Ultraschall, CT, etc.
- **L-CAP MOTION**: Der medizinische CD-Recorder zur einfachen Dokumentation von endoskopisch erzieltem Bildmaterial
- **Halogen und Xenon Lichtquellen** in verschiedenen Ausführungen um allen Anforderungen gerecht zu werden

ROFILMEDRO
Medizinische Produkte

ROFIL MEDRO GmbH – Medizinische Produkte
Waagenstraße 32, D-40229 Düsseldorf
Telefon: 0(211/22 18 66, Telefax: 0211/22 18 67
E-Mail: info@rofilmedro.de
www.rofilmedro.de

Unsere Produktpalette umfaßt

- Runde und tropfenförmige Implantate und Expander für die Mammachirurgie
- Asymmetrische anatomisch geformte Naturformimplantate
- Injizierbare Implantate zur Faltentherapie:
  Rofilan, Reviderm intra, Artecoll und Beautical
- Produkte zur Narbentherapie, z.B. Zeraderm Scar Gel
- Komplettversorgung für die Liposuktion: Kanülen, Geräte zur Infiltration und Absaugung, Vibrationslipektomie, postoperative Kompressionsversorgung
- Medizinische Kosmetik: Philoderm professional (z.B. Fruchtsäurepeelings)
- Ästhetische Mesotherapie
  – Mesolift
  – Injektionslipolyse
  – Cellulitetherapie

sanofi aventis
Das Wichtigste ist die Gesundheit

Sanofi-Aventis Deutschland GmbH
Potsdamer Straße 8, D-10785 Berlin
Telefon: 0180/2 222010 , Telefax: 0180/2 222011
E-mail: callcenter.de@sanofi-aventis.com
www.sculptra.de □ www.viscontour.de □ www.sanofi-aventis.de

Sanofi-Aventis bietet ein aufeinander abgestimmtes Produktportfolio für die ästhetische Dermatologie an. Die Produkte für die Faltenbehandlung, Hautpflege sowie Wundbehandlung lassen sich gut in kombinierter Therapie einsetzen.

Sculptra™ CE 0459 Mehr als nur ein Faltenfüller. Mit der injizierbaren Poly-L-Milchsäure kann Volumenaufbau bei Falten- und Konturdefekten, aber auch der Effekt eines Liquid Liftings erzielt werden. Die langsame Abbaukinetik und die für tief intradermale sowie subkutane Injektion geeignete Viskosität verleihen Sculptra™ seine mechanischen Eigenschaften und verzögern die Resorption, wodurch sich Sculptra™ gut für den Aufbau von eingesunkenen Hautarealen eignet. Behandlungserfolge sind bis zu 2 Jahre sichtbar.

Viscontour® CE 0123 Natürliche unvernetzte Hyaluronsäure zur Unterstützung des physiologischen Hautzustandes. Viscontour® zur intradermalen Viskoaugmentation bei Falten und Konturdefekten sowie zur Hydration des Gewebes.

Viscontour® Serum CE 0123 Die topische reine Hyaluronsäure verleiht der Haut Elastizität und Spannkraft durch intensive Hydration. Viscontour® revitalisiert den Zellaufbau und die Zellerneuerung, glättet die Haut durch Bindung von Feuchtigkeit und schützt die Haut vor Umwelteinflüssen.

Oleo – Tüll® / Sofra-Tüll SINE® CE 0086 Imprägnierte Baumwollgazen in steriler Einzelverpackung, Oleo Tüll® und Sofra-Tüll SINE® werden angewendet zur Wundversorgung nach operativen Eingriffen sowie bei Verletzungen der Haut.

SKIN & HEALTH CARE
DR. SUWELACK

Dr. Suwelack Skin & Health Care AG
Josef-Suwelack-Straße, D-48727 Billerbeck
Telefon 02543/72527, Telefax 02543/72360
E-Mail: Info@matriderm.de
www.matriderm.de

Produktkonzepte auf der Basis natürlicher, gefriergetrockneter Biomatrices

Matriderm® – Collagen-Elastin-Matrix zur dermalen Regeneration

In einer kontrollierten klinischen Studie zur Deckung von Vollhautdefekten mit Spalthauttransplantaten auf Matriderm® wurde eine signifikant höhere Elastizität der mit Matriderm® regenerierten Areale nachgewiesen.

Mit der Transplantation von Spalthaut in Kombination mit Matriderm® steht ein neues Verfahren zur Verfügung, in dem mit einem einzigen Operationsschritt tief dermale Defekte oberflächlich mit Spalthaut geschlossen und gleichzeitig Strukturen für den Wiederaufbau der Dermis geliefert werden. Die Ernährung der Spalthaut ist durch die offenporige Struktur der Collagen-Elastin-Matrix gewährleistet. Das Collagen und insbesondere das Elastin werden während der Regenerationsphase in neu entstehendes Gewebe integriert; die regenerierte Haut fühlt sich spürbar natürlicher an.

Die Vorteile der Spalthauttransplantation mit Matriderm®:

- Spürbar geschmeidigere Haut
- Signifikant höhere Elastizität
- Verzicht auf zweite Operation

Gern stehen wir Ihnen für weitere Informationen zur Verfügung!

OP-Einrichtungen
Karl Storz
TapMed
Richard Wolf
Carl Zeiss

Operationsmikroskope
Carl Zeiss

OP-Instrumente
Inamed
Karl Storz
TapMed
Richard Wolf

Pharmaka
Baxter

Radiochirurgie
Meyer-Haake

Stoma
MediEquip

Wer bietet Was?

Verbrennungen
Dr. Suwelack
MediEquip
Novamedical

Wundversorgung
Baxter
BBD-Aesculap
Meyer-Haake
Novamedical
Sanofi Aventis

STORZ KARL STORZ — ENDOSKOPE
THE DIAMOND STANDARD

Karl Storz GmbH & Co. KG
Mittelstraße 8, D-78532 Tuttlingen
Telefon: 07461/708-0, Telefax: 07461/708-105
E-Mail: info@karlstorz.de
www.karlstorz.com

Seit den Anfängen des Hauses KARL STORZ im Jahre 1945 ist über ein halbes Jahrhundert vergangen – eine Zeit, in der unser Unternehmen ein bedeutendes Kapitel Medizin- und Technikgeschichte geschrieben hat. Die moderne Endoskopie hat einerseits die medizinische Diagnostik revolutioniert und andererseits neuartige Operationstechniken ermöglicht. Sie erlaubt heute patientenschonende und wirtschaftliche Eingriffe.

Karl Storz bietet für folgende drei der vier tragenden Säulen der Plastischen Chirurgie hochwertige Instrumente und herausragende optische Systeme:

Ästhetische Chirurgie – Rekonstruktive Chirurgie – Handchirurgie

Die Produktpalette von KARL STORZ umfasst außerdem modernste, vollständig digital arbeitende 3-Chip-Kameras ebenso wie mobile ALL-in-ONE Lösungen für die Praxis und das notwendige Zubehör wie Monitore und digitale Bildspeichersysteme.

Für den essentiellen Bereich der Beleuchtung bietet KARL STORZ von der Hochleistungs-Xenon-Lichtquelle bis zur mobilen Batterie-Lichtquelle eine unerreicht vielfältige Auswahl, die das gesamte Spektrum möglicher Anwendungen abdeckt.

Revolutionäre Neuentwicklungen, wie der voll vernetzte Operationssaal OR1™ und die zentrale Bild- und Datenverwaltung KARL STORZ AIDA™, ergänzen die bisherige Produktpalette.

TapMed

TapMed Medizintechnik Handels GmbH
Gutshof 15-17, D-34270 Schauenburg-Hoof
Telefon: 05601/9299-0, Telefax: 05601/9299-44
Service: 0800-AESTHETIC
E-Mail: info@tapmed.de □ www.tapmed.de

Mit einem ständig wachsenden Programm hat sich TapMed innerhalb von wenigen Jahren zu einem wichtigen Anbieter in der Plastischen, Ästhetischen und Wiederherstellungs-Chirurgie entwickelt. TapMed bietet dem Operateur hochwertige Produkte von führenden Herstellern, u.a.:

- Komplettes Instrumentarium von Stille
- Endoskopische Technik von Karl Storz
- SilverGlide – bipolare nicht klebende Pinzetten von Sutter
- CHESS – Fixierung in der Handchirurgie von CANICA
- Gesichts-Implantate von GORE
- PAL-600E – Power-Assisted-Liposuction von MicroAire
- Gefäß-Koppler von MCA-Synovis
- Neurotube – geführte Nervenregeneration von MCA-Synovis

Darüber hinaus bietet TapMed ein Programm zur druckentlastenden Patienten-Lagerung und Positionierung auf dem OP-Tisch.

WaveLight®

WaveLight Aesthetic GmbH
Am Wolfsmantel 46, D-91058 Erlangen
Telefon: 0 91 31/61 86-212, Telefax: 0 91 31/61 86-202
E-Mail: Yvonne.Haubner@wavelight.com □ www.wavelight.com

Lasersysteme für Ästhetik & Dermatologie

ARION: Entfernung unerwünschter Körperbehaarung
Das langgepulste Alexandrit Lasersystem ist der Spezialist für Epilation. Daneben können oberflächliche vaskuläre Veränderungen ebenso schonend beseitigt werden.

BURANE: Skin Resurfacing, Skin Rejuvenation, Narbenglättung, benigne Hautveränderungen
Das Erbium: YAG Lasersystem ist das Allroundsystem für die Dermatologie.
Die XL Version des Gerätes bietet mit der „Triple-Mode-Technologie", die auf dem Markt einzigartige Möglichkeit, das klassische Ablationsverfahren (Skin Resurfacing) mit einer thermischen Funktion (non-ablativ) zu kombinieren.

IDAS: Teleangiektasien, Besenreiser, Rosacea, Hämangiome, Spider Naevi
Die nächste Generation des Gefäßlasers (532 nm) entfernt rote oberflächliche Gefäßveränderungen effektiv, schonend und schnell.

MYDON: Behandlung vaskulärer Veränderungen, Laserepilation (I bis VI), Skin Rejuvenation
Das vielseitige Neodym:YAG Lasersystem behandelt schonend vaskuläre Hautveränderungen, unabhängig von Färbung (bläulich und rötlich) und Lage (oberflächlich und tiefer gelegen) der Gefäße. Zusätzlich effektiver Epilationsmodus für alle Hauttypen (I bis IV) und Skin Rejuventation (Verbesserung der Hauttextur).

SINON: Entfernung pigmentierter Hautveränderungen, Tätowierungen und Körperhaare (I und II)
Das Q-switched Rubin Lasersystem ist bewährt bei Haut und Haar. Es entfernt narbenfrei pigmentierte Hautveränderungen und Tätowierungen. Bei hellen Hauttypen (I und II) ist es problemlos für die Haarentfernung einsetzbar.

TALOS: Therapierung von Psoriasis, Vitiligo und atopischer Dermatitis
Volle Wirkung bei UV-sensitiven Hauterkrankungen wie Psoriasis, Vitiligo und atopischer Dermatitis mit dem Excimer Lasersystem.

ZEISS

Carl Zeiss Surgical GmbH
D-73446 Oberkochen
E-Mail: surgical@zeiss.de
www.zeiss.de/chirurgie

Als Wegbereiter und Marktführer im Bereich der Operationsmikroskope ist Carl Zeiss stolz durch Neuentwicklungen auf dem Gebiet der optischen und digitalen Visualisierungstechnologie zur Weiterentwicklung von Behandlungsmethoden beizutragen.

Mit der Zielsetzung Chirurgen bei der Verbesserung von Lebensqualität zu unterstützen, eröffnet das traditionelle Optik-Unternehmen mit innovativen Lösungen neue Wege für die Medizintechnik:

OPMI® Vario/S88 ermöglicht die Visualisierung feinster Strukturen, die mit bloßem Auge nicht erkennbar sind. Neben der hohen Vergrößerung und der universellen Einsetzbarkeit in verschiedenen chirurgischen Disziplinen bietet das ergonomische Design idealen Arbeitskomfort.

Die **Prismen-Lupe KS und KF** überzeugen mit brillanter Zeiss-Optik, außerordentlicher Schärfentiefe und mit einem breiten Spektrum an Vergrößerungen.
Das geringe Gewicht und die ergonomische Passform gewährleisten optimalen Tragekomfort.

Mit den innovativen **MediLive®-Produkten** eröffnet Carl Zeiss genial einfache Möglichkeiten, Videos und Bildmaterial zu Präsentations- und Dokumentationszwecken aufzuzeichnen, zu editieren und auf mobile Datenträger abzuspeichern.

Für weitere Informationen besuchen Sie uns bitte unter www.zeiss.de/chirurgie.







Sie haben lange darauf gewartet – die CPG™ Familie jetzt komplett



- Drei Höhen
- Drei Projektionen
- Viele Möglichkeiten

Mentor Deutschland GmbH · Ludwigstraße 45 · 85399 Hallbergmoos
Tel. (08 11) 6 00 30-0 · Fax (08 11) 6 00 30-11
www.mentorcorp.com · info@mentor-deutschland.de

the power to transform™
MENTOR

the power to transform™

MENTOR










Mentor Aesthetics setzt Standards



Mentor Deutschland GmbH · Ludwigstraße 45 · 85399 Hallbergmoos
Tel. (08 11) 6 00 50-0 · Fax (08 11) 6 00 50-11 · www.mentorcorp.com · info@mentor-deutschland.de