Plastische CHIRURGIE

7. Jahrgang • Heft 2
Juni 2007

Mitteilungen Deutsche Gesellschaft der Plastischen, Rekonstruktiven und Ästhetischen Chirurgen Vereinigung der Deutschen Ästhetisch-Plastischen Chirurgen – VDÄPC

14th International Congress of the International Confederation for Plastic, Reconstructive and Aesthetic Surgery

Berliner Congress Center – BCC

IPRAS

IPRAS 2007



38. Jahrestagung DGPRÄC

12. Jahrestagung VDÄPC

Postvertriebsstück D57442 Gebühr bezahlt • Dr. Kaden Verlag GmbH & Co. KG • Ringstraße 19 • 69115 Heidelberg ISSN1618-6214

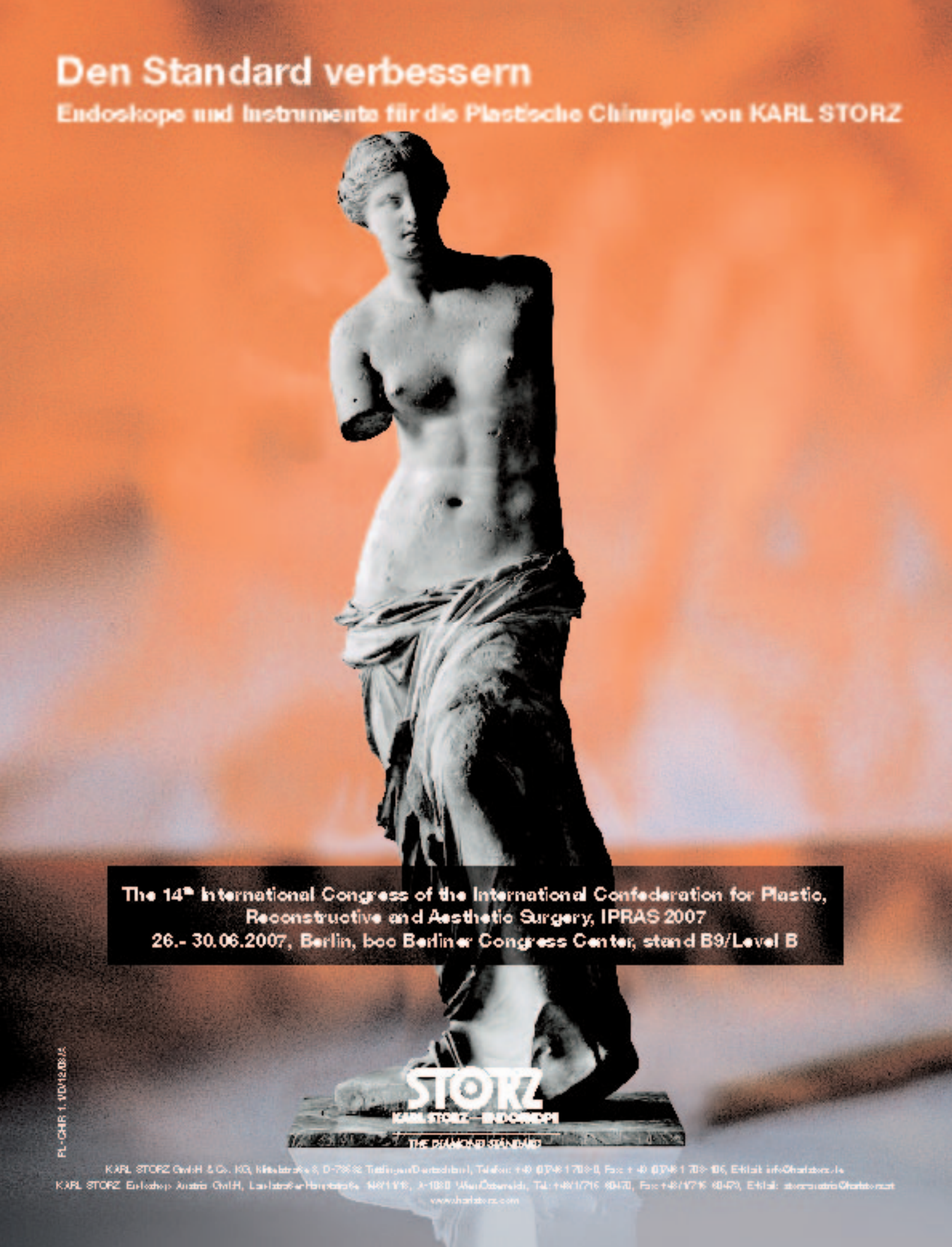
Den Standard verbessern
Endoskope und Instrumente für die Plastische Chirurgie von KARL STORZ
The 14th International Congress of the International Confederation for Plastic, Reconstructive and Aesthetic Surgery, IPRAS 2007
26.- 30.06.2007, Berlin, bcc Berliner Congress Center, stand B9/Level B
STORZ
KARL STORZ – ENDOSKOPE
THE DIAMOND STANDARD
KARL STORZ GmbH & Co. KG, Mittelstraße 8, D-78532 Tuttlingen/Deutschland, Telefon: +49 (0)7461 708-0, Fax: +49 (0)7461 708-105, E-Mail: info@karlstorz.de
KARL STORZ Endoskop Austria GmbH, Landstraßer Hauptstraße 148/11/18, A-1030 Wien/Österreich, Tel: +43/1/716 60470, Fax: +43/1/716 60470, E-Mail: storz-austria@karlstorz.at
www.karlstorz.com

Freuen wir uns auf Berlin!

Bald haben wir die Welt zu Gast. Die Vorfreude wächst, – bei Gastgebern und Gästen gleichermaßen. Aber einige fiebern diesem Ereignis besonders entgegen – die Vertreter aus Kanada, Indien und Chile. Sie sind ursprünglich als Konkurrenten gegeneinander angetreten: Alle drei Länder wollten den Weltkongreß 2011 ausrichten. Doch dann geschah etwas Bemerkenswertes – als bekannt wurde, daß die Weltkongresse künftig in Zwei-Jahresabständen abgehalten werden sollen, haben sich die nationalen Vertreter der drei Länder geeinigt: Indien bewirbt sich nun um den Kongreß 2009, Kanada für 2011 und Chile für 2013. Anstatt gegeneinander anzutreten, werben sie nun gemeinsam und auch füreinander um das Vertrauen der National Delegates und der EXCO-Mitglieder. Erstmals in der Geschichte der IPRAS wird es nur Gewinner im Wettbewerb um den nächsten Weltkongreß geben!

Für uns kann dies nur ein gutes Omen sein! Auch wir können nur gewinnen – vorausgesetzt, wir erweisen uns als umsichtige, freundliche und liebenswürdige Gastgeber. Und Gastgeber sind nicht nur die Organisatoren des Kongresses sondern jedes Mitglied der DGPRÄC. Die Organisatoren können nur die Rahmenbedingungen schaffen, – unsere Herzlichkeit und unser Engagement erst machen diesen Kongreß zu dem unvergeßlichen Erlebnis, das wir uns für unsere Gäste wünschen. Die transkulturellen Unterschiede sind leicht überbrückbar, insbesondere wenn wir die fachlichen und darüber hinaus noch viele andere Gemeinsamkeiten entdecken, – unvergeßliche Erfahrungen für alle, die sich darauf einlassen! Besser als Alfred Lord Tennyson kann man es nicht ausdrücken: „Ich bin ein Teil von allen, denen ich begegnet bin.“



Dr. med. Marita Eisenmann-Klein
Präsidentin DGPRÄC

MicroPolyurethane-foam-Surfaced implants ...

proven surface,
lowest capsular contracture rate !*
best long-term results!



* Handel, N.; Cordray, T.; Gutierrez, J.; Jensen, J.A.: A Long-Term Study of Outcomes, Complications, and Patient satisfaction with Breast Implants. PRS 117: 757, 2006

Handel, N.: Long-Term Safety and Efficacy of Polyurethane Foam-Covered Breast Implants. Aesthetic Surg J 2006, 26:265-274

POLYTECH SILIMED Europe GmbH · Altheimer Str. 32 · 64807 Dieburg · Germany
www.PolytechSilimed.com · E-mail: info@PolytechSilimed.com
Tel.: +49 (0) 6071-98630 · Fax: +49 (0) 6071-986330

Plastische CHIRURGIE

Mitteilungen der
Deutschen Gesellschaft der Plastischen, Rekonstruktiven und Ästhetischen Chirurgen
Vereinigung der Deutschen Ästhetisch-Plastischen Chirurgen – VDÄPC

Herausgeber
im Auftrag des Geschäftsführenden Präsidiums:
Dr. med. Marita Eisenmann-Klein, Regensburg
Im Auftrag der
Deutschen Gesellschaft der Plastischen, Rekonstruktiven und Ästhetischen Chirurgen
Vereinigung der Deutschen Ästhetisch-Plastischen Chirurgen VDÄPC

Erscheinungsweise: 4 Ausgaben (März, Juni, September, Dezember)

Abonnement: Bestellung beim Verlag oder bei jeder Buchhandlung

Bezugspreis: Jahresabonnement € 80,– (inkl. 7% MwSt. zzgl. Porto und Versand). Einzelheft außerhalb des Abonnements € 23,– (inkl. 7% MwSt., zzgl. Versand).
Bei Bestellung im Laufe des Jahres wird der Bezugspreis anteilig berechnet. Der Abonnent kann seine Bestellung innerhalb von 7 Tagen schriftlich beim Verlag widerrufen. Das Abonnement gilt zunächst bis zum Ende des begonnen Jahres. Es verlängert sich um jeweils ein Jahr, wenn die Kündigung nicht bis zum 31.10. schriftlich im Verlag vorliegt. Kann die Zeitschrift aufgrund Streiks oder höherer Gewalt nicht geliefert werden, so besteht kein Anspruch auf Ersatz.

Anzeigenmarketing: Britta Rajmann (0 62 21/ 13 77 6 20). Zur Zeit gilt Anzeigenpreisliste Nr. 7/2007.
Copyright: Mit der Annahme eines Manuskriptes erwirbt der Verlag für die Dauer der gesetzlichen Schutzfrist (§ 64 UrhRG) die Verwertungsrechte im Sinne der §§ 15 ff. des Urheberrechtsgesetzes. Übersetzung, Nachdruck, Vervielfältigung auf fotomechanischem oder ähnlichen Wege, Vortrag, Funk- und Fernsehsendung sowie Speicherung in Datenverarbeitungsanlagen – auch auszugsweise – sind nur mit schriftlicher Genehmigung des Verlages gestattet. Die Verantwortlichkeit für die Patientenaufnahmen liegt beim jeweiligen Autor.
Verlagsredaktion: Carola Marx (CM)
N. Krämer, Heidelberg

Dr. R. Kaden Verlag GmbH & Co. KG
Ringstraße 19, 69115 Heidelberg
Tel. 0 62 21 / 13 77 6 10, Fax 0 62 21 / 6 59 95 90
Email: info@kaden-verlag.de

Herstellung: Ch. Molter, Kaden Verlag
Druck und Verarbeitung: Grosch Druckzentrum, 69214 Eppelheim

Inhalt 2/2007

Editorial

Freuen wir uns auf Berlin! 57
M. Eisenmann-Klein

Mitteilungen des Vorstandes

Zum GKV-Wettbewerbsstärkungsgesetz 62

Einladung an und Update für die Assoziierten Mitglieder der DGPRÄC 64

Mitgliederversammlung: Beschluß zur Mikrochirurgie 65

Nachrichten

MKG-Schönheitschirurg ist kein Zahnarzt 60

Narbenpflaster Activ'M unterstützt die Selbstheilung 60

Sicherer Wundverschluß mit gutem kosmetischen Ergebnis 66

Arbeitsunfälle treffen meist Hände und Finger 67

Neue Produktfamilie von Carl Zeiss: Medizinische Kopflupen 68

Die Kollagen-Elastin-Matrix in der Wiederherstellungschirurgie 69

Fettabsaugung total 70

Harmonic – Ultraschallbasierte Instrumente für die plastische Chirurgie 73

Vaginaloperationen im Trend? 73

Die wasserstrahlassistierte Liposuktion 77

Mit monophasischem Hyaluronsäurefiller zu anhaltendem kosmetischen Erfolg 78

NASHA-Augmentation fördert Bindegewebsneubildung 80

Videobeitrag

Autologe Brustrekonstruktion mit dem DIEP-Lappen
A. D. Bach, A. Arkudas, U. Kneser, M. Leffler, R. E. Horch 83

Fortbildung

Zirkuläre Dermofettresektionen nach bariatrischer Chirurgie
D. F. Richter, A. Stoff, Ch. A. Jacobi 93

Nerven-Transpositionen an der oberen Extremität
A. Gohritz, M. Spies, P. M. Vogt 106

Knochendefekte an der unteren Extremität: Vaskularisierte autologe Fibula-Transplantation kombiniert mit Tibia-Allografts
Th. Kremer, K. Riedel, M. Pelzer, G. Germann 113

Außergewöhnliche Indikationen von Botulinumtoxin A nach rekonstruktiver und plastischer Chirurgie
P. Becker-Wegerich, M. Wyss 121

Abrechnungsfragen

Die Brustrekonstruktion im G-DRG 2007
Ch. H. Möcklinghoff 128

Rechtsfragen

Die Mammareduktionsplastik als „Kassenleistung"
Th. Heinelt 132

Rubriken

Personalia 66, 70
Kongresse 68
Impressum 59
Vorstandsgremien 65
Wer bietet Was? 139



MKG-Schönheitschirurg ist kein Zahnarzt

Auch ein als „Schönheitschirurg“ tätiger Mund-, Kiefer- und Gesichtschirurg braucht grundsätzlich die doppelte Approbation als Arzt und Zahnarzt, wenn er zahnmedizinisch tätig sein will. Das hat kürzlich das Verwaltungsgericht Minden entschieden (AZ.: 7 K 3250/06). Der 54jährige Kläger ist als Mund-, Kiefer- und Gesichtschirurg in Bielefeld tätig. Nach dem Studium der Humanmedizin hatte er 1988 die ärztliche Approbation erhalten und darf seit 1996 die Gebietsbezeichnung „Mund-Kiefer-Gesichtschirurgie“ führen. Seine Versuche, auch die zahnärztliche Approbation zu erhalten, scheiterten allerdings bereits 1999.

Wer Zahnheilkunde – auch nur in Teilbereichen – dauernd ausüben will, muß eine entsprechende Approbation besitzen

Nachdem die Zahnärztekammer Westfalen-Lippe den Kläger wegen Ausübung der Zahnheilkunde ohne zahnärztliche Approbation oder Berufserlaubnis angezeigt hatte, hat der Kläger nun beim Verwaltungsgericht geklagt, um feststellen zu lassen, daß er im Rahmen seines Fachgebiets als Mund-, Kiefer- und Gesichtschirurg auch zahnmedizinisch tätig sein darf. Er vertrat dazu die Auffassung, auf dem Gebiet der Mund-, Kiefer- und Gesichtschirurgie könnten medizinische und zahnmedizinische Tätigkeiten nicht immer genau voneinander getrennt werden. Das Gericht hat die Klage jedoch abgewiesen und erklärt, daß Mund-, Kiefer- und Gesichtschirurgen sowohl die medizinische als auch die zahnmedizinische Approbation besitzen müssen, wenn sie in zahnmedizinischen Bereichen tätig sein wollen. Der Wortlaut des Zahnheilkundegesetzes sei insoweit eindeutig. Wer Zahnheilkunde – auch nur in Teilbereichen – dauernd ausüben wolle, müsse eine entsprechende Approbation besitzen. Die vom Kläger geführte Gebietsbezeichnung „Mund-Kiefer-Gesichtschirurgie“ vermöge die zahnärztliche Approbation nicht zu ersetzen, so die Richter. ■ CM

Narbenpflaster Activ’M unterstützt die Selbstheilung

Für die wirksame Behandlung von Narben gibt es eine einfache, effektive und dabei kostengünstige Lösung: das Narbenpflaster Activ’M. Das selbstklebende Pflaster aus silikonbeschichtetem Polyurethan reduziert erhabene und wuchernde Narben, mindert Rötungen und Juckreiz und beugt Verhärtungen vor. Schon nach drei bis fünf Wochen zeigen sich deutlich sichtbare und spürbare Verbesserungen. Silikon wird seit mehr als 20 Jahren erfolgreich bei der Narbenbehandlung eingesetzt. Activ’M besteht aus einer Trägerfolie mit reiner Silikonschicht und hat damit eine sehr gute Hautverträglichkeit. Es kann sowohl bei hypertrophe Narben als auch bei Narbenkeloiden angewendet werden. Eine konsequente Behandlung führt dazu, daß sich das geschädigte Gewebe neu strukturiert und größere Elastizität gewinnt. Knoten werden weich und lösen sich auf, Wülste werden flacher, Rötungen gehen zurück und der Juckreiz läßt nach – und das bereits nach drei bis fünf Wochen. Activ’M kann direkt nach der vollständigen Abheilung der Wunde sowie bei bis zu zehn Jahre alte Vernarbungen angewendet werden. Insbesondere bei Kindern ist das Narbenpflaster eine sehr effektive Lösung, um häßliche „Narben fürs Leben“ zu verhindern. Die Anwendung von Activ’M ist sehr einfach und kann von den Patienten selbstständig durchgeführt werden. Das Pflaster ist in drei verschiedenen Größen erhältlich (5 × 7 cm, 5 × 30 cm, 10 × 15 cm), kann bei Bedarf auch individuell zugeschnitten werden. Nach Entfernung der Schutzfolie wird es auf die gereinigte

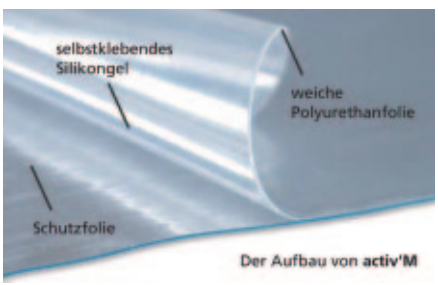

und trockene Hautstelle aufgelegt und glatt gestrichen, eine zusätzliche Fixierung ist nicht notwendig. Spätestens nach fünf Tagen sollte Activ’M gewechselt werden. Die transparente Folie ist sehr dünn und elastisch und paßt sich allen Körperformen wie eine zweite Haut an. Sie ist unauffällig, angenehm zu tragen und kann schmerzfrei gelöst werden. ■

Heike Volkenant
TapMed Medizintechnik Handel GmbH
Gutshof 15–17, 34270 Schauenburg-Hoof
Tel. 05601/9299-0, Fax 05601/9299-44
eMail: heike.volkenant@tapmed.de
www.tapmed.de

Introducing the almost-effortless injectable.



New PREVELLE. Soft through the needle. Soft in the skin.

This versatile hyaluronic acid dermal filler is ideal for moderate to fine lines and wrinkles, and treats areas of thin or sensitive skin with unprecedented delicacy and consistently reliable results. Injection trauma is minimal, so most patients see very little irritation or swelling.

Soft. Gentle. Precise.

For more information about PREVELLE, visit www.mentorcorp.com.

Mentor/Medicast Systems Prestige, S.L. Tel: +34 91 542 2700
Mentor/Medicast Italia, S.r.l. Tel: +39 0 2 300 7741
Mentor/Dermatologist/Gmbh Tel: +49 3114 00500
Mentor/Medicast Systems France, S.A. Tel: +33 1 46 01 30 54
Mentor/Medicast Systems Ltd., U.K. Tel: +44 1 435 51 1300

PREVELLE™

Brought to you by the power to transform® MENTOR

©June 2007 MENTOR 0703040

Zum GKV-Wettbewerbsstärkungsgesetz

Das zum 1. April 2007 in Kraft getretene „Gesetz zur Stärkung des Wettbewerbs in der gesetzlichen Krankenversicherung“ (GKV-WSG) betrifft plastische Chirurgen und ihre Patienten in besonderem Maß: Da mit der Neufassung des § 52 SGB V Patienten, die eine plastisch-ästhetische Operation durchführen lassen, an den Folgekosten von möglichen Komplikationen nach solchen Eingriffen beteiligt werden sollen (s. Kasten), stehen eine Reihe von bislang ungeklärten rechtlichen und ethischen Fragen im Raum. So ist beispielsweise unklar, in welcher Höhe die Patienten beteiligt werden sollen/müssen. Weiterhin unklar ist, ob die Krankenkassen bei schicksalhaften Komplikationen die Patienten in die Pflicht nehmen oder etwa direkt keine oder nur eine reduzierte Vergütung an das nachbehandelnde Krankenhaus erfolgen wird. Inwieweit Patienten, die eine plastisch-ästhetische Operation durchführen lassen, grundsätzlich die finanziellen Risiken eines solchen Eingriffs aufgebürdet werden können, ist aus verschiedenen Gründen ebenfalls strittig. Nachfolgend die Ausführungen des DGPRÄC-Justitiars Dr. U. Baur zur Neufassung von § 52 SGB V im Original-Wortlaut:

In der sog. Amtlichen Begründung zur Novellierung des § 52 heißt es u.a.: Da sich Versicherte, die derartige Maßnahmen durchführen lassen, aus eigenem Entschluß gesundheitlichen Risiken aussetzen, ist es nicht sachgerecht, diese Risiken durch die Versichertengemeinschaft abzudecken. Hier ist von den betroffenen Versicherten die Übernahme von Eigenverantwortung einzufordern.

Die Forderung nach Übernahme von Eigenverantwortung für Risiken, die ein Versicherter aus eigenem Entschluß eingeht, kann gegenüber vielen Verhaltensweisen erhoben werden. Erwähnt seien beispielhaft risikoträchtige Sportarten wie Gleitschirmfliegen etc. Selbst Skifahren müßte dazugerechnet werden. Es mag sozialpolitisch durchaus sinnvoll sein, selbstverschuldete Risiken nicht durch die Versichertengemeinschaft abdecken zu lassen, doch muß die Politik dann auch sagen, wo die Grenzen hierfür liegen sollen. Mit welcher Begründung kann man die Risiken einer kosmetischen Operation dem Versicherten auferlegen, nicht jedoch die Risiken des Rauchens? Der Gesetzgeber hat hier den ersten Schritt in eine völlig neue Dimension gemacht, der der Öffentlichkeit bisher wohl noch nicht bewußt geworden ist. Rechtlich bedenklich ist die Gleichstellung der kosmetischen Operationen mit Tätowierung und Piercing. Denn die ästhetische Operation wird von einem Arzt durchgeführt, der bei der Durchführung an die Regeln der ärztlichen Kunst gebunden ist. Das Risiko einer kosmetischen Operation ist im Zweifel nicht höher als das Risiko bei



§52 Leistungsbeschränkung bei Selbstverschulden

Alt	*Neu*
Haben sich Versicherte eine Krankheit vorsätzlich oder bei einem von ihnen begangenen Verbrechen oder vorsätzlichen Vergehen zugezogen, kann die Krankenkasse sie an den Kosten der Leistungen in angemessener Höhe beteiligen und das Krankengeld ganz oder teilweise für die Dauer dieser Krankheit versagen oder zurückfordern.	(1) Haben sich Versicherte eine Krankheit vorsätzlich oder bei einem von ihnen begangenen Verbrechen oder vorsätzlichen Vergehen zugezogen, kann die Krankenkasse sie an den Kosten der Leistungen in angemessener Höhe beteiligen und das Krankengeld ganz oder teilweise für die Dauer dieser Krankheit versagen oder zurückfordern. **(2) Haben sich Versicherte eine Krankheit durch eine medizinisch nicht indizierte Maßnahme wie zum Beispiel eine ästhetische Operation, eine Tätowierung oder ein Piercing zugezogen, *hat die Krankenkasse die Versicherten in angemessener Höhe an den Kosten zu beteiligen und das Krankengeld für die Dauer dieser Behandlung ganz oder teilweise zu versagen oder zurückzufordern.*****

einer elektiven Operation, jedenfalls wenn sie von einem fachkundigen und erfahrenen Arzt ausgeführt wird. Soweit immer wieder kosmetische Operationen von „Kurpfuschern" durchgeführt werden, ist dies nicht der kosmetischen Operation, sondern allein dem Behandler anzulasten.

Rechtlich besonders bedenklich ist vor allem, daß Krankheiten, die sich ein Versicherter durch ein begangenes Verbrechen zugezogen hat, gemäß § 52 Abs. 1 zu einer Kostenbeteiligung nur aufgrund einer Ermessensentscheidung führen sollen, während eine legal durchgeführte kosmetische Behandlung im Rahmen von Abs. 2 zwingend eine Kostenbeteiligung zur Folge hat, und zwar selbst dann, wenn die eingetretene Erkrankung nicht durch ein Verschulden des Arztes verursacht, sondern schicksalhaft bedingt ist.

Schließlich ist die Regelung in § 52 Abs. 2 hinsichtlich der kosmetischen Operation auch deshalb bedenklich, weil eine Abgrenzung zwischen der rein ästhetisch-kosmetischen Behandlung und der Heilbehandlung oftmals schwierig ist. Dies wird besonders deutlich im Zusammenhang mit der Frage,

Deutschlands hoch spezialisierte Berater
für Medizinkommunikation:

- über 10jähriges Insider-Knowhow
- zahlreiche eigene Veröffentlichungen und Medienpräsenz
- Kooperation mit Medizin-Journalisten unterschiedlicher Medien, zahlreiche persönliche, auf Vertrauensbasis gewachsene Medienkontakte
- individuelle Strategieentwicklung, Marketing und PR
- maßgeschneiderte Konzepte, persönliche Beratung durch Geschäftsführer
- Spezialisten-Netzwerk für komplexe Aufgabenstellungen
- Networking: Vernetzung mit international bekannten Koryphäen auf einzelnen medizinischen Gebieten, Medien, spezialisierten Autoren, Fachverlagen, Medizinrechtlern, Steuerberatern, Wirtschaftsprüfern, Planungsunternehmen, Banken
- Umsetzung einzelner Projekte z. B. für Praxen, kontinuierliche Betreuung auch umfangreicherer Projekte für Praxen, Kliniken, Fachverbände, Medizinproduktehersteller, Industrie

Ihr Entscheid für die med.manufaktur GmbH:
Das sichere Gefühl belegbarer Kompetenz und Erfolg für Klarkanten!
Wir beraten jeden Klarkanten „ungleich". Fordern Sie uns!

Gern entwickeln wir eine maßgeschneiderte Strategie
für Ihre persönlichen Ziele, Vorstellungen und Wünsche.
Vereinbaren Sie jetzt Ihren unverbindlichen „Arrangeee"-Termin:


Sabine Reim


Heiner Kirchkamp

med.manufaktur

med.manufaktur GmbH ■ Königsallee 90 ■ 40212 Düsseldorf ■ Telefon: 02 11 30 13 13-0 ■ Telefax: 02 11 30 13 13-29 ■ Internet: www.med-manufaktur.de

ob bei Leistungen der plastischen Chirurgie eine Leistungspflicht der GKV besteht oder nicht. Auch ist die Beantwortung der Frage nach der medizinischen Indikation durchaus gesellschaftlichen Veränderungen unterworfen. So wird zum Beispiel heute der Wiederaufbau der Brust nach Mammakarzinom als Kassenleistung anerkannt, doch war dies vor nicht allzu langer Zeit noch anders. Zusammenfassend denke ich, daß die Neuregelung des § 52 Abs. 2 SGB V rechtlich höchst fragwürdig ist. Andererseits stelle ich immer wieder fest, daß die Sozialgerichte, insbesondere der Kassensenat des Bundessozialgerichts, dem Gesetzgeber außerordentlich viel Handlungsspielraum zugestehen. Sollte ein Versicherter von seiner Krankenkasse in Regreß genommen werden, so wären prozeßual die Sozialgerichte zuständig. ■

Dr. jur. Ulrich Baur

Einladung an und Update für die Assoziierten Mitglieder der DGPRÄC

Liebe Kolleginnen und Kollegen, liebe Mitglieder,

bei den diesjährigen Assistententagen in Damüls, hatte ich als Vertreter der Assoziierten Mitglieder der DGPRÄC Gelegenheit mit ca. 50 assoziierten – oder wie sie sich selbst titulieren – unordentlichen Mitgliedern der DGPRÄC ins Gespräch zu kommen. Der zwanglose Rahmen von Damüls hat sicherlich dazu beigetragen, daß Dinge unverblümt und offen angesprochen wurden. Neben „Einzelschicksalen“ war in den Diskussionen vor allem eine gewisse Entfremdung zwischen den assoziierten Mitgliedern und der DGPRÄC festzustellen. Folgende Gründe wurden für die Entfremdung genannt:

- mehr und mehr Mitglieder sind im Rahmen der Common Trunk-Ausbildung nicht in Abteilungen für Plastische Chirurgie tätig
- die DGPRÄC-Kurse sind oftmals der einzige Grund für eine Mitgliedschaft
- es fehlt eine regelmäßige Plattform für die Kommunikation der assoziierten Mitglieder

Aus diesen Aspekten ergibt sich die bereits im September 2006 in Aachen mit Kerstin van Ark, komm. Leiterin der Geschäftsstelle, diskutierte Notwendigkeit eines organisierten Forums. Ziele, Inhalte und Modalitäten dieses Forums sollten sein:

- zwangloser Austausch zwischen den assoziierten Mitgliedern der DGPRÄC
- Inhalte dieses Austauschs können von Problemen in der Ausbildung, über das Angebot der Fortbildungsveranstaltungen der DGPRÄC oder dem Zusammenschließen wissenschaftlicher Projekte bis zur Hilfe bei der Beantragung von Drittmitteln oder Stipendien sein, etc.
- die Einladung geht ausschließlich an assoziierte Mitglieder der DGPRÄC
- es wird keine Gebühr für die Teilnahme an der Veranstaltung erhoben
- das Treffen findet im Rahmen des Jahreskongresses statt

Der Vorstand der DGPRÄC und die Kongressorganisatoren der IPRAS stimmten der Schaffung eines derartigen Forums ohne Zögern zu. Die DGPRÄC unterstützt die Veranstaltung finanziell.

Bei der Mitgliederversammlung in München wurde für die Belange der Assoziierten Mitglieder der DGPRÄC ein weiterer wesentlicher Durchbruch erzielt. So hat die Vollversammlung auf meinen Antrag hin folgende drei Punkte beschlossen:

1. Die Assoziierten Mitglieder erhalten ein jährliches Forum im Rahmen des Jahreskongresses, dies entspricht einer Vollversammlung der Assoziierten Mitglieder.

Einladung zum Forum der Assoziierten Mitglieder

Donnerstag, 28. Juni 2007, 18:00–20:00 Uhr
Im M12/VISOMAT, Karl-Liebknecht Str. 13, 10178 Berlin
(im Berlin Caree, auf der dem Kongresszentrum gegenüberliegenden Seite des Alexanderplatzes)
Treffpunkt: 17:45 Uhr vor dem Kongresszentrum oder direkt im M12.

Agenda:
1. Darstellung der Funktion des Vertreters der Assoziierten Mitglieder, Neuwahl, Amtsübergabe an den neu gewählten Vertreter.
2. Einführung eines Repetitoriums vor der Facharztprüfung (Cichon).
3. Varia.

Im Anschluß an die Sitzung werden wir spontan und wetterabhängig den weiteren Abend verplanen – open end.
Wir weisen noch einmal darauf hin, daß Ihr nicht für den IPRAS Kongress eingeschrieben sein müßt, um an der Vollversammlung teilnehmen zu können.

2. Die Assoziierten Mitglieder können ab Herbst 2007 ihren Sprecher selbst im Rahmen der eben erwähnten Vollversammlung wählen – der hierzu notwendigen Satzungsänderung haben die Vollmitglieder zugestimmt.
3. Die zukünftige Sprecherin/ der zukünftige Sprecher soll aus den Reihen der Assoziierten Mitglieder stammen und sich in der Weiterbildung zum Plastischen Chirurgen befinden – auch dieser Punkt ging durch.

Einen derart positiven Durchmarsch all unserer Punkte haben wir uns nicht vorstellen können. Nun gilt es aber hieraus etwas zu machen. Daher möchten wir noch einmal eindringlich zur 1. Vollversammlung der Assoziierten Mitglieder im Rahmen des IPRAS Kongresses in Berlin einladen. ■

Priv.-Doz. Dr. med. Christoph Heitmann
Vertreter der Assoziierten Mitglieder der DGPRÄC
Klinik für Plastische, Wiederherstellungs- und Handchirurgie, Markuskrankenhaus
Wilhelm-Epstein-Straße 2
60431 Frankfurt/Main
eMail: Heitmann@gmx.net

Mitgliederversammlung: Beschluß zur Mikrochirurgie

Wie bekannt wurde, haben in der Vergangenheit offenbar einzelne plastische Chirurgen und Mitglieder der DGPRÄC verschiedentlich mikrochirurgische Eingriffe – etwa in unfallchirurgischen oder gynäkologischen Abteilungen – meist fernab ihrer Heimatkrankenhäuser durchgeführt. Wie sich gezeigt hat, ist eine adäquate Nachsorge bei diesen komplexen mikrochirurgischen Eingriffen außerhalb plastisch-chirurgischer Fachabteilungen nicht immer gewährleistet. Aus diesem Grund wurde bei der Mitgliederversammlung der DGPRÄC im Rahmen des diesjährigen Chirurgenkongresses in München folgender Beschluß gefasst:

Mikrochirurgische Eingriffe gehören zu den komplexesten Operationen unseres Fachgebietes. Sie sollten nur in plastisch-chirurgischen Fachabteilungen, die eine angemessene Nachsorge gewährleisten können, durchgeführt werden. ■

Kontaktdaten

Deutsche Gesellschaft der
Plastischen, Rekonstruktiven
und Ästhetischen Chirurgen

Langenbeck-Virchow-Haus
Luisenstraße 58-59, 10117 Berlin
Telefon 030/28 00 44 50
Telefax 030/28 00 44 59
eMail: info@dgpraec.de, www.dgpraec.de

Dr. jur. Ulrich Baur
Steinstraße 11, 40212 Düsseldorf
Telefon 0211/3 23 00 90
Telefax 0211/3 23 00 80
eMail: info@ra-baur.de, www.ra-baur.de

Sibeth Partnerschaft
Dr. jur. Anton Ostler
Rechtsanwalt
Oberanger 34-36, 80331 München
Sekretariat Marion Ramm
Telefon 089/38 80 8-360
Telefax 089/38 80 8-301
eMail: a.ostler@sibeth.com

Baumhauer & Frenzel GmbH
Herlingsburg 16, 22529 Hamburg
Telefon 040/254 20 39040
Telefax 040/254 29 19
eMail: info@b-u-f.de, www.b-u-f.de

Geschäftsführende Vorstandsgremien

Deutsche Gesellschaft der Plastischen, Rekonstruktiven und Ästhetischen Chirurgen

Präsident	Dr. med. Marita Eisenmann-Klein, Regensburg
Vizepräsidenten	Prof. Dr. Dr. med. Prof. h.c. (RC) Norbert Pallua, Aachen
	Prof. Dr. med. Günter Germann, Ludwigshafen
	Prof. Dr. med. Peter M. Vogt, Hannover
	Prof. Dr. med. Axel-Mario Feller, München
Sekretär	Prof. Dr. med. Hans-Eberhard Schaller, Tübingen
Schatzmeister	Dr. med. Hermann Lampe, Frankfurt/Main

Vereinigung der Deutschen Ästhetisch-Plastischen Chirurgen

Präsident	Prof. Dr. med. Axel-Mario Feller, München
Vizepräsident	Prof. Dr. med. Christian J. Gabka, München
Sekretär	Dr. Dr. med. Johannes C. Bruck, Berlin
Schatzmeister	Dr. med. Goswin von Mallinckrodt, München

Geschäftsstelle der DGPRÄC und der VDÄPC
Langenbeck-Virchow-Haus
Luisenstraße 58–59, 10117 Berlin
Telefon (030) 28004450, Telefax (030) 28004459
eMail: info@dgpraec.de

Sicherer Wundverschluß mit gutem kosmetischen Ergebnis

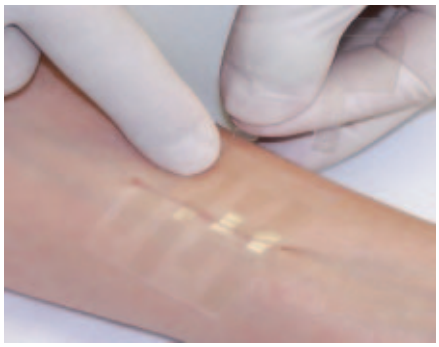

3M Steri-Strip S Chirurgischer Wundverschluß ist eine einfache, sichere und nichtinvasive Alternative zu klassischen Klammer- und Nahtverschlüssen. Das neuartige Wundverschlußsystem macht den zusätzlichen Einsatz von Anästhetika ebenso überflüssig wie das aufwendigere Entfernen von Fäden. Außerdem sorgt eine gleichmäßige Zugverteilung an der Wunde für bessere kosmetische Ergebnisse und einen hohen Tragekomfort.

Sowohl die Applikation als auch das Entfernen des hautfreundlichen Pflasters ist für den Patienten schmerzfrei und erfolgt ohne Instrumente. 3M Steri-Strip S Chirurgischer Wundverschluß sorgt für eine schnelle Wundheilung und verringert das Infektionsrisiko. Auch die Anwendung ist einfach: Dank eines speziellen Filamentdesigns können Wundränder mühelos ausgerichtet und adaptiert werden. Eine Kombination aus weichen Polyurethanmembranen und Polyesterfilamenten sorgt dafür, daß der Wundverschluß praktisch bei allen Inzisionslängen problemlos eingesetzt werden kann. Ob in der plastischen-, der Herz- oder Allgemein-Chirurgie: 3M Steri-Strip S Chirurgischer Wundverschluß eignet sich für alle Wunden mit niedriger Spannung, die primär verschlossen werden können sowie zur Unterstützung von Wundnähten. Auch nach frühzeitiger Faden- oder Klammerentfernung kann der innovative Wundverschluß zum Einsatz kommen. 3M und Steri-Strip sind Marken der 3M Company. ■

Gunnar A. Jungwirth, 3M Deutschland
Tel. 02131/14-4493, Fax 02131/14-4432
eMail: pressnet.de@mmm.com

Nikolaos Papadopulos Präsident der IFMSS

Priv.-Doz. Dr. med. Nikolaos A. Papadopulos, Oberarzt der Abteilung für Plastische und Wiederherstellungschirurgie am Klinikum rechts der Isar der Technischen Universität München (Vorstand: Prof. Dr. med. Edgar Biemer) und Leiter der Arbeitsgruppe für Intrauterine Chirurgie, ist für die Periode 2007 bis 2008 zum Präsidenten der „International Society of Fetal Medicine and Surgery Society“ (IFMSS; www.ifmss.org) gewählt worden. Er tritt die Nachfolge von Prof. Humphrey Kanhai, MD, Leiter der Abteilung für Geburtshilfe an der LUMC-Universität Leiden, Niederlande, an. ■


N. Papadopulos

Karsten Hemmrich erhielt Allan MacLeod und Peter Ryan Preis

Dr. med. Karsten Hemmrich, Assistenzarzt an der Klinik für Plastische Chirurgie, Hand- und Verbrennungschirurgie in Aachen (Direktor: Prof. Dr. Dr. Prof. h.c. Norbert Pallua), kehrte vor kurzem von einem einjährigen Forschungsaufenthalt am Bernard O'Brien Institute of Microsurgery in Melbourne, Australien, zurück. Der Aufenthalt wurde durch ein Stipendium der Carl-Zeiss Stiftung gefördert und beinhaltete sowohl klinisch-mikrochirurgische Ausbildung als auch Forschung zum Tissue Engineering. Für seine Arbeiten zur Steuerung der Fettgewebsneubildung durch Entzündungsreaktionen wurde ihm der Allan MacLeod Memorial Prize verliehen. Den mit 5000 AUS$ dotierten Preis, der zum ersten Mal in Gedenken an den verstorbenen australischen plastischen Chirurgen und leidenschaftlichen Forscher Allan MacLeod vergeben wurde, teilt er sich mit seinem Kollegen Greg Thomas aus Großbritannien. Für die Vorstellung seiner Ergebnisse zur Fettgewebszüchtung erhielt Hemmrich im Rahmen der jährlichen Peter Ryan Lecture in Melbourne zudem den Preis für den besten Vortrag. ■

Arbeitsunfälle treffen meist Hände und Finger

Hände und Finger werden bei Arbeitsunfällen nach der Statistik der Berufsgenossenschaft für Gesundheitsdienst und Wohlfahrtspflege (BGW) am häufigsten verletzt. Bei Unfällen auf dem Arbeitsweg trifft es dagegen meist die Halswirbelsäule. Unter den sechs Millionen Versicherten der BGW gab es 2006 über 52 200 Hand- oder Fingerverletzungen. An zweiter Stelle stehen mit rund 17 000 Fällen Schäden an der Halswirbelsäule wie Schleudertraumen. Mehr als drei Viertel davon passieren bei Verkehrsunfällen auf dem Weg zur Arbeit oder dem Rückweg nach Hause. Auch Knie und Fuß werden mit jeweils 13 400 und knapp 8800 Fällen häufig in Mitleidenschaft gezogen. „Meistens handelt es sich bei Arbeitsunfällen schlicht um Stolper-, Rutsch- und Sturzunfälle“, erläutert J. Schmengler von den Präventionsdiensten der BGW. „Verantwortlich ist oft riskantes Schuhwerk wie Pumps, Flip-Flops und Plateauschuhe. Gefährlich sind auch glatte Böden: Sie werden bevorzugt verlegt, da sie als besser zu reinigen und deshalb als hygienischer gelten. Die Hände trifft es meist beim Abfangen von Stürzen – weniger beim Bedienen von Werkzeugen und Maschinen. Grund ist die technische Sicherheit der Arbeitsgeräte, die in den letzten 15 Jahren immer weiter verbessert wurde. ■ CM







Neue Produktfamilie von Carl Zeiss: Medizinische Kopflupen EyeMag™

Die steigenden Ansprüche an Präzision und Qualität machen Kopflupen zum unverzichtbaren Arbeitsgerät in vielen medizinischen Bereichen. Mit der neuen Produktfamilie EyeMag bietet Carl Zeiss medizinische Kopflupen, die sich durch ausgezeichnete Abbildungsgüte, hohen Tragekomfort und modernes Design auszeichnen. Das neue Programm umfaßt unterschiedliche Kopflupen, die sowohl für den Erstanwender attraktiv sind, als auch den professionellen Anwender mit hohen Anforderungen an die Vergrößerung ansprechen. „Kopflupen sind für unsere Kunden ein wichtiges Arbeitsmittel, um die Arbeitsqualität zu erhöhen. Nur was der Arzt sieht, kann er auch behandeln. Wir freuen uns, unseren Kunden mit EyeMag eine Produktfamilie zur Verfügung zu stellen, die höchsten Ansprüchen gerecht wird“, so Dr. Hans-Joachim Miesner, Geschäftsfeldleiter bei der Carl Zeiss Surgical GmbH.

Die Carl Zeiss Meditec AG ist eines der weltweit führenden Medizintechnik-Unternehmen. Diese Marktposition gründet sich auf über 160 Jahre Erfahrung auf dem Gebiet der optischen Innovation. Das Unternehmen hat zwei Hauptgeschäftsbereiche: Das Unternehmen ist der weltweit führende Anbieter von Operationsmikroskopen und mikrochirurgischen Visualisierungslösungen für ein sehr breites Anwendungsgebiet, etwa die Tumor- und Gefäßchirurgie im Bereich des Kopfes oder die Wirbelsäulenchirurgie. Abgerundet wird das Medizintechnik-Portfolio der Carl Zeiss Meditec durch Visualisierungssysteme für niedergelassene Ärzte und viel versprechende Zukunftstechnologien wie die intraoperative Strahlentherapie. Die Carl Zeiss Meditec AG hat ihren Hauptsitz in Jena und Tochtergesellschaften in Deutschland, den USA, Japan, Spanien sowie Frankreich. ■

Andrea Friedrich, Carl Zeiss Surgical GmbH
A Carl Zeiss Meditec Company
Tel. 07364/20-2009, Fax 07364/20-4823
eMail: an.friedrich@meditec.zeiss.com

Kongresse 2007

Juli 2007

19.–20.7.2007 Stuttgart, Marienhospital
(weiterer Termin: 29.–30.11.2007)
Facharztkurs „Funktionell-Ästhetische Nasenchirurgie“
Die Kurstage umfassen die Patientenuntersuchung, Funktionsdiagnostik, OP-Planung, Live-OPs in 2 Sälen, Präsentation der Theorie und Diskussion von Fällen der Teilnehmer. Teilnehmerzahl auf 6 Personen begrenzt. Für Teilnahme und Verpflegung wird eine Gebühr erhoben.
Anfragen: Frau Godinez, Marienhospital, Klinik für Plastische Gesichtschirurgie, Böheimstr. 37, 70199 Stuttgart, Tel. 0711/6489-8241, Fax 64898242, eMail: plg@vinzenz.de. Nähere Informationen unter: www.vdaepc.de/kongress22_2_343.html

September 2007

6.–8.9.2007 Hannover, Tagungszentrum Hotel Wienecke XI.
45. Jahrestagung der Deutschen Gesellschaft für Plastische und Wiederherstellungschirurgie
Tagungspräsidentin: Prof. Dr. Margita Flügel, Hannover
Anfragen: Kongress- und Kulturmanagement GmbH, Postfach 3664, 99407 Weimar, Tel. 03643/2468-0, Fax 246831.
Registrierung unter www.dgpw-tagung.de Anmeldungen für Vorträge, Kurzvorträge etc. ebenfalls unter dieser Adresse (bis 30.6.2007).
eMail: info@kukm.de, www.dgpw-tagung.de

13.–15.9.2007 Dresden, Hotel Westin Bellevue
20. Jahrestagung der Gesellschaft für Ästhetische Chirurgie Deutschland e.V. – GÄCD
Thema: Funktion und Ästhetik
Tagungsleitung: Dr. Steffen Handstein, Prof. Dr. Uwe Wollina
Anfragen: GÄCD-Geschäftsstelle, Simone Schloeter, Königsteiner Str. 55a, 65812 Bad Soden, Tel. 06196/6524923, Fax 6524925, eMail: info@gacd.de, www.gacd.de

Oktober 2007

4.–6.10.2007 Berlin, Estrel Convention Center
48. Kongreß der Deutschen Gesellschaft für Handchirurgie
Leitung: Priv.-Doz. Dr. A. Eisenschenk, Berlin
Anfragen: Intercongress, Karlsruher Str. 3, 79108 Freiburg, Tel. 0761/69699-0, Fax 6969911, eMail: dgh@intercongress.de,www.dgh2007.de

Die Kollagen-Elastin-Matrix in der Wiederherstellungschirurgie

Nationale und internationale Experten auf dem Gebiet der Wiederherstellungschirurgie stellten auf dem Kongreß der DGCH am 2. Mai 2007 in München ihre klinischen Erfahrungen mit der Kollagen-Elastin-Matrix Matriderm vor. Hohes Interesse der etwa 50 Teilnehmer bezeugte die rege Diskussion, die sich an die Vorträge unter der Leitung von Peter M. Vogt (Medizinische Hochschule Hannover) und Bernd Hartmann (Unfallkrankenhaus Berlin) anschloß. Hartmann leitete seine Erfahrungen mit einem Zitat des bedeutenden Pariser plastischen Chirurgen, Dr. Michel Rives ein: „Epidermis is life – Dermis is quality of life“. Er begrüßte, daß die für den Patienten vor der endgültigen Deckung lästige Einwachsphase, wie sie bei anderen Dermisersatz-Methoden bestehe, durch die Einzeitigkeit von Matriderm vermieden werde. Seine Patienten weisen durchgehend einen gleichmäßig eingewachsenen Lederhautersatz auf, so Hartmann. In einem Fall sei die Kollagen-Elastin-Matrix trotz einer postoperativen Entzündung sehr gut eingeheilt.

Einsatz des Dermisersatzes nach traumatischem Weichteildefekt

Michael Domanetzki (Kinderkrankenhaus auf der Bult, Hannover) berichtete von einem dreizehnjährigen Patienten, der eine Weichteilquetschung an den Füßen mit massiven Schwellungen und Hämatomen an beiden Fußsohlen erlitten hatte. Im Vorderfußbereich lagen die Sehnen frei; nach einer Nekrosektomie reichte der Defekt bis an den Knochen. Seine Kollegen aus der plastischen Chirurgie empfahlen eine Lappenplastik, Domanetzki entschied sich jedoch für eine Deckung mit der Kollagen-Elastin-Matrix und Spalthaut. Trotz einer tiefen Gewebetasche konnte schon acht Tage nach Aufbringen des Dermisersatzes ein gleichmäßiger Wundgrund mit gutem Niveau erreicht werden. Stabil eingeheilt war das Implantat bereits nach sechs Tagen und erwies sich auch drei Monate nach dem Eingriff noch als stabil. Nach sechzehn Monaten erreichte es eine gute Beweglichkeit und die Neodermis bildete eine bewegliche Verschiebungsschicht.



Aufsehen erregte das Einjahresergebnis der Medizinischen Universität Wien, präsentiert von Lars-Peter Kamolz (große Hand). Die Polaroids zeigen Impressionen vom Satellitensymposium und dem Deutschen Chirurgenkongreß.

Über Langzeitergebnisse mit dem Lederhautersatz nach traumatischem Weichteildefekt referierte Thomas Porté (Unfallkrankenhaus Boberg, Hamburg). Auch er stellte verbesserte Heilungsergebnisse bei Defektwunden fest. Portés Fazit: Die Matrix eignet sich für großflächige Defektwunden, auch über Gelenken, und deren Überbrückung. Voraussetzung dafür sind saubere oder gering kontaminierte, konditionierte Wunden.

Kombination von Kollagen-Elastin-Matrix und Vakuumtechnik

Christoph Rose (Klinikum Augsburg), berichtete über seine Erfahrungen mit der Kombination von Matriderm und der Vakuumtherapie zur Behandlung tiefer Weichteildefekte. Er erreichte eine Verkürzung der bisherigen Therapiezeit mit gesteigerter Take-Rate. Auch gelang es die Scherkräfte zu reduzieren, was eine frühzeitige Mobilisierung der Patienten ermöglichte. Als weitere Vorteile der Matrix nannte Rose die geringere Infektrate, die eine Kostenreduktion sowie eine Verkürzung des Pflegeaufwandes mit sich bringe.

Über Einjahresergebnisse der Behandlung drittgradiger Verbrennungen mit Spalthaut und Matriderm referierte Andreas Heckmann (Medizinische Hochschule Hannover). Er hob das einfache Handling der Matrix hervor: Nur drei Minuten benötige die Vorbereitung im Opera-

tionsaal, die Applikation dreißig Sekunden pro Sheet. Auch bei großflächiger Anwendung verändere sich die Eingriffsdauer nicht; zwar sei die Handhabung nach einer Rehydrierung schwieriger, ansonsten technisch einfach. Positiv zu werten sei weiterhin die Kostenreduktion, die Matriderm mit sich bringe. Er verglich Take-Rate und Einheilungszeit in Abhängigkeit vom Wundgrund mit alleiniger Spalthauttransplantation und sprach abschließend von einer klar gesteigerten Hautqualität und geminderter Narbenkontraktur.

Beeindruckende Einjahresergebnisse bei der Behandlung von schweren Brandverletzungen der Hand präsentierte Lars-Peter Kamolz (Medizinische Universität Wien): Er betonte, bei schweren Verbrennungen sei nicht nur das Überleben, sondern auch die wiedererlangte Lebensqualität wesentlich. Dabei spiele die Wiederherstellung der Handfunktion eine bedeutende Rolle. Am wichtigsten sei jedoch die frühestmögliche dauerhafte und mechanisch stabile sowie elastische Deckung der Hand. Abschließend diskutierten Zuhörer und Referenten engagiert und kontrovers, inwieweit die Deckung bradytropher Gewebe mit Dermisersatz und Spalthaut sinnvoll sein kann – oder ob sie nicht einer Lappenplastik vorbehalten bleiben sollte. ■

C.-M. Rohrer

Wer bietet Was?
www.kaden-verlag.de
jetzt.


J. Kopp

Privatdozent Dr. med. Jürgen Kopp (43), bislang 1. Oberarzt an der Abteilung für Plastische und Handchirurgie (Horch) am Universitätsklinikum Erlangen, ist neuer Chefarzt der Klinik für Handchirurgie und Plastische Chirurgie im Friederikenstift Hannover. Er ist Nachfolger von Frau Prof. Dr. med. Margita Flügel, die ihre Chefarztstelle vor einigen Monaten aufgegeben hat. Der gebürtige Kölner Kopp machte seine Fachausbildung in der Plastischen und Handchirurgie am Universitätsklinikum Freiburg und am Klinikum der RWTH Aachen, unterbrochen durch einen längeren Aufenthalt in Schanghai. 2003 wurde er in Erlangen Facharzt und erhielt eine Oberarztstelle.

Prof. Dr. med. Michael Sauerbier (43), seit 2003 leitender Oberarzt der Klinik für Hand-, Plastische und Rekonstruktive Chirurgie (Germann) an der BG Unfallklinik Ludwigshafen, tritt am 1. September 2007 die Nachfolge von Prof. Dr. med. Carlheinz Tizian als Chefarzt der Klinik für Plastische, Hand- und Wiederherstellungschirurgie am Krankenhaus Hofheim an. 2005 wurde Sauerbier zum außerordentlichen Professor der Medizinischen Fakultät der Universität Heidelberg ernannt. Sauerbier will auf seinen Spezialgebieten verstärkt mit Spezialisten aller medizinischer Richtungen kooperieren. Der in Wetzlar gebürtige Hesse freut sich wieder in heimatliche Gefilde zurückzukehren.


M. Sauerbier


H.-U. Steinau

Prof. Dr. med. Hans-Ulrich Steinau aus Bochum, Präsident der Deutschen Gesellschaft für Chirurgie, wurde als erster Deutscher von der renommierten Duke University, Durham, North Carolina, für die William J. Barwick Lectureship for Plastic Surgery 2007 gewählt und reiht sich damit in eine Reihe großer Namen ein.

Fettabsaugung total

Die Münchner Bauchtänzerin wollte sich eigentlich nur die unschönen Fettpölsterchen an den Oberschenkeln absaugen lassen. Doch der damit beauftragte „Schönheitschirurg“ verlor bei der Liposuktion offenbar das rechte Maß: Wie die *Bildzeitung* kürzlich berichtete, saugte der Mediziner der Frau die komplette rechte Pobacke weg. „Ich habe ja jetzt ein großes Loch. Da passt ein Handball rein“, wird die betroffene Patientin in *Bild* zitiert. Vor Gericht bezeichnete ein Gutachter der Berliner Charité das Vorgehen des Arztes dann auch – kaum verwunderlich – als „groben Behandlungsfehler“. Die Richter sprachen der Klägerin 16 000 Euro Schmerzensgeld zu, gefordert hatte sie 10 000 Euro. CM

IPRAS-Symposium MATRIDERM®

am 29. Juni 13 Uhr Raum 05/06

Every SKIN cares for a SOUL



MATRIDERM® ist eine Biomatrix auf Collagen-Elastin-Basis und unterstützt die dermale Regeneration auch nach schwersten Verletzungen der Haut.

Das Besondere: Spalthauttransplantation und Dermisaufbau sind nun in einer einzigen Operation möglich!

Mit Collagen und Elastin liefert **MATRIDERM®** zwei der wichtigsten Strukturproteine der Haut. Die physiologische Formulierung ermöglicht eine rasche Integration der Matrix in das neu entstehende Gewebe.
Vorteil: Die wiederhergestellte Haut erhält Elastizität und ein natürlicheres Aussehen. So wird auch die Rückkehr in ein normales Leben ein wenig leichter.

Das ist unser Beitrag für die Heilung Ihrer Patienten.

MATRIDERM® wird in Gefriertrocknungsverfahren hergestellt. Das bedeutet: Die Inhaltsstoffe sind zu 100 Prozent bioverfügbar und werden vollständig resorbiert.



MATRIDERM® CLOSER TO SKIN

Mehr über unser intelligentes Konzept dermaler Regeneration auf www.matriderm.de

Harmonic™ – Ultraschallbasierte Instrumente für die plastische Chirurgie

Chirurgische Instrumente für die offene und laparoskopische Chirurgie bilden den Schwerpunkt des Ethicon Endo-Surgery Produktportfolios. Im Bereich „Energy“ bietet das Unternehmen chirurgische Instrumente, die mit Ultraschalltechnologie arbeiten. Diese Technologie, die als „Ultracision“ bekannt wurde und die Ethicon Endo-Surgery unter dem Markennamen Harmonic vertreibt, basiert auf einer richtungweisenden Innovation: Anstelle der konventionell verwendeten Hochfrequenzenergie arbeiten die Harmonic-Instrumente mit Ultraschallwellen. Basis des Systems ist ein mikroprozessorgesteuerter Generator, dessen elektrische Lieferenergie in einem Handstück in Ultraschallschwingungen umgewandelt wird. Diese Schwingungen werden auf die angeschlossenen chirurgischen Instrumente übertragen, die dann mit einer konstanten Frequenz vibrieren. Da beim Operieren kein Strom mehr durch den Patienten fließt, kommen weder dieser noch der Arzt mit Elektrizität in Kontakt.

Funktionsweise von Harmonic in der plastischen Chirurgie

Da bei der Verwendung von Ultraschallenergie am Gewebe schon bei geringen Temperaturen unter 150 Grad Celsius die Koagulation eintritt, kann der Chirurg oberflächliche Gefäße versiegeln und ohne Blutung leichter durchtrennen. Die Ultraschallschwingungen an der Klingenspitze erzeugen vorübergehend einen Niederdruck, so daß die Flüssigkeiten der Zellen verdampfen und die Zellen aufreißen. Der Dampf entweicht und breitet sich zwischen den Gewebeebenen aus. Nun kann der Chirurg diese Gewebeschichten leichter voneinander separieren. Durch die geringe Temperatur entstehen minimale Gewebeschädigungen und das Risiko für den Patienten ist reduziert. In der plastischen Chirurgie, insbesondere bei Prozeduren zur Körperkonturierung, sind die Vorteile von Harmonic für den Chirurgen von besonderer Relevanz. Da Harmonic zur Minimierung von Blutungen beiträgt, ist eine bessere Sicht auf den Situs gegeben. Eine Studie kommt zu der Einschätzung, daß die Verwendung von Harmonic im Vergleich zur Hochfrequenzenergie bei Abdominoplastiken mit einer reduzierten postoperativen serösen Sekretion von Wundflüssigkeit einhergeht. Es zeigte sich eine 40prozentige Reduzierung der Sekretionsmenge sowie eine um 30 Prozent reduzierte Liegedauer der Drainagen (vgl. Beitrag Richter et al. in diesem Heft).

Harmonic–Spezialinstrumente für die plastische Chirurgie

Ethicon Endo-Surgery bietet speziell für die präzise Präparation von Gewebe in der plastischen Chirurgie den scharfen gebogenen Spatel. Das Instrument, das speziell für die präzise Präparation von Gewebe in der offenen Chirurgie entwickelt wurde, ermöglicht ein leichtes Präparieren verschiedener Gewebeschichten bei gleichzeitiger Koagulation. Während auf beiden Seiten des Spatels schneidende Kanten für eine sichere Gefäß- und Gewebedurchtrennung sorgen, kann mit der gebogenen konkaven Oberfläche die Gefäßkoagulation vorgenommen werden. Die flache konvexe Rückseite des Spatels wird zur stumpfen Dissektion verwendet und bietet die breiteste Koagulationsfläche. Mit der stumpfen Instrumentenspitze kann zusätzlich eine feine Dissektion sowie die punktförmige Koagulation vorgenommen werden. Ähnlich wie konventionelle Skalpelle bietet der scharfe gebogene Spatel ein taktiles Feedback. Da das Instrument mit der ultraschallbasierten Harmonic-Technologie arbeitet, treten bei der Anwendung nur minimale laterale thermische Gewebeschädigungen auf und die Klinge verklebt seltener mit dem Gewebe. Der scharfe gebogene Spatel wird in der Bauchplastik, bei Facelifts sowie bei Brustrekonstruktionen, -verkleinerungen und -vergrößerungen eingesetzt. ■



Info-Telefon 040/5297-5999
Ethicon Endo-Surgery Deutschland
Claudia Stutzki
Hummelsbütteler Steindamm 71
22851 Norderstedt
Tel. 040/5297-5613, Fax 040/52975624
eMail: cstutzki@ethde.jnj.com

Vaginaloperationen im Trend?

Die Fachgesellschaft der plastischen Chirurgen in den USA ist wenig glücklich über die Ausbreitung eines Trends, der bis vor wenigen Jahren noch auf Kalifornien und hier besonders das Umfeld von Hollywood und Beverly Hills beschränkt war. Doch inzwischen werden in verschiedenen Zentren des Landes Eingriffe angeboten, deren Ungefährlichkeit ebenso wenig bewiesen ist wie die Erfüllung des Zwecks, den die darauf spezialisierten Chirurgen auf ihren Websites und in geschickt in bestimmten Medien lancierten „Erfahrungsberichten" geltend machen. Die Protagonisten der Methode sprechen von „the last frontier in Plastic Surgery" – und „frontier", der Hinweis auf die mythische Grenze der amerikanischen Pionierzeit, klingt in vielen amerikanischen Ohren immer gut. Möglicherweise auch in den Ohren jener meist nicht ganz jungen Frauen, auf die das Angebot zielt: Es geht um die sogenannte „vaginal rejuvenation", eine lasergestützte Methode zur Straffung des Muskeltonus im weiblichen Geschlechtstrakt. Der Eingriff wird von den Chirurgen oft in Kombination mit anderen ästhetischen Interventionen angeboten, die dem Sexualleben der Patientin eine Revitalisierung versprechen.

Vaginale „Rejuvenation": Nicht ausreichend getesteter und medizinisch nicht indizierter Eingriff von zweifelhaftem Nutzen

Es lag etwas Warnendes in dem Charakter des Berichtes, mit dem die Tageszeitung *Washington Post* im Frühjahr 2007 ihren Lesern und vor allem Leserinnen kundtat, daß erstmals ein operatives Zentrum in der amerikanischen Hauptstadt Lasereingriffe zur „Verjüngung" des Scheidengewebes anbietet. Neben der neuen Einrichtung in Washington gibt es inzwischen auch in New York

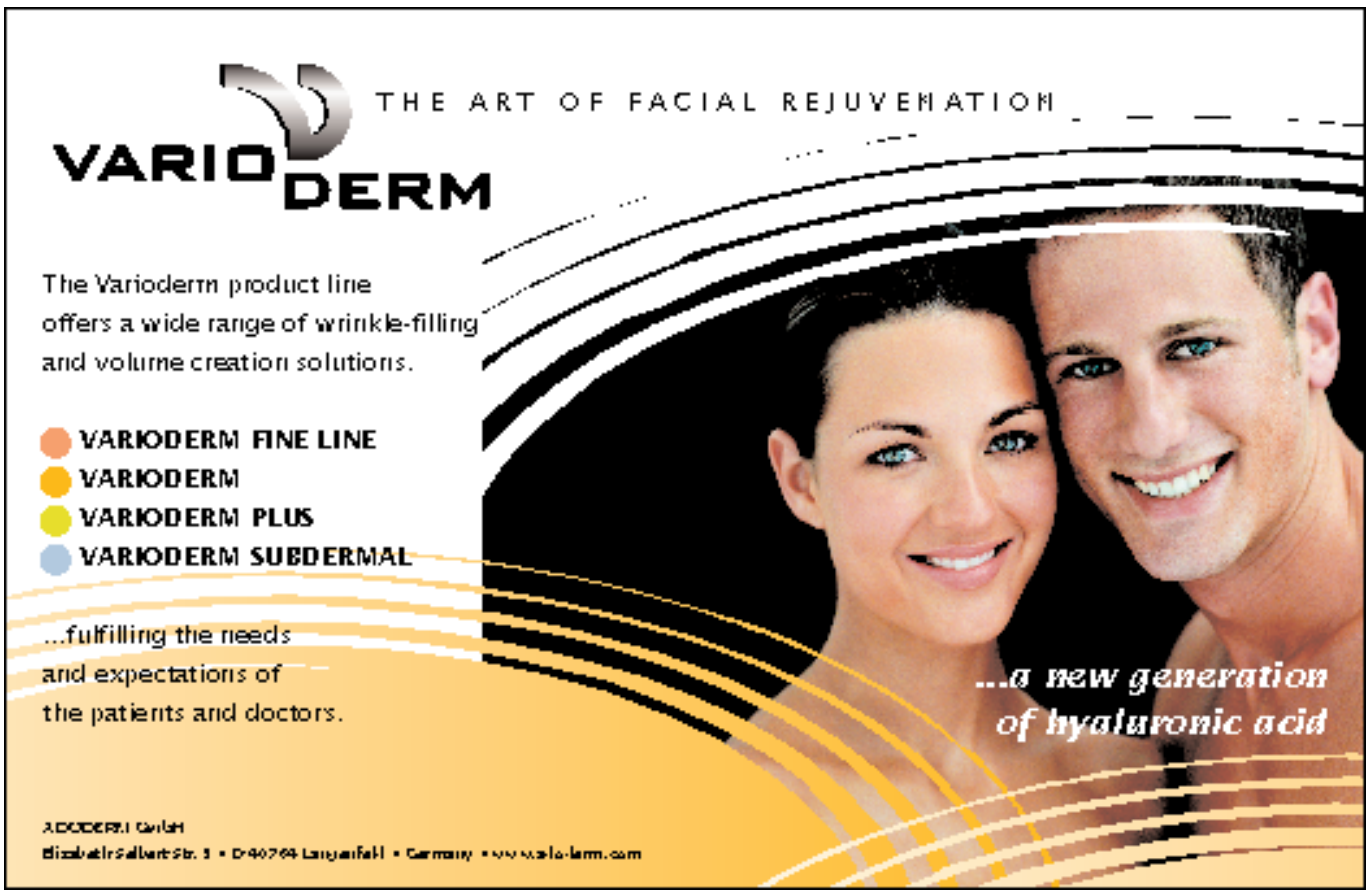

und im amerikanischen Mittelwesten Chirurgen, die für die Methode und ihre Operationskunst werben. Die Kritik an der vaginalen „Rejuvenation“ macht die ethische Dimension der Debatte deutlich: Den Ärzten, die das Verfahren durchführen, wird vorgeworfen, einen nicht ausreichend getesteten und medizinisch nicht indizierten Eingriff an den Patientinnen vorzunehmen. Zwar ist das erste richtig – es gibt keine umfassenden, wissenschaftlichen Ansprüchen genügenden Studien über diesen Eingriff –, doch kontern die Anwender den zweiten Vorwurf durchaus nachvollziehbar: Ist es keine medizinische Indikation, wenn der Patientin mit dem Eingriff geholfen wird, ein erfüllteres Sexualleben zu haben? Bei der vaginalen „Rejuvenation“ wird mit dem Laser die Schleimhaut der Vagina und die darunter liegende Muskelschicht durchtrennt, die Muskeln werden dann chirurgisch so vernäht, daß der Durchmesser der Vagina kleiner („enger“) wird. Als überflüssig betrachtetes Haut- und Schleimhautgewebe wird mit dem Laser abgetragen. Von dem Eingriff machen vor allem Frauen Gebrauch, bei denen altersbedingt oder nach meist mehreren Geburten (oder eine Kombination von beidem) der Muskeltonus in der Vagina nachgelassen hat und der Durchmesser des Hohlorgans größer geworden ist. Die Muskelstraffung soll die sexuelle Empfindung der Patientin verbessern. In einigen Fällen kann – so erklärt Christopher A. Warner, der Leiter der neuen Einrichtung in Washington – durch die operative Erhöhung des Muskeltonus am Scheidenausgang auch jenen Frauen geholfen werden, die nach einer Geburt an Harninkontinenz leiden.



Als geistiger Vater der Methode gilt der „Picasso der Vaginas“, David Matlock aus Los Angeles

Weitere Operationsmethoden werden praktisch immer zusammen mit der vaginalen „Rejuvenation“ angeboten. Bei der Labiaplastik werden übergroße und hervorstehende Schamlippen verkleinert. Probleme mit dieser Symptomatik haben ebenfalls meist Mehrfachgebärende, die Beschwerden äußern sich im mechanischen Reizungen nach langem Gehen oder Laufen und in Schmerzen beim Geschlechtsverkehr. Bei der G-Spot-Amplification wird diese mythische Stelle angeblich höchster sexueller Empfindsamkeit mit Kollagen aufgefüllt. Die Hymenoplastik schließlich hat einen wesentlich längeren kulturgeschichtlichen Hintergrund als die beiden anderen Verfahren: Eine plastisch-chirurgische Wiederherstellung des Jungfernhäutchens wird vor allem von jungen Frauen in Anspruch genommen, in deren Kulturkreisen der „Unberührtheit“ einer die Ehe eingehenden Frau ein hoher Stellenwert beigemessen wird. Manche Spezialisten bieten diesen Eingriff kurzfristig und im „Notdienst“ an. Auch wenn bei manchen Patientinnen der Wunsch nach einem plastischen Eingriff an der Vaginalmuskulatur durchaus einen medizinischen Hintergrund haben mag, wird die Methode von kaum einer Krankenversicherung anerkannt und muß von den Patientinnen selbst getragen werden. Eine vaginale „Rejuvenation“ mit dem Laser kostet rund 9000 Dollar pro Eingriff (Wiederholungen sind nicht ausgeschlossen), die Rekonstruktion des Hymen kostet bei Warner 3000 Dollar. Die Eingriffe können meist in lokaler Anästhesie durchgeführt werden. Als geistiger Vater der Methode gilt David Matlock aus Los Angeles, dem eine Frauenzeitschrift den Beinamen „Picasso der Vaginas“ verliehen hat. Bei Matlock sind praktisch alle die Methode anbietenden Ärzte, einige davon aus Europa, in die Weiterbildung gegangen. Gegen den Arzt gab es ein Disziplinarverfahren durch die kalifornische Ärztekammer, in den letzten Jahren wurden nach Recherche amerikanischer Medien zehn Kunstfehlerprozesse gegen ihn angestrengt. ➜

Besuchen Sie uns
auf dem Kongress
IPRAS 2007
Berlin
26 - 30
Juni
2007

NagorEnhance®

Fortschritte im Bereich der Brustaugmentation und Rekonstruktion

Die Einführung des NagorEnhance® Patienten Garantieprogramms unterstreicht den absolut höchsten Qualitätsanspruch hinsichtlich der Silikon Brustimplantate und auch die Mitverantwortung für die Sicherheit und Zufriedenheit Ihrer Patientinnen.

Ein herausragender Kundenservice, der einerseits den Bedürfnissen und Erwartungen der Ärzte gerecht wird und andererseits das Vertrauen der Patientinnen bestärkt, ist eine Ergänzung zu den hochqualitativen Brustimplantaten der Firma Nagor.

NagorEnhance® bietet eine lebenslange und selbstverständlich kostenfreie Garantie, die den Arzt entlastet und die Erwartungen der Patientinnen erfüllt.

Wichtige Details dieses exklusiven Garantieprogramms und ausführliche Informationen zu den Implantaten erhalten Sie vom Customer Service der Firma Rofil Medro oder vereinbaren Sie doch einfach einen Termin für ein persönliches Gespräch mit Ihrem Gebietsleiter.



NagorEnhance®

Patienten Garantieprogramm

ROFIL MEDRO
Medizinische Produkte
Waagenstrasse 32, 40229 Düsseldorf
Tel: 0211-22 18 66
Fax: 0211- 22 18 67
e-mail: info@rofilmedro.de www.rofilmedro.de

Nagor
Nagor Limited . PO Box 21 . Global House
Isle of Man Business Park
Cooil Road . Douglas . Isle of Man . IM99 1AX . British Isles
Tel: +44 (0) 1624 625556 Fax: +44 (0) 1624 661656
e-mail: enhance@nagor.com www.nagor.com

NagorEnhance® is a registered trademark of Nagor Limited
© Nagor Limited 2007. All rights reserved.



Vollständige plastische Wiederherstellung von Geschlechtstrakt, Gesäß und Busen – „Wonder Women Makeover" für 50 000 Dollar

Der zuständige wissenschaftliche Fachverband, die *American Society of Plastic Surgeons*, bestreitet sowohl die von Matlock und seinen Schülern propagierte Nachfrage nach der Methode als auch deren anatomisch-physiologischen Nutzen. Für das Jahr 2005 hat die Organisation lediglich 793 vaginale „Rejuvenationen" landesweit nachweisen können, was gegenüber den wichtigsten Verfahren in diesem Fachbereich verschwindend wenig ist: So werden in den USA pro Jahr fast 330 000 Fettabsaugungen (Liposuktionen), 300 000 Nasen- und 290 000 Brustrekonstruktionen vorgenommen. Matlock allein will indes mehr als 3000 vaginale „Rejuvenationen" durchgeführt haben. Die Zahlen der Society können in der Tat zu niedrig angesetzt sein, da einige dieser Eingriffe möglicherweise nicht von plastischen Chirurgen, sondern von Gynäkologen durchgeführt werden, deren Fachgesellschaft keine Statistik darüber führt. Der ehemalige Präsident der Society of Gynecologic Surgeons, Thomas G. Stovall aus Memphis im Gliedstaat Tennessee betont, es gäbe keinerlei wissenschaftlichen Nachweis dafür, daß das Abfeuern einiger Laserschüsse die Vaginalmuskulatur versteifen könne. Und überdies habe sexuelle Erfüllung kaum etwas mit dem Muskeltonus in der Scheide zu tun. Das sieht Matlock, der nach eigenen Angaben mit seiner Arbeit pro Jahr 12 Millionen Dollar verdient, indes anders. Der Chirurg, der eine vollständige plastische Wiederherstellung von Geschlechtstrakt, Gesäß und Busen unter dem Titel „Wonder Women Makeover" für 50 000 Dollar anbietet, betreibt eine eigene PR-Firma, die für die Präsenz des Themas vor allem in Frauenzeitschriften wie *Cosmopolitan, Bazaar* und *Vogue* sorgt. Ob sich die von ihm propagierte Methode ausbreitet – vielleicht auch nach Europa – wird sich in naher Zukunft zeigen. Möglicherweise bleibt sie auf die Klientel im kulturell-ökonomischen Umfeld seiner Praxis beschränkt – diese liegt am Sunset Boulevard von Los Angeles.

Ronald D. Gerste

www.*MedWellHotel.*de
unter den TOP10 in Baden-Württemberg
+ Thermen & Klinik-Konzession
sucht Kooperationen oder Verkauf.

Die wasserstrahlassistierte Liposuktion



Seit Einführung der Tumeszenz-Idee durch J. Klein 1985 hat sich die Entfernung unerwünschter Fettdepots zu einem der weltweit häufigsten Eingriffe in der ästhetischen Chirurgie entwickelt. Bisher war die Applikation erheblicher Flüssigkeitsmengen grundsätzlich erforderlich, um die Fettzellen durch Anschwellen („tumescere“) vulnerabel zu machen. Die Infiltration von Tumeszenzflüssigkeit in den üblichen Mengen bedingt allerdings eine für die intraoperative Präzision ungünstige Anschwellung des Behandlungsareals sowie in einigen Fällen eine Annäherung der Plasmakonzentrationen an kritische Werte. Dadurch sind intra- und postoperativ verschiedene Nebenwirkungen hinsichtlich der Sicherheit des Patienten und hinsichtlich des Behandlungsergebnisses möglich.

Vorbereitung und Auflockerung des Fettgewebes durch den sanften Wasserstrahl

Die wasserstrahlassistierte Liposuktion (WAL) der Firma Human Med AG aus Schwerin gilt als eine Weiterentwicklung der Tumeszenz-Methode, die die Vorteile der Auflockerung des Fettzellverbands nutzt und die Nachteile der hohen Kochsalz- und Medikamentenbelastung vermeidet. Bei der WAL wird bis zu 70 Prozent weniger Tumeszenzlösung benötigt. Die Vorbereitung und Auflockerung des Fettgewebes erfolgt durch den sanften Wasserstrahl, die Wirkung des Sprühstrahls ist wesentlich schneller und gezielter als der langsame Diffusions- und Osmoseprozeß bei der herkömmlichen TLA. Durch die Möglichkeit der simultanen Infiltration und Aspiration während der Absaugung kann die Lokalanästhesie und die Auflockerung des Fettgewebes jederzeit bedarfsgerecht angepaßt werden. Die sehr guten Ergebnisse sowie die Patientenzufriedenheit machen die WAL Methode zu einem verbesserten Standard in der Liposuktion. ■

Dr. Inge Matthiesen, Human Med AG
Gustav-Hennemann-Straße 9, 19061 Schwerin
Tel. 0385/39570-0, Fax 39570-10
eMail: info@humanmed.com

Die tollste Erfindung seit es Pflaster gibt!

EPIGLU® Neu!
SINGLE DOSE



EPIGLU® kleben statt nähen!

EPIGLU® günstiger als Nadel und Faden · Sprechstundenbedarf · infektionssicherer Wundverschluss · Arbeits- und Spielfähigkeit sofort wieder hergestellt · waschen/duschen möglich · auch für lange Spannungswunden · schnell auspolymerisiert!

Fordern Sie Ihr Muster an und überzeugen Sie sich selbst, denn EPIGLU® ist anders!

MEYER-HAAKE MEDICAL INNOVATIONS
Meyer-Haake GmbH – Medical Innovations · Am Joseph 9 · 61273 Wehrheim · Deutschland
Telefon 0 60 81 - 44 61-0 · Fax 0 60 81 - 44 61- 22 · Info@meyer-haake.com · www.meyer-haake.com

Mit monophasischem Hyaluronsäurefiller zu anhaltendem kosmetischen Erfolg

Der erste monophasische Hyaluronsäurefiller Belotero bewirkt einen längerfristigen Therapieerfolg nach Korrektur nasolabialer Falten, das zeigte eine Studie an 114 Probanden, von denen 81 Prozent einen signifikanten und klinisch relevanten Behandlungserfolg nach sechs Monaten zeigten. Besonders beachtenswert ist der Nachweis der Wirksamkeit nach anschließender dreimonatiger fakultativer Nachbeobachtung: Selbst nach neun Monaten betrug die Erfolgsrate noch 66 Prozent. Die Therapie wurde als hoch effektiv und sehr gut verträglich bewertet. Den kosmetischen Behandlungserfolg beurteilten 98 Prozent der Probanden und über 90 Prozent der Prüfärzte als gut oder



Ausgeprägte Falten, wie z.B. Nasolabialfalten, die vom Nasenwinkel bis zum Mundwinkel verlaufen, können besonders effektiv mit Belotero® Basic behandelt werden.

sehr gut. Die prospektive, multizentrische klinische Studie wurde über einen Zeitraum von 24 Wochen an vier Studienzentren in Deutschland durchgeführt. Die anschließende Teilnahme an einer 12wöchigen Nachbeobachtungsphase basierte auf der freiwilligen Entscheidung der Probanden.

Insgesamt wurden 114 Probanden mit nasolabialen Falten behandelt

Das Behandlungsergebnis wurde unmittelbar vor und nach der Behandlung, sowie zwei, vier, zwölf und 24 Wochen nach der Implantation des Dermalfillers durch zwei Dermatologen und zwei plastische Chirurgen beurteilt. Die Fotodokumentation wurde zusätzlich von einem unabhängigen Dermatologen bewertet. Die letzte Begutachtung

Basisinformation (Stand: April 2005)

TISSUCOL® DUO S 0,5 ml/ 1,0 ml/ 2,0 ml Immuno
Verschreibungspflichtig

TISSUCOL® DUO S Immuno ist ein biologischer Zweikomponentenkleber, bestehend aus zwei tiefgefrorenen Lösungen in Fertigspritzen.

Zusammensetzung: 1 Fertigspritze mit 1 ml Kleberproteinlösung enthält Humanplasmaproteinfraktion 80 - 120 mg mit Fibrinogen 70 - 110 mg, Blutgerinnungsfaktor XIII 10 - 50 E., Plasmafibronectin 2 - 9 mg, Aprotinin (bovin) 3000 KIE; Hilfsstoffe: Natriumcitrat, Natriumchlorid, Glycin, Human Albumin, Plasminogen, Heparin, Triton, Creatin, Wasser für Injektionszwecke.
1 Fertigspritze mit 1 ml Thrombinlösung enthält: Thrombin (human) 500 I.E., Calciumchlorid x $2H_2O$ 5,88 mg. Hilfsstoffe: Natriumchlorid, Glycin, Human Albumin, Wasser für Injektionszwecke.
Für TISSUCOL DUO S Immuno 0,5 ml und 2,0 ml sind die vorstehenden Werte zu halbieren bzw. zu verdoppeln.

Anwendungsgebiete: TISSUCOL DUO S Immuno wird bei der Gewebeklebung, Blutstillung und zur Unterstützung der Wundheilung angewendet. Gegebenenfalls ist eine Kombination mit resorbierbarem Kollagenvlies oder anderen geeigneten Trägermaterialien möglich.

Gegenanzeigen: TISSUCOL DUO S Immuno sollte nicht intravaskulär angewendet werden, insbesondere bei koronaren Bypass-Operationen ist höchste Vorsicht geboten, um jegliches Risiko der intravasalen Anwendung zu minimieren. Die alleinige Anwendung von TISSUCOL DUO S Immuno ist nicht angezeigt für die Behandlung von massiven arteriellen oder venösen Blutungen. Bekannte Überempfindlichkeit gegen Rindereiweiß oder einen Bestandteil von TISSUCOL DUO S Immuno. Aktueller oder aus der Vorgeschichte bekannter allergisch bedingter Abfall der Zahl der Blutplättchen (Thrombozytopenie Typ II) auf Heparin.TISSUCOL DUO S Immuno darf nicht in die Nasenschleimhaut injiziert werden. Für die Klebung von Nervenanastomosen sollte TISSUCOL DUO S Immuno wegen des hohen Aprotiningehaltes der Kleberproteinlösung - 3000 KIE pro ml - nicht verwendet werden, da durch die lange Resorptionszeit des verfestigten Fibrinklebers die Entstehung von Fibrosen nicht ausgeschlossen werden kann. Es ist nicht bekannt, ob die Verabreichung von TISSUCOL DUO S Immuno während der Schwangerschaft und der Stillzeit negative Auswirkungen auf Mutter und Kind haben kann. Aus diesem Grund ist während der Schwangerschaft und Stillzeit eine strenge Indikationstellung geboten.

Nebenwirkungen: Bei wiederholter Anwendung von TISSUCOL DUO S Immuno, zusätzlich systemischer Verabreichung von Aprotinin oder Überempfindlichkeit gegen Rindereiweiß oder einen anderen Bestandteil kann es zum Auftreten anaphylaktischer oder anaphylaktoider Reaktionen kommen, falls keine prophylaktischen Prämedikationen gegeben werden. Bei Überempfindlichkeitsreaktionen ist die Anwendung sofort abzubrechen, und es sind die gebräuchlichen Notfallmaßnahmen durchzuführen. Die therapeutischen Maßnahmen richten sich nach Art und Schweregrad der allergischen Reaktion. Selbst wenn eine zweite Verabreichung gut vertragen wird, kann eine darauf folgende systemische Gabe schwere anaphylaktische Reaktionen auslösen. Die Symptome von allergischen/ anaphylaktischen Reaktionen können reichen von Flush, Urticaria, Juckreiz, Übelkeit, Blutdruckabfall, Tachykardie oder Bradykardie und Atemnot bis hin zu schwerer Hypotension und anaphylaktischem Schock. In seltenen Fällen können diese Reaktionen auch bei Patienten bei der Erstverabreichung von Aprotinin oder TISSUCOL DUO S Immuno auftreten. TISSUCOL DUO S Immuno sollte nicht intravaskulär angewendet werden, da dies zu anaphylaktischen und/oder thromboembolischen Komplikationen führen kann, die lebensbedrohlich sein können. Speziell bei koronaren Bypass-Operationen sollte TISSUCOL DUO S Immuno mit Vorsicht angewendet werden, um jegliches Risiko der intravasalen Anwendung zu minimieren. Aufgrund des Heparingehaltes von TISSUCOL DUO S Immuno können seltene Antikörpervermittelte schwere Thrombozytopenien (Typ II) mit Thrombozytenwerten deutlich unter 100.000/µl oder einem schnellen Abfall auf weniger als 50 % des Ausgangswertes beobachtet werden. Bei nicht Sensibilisierten beginnt der Thrombozytenabfall in der Regel 6 – 14 Tage nach Behandlungsbeginn, bei Sensibilisierten unter Umständen innerhalb von Stunden. Die schwere Form der Thrombozytopenie kann verbunden sein mit arteriellen und venösen Thrombosen/Thromboembolien, Verbrauchskoagulopathie, evtl. Hautnekrosen an der Injektionsstelle, Petechien, Purpura und Meläna. In solchen Fällen ist TISSUCOL DUO S Immuno sofort abzusetzen. Der Patient muß darüber informiert werden, daß bei ihm auch in Zukunft keine Heparin-haltigen Arzneimittel mehr angewendet werden dürfen. Wegen der genannten gelegentlich auftretenden ungünstigen Wirkung des Heparins auf die Thrombozyten muß deren Zahl, insbesondere zu Beginn der Behandlung mit diesem Arzneimittel, engmaschig kontrolliert werden. Bei der Anwendung von aus menschlichem Blut hergestellten Arzneimitteln ist die Übertragung von Infektionskrankheiten durch Übertragung von Erregern - auch bislang unbekannter Natur - nicht völlig auszuschließen. Deshalb werden die Spender nach strengen Kriterien ausgewählt, die Plasmaspenden getestet und selektiert sowie die Plasmapools kontrolliert. Im Herstellungsprozeß sind Maßnahmen zur Abtrennung und Inaktivierung von Viren enthalten.

Pharmazeutischer Unternehmer: Baxter Deutschland GmbH, 85716 Unterschleißheim
Korrespondenzadresse: Baxter Deutschland GmbH, BioScience, Im Breitspiel 13, 69126 Heidelberg

erfolgte am Ende des Nachbeobachtungszeitraums nach 36 Wochen. Hauptparameter zur Beurteilung der Wirksamkeit war das Behandlungsergebnis 24 Wochen nach Implantation. Die Ausprägung der Nasolabialfalten wurde anhand eines internationalen standardisierten Bewertungssystems (Severity Rating Scale – SRS) dokumentiert. Als Behandlungserfolg galt eine Verbesserung auf der SRS-Skala nach 24 Wochen um mindestens einen Punkt. Die Verträglichkeit sowie das kosmetische Ergebnis wurden sowohl durch den Prüfarzt, als auch durch die Studienteilnehmer beurteilt. Insgesamt wurden 114 Probanden zur Korrektur nasolabialer Falten mit Belotero behandelt. Die Studienteilnehmer – 103 Frauen und 11 Männer – waren zwischen 30 und 60 Jahren alt (im Mittel 50 Jahre), mit mäßiger bis starker Ausprägung der Nasolabialfalten (SRS-Wert 3-4). 109 Teilnehmer beendeten die 24wöchige Studienphase, 35 nahmen zusätzlich an der 12wöchigen Nachbeobachtungsphase teil. Während der gesamten Studienlaufzeit traten keine schweren, unerwünschten Ereignisse im Zusammenhang mit der Prüfmedikation auf. Die positiven Ergebnisse der klinischen Studie lassen sich nach den Ausführungen des Studienleiters und plastischen Chirurgen Johannes Reinmüller (Wiesbaden) auch durch die besonderen Produkteigenschaften des Dermalfillers Belotero erklären: „Der erste monophasischen Filler Belotero ist dank unterschiedlicher Dichtezonen im Gel in der Lage, sich dem umliegenden Gewebe optimal anzupassen. Belotero ist ebenso gut zu verarbeiten, wie wir es früher vom Kollagen kannten, doch ohne dessen Risiko“. dr. stiedl

Literatur

Dirting K, Reinmüller J, Steinkraus V, Wolters M (Publikation in Vorbereitung) Wirksamkeit und Verträglichkeit des Hyaluronsäure Fillers IMD1 Basic (Belotero® Basic) bei Nasolabialfalten

Merz Pharmaceuticals GmbH
Tel. 069/1503-810
eMail: contact@merz.de



NASHA™-Augmentation fördert Bindegewebsneubildung

Unter den nicht-permanenten Verfahren zur Glättung von Falten im Gesichtsbereich oder zur Lippenaugmentation nimmt die stabilisierte, nicht-animalische Hyaluronsäure NASHA™ (Restylane) aufgrund ihrer langen Haltbarkeit eine Sonderstellung ein, wie u. a. bereits eine Vergleichsstudie von Lindqvist et al. zeigte (2005). Aufgrund der sehr geringen Veränderungen, die hier zur Stabilisierung am humanen Hyaluronsäure-Molekül vorgenommen wurden, zeichnet sich Restylane durch gute Verträglichkeit, Formstabilität und Haltbarkeit aus. Eine aktuelle amerikanische Studie von Wang et al. (2007) belegt nun in vivo, daß die Augmentation mit NASHA wegen ihrer besonderen Eigenschaften zu einer Neuausrichtung der Fibroblasten und zur Neubildung von Kollagen führt.

Neu-Synthese von Kollagen wurde mit Hilfe genetischer Marker nachgewiesen

Primäres Endziel der klinischen Untersuchung war die Frage, ob die endogene Synthese einer neuen extrazellulären Matrix mit dem Grad und der Dauer der klinischen Besserung nach einer Injektion mit kreuz-vernetzter Hyaluronsäure zusammenhängt. Hierzu wurde elf gesunden Probanden (mittleres Alter: 74 Jahre) Restylane oder als Kontrolle am anderen Arm die Trägersubstanz NaCl-Lösung 0,9prozentig je dreimal am Unterarm injiziert. Nach jeweils vier und 13 Wochen wurden Hautproben entnommen und mit verschiedenen biochemisch-histologischen Verfahren untersucht. Nach der Injektion traten lediglich leichte Hautirritationen an der Injektionsstelle auf, die nach 24 bis 48 Stunden verschwanden. In den Proben der mit NASHA injizierten Hautpartien konnte die Neu-Synthese von Kollagen mit Hilfe genetischer Marker nachgewiesen werden, gefunden wurde dabei neu synthetisiertes Typ-I Prokollagen. Gleichzeitig wurde ein im Vergleich zu den Kontrollen erhöhter Level von Prolyl-4-Hydroxylase nachgewiesen, einem Enzym, das vermehrt in Fibroblasten auftritt, die aktiv Prokollagen produzieren. Ein weiterer Hinweis auf die De-novo-Kollagensynthese war der Nachweis erhöhter Werte von Wachstumsfaktoren, die typischerweise die Kollagensynthese in der Haut stimulieren.

NASHA beeinflußt die Fibroblasten mechanisch

Nach vier und 13 Wochen wurden in mit NASHA behandelten Hautpartien zahlreiche gedehnte Fibroblasten gefunden, die in Bindegewebsstränge eingebunden waren. Viele dieser Zellen enthielten raues endoplasmatisches Retikulum, was für eine erhöhte Kollagensynthese spricht. Aufgrund dieser In-vivo-Ergebnisse durchgeführte In-vitro-Untersuchungen zeigten keinen Hinweis für eine Bindung von Fibroblasten an NASHA und somit keinen Hinweis für einen direkten Einfluß der Hyaluronsäure auf die Fibroblasten. Die De-novo-Kollagensynthese beruht also nicht auf einer Defektheilung oder Fremdkörperreaktion. Durch die lang anhaltende mechanische Dehnung des Gewebes mit der Hyaluronsäure bei gleichzeitig hohem Flüssigkeitsniveau kommt es zur Neuausrichtung der Fibroblasten und Kollagensynthese – die Folge ist juveniles Bindegewebe.

Aufgrund ihrer besonderen Struktur ist die nicht animalische stabilisierte Hyaluronsäure NASHA nicht nur lang haltbar, sondern der menschlichen Hyaluronsäure so ähnlich, daß sie nicht als Fremdkörper erkannt und attackiert wird. Dadurch bleibt NASHA länger und formstabil in der Haut und versorgt die Gewebezellen aufgrund ihrer hohen Speicherkapazität während dieser Zeit mit lebensnotwendiger Feuchtigkeit. So bleibt den Fibroblasten genug Zeit für eine Neuausrichtung und es bildet sich neues Bindegewebe. Aufgrund der langen Halbwertszeit von Kollagen in der Haut nehmen die Studienautoren an, daß eine Akkumulation von Kollagen durch multiple NASHA-Injektionen mit der Zeit einen anhaltenden kosmetischen Effekt hat. ■

Literatur

Wang F, et al (2007) In vivo stimulation of de novo collagen production caused by cross-linked hyaluronic acid dermal filler in photodamaged human skin. Arch Dermatol 143: 155–163.

Ågerup B, Wik O (2001) NASHA – Die Monographie. Q-Med 1–17

Lindqvist C, Tveten S, Eriksen Bondevik B, Fagrell D (2005) A randomized, evaluator-blind, multicenter comparison of the efficacy and tolerability of perlane versus zyplast in the correction of nasolabial folds. Plastic and Reconstructive Surgery 115 : 282–292

Q-Med GmbH
Andrea Forch, Berliner Ring 89, 64625 Bensheim
Tel. 06251/77079-18, Fax 77079-11
eMail: info-germany@q-med.com

EuromedClinic®
Kompetent. Individuell. Privat.



Die EuromedClinic ist die größte Privatklinik in der Wachstumsregion Nürnberg/Fürth/Erlangen. In unserem modernen und attraktiven Klinikkomplex mit 16 Privatpraxen, 200 Betten, 8 OPs, Intensivstation, etc. behandeln wir jährlich über 35.000 Privatpatienten ambulant und stationär.

Zur Abrundung unseres Leistungsspektrums suchen wir eine/n

Ärztin / Arzt für Plastische Chirurgie

Sie sehen Ihren Schwerpunkt in der ästhetischen Chirurgie, beherrschen aber das gesamte Spektrum des Fachs mit rekonstruktiver Chirurgie und im Idealfall auch Handchirurgie. Hohe Behandlungsqualität und nachhaltig zufriedene Patienten sind Ihre Erfolgsfaktoren.

Neben Ihrem ausgezeichneten medizinischen Können haben Sie ein ausgeprägtes unternehmerisches Verständnis. Daher möchten Sie die Vorteile einer Tätigkeit in einem Krankenhaus mit denen einer Niederlassung verknüpfen.

Die EuromedClinic stellt den Ärzten die Privatpraxis sowie die gesamte Infrastruktur eines Krankenhauses (OP, Bettenstation, etc.) zur Verfügung und bekommt dafür eine Umsatzbeteiligung. Das Investitionsrisiko verbleibt also bei der Klinik. Die vorhandenen Privatpatienten bieten Ihnen von Beginn an ein großes Potential.

Für Bewerbungen und weitere Informationen wenden Sie sich bitte an:

EuromedClinic GmbH
c/o hb research GmbH & Co. KG · Am Stadtpark 49 · 81243 München
Frau Beate Härtl · info@hb-research.com · www.hb-research.com
Fon: +49 (0)89/990167-0 · Fax: +49 (0)89/990167-29
www.euromed.de

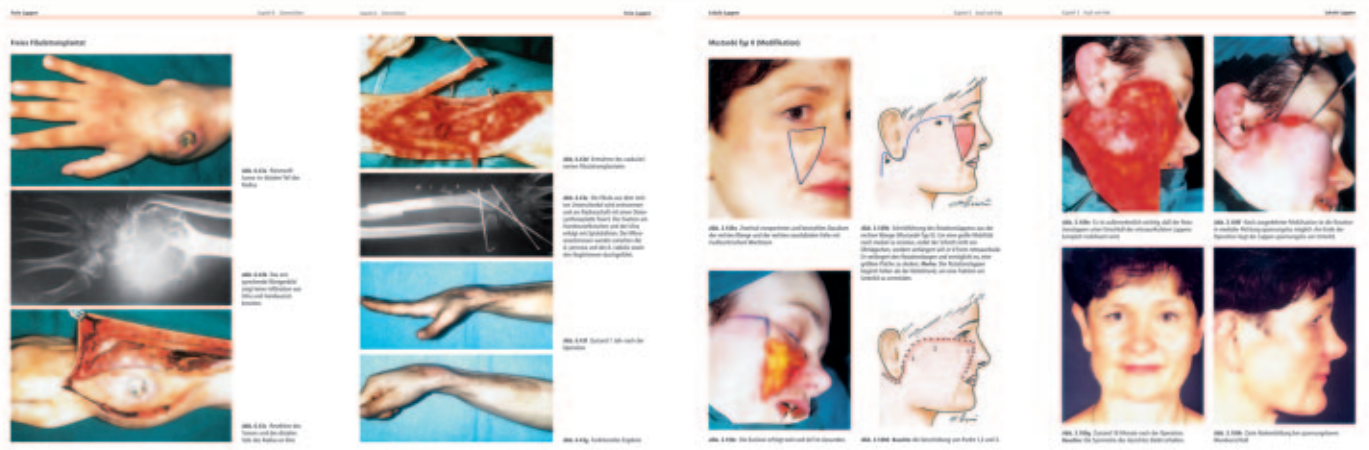

Das Standardwerk

English Edition available soon!



Neven Olivari
Praktische Plastische Chirurgie
Ein Operationsatlas

2004. Atlasformat
21 x 29,7 mm. Gebunden.
XVI, 944 Seiten.
Über 2800 Abbildungen
(davon 620 Farbzeichnungen),
ISBN 978-3-922777-55-7
€ 189,–

Empfohlen von der Deutschen Gesellschaft der Plastischen, Rekonstruktiven und Ästhetischen Chirurgen (DGPRÄC)

Zu bestellen bei
jeder Buchhandlung
oder direkt bei:

Kaden Verlag,
Ringstraße 19b
69115 Heidelberg
Tel. 06221/1377600
Fax 29910
Internet:
www.kaden-verlag.de

KADEN

Autologe Brustrekonstruktion mit dem DIEP-Lappen

Alexander D. Bach, Andreas Arkudas, Ulrich Kneser, Mareike Leffler, Raymund E. Horch

Die autologe Brustrekonstruktion nach einer Ablatio mammae wurde in den letzten Jahren durch die Weiterentwicklung der mikrochirurgischen Rekonstruktionsverfahren zunehmend standardisiert. Sie ermöglicht daher neben der Wiederherstellung der Form eine deutliche Verbesserung des Körperempfindens und des Lebensgefühls der betroffenen Frau [10, 16]. Prinzipiell untermauern die derzeit publizierten Daten sowohl den primären als auch den sekundären Brustaufbau nach einer Ablatio mammae. Aufgrund der derzeit zunächst überwiegend durchgeführten brusterhaltenden Verfahren wird eine Brustwiederherstellung oftmals sekundär durchgeführt. Dabei spielen unter anderem auch organisatorische Gründe eine Rolle, weil es immer noch verhältnismäßig wenige Kliniken gibt, die das volle Spektrum der mikrochirurgischen Brustrekonstruktion mit allen Möglichkeiten leisten können. Sofern im Rahmen der primären Behandlung des Mammakarzinoms auch eine Chemotherapie oder eine Bestrahlung erforderlich wird, so sollte diese möglichst vor der DIEP-Transplantation abgeschlossen sein [3, 14, 17, 18].

Im Gegensatz zum freien TRAM-Lappen besitzt der DIEP-Lappen keine Bauchmuskelanteile mehr

Oftmals kommen Patientinnen zur Rekonstruktion, bei denen eine alloplastische Brustwiederherstellung vorangegangen ist, beispielsweise durch den Einsatz von Silikonimplantaten mit oder ohne vorherige Gewebedehnung [7]. Bei bestrahlter Haut ist dieses Verfahren jedoch nicht nur durch die Kapselbildung limitiert, sondern auch verhältnismäßig komplikationsträchtig und führt häufig zu unzureichenden Ergebnissen [12, 13]. Die früher vielfach verwendeten lokalen gefäßgestielten Haut-Muskel-Lappen – M. latissimus dorsi oder der gestielte TRAM-Lappen (Transverser Rectus Abdominis Myokutan-Lappen) gegebenenfalls auch in Verbindung mit einem Silikonimplantat – werden heute von vielen Autoren nur noch als Rückzugsvariante oder allenfalls als Methoden der zweiten Wahl angesehen. Besonders der Latissimus-dorsi-Lappen ist aufgrund des relativ geringen Gewebevolumens – ohne den Einsatz von Prothesen –

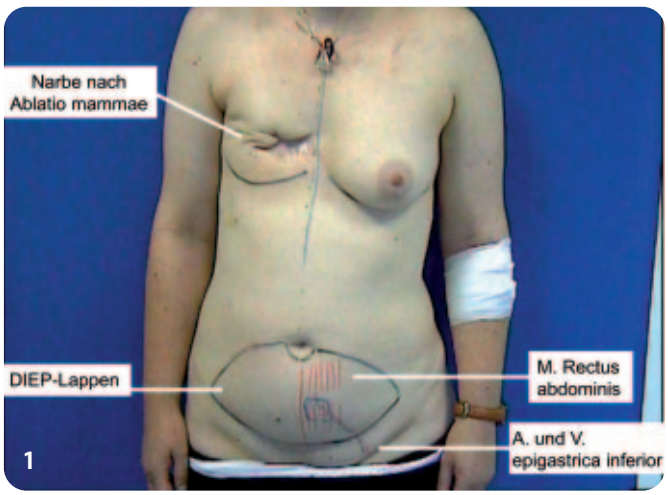

Abb. 1 Präoperative Einzeichnung

lediglich zur Rekonstruktion einer kleinen Brust geeignet [9, 11].

Das Standardverfahren für die autologe Brustrekonstruktion mit Eigengewebe ist heutzutage der DIEP-Lappen (Deep Inferior Epigastric Perforator-Lappen) oder der mittlerweile extrem muskelsparende MS2-TRAM-Lappen [2, 6, 11, 15]. Im Gegensatz zum freien TRAM-Lappen besitzt der DIEP-Lappen keine Bauchmuskelanteile mehr. Die Blutversorgung wird allein durch ein sogenanntes Perforatorgefäß ausgehend von den inferioren epigastrischen Gefäßen gewährleistet, welches sorgfältig freipräpariert wird. Dadurch bleibt die Bauchwand in ihrer Struktur intakt und ungeschwächt [1]. Zu dieser Gruppe der sogenannten Perforator-Lappen zählten etwa im eigenen Vorgehen auch der S-GAP-Lappen (Superficial Gluteal Artery Perforator-Lappen) [5] und der freie Gracilis-Perforator-Lappen [8]. Diese stellen eine Alternative dar, falls kein Gewebe aus der abdominellen Spenderregion verfügbar ist. Beim S-GAP-Lappen wird Gewebe aus der Hüftregion und beim Gracilis-Lappen solches aus der Oberschenkelinnenseite verwendet. All diesen Verfahren ist jedoch gemeinsam, daß ihre Durchführung technisch anspruchsvoll ist. Sie setzen die Verfügbarkeit eines mikrochirurgisch erfahrenen Operationsteams voraus und müssen somit als Eingriffe gelten, die ausschließlich in einem spezialisierten Zentrum vorgenommen werden sollten.

Im folgenden wird die typische Operationssequenz einer sekundären autologen Brustrekonstruktion durch einen DIEP-Lappen nach kompliziertem langjährigen Verlauf mit Strahlenulkus und Rippennekrose nach brusterhaltender Therapie vorgestellt (Abb. 1–60).

Die im Rahmen dieses Konzeptes weiterhin gegebenenfalls erforderliche angleichende Straffung der Gegenseite sowie die Rekonstruktion des Mamillen-Areola-Komplexes wird hier nicht gesondert gezeigt. Im eigenen Vorgehen werden diese weiteren Schritte je nach individuellem Befund zwei- oder mehrzeitig durchgeführt.

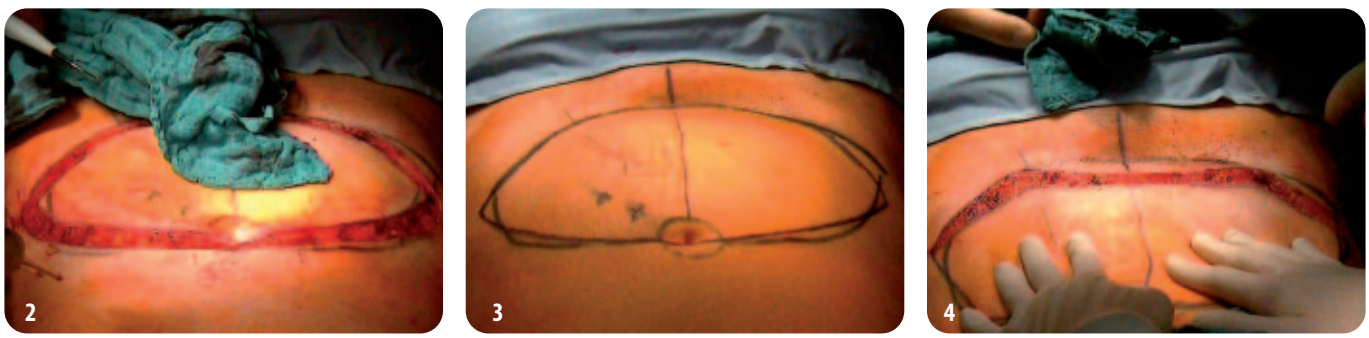

Abb. 2–4 Umschneidung des DIEP-Lappens

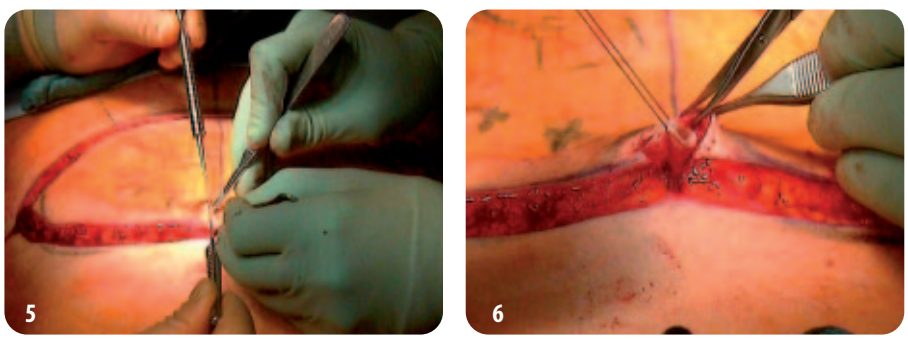

Abb. 5,6 Umschneidung des Nabels

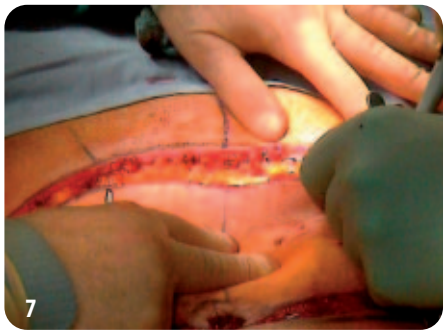

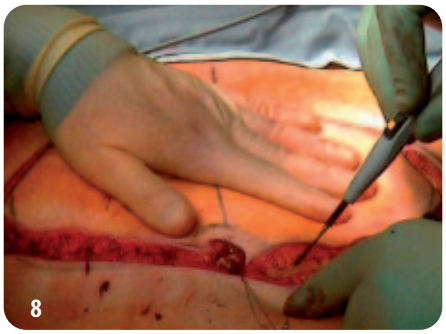

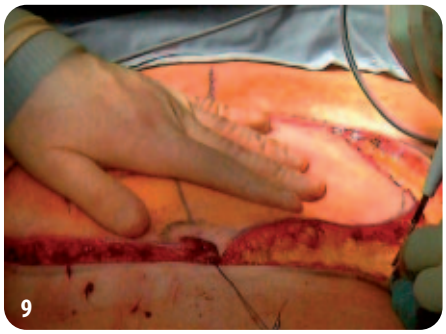

Abb. 7–9 Präparation bis auf die Bauchwandfaszie



Abb. 10 Rechtsseitig beginnend das Darstellen der lateralen und medialen Perforatorenreihe

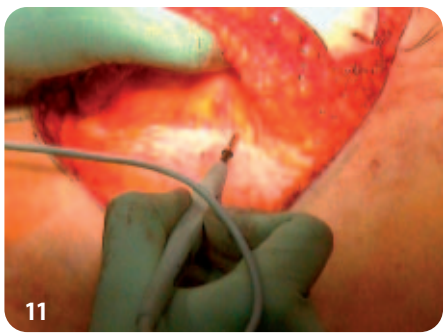

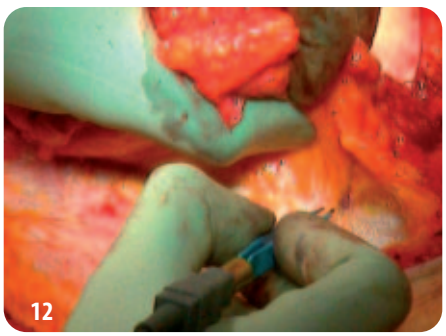

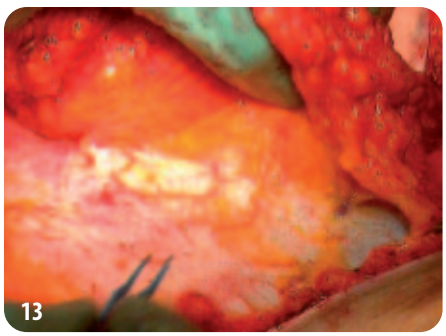

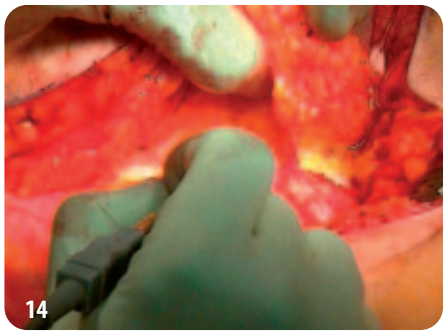

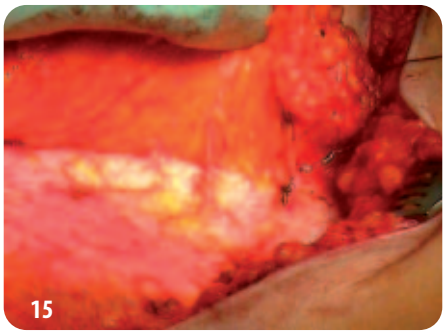

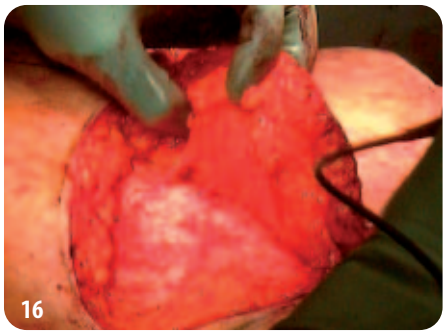

Abb. 11–16 Linksseitig Mobilisieren des Haut-Fettlappens von der Bauchwand und Darstellen der lateralen und medialen Perforatorenreihe

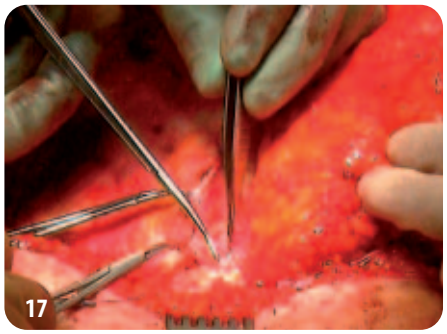

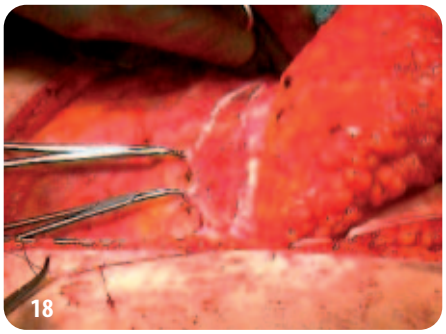

Abb. 17,18 Lateral Inzision der Rektusfaszie

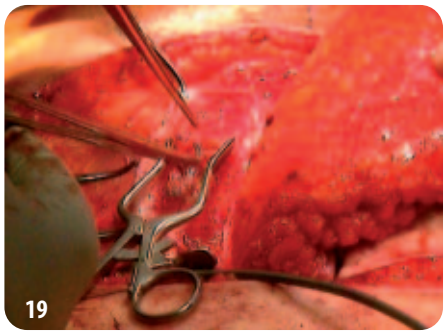

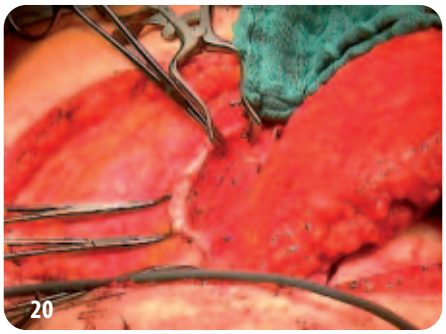

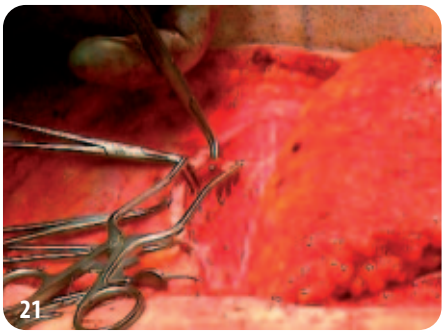

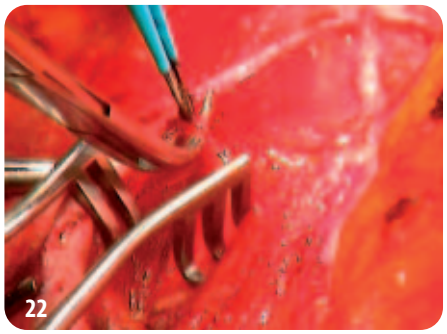

Abb. 19–22 Präparation des Perforatorlappengefäßbündels aus dem Rektus-Muskel

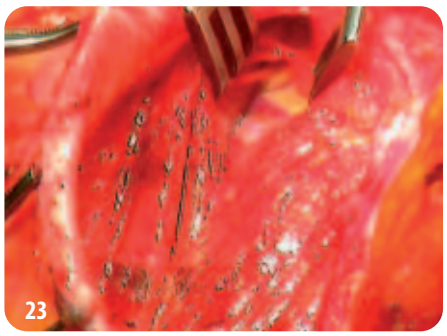

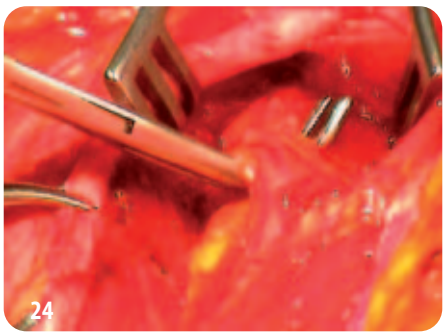

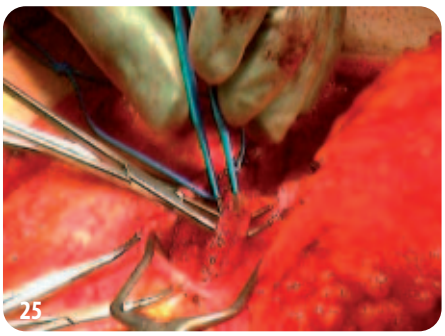

Abb. 23–25 Mobilisation der A. epigastrica inferior mit ihren Begleitvenen

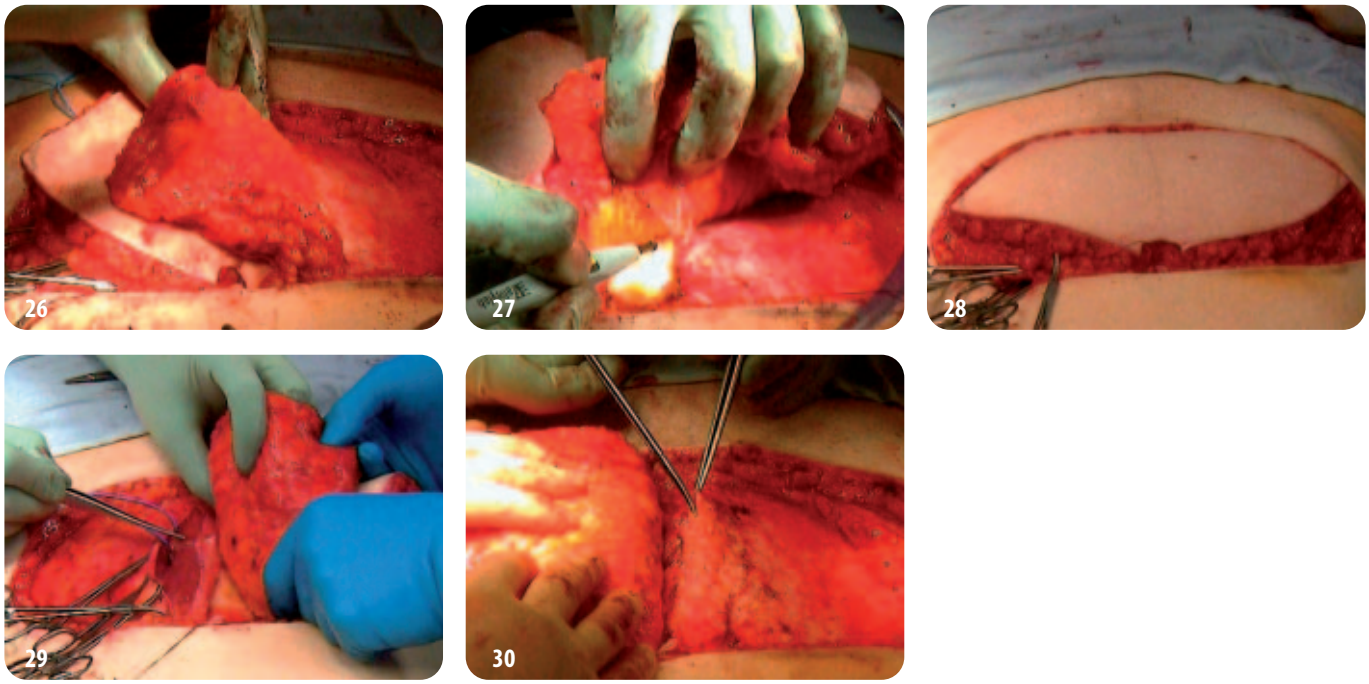

Abb. 26–30 Vollständige Mobilisation des DIEP-Lappens

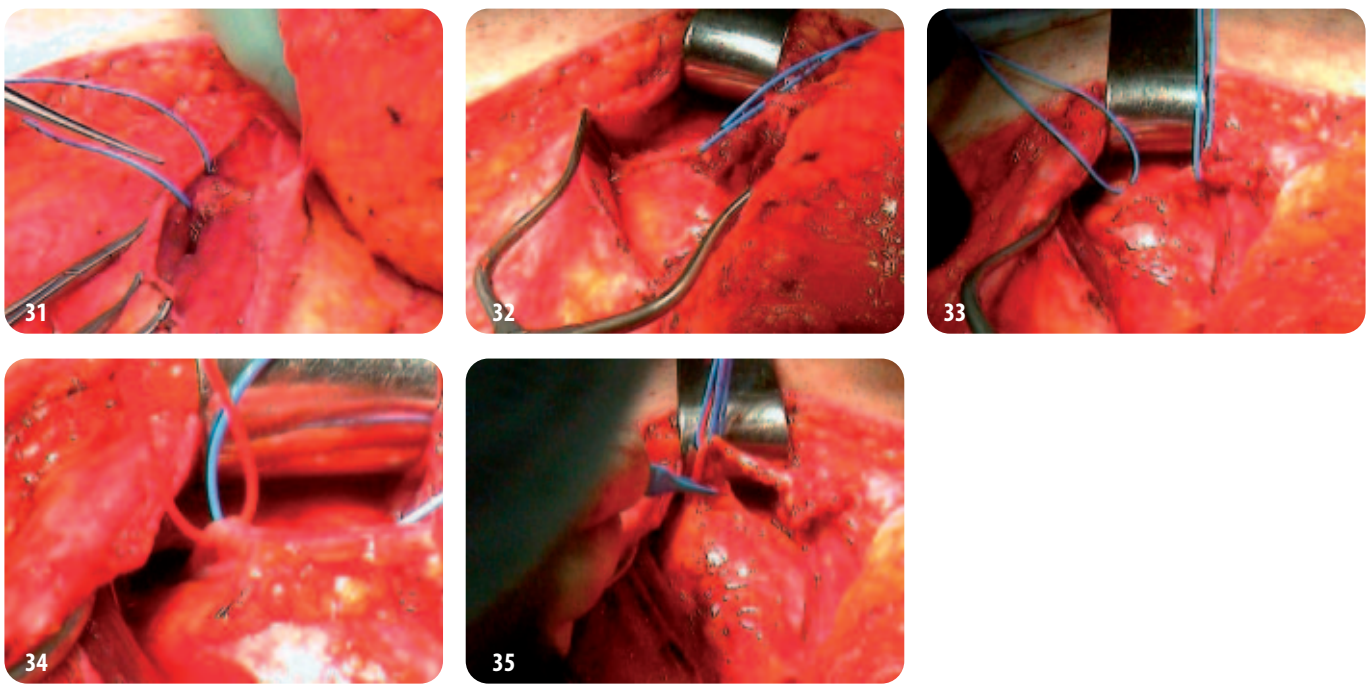

Abb. 31–35 Präparation des Lappenstiels bis an den Ursprung aus der Arteria iliaca externa

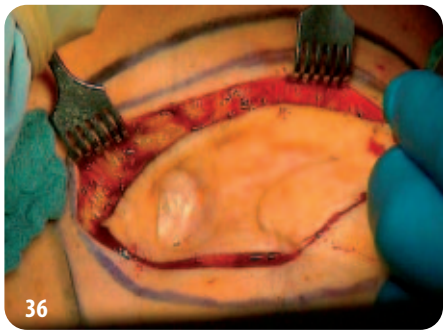

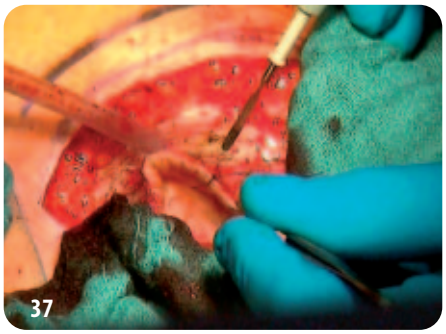

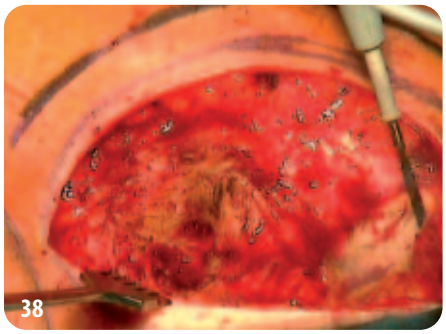

Abb. 36–38 Resektion der instabilen Narbenplatte nach komplizierter Wundheilung im bestrahlten Areal der ehemaligen Ablationsnarbe

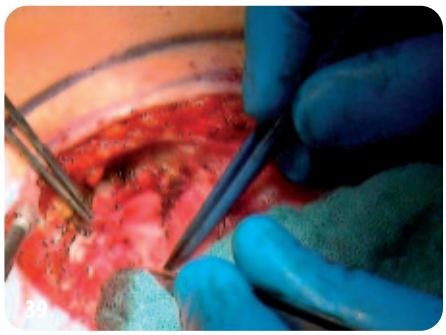

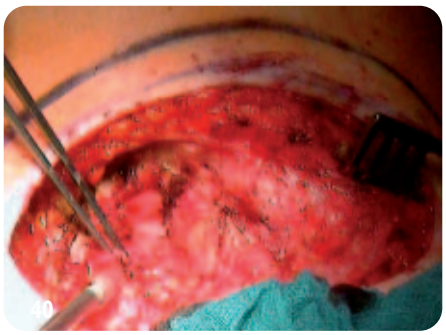

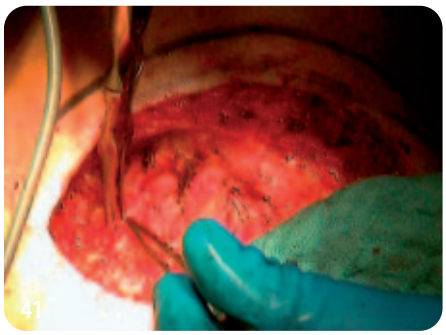

Abb. 39–41 Freipräparation und partielle Resektion der fünften Rippe

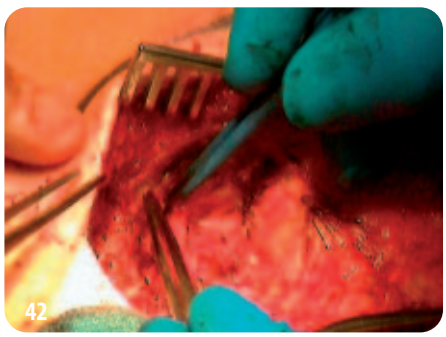

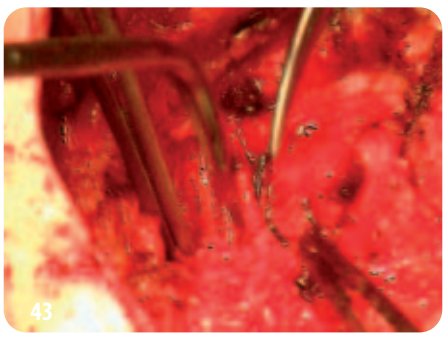



Abb. 42–44 Darstellung der A. mammaria interna mitsamt zwei Begleitvenen

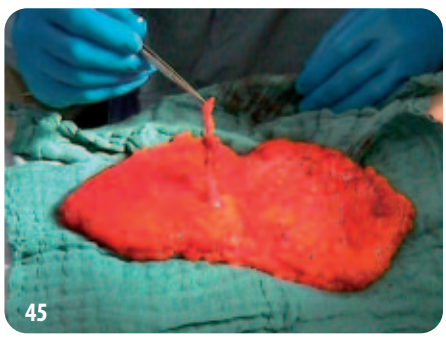



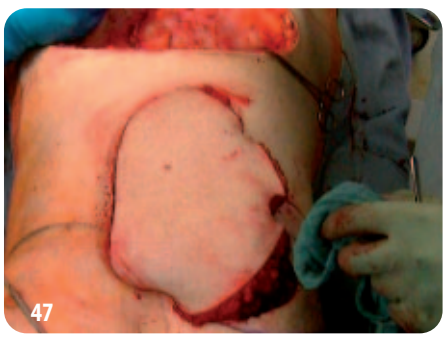

Abb. 45 Vollständiges Absetzen des Lappens

Abb. 46, 47 Provisorisches Fixieren des Lappens

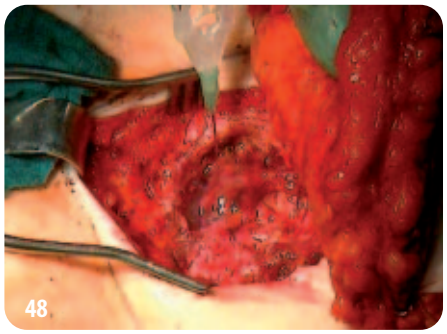

Abb. 48 Applikation von 1 ml Fibrinkleber TISSUCOL (Fa. Baxter) im Bereich der Gefäßanastomosen.

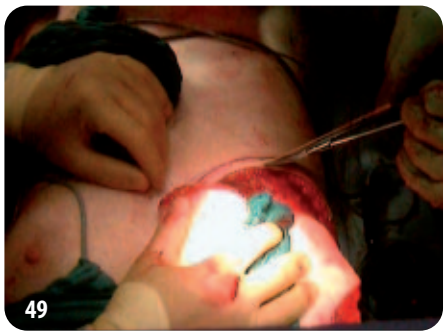





Abb. 49–51 Deepithelialisieren der kaudalen Haut des Empfängersitus bis zur Unterbrustfalte nach Anzeichnung zur Rekonstruktion einer vollständigen ästhetischen Einheit



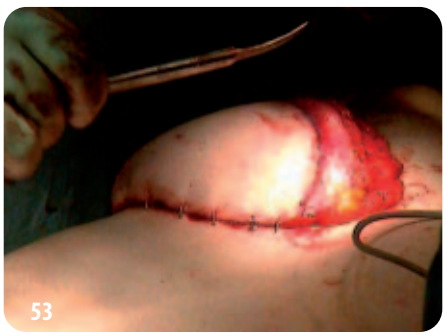

Abb. 52, 53 Deepithelialisieren im kranialen Anteil des Lappens



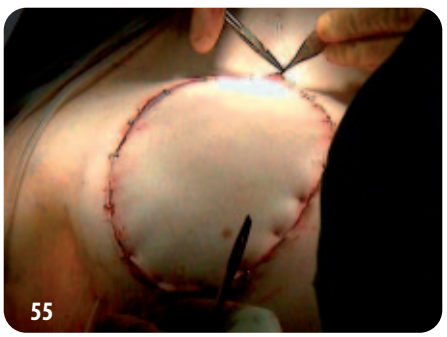



Abb. 54–56 Einnaht des Lappens











Abb. 57–61 Verschluß der Bauchdecke mit Nabeltransposition



Abb. 62 Operationsende



Abb. 63 Frühpostoperatives Ergebnis bei der hier vorgestellten Patientin (Abb. 1–62) nach sechs Wochen. Die Mamillenrekonstruktion steht noch aus



Abb. 64 Beispiel einer Sofortrekonstruktion mit DIEP-Flap und Mamillenrekonstruktion bei einer anderen Patientin



MERZ. Modulare Konzepte

Für sichtbar schöne Haut

MERZ. Modulare Konzepte: Kompetenz in der ästhetischen Medizin.

Hyal-System® zur Hautverjüngung.

Belotero® zur Behandlung von mittleren bis tiefen Falten sowie zur Lippenaugmentation.

Hyal-System

Verjüngt die Haut auf ganzer Fläche.

BELOTERO®

Literatur

1. Allen RJ (2003) DIEP versus TRAM for breast reconstruction. Plast Reconstr Surg 111: 2478
2. Arnez ZM, Bajec J, Bardsley AF, et al (1991) Experience with 50 free TRAM flap breast reconstructions. Plast Reconstr Surg 87: 470–478
3. Bostwick J 3rd (1990) Reconstruction after mastectomy. Surg Clin North Am 70: 1125–1140
4. Boyd JB, Taylor GI, Corlett R (1984) The vascular territories of the superior epigastric and the deep inferior epigastric systems. Plast Reconstr Surg 73: 1–16
5. Feller AM, Richter-Heine I, Rudolf KD (2002) The superior gluteal artery perforator flap (S-GAP-Flap). Handchir Mikrochir Plast Chir 34: 257–261
6. Hartrampf CR, Scheflan M, Black PW (1982) Breast reconstruction with a transverse abdominal island flap. Plast Reconstr Surg 69: 216–225
7. Park AJ, Chetty U, Watson AC (1996) Patient satisfaction following insertion of silicone breast implants. Br J Plast Surg 49: 515–518
8. Peek A, Muller M, Exner K (2002) The free gracilis perforator flap for autologous breast reconstruction. Handchir Mikrochir Plast Chir 34: 245–250
9. Schneider WJ, Hill HL Jr, Brown RG (1977) Latissimus dorsi myocutaneous flap for breast reconstruction. Br J Plast Surg 30: 277–281
10. Schover LR (1991) The impact of breast cancer on sexuality, body image, and intimate relationships. CA Cancer J Clin 41: 112–120
11. Schusterman MA, Kroll SS, Weldon ME (1992) Immediate breast reconstruction: why the free TRAM over the conventional TRAM flap? Plast Reconstr Surg 90: 255–261
12. Siggelkow W, Klosterhalfen B, Klinge U, et al (2004) Analysis of local complications following explantation of silicone breast implants. Breast 13: 122–128
13. Tallet AV, Salem N, Moutardier V, et al (2003) Radiotherapy and immediate two-stage breast reconstruction with a tissue expander and implant: complications and aesthetic results. Int J Radiat Oncol Biol Phys 57: 136–142
14. Veiga DF, Sabino Neto M, Ferreira LM, et al (2004) Quality of life outcomes after pedicled TRAM flap delayed breast reconstruction. Br J Plast Surg 57: 252–257
15. Lindsey JT (2007) Integrating the DIEP and muscle-sparing (MS-2) free TRAM techniques optimizes surgical outcomes: presentation of an algorithm for microsurgical breast reconstruction based on perforator anatomy. Plast Reconstr Surg 119: 18–27
16. Kneser U, Jaeger K, Bach AD, et al (2004) Das neue Leben mit der kleineren Brust. MMW Fortschr Med 146 (42): 36–40
17. Bach AD, Kneser U, Kopp J, et al (2004) Möglichkeiten der Brustrekonstruktion. MMW Fortschr Med 146 (42): 40–44
18. Horch RE, Bach AD (2005) Aktuelle Aspekte der Plastischen Chirurgie beim Mammakarzinom. Kongresszeitung DGCH Nr. 2: 2–3

Prof. Dr. med. Raymund E. Horch
Abteilung für Plastische und Handchirurgie
Universitätsklinikum Erlangen
Krankenhausstraße 12
91054 Erlangen
eMail: raymund.horch@chir.imed.uni-erlangen.de



Zirkuläre Dermofettresektionen nach bariatrischer Chirurgie

Dirk F. Richter [1], Alexander Stoff [1], Christoph A. Jacobi [2]

Durch die moderne bariatrische Chirurgie ist es gelungen, eine effiziente und dauerhafte Gewichtsreduktionen bei schwer übergewichtigen Patienten zu erzielen. Bei richtiger Indikation und guter Patientenführung sind diese Verfahren den konservativen Diäten weit überlegen und können die entsprechenden Komorbiditäten wie Bluthochdruck, Diabetes, Gelenkarthrose, Schlafapnoesyndrome etc. ursächlich behandeln und heilen. Der plastische Chirurg, der mit Patienten nach starkem Gewichtsverlust zu tun hat, sollte über die Möglichkeiten und Risiken der zur Verfügung stehenden bariatrischen OP-Verfahren ausreichend Kenntnisse haben, um für seine spätere Operationsplanung wichtige Aspekte mit zu berücksichtigen. Im Groben unterscheiden wir restriktive Verfahren und Malabsorptionsverfahren. In dieses Spektrum fallen:

- Magen-Bypass
- Magenplastik
- Roux-Y
- Biliopankreatische Diversion mit/oder ohne Duodenal Switch
- Justierbares Magenband

Nach der dann erfolgten Gewichtsabnahme und der erforderlichen Gewichtsstabilisierung nehmen zirka 30 Prozent der postbariatrischen Patienten aus großen Zentren wegen der extremen Hautüberschüsse und den damit verbundenen Problemen die Hilfe der rekonstruktiven plastischen Chirurgie in Anspruch [13].

[1]Abteilung für plastische Chirurgie, [2]Zentrum für Minimal-Invasive Chirurgie und Viszeralchirurgie – Interdisziplinäres Adipositas-Zentrum, Dreifaltigkeits-Krankenhaus Wesseling

Insbesondere Bauch, Oberschenkel, Brust, Hüfte, Rücken und Gesäß, aber auch Arme und Gesicht, selten Waden und Unterarme, können erschlaffen

Der starke Gewichtsverlust durch die bariatrische Chirurgie resultiert normalerweise in einer gedehnten und überschüssigen Haut an allen Bereichen des Körpers mit verbleibender lokaler Adipositas. Insbesondere Bauch, Oberschenkel, Brust, Hüfte, Rücken und Gesäß, aber auch Arme und Gesicht, selten Waden und Unterarme, können erschlaffen – was mit erheblichen psychologischen und hygienischen Problemen mit Intertrigo sowie chronischen Entzündungen vergesellschaftet sein kann. Alltägliche Probleme können Behinderungen beim Laufen, Sitzen, und bei körperlichen oder sexuellen Aktivität sein. Es ist nicht selten, daß sich die Patienten, obwohl sie sich insgesamt körperlich aufgrund der meist rückläufigen oder gehaltenen Komorbiditäten besser fühlen, in dem neuen überschüssigen Hautmantel nicht zurechtfinden und daraus neue Probleme entstehen können. Insbesondere Selbstwertstörungen sind zu beobachten. Gerade hier ist es die Aufgabe des plastischen Chirurgen, durch die wiederherstellende Chirurgie eine gesellschaftliche Reintegration und eine Stabilisierung des Selbstwertgefühls zu ermöglichen. Studien haben belegt, daß die abschließende Wiederherstellung der Körpersilhouette nach extremen Gewichtsverlust zu einer dauerhaften Stabilisierung der Gewichtsverhältnisse führt [14, 15]. Diese Erkenntnis macht den plastischen Chirurgen von

Anfang an zu einer Schlüsselfigur für den Gewichtsabnahmeprozeß. Da wir wissen, daß im Laufe der Gewichtsreduktion die Patienten verschiedene psychologische Hürden zu nehmen haben, ist es sehr wichtig, daß der plastische Chirurg mit Lösungsvorschlägen und Visionen begleitend zur Verfügung steht. Er benötigt dabei die fachkompetente Begleitung durch den bariatrischen Chirurgen, den Ernährungsberater, den endokrinologischen und gastroenterologisch versierten Internisten sowie den Sportmediziner, den Psychotherapeuten und die Selbsthilfegruppen – so daß eine multidisziplinäre Nachbehandlung sichergestellt ist. Es sollte jedem Therapeuten klar sein, daß ein derartig starkes Übergewicht stets mit begleitenden psychologischen Komorbiditäten einhergeht und auch das soziale Umfeld berükksichtigt werden muß.

Ein passiver Patient wird für ein unbefriedigendes Gesamtergebnis eher den Arzt und sein Umfeld verantwortlich machen

Auch der plastische Chirurg muß im Bereich der bariatrischen Chirurgie grundlegende Kenntnisse haben, um den Gewichtsreduktionsprozeß verstehen und die wiederherstellende Chirurgie besser planen zu können. Die spezifischen Nebenwirkungen der Malabsorption und Restriktion [11, 18], aber auch verschiedene Diäten, können für die weitere, sehr invasive körperformende Chirurgie von erheblicher Bedeutung sein. So sind zum Beispiel mehrere Mangelerscheinungen wie Protein-, Zink- und Vitamin-C-Mangel unter Umständen für eine schlechte Wundheilung verantwortlich zu machen. Protein-Mangel und Vitamin-K-Mangel sind für postoperative Gerinnungsstörungen verantwortlich. Zusätzlich sind einige Kenntnisse auf dem Gebiet der Ernährungs-Psychologie von Bedeutung, da der Patient meist aus einem problematischen Umfeld kommt und psychologische Auffälligkeiten auch nach der Gewichtsreduktion behalten hat. Eine einfache Analyse, ob der Patient seine Abnehm-Phase aktiv oder mehr passiv gestaltet hat, wird Auskunft darüber geben, wie seine Vorstellungen von dem zu erwartenden Ergebnis sein werden. Der aktive Patient wird mithelfen, ein gutes Ergebnis durch ideale Voraussetzungen (Idealgewicht, Nikotinabstinenz, Gewebemassagen, Narbenpflege, Sport …) zu erzielen, während der passive Patient für ein unbefriedigendes Gesamtergebnis eher den Arzt und sein Umfeld verantwortlich machen wird.

Das superfizielle Fasziensystem trennt das oberflächliche lamelläre Fett vom tiefen lobulären Fett in den verschiedenen Regionen

Zunächst sei auf die geschlechterspezifische Anatomie bei Mann und Frau hingewiesen. Wir kennen den androiden und gynoiden Adipositas-Typen, der entsprechend seiner Fettverteilung unterschiedlich zu- und abnimmt. Während die Frau meist in Gesäß-, Hüft- und Oberschenkelbereich zunimmt, sind diese Bereiche beim Mann in der Regel ausgespart. Dafür findet sich bei ihm häufig die abdominale und intraabdominale Fettkomponente mit schlanken Beinen und normalen Gesäßproportionen. Anstelle von Hüftfett sind hier die so genannten „love-handles“ pathognomonisch. Um diese Fettverteilungsunterschiede besser verstehen zu können, ist es von großer Bedeutung, auch für die spätere plastische Chirurgie, das superfizielle Fasziensystem und deren geschlechtsspezifischen Unterschiede genau zu kennen (Abb. 1).

Das superfizielle Fasziensystem trennt das oberflächliche lamelläre Fett vom tiefen lobulären Fett in den verschiedenen Regionen. Gibt es Verschmelzungen der beiden Fettschichten, zum Beispiel im Mittelbauchbereich

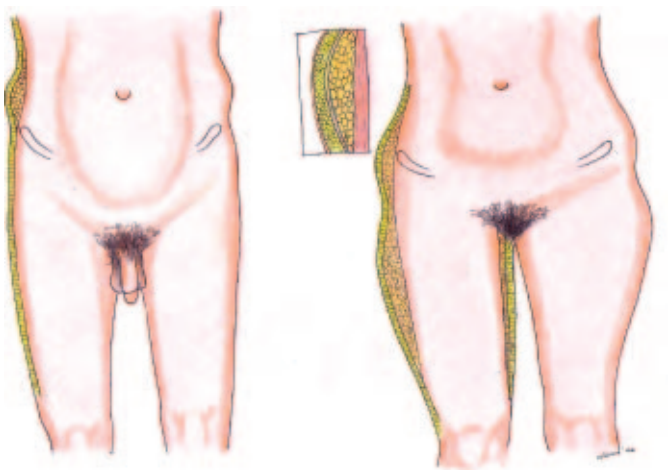

Abb. 1 Darstellung der geschlechtsspezifischen Unterschiede der Fettansammlungen: Links die bei Männern häufig zu findenen „love-handles“ und rechts die bei Frauen ausgeprägte Reiterhosenadipositas. In der Vergrößerung erkennt man das superfizielle Fasziensystem, welches das oberflächliche lamelläre vom tiefen lobulären Fett trennt.

oder an den seitlichen Flanken, so entstehen die sogenannten Verwachsungszonen, die man bei der Präparation als feste und sich kreuzende Strukturen erkennen kann. Am bekanntesten ist sicherlich die mediale Verwachsungszone oberhalb der Rektusmuskulatur. Ebenso von klinischer Bedeutsamkeit ist die seitliche Verwachsungszone in Höhe der beiden Trochanteren, die für die Mobilisierung des unteren Body-Lifts wiederum von entscheidender Bedeutung ist.

Derartige Verwachsungszonen sind auch für das Verständnis des Deszensus des Hautweichteilmantels beim Abnahmeprozeß von Bedeutung, da sie für fixierende Strukturen als Drehpunkt fungieren, um den herum das erschlaffte Gewebe absacken kann. Zudem ist es wichtig, diese Verwachsungszonen beim Mobilisierungsprozeß aufzulösen, um so eine ausreichende Beweglichkeit des Hautweichteilmantels auf der Unterlage zu erreichen. Dennoch sollten wichtige Ankerfunktionen, zum Beispiel die Verwachsungszone im Bereich der Leiste, nicht aufgeschlüsselt werden, da ansonsten Verschiebungen und Absackungen in unnatürliche Richtungen erfolgen könnten. Bei der geschlechterspezifischen anatomischen Betrachtung ist es augenscheinlich und klinisch bedeutsam, daß die tiefen Fettschichten bei der Frau verantwortlich sind zum Beispiel für die Ausbildung der Reiterhosen-Adipositas. Hier kommt es zu einer überproportionalen Ausbreitung des tiefen Fettgewebes im Vergleich zur oberflächlichen lamellären Struktur.

Von klinischer Relevanz ist es, den Verlauf der Lymphgefäße zu kennen, die meist in den tieferen Fettschichten zu finden sind

Da der Mann hier keinerlei tiefes Fett besitzt und die Scarpafaszie praktisch nur durch Gleitgewebe getrennt auf der Tensorfaszie aufliegt, ist hier auch nicht mit einer femininen Ausbildung von Reiterhosen zu rechnen. Dies ist jedoch auch beim männlichen Bauch nicht der Fall, da hier die abdominelle Adipositas durch Ausbildung von Fettzotten am Darm bedingt ist. Dieses intraabdominelle Fett gilt als weitaus gefährlicher hinsichtlich der Komorbiditäten und der Prognosefaktoren der morbiden Adipositas [4, 12]. Von klinischer Relevanz ist es ebenso, den Verlauf der Lymphgefäße zu kennen, die meist in den tieferen Fettschichten zu finden sind. Insbesondere bei der Präparation im Bauchbereich ist es daher sinnvoll, zunächst bis zum Nabel auf der Scarpafaszie zu präparieren, um die tiefer liegenden lymphatischen Gefäße zu erhalten. Die Präparation mit dem Harmonic™-Ultraschallskalpell hat sich hier bewährt. Zum einen läßt sich die zarte Schicht der Scarpafaszie sehr gut darstellen und die Präparationsebene einhalten, zum anderen wird durch die deutlich geringere Hitzeentwicklung weniger Serom produziert (80 °C beim Harmonic vs. 250 bis 400 °C beim Elektrokauter). Hierdurch wird eine Serombildung durch Anstau von Lymphe effizient reduziert [17]. Gleichzeitig läßt sich das durch das Straffen des SFS im Bauchbereich auch ein moderater Effekt am Oberschenkel erzielen.

Operationstechniken

Bei der Wiederherstellungs-Chirurgie nach starken Gewichtsreduktionen kommen – je nach Ausgangsbefund – die geläufigen Korrekturmöglichkeiten wie Bauchdecken-, Oberschenkel- und Gesäßstraffung oftmals an ihre Grenzen. Entweder sind größere „Dog Ears“ unvermeidbar oder sichtbare Narben mit Verflachungen der Körperrundungen die Folge. Aus diesem Grunde haben sich seit den 1960er Jahren zirkuläre Straffungsoperationen weiter entwickelt. Hier unterscheiden wir:

- Unter der **zirkulären Abdominolipektomie** versteht man eine Bauchdeckenstraffung mit erweiterter Schnittführung in den Rücken-Gesäß-Bereich. Sie dient ausschließlich zur Vermeidung von Dog Ears und hat keinerlei Straffungseffekt an Rücken oder Gesäß (Abb. 2).

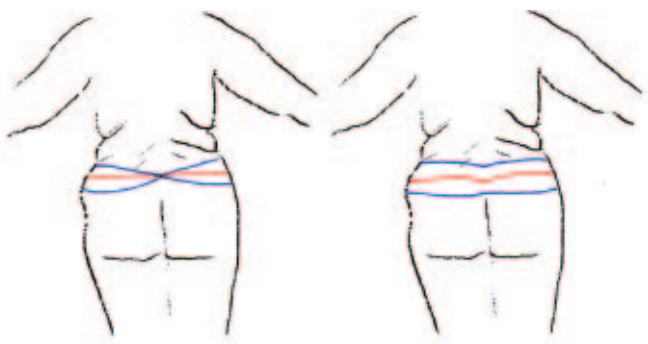

Abb. 2 Dorsale Anzeichnungsmöglichkeiten der oberen und unteren Exzisionslinien (blaue Linien) sowie der resultierenden Narbenverläufe (rote Linien) nach zirkulärer Abdominolipektomie.

■ Die **Belt-Lipektomie**, von Gonzales-Ulloa 1961 beschrieben und von Aly 2003 modifiziert [1, 5], stellt eine deutlich umfangreichere OP-Methode mit eigener Philosophie dar. Hier wird ebenfalls gürtelförmig exzidiert, jedoch ausgiebiger und breiter, als bei der zirkulären Abdominolipektomie. Das Resektionsmaß wird durch sorgfältiges „pinchen" eingeschätzt. Eine Mobilisierung oder Unterminierung erfolgt nicht. Die Resektion erfolgt genau an den Problemzonen des Gewebeüberschusses an Hüfte und Rücken und hinterläßt im Bereich der Taille oberhalb der Beckenkamm-Schaufel die zirkuläre Narbe. Diese oft sichtbar werdende Narbe wird bewußt in Kauf genommen für die bessere Figurbetonung und Taillenbildung (Abb. 3).

■ Ted Lockwood hat 1993 mit dem **unteren Body-Lift** einen entscheidenden Beitrag zu den körperstraffenden Operationen geliefert. Die akribische Aufarbeitung der Verwachsungszonen und des superfiziellen Fasziensystems (SFS) hat zu einem neuen, ganzheitlichen Betrachtungskonzept geführt, welches insbesondere für Patienten nach starker Gewichtsreduktion von Bedeutung ist [6-8]. Der Ansatz ist, das erschlaffte Gewebe wieder zu repositionieren und an der Stelle mit dem SFS zu verbinden, wo es sich vor der Gewichtzunahme befand. Dazu präpariert Lockwood unterhalb der Scarpafaszie, löst die Verwachsungszonen und ermöglicht so, nach dreimaligem Umlagern, eine flächenhafte Unterminierung und Straffung des erschlafften Haut-Weichteilmantels (Abb. 4).

Wir haben in den vergangenen Jahren bei über 500 Patienten Erfahrungen überwiegend mit dem Lockwood-Lift erlangt und diese in Modifikationen auch in ganz andere Konzepte einfließen lassen. In Anlehnung an Lockwood unterscheiden wir **Original-Technik, modifizierte Technik und Kombinationstechnik**. Alle Techniken sind dann indiziert, wenn zu dem zu behandelnden abdominellen Befund zusätzlich noch Erschlaffungen im Bereich der Hüfte, der Außen- und Innenschenkel, des Rückens und des Gesäßes vorliegen und Einzelschrittlösungen nur begrenzte Ergebnisse erwarten lassen. Im dorsalen Bereich unterscheiden sich die drei Techniken nicht voneinander, haben jedoch ventral verschiedene Indikationsbereiche.

Anzeichnung: Die obere Inzisionslinie verläuft etwa zwei bis drei Querfinger oberhalb der geplanten Narbenlinie und wird blau markiert

In einem ersten Schritt werden am stehenden Patienten die Slipgrenzen markiert, innerhalb derer die Narben verlaufen können. Es ist dem Patienten zu empfehlen, keine zu knappe Unterwäsche anzuziehen, damit man mit der Narbenposition nicht zu sehr modischen Schwankungen ausgeliefert ist (High-cut Bikini vs. tiefsitzenden Hüft-Hosen). Die gewünschte Narbenlinie wird dann in Absprache mit dem Patienten rot markiert. Die dorsale Anzeichnung ist bei allen Verfahren identisch – mit ihr wird begonnen. Die obere Inzisionslinie verläuft etwa zwei bis drei Querfinger oberhalb der geplanten Narbenlinie und wird blau markiert. Durch starkes Herabziehen des Gewebes mit der flachen Hand kann nun einfach kontrolliert werden, ob die geplante blaue Linie

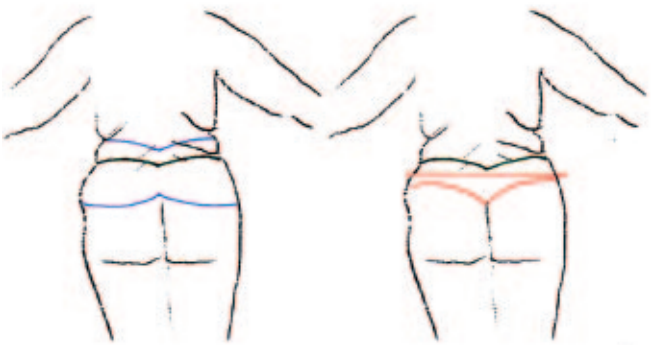

Abb. 3 Dorsale Anzeichnung der oberen und unteren Exzisionslinien (blaue Linien) sowie der resultierenden Narbenverläufe (grüne Linien) bei der Belt-Lipektomie (links) und das Verhältnis zur tieferliegenden Narbe (rote Linie) nach einem unteren Bodylift (rechts).

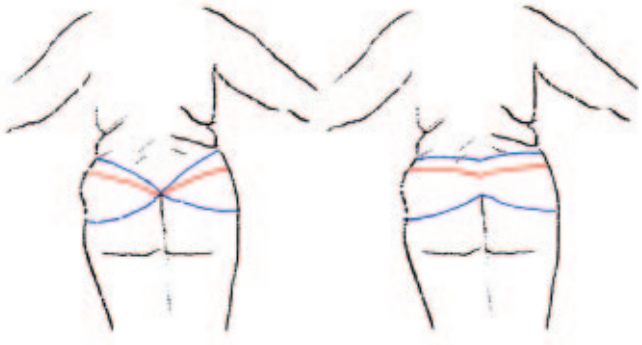

Abb. 4 Dorsale Anzeichnungsmöglichkeiten der oberen und unteren Exzisionslinien (blaue Linien) sowie der resultierenden Narbenverläufe (rote Linien) beim unterem Bodylift in der Kombinationstechnik (links) mit lateraler Betonung und der originalen Technik (rechts) mit Elongation der Rima ani.

zur roten späteren Narbenlinie kongruent ist. Durch kräftiges Zusammenkneifen der Haut („Pinchtest“) kann das dorsale und vor allen laterale Resektionsausmaß bestimmt werden, wobei darauf zu achten ist, daß etwa ein Viertel des zu resezierenden Gesamtvolumens kranial der Anzeichnungslinie liegt und die unteren drei Viertel so durch Annäherung bestimmt werden können. Zu Beginn sollte man etwas zaghafter „Pinchen“, da erfahrungsgemäß noch nicht beherzt genug mobilisiert wird und sonst die Resektionsfläche zu groß wird. So erhält man mehrere Pinchpunkte, die dann zur unteren Resektionslinie verschmelzen. Sie sollte immer nur als Hilfslinie dienen und nie direkt inzidiert werden. Selbst nach 500 Operationen kann man sich hier noch böse verschätzen! Die Rima ani sollte möglichst nicht mit eleviert werden, da sonst eine zu lange Gesäßlinie resultiert. Hier hat sich bewährt, die obere Inzisionslinie etwas spitzer in die Furche einlaufen zu lassen, auch um optisch eine Betonung der Gesäßform zu erreichen (Abb. 4). Je nach gewählter vorderer Schnittführung erfolgt nun die ventrale Anzeichnung.

Zu bedenken ist, daß der laterale Aufspannungseffekt am Oberbauch umso besser ist, je steiler sich die Anstiegslinie gestalten läßt

Bei der **Original-Technik** beginnen wir mit einer bis zu neunzig Grad steilen Linie parallel zum Mons pubis, die dann steil bogenförmig kurz vor Erreichen der Nabelhöhe Anschluß findet an die dorso-laterale Linie. Wir orientieren uns wie auf der Rückseite an der zuvor festgelegten Narbenlinie und beachten auch hier das Verhältnis ein Viertel oberhalb und drei Viertel unterhalb der Narbenlinie. Man bedenke, daß der laterale Aufspannungseffekt am Oberbauch umso besser ist, je steiler sich die Anstiegslinie gestalten läßt. Auch hier ist das Pinchen für die untere Inzisionslinie wichtig, die dann in Höhe der Mitte des Mons Pubis mit Narben- und oberer Inzisionslinie parallel und eng wird. Sollen die Innenschenkel mit gestrafft werden, wird nun von hier etwas oberhalb der Leistenfalte die obere Inzisionslinie gelegt, die etwa am Ende der großen Schamlippen endet und nicht weiter dorsal ziehen muß. Dann folgt die Anzeichnung der birnenförmig rückläufigen unteren Inzisionslinie, die über den Punkt des maximalen Gewebeüberschusses im Stehen ziehen sollte und sorgfältig ausgepincht werden muß. Besteht noch ein abgesunkener Mons pubis und oder eine moderate horizontale Unterbaucherschlaffung, kann eine senkrechte Resektionslinie dicht oberhalb des Schamhügels angelegt werden.

Die **modifizierte Technik** ähnelt bei der Anzeichnung der konventionellen Abdominolipektomie-Schnittführung, nur daß sie an den Enden breitflächig Anschluß nimmt an die hintere Schnittführung und nicht spitzzipflig ausläuft. Das Resektionsverhältnis ist hier vier Fünftel oberhalb und ein Fünftel unterhalb der Narbenlinie. Häufig wird der Fehler begangen, die Narbenlinie zu hoch oder nur in der Umschlagsfalte zu plazieren. Dies führt aber dazu, daß die Narbe letztlich zu hoch liegt und der meist miterschlaffte Schamhügel nicht mitgestrafft wird. In ausgeprägten Fällen läßt sich die untere Inzisionslinie auch kastenförmig in den Mons pubis vertiefen, so daß sich eine deutliche Anhebung erreichen läßt. Hierbei sollte ein Abstand zur oberen Vulva-Kommissur von sechs bis sieben Zentimetern respektiert werden!

Fällt die Entscheidung für die **Kombinations-Technik** – insbesondere bei Patienten mit massivem Gewichtsverlust – so zeichnet man sich zunächst hilfsweise die Original-Technik mit Innenschenkellift an, wobei bei großem Gewebsüberschuß die obere Inzisionslinie sehr steil und senkrecht geführt wird, damit der Oberbaucherschlaffung genügend Rechnung getragen werden kann. Dann wird die Zeichnung der modifizierten Technik „übergelegt“ und es resultiert eine großflächige Resektionsfläche, die seitlich betont ist und eine starke Bauch- sowie eine seitliche und innere Schenkelerschlaffung würdigt. Am Ende der Planung werden noch wichtige Vektorenlinien eingezeichnet, die eine Rotation des Liftes nach innen und Taillenbildung ermöglichen. So wird eine faß- und zeltförmige Kontur verhindert (Abb. 5, 6).

Präparationstechniken

Dorsaler Zugang: Im Idealfall erfolgt die Operation mit zwei Operateuren, um ein paralleles Operieren zu ermöglichen. Nach der Intubation und der Anlage eines Blasenkatheters werden die Patienten in Bauchlage gedreht, unter Verwendung spezieller Lagerungskissen. Dann erfolgt die flächenhafte Infiltration mit Tumeszenz-Lösung (1 Liter Ringer + 1 Amp. Suprarenin) bis ein guter Gewebeturgor erreicht ist.

Nach der Inzision erfolgt in einem ersten Schritt mit dem Harmonic Ultraschallskalpell die Darstellung der

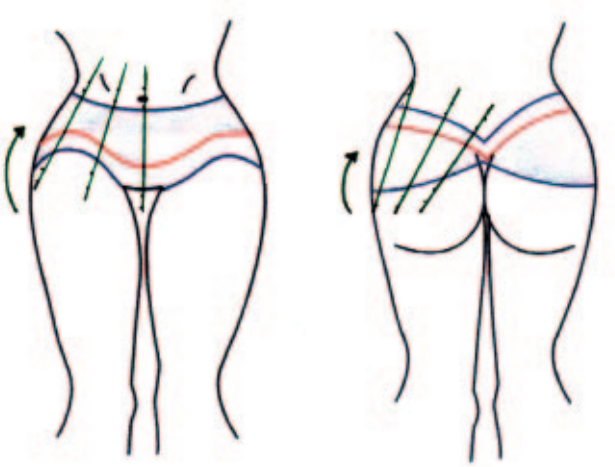

Abb. 5 Ventrale (links) und dorsale (rechts) Anzeichnung der modifizierten Methode ohne Straffung der Oberschenkelinnenseiten. Blaue Linien entsprechen den Schnittlinien, rote Linie entspricht der resultierenden Narbenlinie. Die grünen Linien entsprechen den eingezeichneten Vektorenlinien der Gewebestraffung, die eine medio-kraniale Verschiebung mit zusätzlicher Betonung der Taille ermöglichen

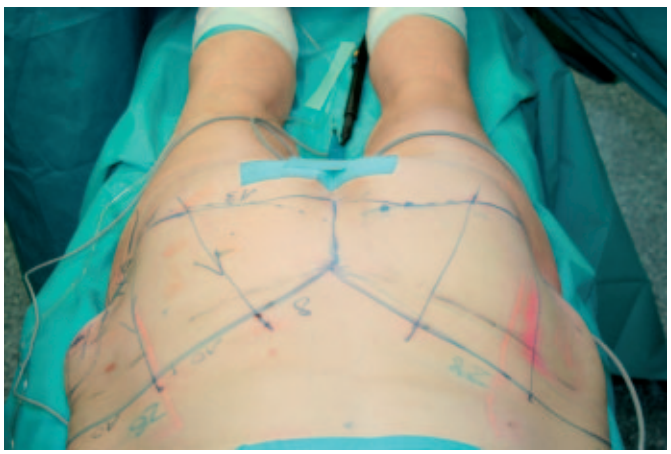

Abb. 6 Intraoperative Lagerung in Bauchlage. Blaue Linien entsprechen den Schnittlinien bzw. den Vektorenlinien, schwarz gestrichelte Linie entspricht der resultierenden Narbenlinie.

Scarpafaszie, welche das lamelläre vom lobulären Fett trennt. Dann wird knapp oberhalb der kräftigen und weißen Scarpafaszie präpariert und diese Präparationsebene streng eingehalten. Dies geschieht in deutlicher Abweichung von der originalen Lockwood-Technik, bei der unterhalb der Scarpafaszie präpariert wird. So besitzen wir die Möglichkeit, die tieferen Fettschichten durch die darüberliegende Faszienschicht stabil zu repositionieren und zu stabilisieren. Dieses Prinzip bezeichnen wir in Anlehnung an die Gesichtsstraffungs-Operationen als „gluteales SMAS“. Die Faszie wird erst kurz vor Erreichen der Resektionsgrenze durchstoßen, um beim späteren Hautverschluß dennoch das SFS rekonstruieren zu können. Die Adhärenzen im Bereich des seitlichen Gesäßes werden bis zur Gesäßfalte gelöst, bevor zum lateralen Oberschenkel hin unterhalb der Fascia superficialis eingegangen wird, so daß auf der Muskelaponeurose des Tensor fascia lata weiter präpariert werden kann. Die anschließende großflächige Mobilisierung der Haut am lateralen Oberschenkel erfolgt stumpf bis knapp oberhalb des Knies mit dem Lockwood-Underminer™ (Byron Medical, USA; Vertrieb: Mentor Deutschland, Hallbergmoos). Durch diese Art der Präparation hängt nun seitlich das taillenbedeckende Fett, welches mit kräftiger Faszienstruktur überzogen ist. Es eignet sich besonders zur Gesäßaugmentation, da meist ein abgeflachtes Gesäß vorliegt. Hierzu werden zwei bis drei 1er Ethibond-Fäden (Ethicon) zunächst von lateral nach medial durch die Faszie gelegt und so das seitliche Fett zur Gesäßmitte verlagert. Für die kaudale Rotation und Reposition werden nun drei bis vier 1er Ethibond-Fäden von kaudal nach kranial durch die Faszie gezogen, wobei eine leichte Verlagerung der Stichpunkte nach innen günstig ist. Beim Knoten sollten nun die vertikalen Fäden die horizontalen kreuzen und diese bedecken. Durch dieses feste Aufspannen folgt der vorher gelöste Haut-Weichteilmantel gut nach kranial, so daß viel Spannung von der Haut genommen werden kann. Gleichzeitig ist bereits von der Rückseite eine Taillenmodellierung erfolgt [14, 15].

Die Resektion des Hautweichteilüberschusses sollte stets durch einen „leitenden“ Operateur erfolgen, wodurch eine symmetrische Resektion garantiert wird

Die weitreichende Mobilisation und die Lösung der Verwachsungszonen ermöglicht eine enorme Straffung der Haut. Die Resektion des Hautweichteilüberschusses sollte stets durch einen „leitenden“ Operateur erfolgen, wodurch eine symmetrische Resektion garantiert wird. Um das Resektionsmaß zuverlässig bestimmen zu können und keine Unter- oder Überkorrektur zu bewirken, hat sich das temporäre Anheften mit Kugelzangen oder Backhaus-Klemmen bewährt. Hierzu werden die angezeichneten – und am besten mit Methylenblau tätowierten – Vektorenlinien eingeschnitten bis einige Zentimeter vor der unteren Inzisionslinie. Dann werden die Kugelzangen von medial nach lateral jeweils bis zur

maximalen Spannung gesetzt und die Vektorenlinien gegebenenfalls noch weiter eingeschnitten. Der so entstehende mediale, zentrale und laterale Lappen wird exakt im gespannten Zustand ausgemessen für eine symmetrische Resektion, die nun zwischen den Kugelzangen erfolgen kann (Abb. 7).

Die anschließende Rekonstruktion des superfiziellen Fasziensystems (SFS) erfolgt mit 2-0 PDS (Ethicon). Das SFS ist sehr stabil, umso wichtiger erscheint es bei seiner Raffung wenig Fettgewebe mitzufassen, um Fettgewebenekrosen zu vermeiden. Nach der Reposition und Fixierung des SFS kommt es bereits zur weiteren Annäherung der Wundränder, die schichtweise mit resorbierbarem Fadenmaterial verschlossen werden. Zwei eingelegte Redon-Drainagen werden nach lateral ausgeleitet. Bevor der Patient gedreht wird, erfolgt eine temporäre Hautnaht des lateralen Hautüberschusses mit Staplern und Opsite-Folie™ (Smith & Nephew, Lohfelden) unter Einschluß der Redon-Drainagen. Der nun geschlossene Operationssitus erlaubt eine sterile Umlagerung des Patienten. Nach dem Drehen des Patienten in Rückenlage kann nun je nach Bedarf eine Straffung des Bauches bzw. der Oberschenkel erfolgen. Dies erfolgt je nach Indikation in unterschiedlicher Technik:

Original-Technik

Diese Technik ist indiziert bei moderater Unterbaucherschlaffung, stärkere Oberbaucherschlaffung, und Zustand nach bereits erfolgter Bauchdeckenstraffung.



Abb. 7 Intraoperativer Befund in Bauchlagerung nach temporärer Wundrandadaptation mit Kugelzangen nach Lösung der Verwachsungszonen („zones of adherences"). Es folgt anschließend die symmetrische Exzision des Hautweichteilüberschusses.

Hier verläuft die Schnittführung von der Innenseite der Oberschenkel steil bogenförmig über den Beckenkamm und zieht dann flach abwärts Richtung Rima ani. Diese Methode eignet sich besonders, wenn die Haupterschlaffung an den Innen- und Außenseiten der Oberschenkel besteht und die Bauchdecke nur moderat betroffen ist. Eine Nabelversetzung wird in diesem Fall nicht durchgeführt, da das obere Epigastrium durch die laterale Tension und nicht nur durch vertikalen Zug, wie bei der konventionellen Abdominoplastik, aufgespannt wird. Durch einen Verbindungsschnitt in Höhe des meist erschlafften Mons pubis kann dieser erfolgreich repositioniert werden. Als Richtlinie für das Maß der Straffung gilt hier für die Linie Nabel–Symphyse: 60 Prozent haarlos, 40 Prozent haartragend. Die resultierende Narbe hat ein „High-cut Bikini"-Design und kann nach den entsprechenden Anforderungen der Patientinnen steil oder flach gestellt werden (Abb. 8).

Modifizierte Technik

Ist die Erschlaffung der Bauchdecke stärker ausgeprägt, empfiehlt sich die Anwendung der modifizierten Methode [9, 10], die prinzipiell wie eine „High-Lateral Tension-Abdominoplastik" mit fortgesetzter Oberschenkel- und Gesäßstraffung verläuft. Dabei wird ventral der kaudale Schnitt wie bei der konventionellen Abdominoplastik angezeichnet, jedoch laufen die lateralen kranialen Schnittenden nicht spitz aufeinander zu, sondern bleiben fast parallel im gewählten Abstand, der zu resezieren ist (Abb. 9).

Kombinationsmethode

Viele Patienten nach massiver Gewichtsreduktion weisen einen deutlichen Haut-Weichteilüberschuß am Körperrumpf und den Oberschenkeln auf. Aus diesem Grund verwenden wir seit 1999 eine „Kombinationsmethode", die bei sehr stark erschlaffter Bauchdecke und Oberschenkelinnenseiten zum Einsatz kommt und die Vorteile der originalen und der modifizierten Technik vereint. Die Kombination beider Methoden lag auf der Hand, da sich bei der Originalmethode über einen Verbindungsschnitt die erschlaffte Bauchdecke weit nach kaudal mobilisieren läßt. Dies verlangt eine Versetzung des Nabels, ermöglicht aber so eine weitere Weichteilresektion. Zusätzlich kann auch bei bestehender Rektusdiastase eine Fasziendoppelung erfolgen. Diese zusätzliche Straffung, respektive Abdominolipektomie

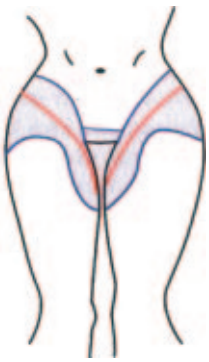

Abb. 8 Ventrale Anzeichnung der originalen Methode. Blaue Linien entsprechen den Schnittlinien, rote Linie entspricht der resultierenden Narbenlinie. Die Exzisionsflächen sind entsprechend blau schraffiert.



Abb. 9 Ventrale Anzeichnung der modifizierten Methode mit Nabeltransposition. Blaue Linien entsprechen den Schnittlinien, rote Linie entspricht der resultierenden Narbenlinie. Die Exzisionsfläche ist entsprechend blau schraffiert.



Abb. 10 Ventrale Anzeichnung der Kombinationsmethode mit Nabeltransposition. Blaue Linien entsprechen den Schnittlinien, rote Linie entspricht der resultierenden Narbenlinie. Die Exzisionsfläche ist entsprechend blau schraffiert.

ermöglicht mit der lateralen Traktion durch die hohe seitliche Schnittführung eine optimale Aufspannung des Ober- und Unterbauches (Abb. 10).

Bei der konventionellen Innenschenkel-Straffung konnte bislang nur eine pur vertikale Straffung durch geraden Hochzug und Fixierung am Periost durchgeführt werden. Es resultierten meist ein Narbendeszensus und Vulva-Verziehungen mit entsprechenden Problemen. Bei der Kombinations-Technik besteht die Möglichkeit, zur vertikalen Zugrichtung eine laterale Rotation der Innenschenkelhaut hinzuzufügen. Hierdurch verlagert sich der stärkste Zug nach kranial, wo dann die Oberschenkelhaut an das SFS der Bauchdecke pexiert werden kann. So legt sich die Innenschenkel-Naht spannungs- und verziehungsfrei in die Leiste und wird nur wenig dem vertikalen Zug ausgesetzt.

Bei allen Techniken ist die Präparationsebene ebenfalls oberhalb der Scarpafaszie und hat deshalb zur Begriffsbildung „zirkuläre epifasziale Dermolipektomie“ geführt. Dies ist am Anfang etwas schwierig, hat jedoch mehrere entscheidende Vorteile: Zum Einen werden die darunter liegenden Lymphgefäße geschont und somit lang andauernde Schwellungen verhindert, zum Anderen kann durch das Anspannen des SFS nach kranio-medial ein zusätzlicher „innerer Zug“ auf das tiefreichende Fasziensystem des Oberschenkels ausgedehnt werden. Die Fixierung des SFS erfolgt dann mit zwei bis drei 1er Ethibond-Fäden auf der tiefen Bauchdeckenfaszie. In Höhe des Nabels wird dann bei der weiteren Präparation die Scarpafaszie durchstoßen und auf der tiefen Bauchdecke weiter nach kranial mobilisiert. Hierbei wird die zentrale Verwachsungszone zwischen den beiden Rektusmuskeln scharf abgelöst und nur wenig nach lateral präpariert, um die seitlich einziehenden Perforatorengefäße zu schonen und eine sicherere Durchblutung zu gewährleisten.

Je nach Befund kann nun die Fasziendoppelung ein- oder mehrreihig erfolgen. Gegebenenfalls muß hiernach – um ein mediales Bulging zu vermeiden – lateral noch weiter unterminiert werden. Der Nabel wird nun bei drei, sechs und neun Uhr auf der tiefen Bauchdeckenfaszie fixiert und die Resektion in gewohnter Weise durchgeführt. Es folgt die Markierung der neuen Nabelposition und das Einschneiden eines kleinen distal gestielten Dreieckslappen, durch den der Nabel gezogen wird und mit einigen vorgelegten Baroudi-Nähten spannungsfrei eingenäht werden kann [3]. Zuvor sollte eine ausgiebige periumbilikale Entfettung durchgeführt werden, die bis zur Bildung einer „Champagnerrinne“ ausgeweitet werden kann. Nach Setzen einiger Kugelzangen kann nun das SFS mit 2-0 PDS genäht werden. Es folgt ein mehrschichtiger Wundverschluß mit 3-0 und 4-0 Monocryl (Ethicon), gefolgt von einer Intrakutannaht. Aufgrund der Länge empfiehlt sich hier 3-0 Monocryl rapid, der einen Fadenzug überflüssig macht.

Postoperative Nachsorge: Aufgrund der ausgedehnten Wundfläche erfolgt routinemäßig eine Single-Shot-Antibiose

Aufgrund der ausgedehnten Wundfläche erfolgt routinemäßig eine Single-Shot-Antibiose und eine 24stündige Überwachung auf der Intensiv- oder Intermediate-Care-Station. Um einen optimalen Gewebeturgor mit entsprechender Mikrozirkulation zu gewährleisten, werden 2500 ml Ringer-Lösung über 24 Stunden verabreicht. Des Weiteren sind engmaschige Laborkontrollen zur Elektrolyt- und Hb-Kontrolle unerläßlich. Die Lagerung der Patienten erfolgt in Cooper-Position auf einer

Wechseldruckmatratze und im Pflegebett. Standardisiert erfolgte eine Thromboseprophylaxe mit niedermolekularen Heparinen. Alle Patienten erhalten eine individualisierte Schmerzpumpe. Bereits am ersten postoperativen Tag wird der Patient mobilisiert. Die Liegedauer im stationären Bereich beträgt durchschnittlich sechs Tage. Vor der Entlassung sollte entschieden werden, ob ein Kompressionsmieder nötig ist – das bei entsprechender Schwellung oder Neigung zur Serombildung dann angepaßt und für mindestens sechs bis acht Wochen konsequent getragen werden muß [14, 15].

Die realistische Vorhersehbarkeit des Operationsergebnisses ist Vertrauensgrundlage und Basis für die Operationsplanung und Beurteilung durch den Patienten. In der Praxis hat sich hier der Translationstest nach Aly bewährt [2]. Hierbei wird der Patient gebeten, seinen Gewebsüberschuß in Gürtelhöhe zu fassen und fest nach oben zu ziehen. Die dabei erzielte Hautstraffung und Körperkontur kann als verläßliche Ergebnisprognose für die Oberschenkel beim unteren Body-Lift gelten. Die besten Ergebnisse lassen sich naturgemäß bei einem normalen BMI unter 25 erzielen. Ist der BMI noch zu hoch,



Abb. 11 Ventrale Ansicht einer 37jährigen Patientin mit einem Gewichtsverlust von 62 kg. Links: Deutlich ausgeprägte Bauchfettschürze mit einer Stammadipositas Grad Ib. Mitte: Aktive Demonstration des Hautmantelüberschusses. Rechts: Sechs Wochen postoperativ nach einem unteren Bodylift.



Abb. 12 Dorsale Ansicht der Patientin aus Abb. 11. Links: Deutlich ausgeprägte Ptosis und Faltenbildung im Gesäßbereich. Mitte: Aktive Demonstration des Hautmantelüberschusses mittels Translationstest. Rechts: Sechs Wochen postoperativ nach einem unteren Bodylift mit sehr zufriedenstellender Konturierung von Taille und Gesäß.



muß dem Patienten klar gemacht werden, daß das zu erwartende Ergebnis exponentiell schlechter sein wird. Die Obergrenze für die wiederherstellende Chirurgie sollte einen BMI von 32 nicht überschreiten.

Schwerwiegende Komplikationen wie tiefreichende Nekrosen, Thrombosen oder Embolien, Lymphödeme oder Infektionen, sind wider Erwarten Raritäten

Retrospektiv konnten die Daten von über 500 Patienten ausgewertet werden, bei denen im Zeitraum von 1995 bis 2007 eine Body-Lift-Operation erfolgte. Die durchschnittliche Gewichtsabnahme vor der durchgeführten Body-Lift-Operation betrug 49 (212–0) kg. Da die Patienten im Gegensatz zu anderen Autoren nur zweimal gelagert werden und zwei Operateure parallel operieren, konnte die Operationszeit von 8,5 auf knapp vier Stunden verkürzt werden. Das Ausmaß der Geweberesektion reichte von 200 bis 11950 (Ø 2640) Gramm wobei in der vertikalen Ausdehnung in der mittleren verlängerten Axillarlinie zwischen 13 und 43 (Ø 24) Zentimeter entfernt werden konnten. Die durchschnittliche Verweildauer lag bei 6,1 Tagen.

Aufgrund der ausgedehnten Wundfläche sind Komplikationen nicht zu vermeiden. Eine der häufigsten Komplikationen stellte die Serombildung dar. Eine adäquate Wunddrainage ist unverzichtbar, ein Kompressionsmieder u.U. durch die Reibungskräfte sogar kontraproduktiv. Wir verwenden es erst, wenn ein Serom manifest wird oder die Schwellneigung deutlich ist. In unserem Patientengut konnte im Rahmen einer zweiarmigen, randomisierten Blindstudie die Effektivität des Harmonic™-Ultraschallskalpells (Ethicon Endo-Surgery, Norderstedt) im Vergleich zur konventionellen Präparation mit dem Elektrokauter demonstriert werden. Dazu wurde bei insgesamt 20 Body-Lift-Patienten als primärer Endpunkt die Serommenge registriert, als sekundäre Endpunkte wurden OP-Zeit und Schmerzen untersucht. Es zeigte sich, daß die Serommenge durch die

Abb. 13 42jährige Patientin mit einem Gewichtsverlust von 70 Kilogramm und einer Stammadipositas Grad Ic. (Links) Preoperative Aufnahmen in Front-, Seiten- und Rückansicht vor einem unteren Bodylift. (Rechts) Postoperative Aufnahmen 8 Wochen nach der Operation. In allen drei Perspektiven sind signifikante Verbesserungen der Körpersilhouette nach einem einzigen chirurgischen Eingriff zu erkennen.

Anwendung des Harmonic-Ultraschallskalpells um fast 40 Prozent verringert werden konnte. Die Drainagen wurden bei einer maximalen Produktionsmenge von 30 ml/Tag insgesamt zwei Tage früher entfernt. Hinsichtlich der Seromrate wurde ein Verhältnis von 5:2 zwischen Elektrokauter und dem Harmonic-Ultraschalskalpell beobachtet [17].

Die Anzahl an Wundheilungsstörungen konnte in den letzten Jahren durch eine Selektion der noch zu übergewichtigen Patienten und starken Rauchern, durch das beschriebene Infusionsschema zur Turgorerhöhung und Verbesserung der Mikrozirkulation sowie durch präoperativen ggf. Zink, Protein und Vitaminersatz aufgrund des Malnutritionssyndroms nach verschiedenen Bypass-Operationen, gesenkt werden. Dennoch ist bei über 30 Prozent der Patienten mit kleineren bis größeren Wundheilungsstörungen zu rechnen. Die Korrekturrate beträgt insgesamt 16 Prozent und beinhaltet hauptsächlich Narbenkorrekturen und Nachspannungen.

Blutersatz ist in den letzten Jahren seltener nötig geworden aufgrund der eingekehrten Routine und dem Einsatz des Ultraschallskalpells. Dennoch sind bei größeren Resektionsmengen Blutkonserven vorzuhalten, da aufgrund der großen Wundfläche und teilweise nur indirekten Blutstillung im blind unterminierten Schenkelbereich, Sickerblutungen sekundär klinisch relevant werden können. Eigenblutspenden sind wegen des fraglichen Effekts kritisch zu diskutieren. Schwerwiegende Komplikationen wie tiefreichende Nekrosen, Thrombosen oder Embolien, Lymphödeme oder Infektionen, sind wider Erwarten Raritäten.

Die erweiterte zirkuläre Abdominoplastik dient mehr oder weniger zur Vermeidung eines ansonsten unvermeidlichen Dog Ears

Sie ist nur dann indiziert, wenn eine ausgeprägte abdominelle Gewebeerschlaffung mit Hüftbeteiligung vorliegt. Ein Straffungseffekt auf Rücken und Gesäß ist nicht zu erwarten, es resultiert lediglich eine lange zirkuläre Narbe. Vom Ansatz her anders verhält sich die Belt-Lipektomie. Hier wird die Schnittführung bewußt hoch geführt, um die betroffenen Regionen wie Rückenfalten und Hüfte direkt zu adressieren und eine maximale Betonung der Taille zu erreichen. Da die

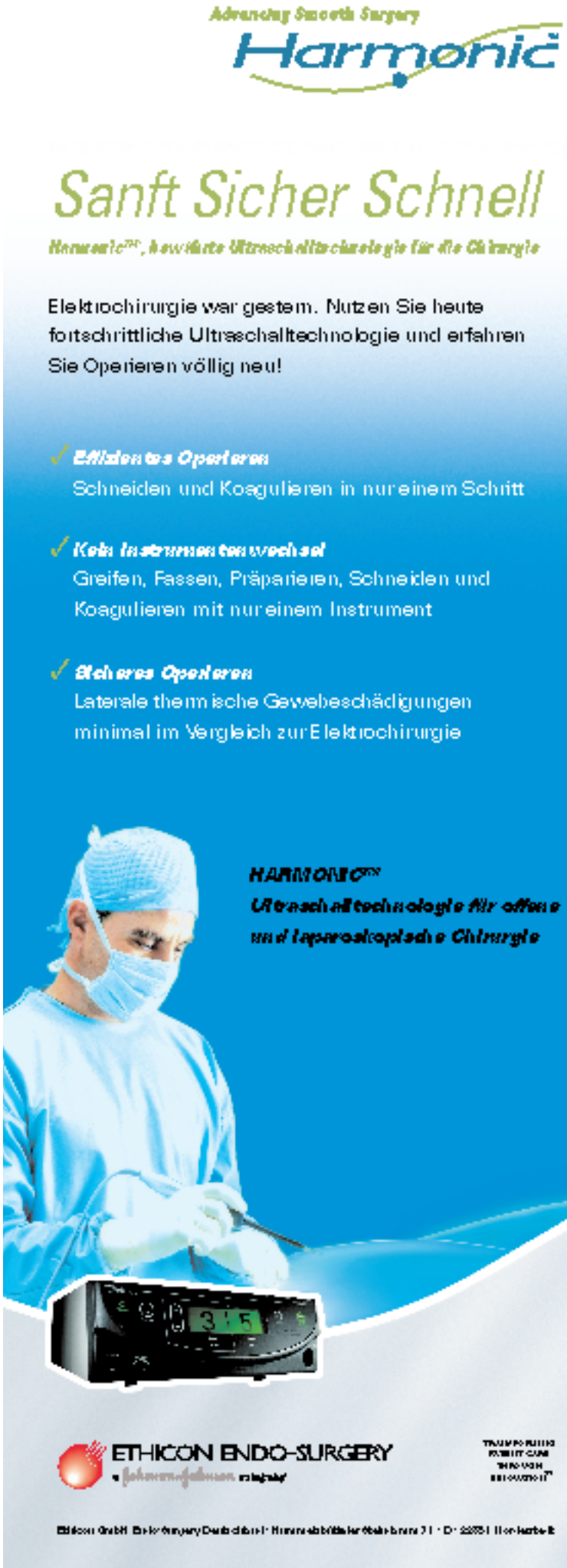

Narbe in der Taillengegend oberhalb des Beckenkammes zu liegen kommt, besteht hier kein Knochenwiderstand und die Akzentuierung ist optimal. Eine Lösung der Verwachsungszonen erfolgt nicht, um eine weitgehende Unterminierung mit konsekutiver Serombildung zu vermeiden. Der Effekt auf die Oberschenkel ist deswegen jedoch nur moderat und muß durch eine zusätzliche vertikale Innenschenkelstraffung ergänzt werden. Hier liegt der große Unterschied zum unteren Body-Lift: Während die Belt-Lipektomie den Körperstamm als Einheit behandelt, sind es beim unteren Body-Lift Körperstamm und Oberschenkel. Die Narbe sitzt beim Body-Lift eher tiefer und läßt sich somit leichter in Unterwäsche verdecken. Hierdurch entsteht jedoch auch ein Anschoppungseffekt aus dem heruntergezogenen Rückengewebe, das sich über den Beckenkamm zieht und so zu einer schlechteren Taillenform führt, als bei der Belt-Lipektomie. Dieses Manko läßt sich durch die zusätzliche Anlage eines Externus-Gürtels verbessern.

Bei den zirkulären Straffungsoperationen nimmt an unserer Klinik die untere epifasziale Dermolipektomie den größten Stellenwert ein. In geeigneten Fällen lassen sich durch eine Operation die meist betroffenen Regionen Bauch, Hüfte, Innen- und Außenschenkel, Gesäß und Rücken gut straffen. In extremeren Fällen sind zusätzliche Prozeduren wie Innenschenkel-Straffungen oder ein abdomineller Ankerschnitt erforderlich. Die Verdeckbarkeit der Narben ist für uns wertvoller, als eine maximale Taillenbetonung, so daß die Belt-Lipektomie lediglich ausgewählten Fällen vorbehalten ist.

Literatur

1. Aly AS, Cram AE, Chao M, et al (2003) Belt lipectomy for circumferential truncal excess: The University of Iowa experience. Plast Reconstr Surg 111: 398
2. Aly AS (2006) Body contouring after massive weight loss. Quality Medical Publishing, St Louis
3. Baroudi R, Moraes M (1991) Philosophy, technical principles, selection, and indications in body contouring surgery. Aesth Plast Surg 15: 1–18
4. Depres JP (2006) Intra-abdominal obesity: an untreated risk factor for Type 2 diabetes and cardiovascular disease. J Endocinol Invest 29: 77–82
5. Gonzales-Ulloa M (1961) Belt lipectomy. Br J Plast Surg 13: 179
6. Lockwood TE (1991) Superficial fascial system (SFS) of the trunk and extremities: a new concept. Plast Reconstr Surg 87: 1009–1018
7. Lockwood TE (1991) Transverse flank-thigh-buttock lift with superficial fascial suspension. Plast Reconstr Surg 87: 1019–1027
8. Lockwood TE (1993) Lower body lift with superficial fascial system suspension. Plast Reconstr Surg 92: 1112–1122
9. Lockwood TE (1996) The role of excisional lifting in body contour surgery. Clin Plast Surg 23: 695–712
10. Lockwood TE (2004) Maximizing aesthetics in lateral-tension abdominoplasty and body lifts. Clin Plast Surg 31: 523–537
11. Malinowski SS (2006) Nutritional and metabolic complications of bariatric surgery. Am J Med Sci 331: 219–225
12. Niklas BJ, Cesari M, et al (2006) Abdominal obesity is an independent risk factor for chronic heart failure in older people. J Am Geriatr Soc 54: 413–420
13. Piza-Katzer H, Rhomberg M (2000) Wiederherstellung der Körperkontur nach Gewichtsabnahme. In: Hell E, Miller K (Hrsg) Morbide Adipositas: Klinik und chirurgische Therapie. Ecomed, Landsberg
14. Richter DF, Stoff A, Uckunkaya E, Reichenberger MA (2007) Perils and pitfalls in lower body lifts. Int J Adip Tissue (im Druck)
15. Richter DF, Stoff A, Reichenberger MA, Velasco FJ (2007) Circumferential lower truncal dermatolipectomy. Clin Plast Surg (im Druck)
16. Song AY, Jean RD, Hurwitz DJ, et al (2006) A classification of contour deformities after bariatric weight loss: the Pittsburgh Rating Scale. Plast Reconstr Surg 116: 1535–1544
17. Stoff A, Reichenberger MA, Richter DF (2007) Comparing the ultrasonically-activated scapel (Harmonic™) versus high-frequency electrocautery on postoperative serous drainage in massive-weight-loss surgery. Plast Reconstr Surg (im Druck)
18. Xanthakos SA, Inge TH (2006) Nutritional consequences of bariatric surgery. Curr Opin Clin Nutr Metab Care 9: 489–496

Dr. med. Dirk F. Richter
Abteilung für Plastische Chirurgie
Interdisziplinäres Adipositas-Zentrum
Dreifaltigkeits-Krankenhaus Wesseling
Bonner Straße 84, 50389 Wesseling
eMail: Dr.Dirk.Richter@t-online.de



Sofort jünger und frischer aussehende Haut

TEOSYAL

- Auffüllen von Falten
- Wiederherstellung des Gesichtsvolumens
- Lippenvolumen, Lippenkorrektur
- Revitalisierung der Haut



DAS BESTE AUS HYALURONSÄURE FÜR EINE DREIFACHWIRKUNG

1. Sofortige und sichtbare Faltenkorrektur
2. Liftingeffekt
3. Länger anhaltende und sich stetig verbessernde Ergebnisse

TEOXANE

GERMANY

Tel 08161 14805-0 · Fax 08161 14805-19
info@teoxane.de · www.teoxane.de

IPRAS 2007 BERLIN

20. bis 30. Juni 2007 –
BCC Berlin, Level C, Stand IIa C 4
14. Weltkongress der Vereinigung für plastische, rekonstruktive und ästhetischen Chirurgie
Berliner Congress Center, Berlin

Nerven-Transpositionen an der oberen Extremität

Andreas Gohritz, Marcus Spies, Peter M. Vogt

Nach Nervenverletzungen der oberen Extremität verbleiben trotz der in den letzten Jahrzehnten etablierten mikrochirurgischen Techniken der Neurolyse, Nervennaht und Nerventransplantation oft schwere Funktionsdefizite. Bei der Nerventransposition wird ein nicht geschädigter Spendernerv so verlagert, daß er über eine möglichst kurze Distanz die Innervation denervierter Muskeln oder Hautareale wiederherstellt. Dabei wird eine proximale Nervenverletzung mit langer Regenerationsstrecke und ungünstiger Prognose bei anatomischer Rekonstruktion oftmals in eine weiter distal gelegenere Läsion mit besserer Erfolgsaussicht umgewandelt. Für die Nerventransposition wird ein verzichtbarer Spendernerv aus der Nähe zur Reinnervation des gelähmten Muskels verwendet.



Otfrid Foerster (1873–1941)

Obwohl das Verständnis der Vorgänge bei der Regeneration von peripheren Nerven heute bis auf die zelluläre und molekulare Ebene reicht, bleiben die Ergebnisse bei proximalen Stammnervenverletzungen nicht selten unbefriedigend. Dies betrifft besonders Ausrißverletzungen des Plexus brachialis mit ausgedehnten Vernarbungen und fehlenden proximalen Axonspendern, die mittels Nerven-Interponaten wiederhergestellt werden können. Nerventranspositionen, im Englischen „nerve transfers“, basieren auf dem Prinzip, daß ein intakter Nerv auf den distalen Anteil eines geschädigten Nerven verlagert wird und so das zerstörte Segment dieses Nerven umgangen und der betreffende Muskel reinnerviert oder das entsprechende Hautareal resensibilisiert wird.

Ein wenig beachteter Pionier der rekonstruktiven peripheren Nervenchirurgie war der Neurologe und autodidaktische Nervenchirurg Otfrid Foerster

Die Geschichte der Nerventransposition reicht bis zum Anfang des letzten Jahrhunderts zurück, als einer der ersten verwendete H. P. Tuttle 1913 vordere Anteile des Plexus cervicalis als Axonspender und empfahl die Verwendung des N. accessorius. Ein wenig beachteter Pionier der rekonstruktiven peripheren Nervenchirurgie war der Neurologe und autodidaktische Nervenchirurg Otfrid Foerster (1873–1941). Im Ersten Weltkrieg leitete er ein Speziallazarett in Breslau für Nervenverletzte und behandelte bis 1918 insgesamt 4748 periphere Nervenverletzungen, die zumeist durch Schüsse verursacht waren. Aufgrund des Desinteresses und Mißerfolgs seiner chirurgischen Kollegen, denen er überdies während der Eingriffe häufig die Anatomie erklären mußte, beschloß er im Jahr 1914 ohne vorherige Ausbildung selbständig zu operieren – und erreichte bei insgesamt 775 persönlich operierten Fällen durch eine intensive Rehabilitation teilweise erstaunliche Erfolge. Gerade bei Plexus-Verletzungen etablierte er die frühe Revision, die Transplantation sensibler Hautnerven, die direkte Nervenimplantation in gelähmte Muskeln und entwickelte zahlreiche motorische und sensible Nerventranspositionen an der oberen und unteren Extremität [14].

Die selektive Nerventransposition mehrerer Axonquellen bei ausgedehnten Nervenverletzungen begann 1948 mit A. C. Lurje, der die Verlagerung des N. thoracodorsalis, N. thoracicus longus und eines Radialis-Anteils zur Reinnervation des N. axillaris, suprascapularis und musculocutaneus vorstellte. Seit den 60er und 70er Jahren des letzten Jahrhunderts gewann dieses Konzept zunehmend an Bedeutung und ist durch die Innovationen der letzten Jahre noch mehr in den Vordergrund gerückt.

Tabelle 1 Auswahlkriterien für motorische Neurotisationen (modifiziert nach [16])

1	Kurze Distanz zwischen Spendernerv und motorischem Zielorgan
2	Geringer Funktionsverlust/Hebedefekt nach der Nerventransposition
3	Hoher Anteil an motorischen Axonen im Spendernerv
4	Spendernerv mit ursprünglich synergistischer Wirkung zum Empfängermuskel
5	Spendernerv mit ähnlichem Durchmesser wie Empfängernerv

Tabelle 2 Auswahlkriterien für sensible Neurotisationen (modifiziert nach [4])

1	Geringer Hebedefektmorbidität (verzichtbares Innervationsgebiet, niedrige Komplikationsrate)
2	Hoher Anteil des Spendernerven an sensiblen Axonen
3	Kurze Strecke zwischen Spendernerv und sensiblem Zielorgan

Durch die Entwicklung neuer Techniken hat sich das Anwendungsspektrum von Nerventranspositionen erweitert, allgemein gelten jedoch an der oberen Extremität folgende Indikationen (nach [4]):

- Verletzungen des Plexus brachialis ohne unverletzt erhaltene proximale Nerven als mögliche Axonquellen
- Proximale periphere Nervenverletzung mit langer Nervenregenerationsstrecke
- Vermeidung der Präparation innerhalb früherer Rekonstruktionsgebiete wichtiger Strukturen (z. B. von Gefäßen) oder innerhalb von Gewebevernarbungen
- Schweres Extremitätentrauma mit segmentalem Gewebeverlust
- Alternativ bei ungünstiger Prognose einer konventioneller Nerventransplantation, etwa bei veralteten Verletzungen oder Patienten mit höheren Lebensalter

Tabelle 3 Motorische Nerventranspositionen an der oberen Extremität (nach [4])

Rekonstruktionsziel	Spendernerven	Empfängernerv
Ellenbogenflexion	Nn. intercostales, Nn. pectorales mediales, N. thoracodorsalis, Teil des N. ulnaris (FCU)	N. musculocutaneus
	Teil des N. medianus (FCR), Nn. pectorales (Biceps brachii und / oder brachialis)	Äste des N. musculocutaneus
Schulterabduktion	N. accessorius (distaler Anteil), N. thoracodorsalis, Nn. pectorales mediales	N. suprascapularis
	Nn. intercostales, Triceps-Ast des N. radialis, Nn. pectorales mediales, N. thoracodorsalis	N. axillaris
Unterarmpronation	Anteile der Nervenäste zum FCU, FDS, FCR oder PL	Pronator-Ast des N. medianus
Intrinsische Handfunktion	N. interosseus anterior (distaler Anteil)	Motorischer Ast des N. ulnaris

Tabelle 4 Techniken der sensiblen Nerventransposition an der oberen Extremität

	Spendernerv	Empfängernerv
1	Ulnarer Zeige- oder Ringfingernerv	Ulnarer Daumen- oder radialer Zeigefingernerv
2	Ramus superficialis Nervi radialis	N. medianus (radialer Anteil)
3	Palmarer Hautast des N. medianus	N. ulnaris (ulno-palmarer Anteil)
4	Dorsaler Hautast des N. ulnaris	N. medianus

Vor allem bei ausgedehnten Verletzungen mit Beteiligung multipler Nerven muß eine Strategie zur Rekonstruktion von Schlüsselfunktionen festgelegt werden

Vor allem bei ausgedehnten Verletzung mit Beteiligung multipler Nerven muß eine Strategie zur Rekonstruktion von Schlüsselfunktionen festgelegt werden: In der Regel sollte das erste Ziel die Ellenbogenbeugung, dann die Abduktion und Außenrotation der Schulter sein – erst dann kommt die Rekonstruktion einer Greifform [9]. Bei der sensiblen Wiederherstellung steht die taktile Funktion der ulnaren Daumenkuppe und der radialen Zeigefingerkuppe im Vordergrund (Tabellen 2, 4).

Die wichtigsten Techniken der motorischen Nerventransposition sind in Tabelle 3 zusammengefaßt. Nachfolgend werden die am häufigsten gebrauchten Axonspender mit ihren Hauptindikationen vorgestellt.

Nervi intercostales

Interkostalnerven sind gute Axonspender für verschiedene Nerventranspositionen, werden jedoch meist zur Wiederherstellung der Ellenbogenbeugung genutzt. Sie werden am vorderen Thorax durch subperiostale Dissektion am Unterrand der Rippen gewonnen. Abgesehen von der schwierigen Dissektion können sie auch aufgrund ihrer Lage, vor allem nach Hochrasnztraumen mit Thoraxbeteiligung, bei Rippenfrakturen und nach der Anlage von Thoraxdrainagen geschädigt sein. Weiterhin enthalten sie sowohl motorische als auch sensible Nervenfasern, so daß, um einen ausreichenden motorischen Axoneinstrom zu erhalten, stets mehrere Intercostalnerven zur Koaptation auf einen Empfängernerv zusammengefasst werden müssen. Dies erfordert häufig zusätzlich die Interposition eines Nerventransplantates. Ihre Bedeutung als Spendernerven hat daher abgenommen; sie werden verwendet, wenn keine interplexale Nerventranspositionen mit Faszikeln des N. ulnaris und medianus oder der Nn. pectorales zur Verfügung stehen [16].

Nervus accessorius

Der 11. Hirnnerv enthält nur motorische Fasern und innerviert den M. sternocleidomastoideus und M. trapezius, dessen obere und mittlere Innervation erhalten bleiben sollte. Die Nähe des N. accessorius zum N. suprascapularis erlaubt eine direkte mikrochirurgische Koaptation, während bei der Neurotisation des meist weiter distal geschädigten N. musculocutaneus oder des N. axillaris ein Nerven-Interponat nötig ist. Die notwendige Nerven-Interposition führt in der Regel, auch bei der Neurotisation im Schulterbereich, zu deutlich schlechteren Ergebnissen [8].

Faszikel des N. ulnaris

Von Oberlin wurde 1994 die elegante und überaus effektive Methode der Reinnervation des M. biceps brachii mittels eines motorischen Anteils des N. ulnaris beschrieben [10]. Dieses Vorgehen eignet sich besonders für Patienten mit irreparablen Verletzungen oder Ausrissen des oberen Plexus-Anteils und intaktem unteren Truncus. Es werden etwa 20 Prozent des gesamten Nerven verwendet, möglichst gezielt der den M. flexor carpi ulnaris innervierenden Faszikels. Eine gewissenhafte Überprüfung der Faszikelauswahl durch intraoperative Nervenstimulation macht es möglich, daß der motorische Ast des N. musculocutaneus zum M. biceps (oder brachialis) neurotisiert werden kann, ohne daß ein motorischer oder sensibler Hebedefekt verbleibt.

Doppelte Nerventransposition (Faszikel von N. ulnaris und medianus)

Von den Arbeitsgruppen um Oberlin und Mackinnon wurde zusätzlich ein Faszikel des N. medianus, etwa auf den Nervenast zum M. brachialis transponiert. Bei den sechs ersten Patienten wurde nach einer klinisch tastbaren Reinnervation nach etwa fünf Monaten als Endresultat eine Ellenbogenflexion mit Kraftgrad von mindestens M4 erreicht. Dieses Prozedere zur Reinnerva-

tion von zwei Ellenbeugemuskeln verspricht also noch bessere Ergebnisse als eine Einzelfaszikel-Transposition (Abb. 1c).

Triceps-Ast des Nervus radialis

Die Abduktion der Schulter kann durch die selektive Transposition eines der drei Äste des N. radialis zum M. triceps wiederhergestellt werden, entweder auf den N. axillaris oder direkt auf seinen motorischen Ast zum M. deltoideus [1]. Wird nur ein Triceps-Ast verwendet, verbleibt kein Funktionsdefizit bei der Ellenbogenextension.

Nervi pectoralis mediales

Die Transposition dieser Nerven zur Reinnervation des M. biceps wurde von Brandt und Mackinnon beschrieben [4]. Wegen der Nähe dieser Axonspender zum Empfänger, dem N. musculocutaneus, kann mit einer Reinnervation nach sechs bis acht Monaten gerechnet werden.

Nervus thoracodorsalis

Dieser Nerv wurde mit gutem Erfolg zur Reinnervation von N. musculocutaneus und axillaris eingesetzt, er kann leicht aufgefunden und mobilisiert werden und besitzt eine ausreichende Länge auch für distale Koaptationen. Er kann allerdings bei Plexus-Verletzungen, vor allem im mittleren und unteren Anteil mitverletzt sein. Seine Verwendung schließt eine spätere motorische Ersatzoperation zur Ellenbeugung oder Schulteraußenrotation durch eine Latissimus-Transposition aus [4, 16]. Daher wird dieser Spendernerv nur im Einzelfall verwendet.

Weitere wenig verwendete Axonspender sind der Plexus cervicalis (C2/3/4), der N. hypoglossus und die lateralen Pektoralnerven [16].

Die Neurotisation des M. biceps brachii mit Hilfe der motorischen Anteile der Nn. intercostales hat sich seit mehreren Jahrzehnten etabliert

Bei der Rekonstruktion ausgedehnter proximaler Verletzungen peripherer Nerven, vor allem des Plexus brachialis, gilt in der Regel, daß zunächst die Ellenbogenflexion und Schulterabduktion wiederhergestellt werden



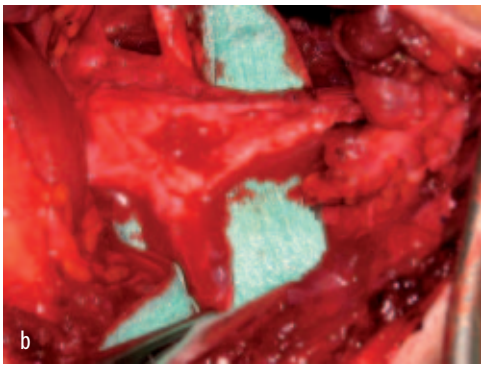

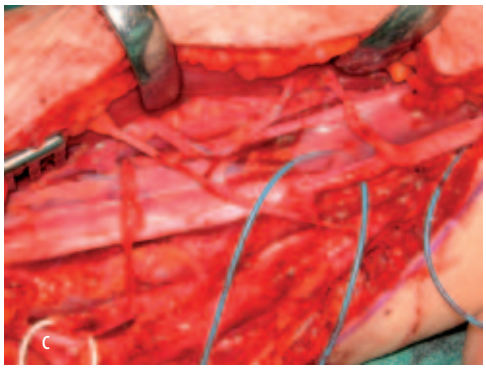



Abb. 1 a) Obere Plexus-Läsion mit Ausfall der Ellenbogenbeugung links (M. biceps und brachialis jeweils M0). b) Intraoperativer Situs der Verletzung des oberen Plexus brachialis. c) Doppel-Transposition eines Faszikels des N. ulnaris auf den M. biceps brachii und eines Faszikels des N. medianus auf den M. brachialis. d) Ergebnis 5 Monate postoperativ mit kraftvoller Ellenbeugung bis 130 Grad, Funktionsgrad M4.

sollten, dann die Sensibilität der Hand und eine einfache Greifform [9, 12]. Nerventranspositionen sind in manchen Fällen – vor allem bei Ausrißverletzungen der Wurzeln des Plexus brachialis – die einzige Möglichkeit einer nervalen Rekonstruktion. Die Neurotisation des M. biceps brachii mit Hilfe der motorischen Anteile der Nn. intercostales hat sich seit mehreren Jahrzehnten etabliert. Sie führte nach einer Metaanalyse aus dem Jahre 2001 von insgesamt 1088 Nerventranspositionen in 72 Prozent zu einer Ellenbogenbeugung gegen die Schwerkraft (Kraftgrad M3) und in 37 Prozent sogar gegen Widerstand (Kraftgrad M4) [8]. Chuang berichtete kürzlich sogar, seine Patienten hätten in 80 Prozent einen Kraftgrad M3 erlangt [2]. Bei der Verlaufskontrolle läßt sich etwa drei Monaten postoperativ durch Zwicken des M. biceps brachii ein projezierter Schmerz am Thorax im Bereich der zur Transposition verwendeten Interkostal-Nerven auslösen, nach sechs Monaten kann bei tiefer Inspiration eine Muskelkontraktion tastbar sein (M1), Bewegung gegen die Schwerkraft wird meist erst nach etwa 18 Monaten erreicht [12]. In einigen Fallserien wurde von einem Kraftgrad von M3 bereits nach etwa 12 Monaten berichtet, die Ellenbogenbeugung konnte nach etwa drei Jahren willentlich unabhängig von der Atmung durchgeführt werden [12].

Trotz der guten Ergebnisse der Interkostal-Transposition hat die Technik in den letzten Jahren an Bedeutung verloren, weil neuere Methoden in den Vordergrund getreten sind, bei denen intakte Anteile des N. ulnaris oder N. medianus direkt mit den motorischen Ästen des M. biceps brachii oder M. brachialis oder beider Muskeln mikrochirurgisch koaptiert werden. Mittels dieser neuen Techniken, bei denen die Strecke der Überbrückung und Regeneration erheblich verkürzt ist, konnte in früheren Nachuntersuchungen in 75 bis 100 Prozent eine Ellenbogenbeugung gegen die Schwerkraft erreicht werden, in den neuesten Studien sogar in 75 bis 94 Prozent ein Kraftgrad M4 [6, 10, 13, 15]. Vor zwei Jahren stellten Mackinnon et al. sechs Patienten nach einer dualen Nerventransposition von Anteilen des N. ulnaris und N. medianus vor, die alle Kraftgrad M4 erreicht hatten, eine Reinnervation der gelähmten Muskeln konnte bereits nach fünf bis sechs Monaten festgestellt werden [7]. Die Wiederherstellung der Schulterabduktion wird meist durch Neurotisation der Mm. supraspinatus, infraspinatus, and deltoideus versucht. Eine Literaturanalyse zeigt, daß duale Transpositionen, sowohl auf den N. suprascapularis als auch auf den N. axillaris, bessere Ergebnisse erbrachten als die Verlagerung von nur einem Nerven [8]. In dieser Arbeit war eine nützliche Reinnervation des N. suprascapularis wesentlich häufiger nachzuweisen als die des N. axillaris. Nach einer kombinierten Nerventransposition erzielte Chuang eine durchschnittliche Abduktion von 60 Grad bei Patienten mit Wurzelausrissen des Plexus brachialis und von 90 Grad mit unteren Plexus-Läsionen [2]. Anhand von 577 N.-accessorius-Transpositionen zur Neurotisation des N. suprascapularis konnten Songcharoen et al. von einer Erfolgsrate (mindestens Kraftgrad M3) von 80 Prozent berichten, wobei sie 60 Grad Abduktion erreichten, die Neurotisation des N. axillaris war nur in 60 Prozent erfolgreich, möglicherweise aufgrund der längeren Regenerationsstrecke und der notwendigen Nerventransplantation [12].

Die Wiederherstellung von Funktionen unterhalb des Ellenbogens bleibt bei proximaler Nervenschädigung oft unbefriedigend, weil die Regenerationszeit zu lange dauert

Der N. phrenicus kann auf den N. suprascapularis ohne Nerven-Interposition verlagert werden, mit einer funktionell nützlichen Reinnervation kann hier nach etwa acht Monaten gerechnet werden [8]. Allerdings kommt es bei Verwendung dieses Nerven zu einer Beeinträchtigung des Zwerchfells und der Atemfunktion, sie ist daher kontraindiziert bei Patienten mit eingeschränkter respiratorischer Leistungsfähigkeit und nach Thoraxtrauma Thoraxtrauma und wird heute nur mehr selten verwandt. Eine neue Technik zur Neurotisation der Schultermuskeln zur Abduktion ist die selektive Verlagerung eines Nervenastes des M. triceps brachii, direkt auf den motorischen Ast des N. axillaris. Leechavengvongs et al. erzielten in fünf von sieben Fällen unter Koaptation des Nervenastes zum langen Triceps-Kopf auf den N. axillaris eine durchschnittliche Schulterabduktion von mehr als 120 nach 28 Monaten [6]. Es scheint daher ratsam, bei Wiederherstellung der Schulterabduktion eine Verlagerung des N. accessorius auf den N. suprascapularis und eines Triceps-Astes auf den N. axillaris zu kombinieren. Die Wiederherstellung von Funktionen unterhalb des Ellenbogens bleibt wegen der lange dauernden Regenerationszeit oft unbefriedigend. Bei kurzen Überbrückungen durch naheliegende gesunde Nervenfasern sind dagegen

Happy End





Neues Leben
Kleines Herz
Takt verloren
Happy End dank 3M™ Steri-Strip™ S

dank 3M™ Steri-Strip™ S

NEU

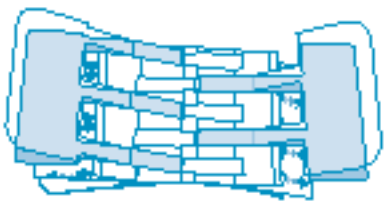

Jede Narbe erzählt eine Geschichte. Mit dem neuen 3M Steri-Strip S Wundverschlusssystem gibt es immer ein Happy End. Eine schnelle und einfache Handhabung ermöglicht die exakte Wundrandadaption. 3M Steri-Strip S führt zu sehr guten kosmetischen Ergebnissen, die sich sehen lassen können.

Weitere Informationen erhalten Sie unter der

Hotline 0 21 31 - 14 44 00

©3M 2012. All Rights Reserved

3M

Tabelle 5 Weitere mögliche Anwendungsgebiete der Nerventransposition

1	Rekonstruktion bei peripheren Nervenläsionen der unteren Extremität
2	Rekonstruktion nach N. facialis-Lähmung (z. B. N. hypoglossus-Transposition)
3	Reinnervation der Blasenfunktion (N. intercostalis 11/12 auf Sakralwurzeln 2 / 3)
4	Diaphragma-Reaktivierung bei Halsmarklähmung (N. intercostalis auf N. phrenicus)
5	Neurotisation der unteren Extremität bei Paraplegie (N. intercostalis/N. ulnaris)

gute Ergebnisse möglich, etwa zur Wiederherstellung der Handgelenksflexion, Fingerflexion oder intrinsischen Handfunktion. Eine sehr aufwendige Methode stellt die funktionelle Muskeltransplantation dar, wie sie beispielsweise von der Arbeitsgruppe um Doi in zwei Schritten mit beiden Mm. graciles durchgeführt wird [3].

In Ausnahmefällen, etwa bei einer Ausrißverletzung aller Wurzeln des Plexus brachialis, kann die gegenseitige Spinalwurzel C7 ganz oder teilweise als Axonspender dienen und durch Nerventransplantate eine Verbindung mit dem N. medianus hergestellt werden. Bei 111 solcher Operationen kam es allerdings lediglich in 30 Prozent zu einer nutzbaren Muskelreinnervation von M3, allerdings erhielten 83 Prozent eine Resensibilisierung (50 % S3 and 33 % S2) [8]. Aufgrund der guten Ergebnisse der Nerventransposition ist anzunehmen, daß ihre Anwendung weiter zunehmen und sich noch erweitern wird (Tabelle 5). Denkbar ist zum Beispiel eine Nutzung bei Patienten mit Querschnittslähmung im Halsmarkbereich, bei denen durch Neurotisation aus dem Bereich oberhalb der Rückenmarkschädigung zusätzliche Spendermuskeln für motorische Ersatzoperation gewonnen werden könnten.

Literatur

1. Bertelli JA, Ghizoni MF (2004) Reconstruction of C5 and C6 brachial plexus avulsion injury by multiple nerve transfers: Spinal accessory to suprascapular, ulnar fascicles to biceps branch, and triceps long or lateral head branch to axillary nerve. J Hand Surg [Am] 29: 131–139
2. Chuang DC (2005) Nerve transfers in adult brachial plexus injuries: my methods. Hand Clin 21: 71–82
3. Doi K, Sakai K, Kuwata N, et al (1995) Double-muscle technique for reconstruction of prehension after complete avulsion of brachial plexus. J Hand Surg [Am] 20: 408-414
4. Dvali L, Mackinnon S (2003) Nerve repair, grafting, and nerve transfers. Clin Plast Surg 30: 203–221
5. Leechavengvongs S, Witoonchart K, Uerpairojkit C, et al (1998) Nerve transfer to biceps muscle using a part of the ulnar nerve in brachial plexus injury (upper arm type): a report of 32 cases. J Hand Surg [Am] 23: 711–716
6. Leechavengvongs S, Witoonchart K, Uerpairojkit C, et al (2003) Nerve transfer to deltoid muscle using the nerve to the long head of the triceps, part II: A report of 7 cases. J Hand Surg [Am] 28: 633–638
7. Mackinnon SE, Novak CB, Myckatyn TM, et al (2005) Results of reinnervation of the biceps and brachialis muscles with a double fascicular transfer for elbow flexion. J Hand Surg [Am] 30: 978–985
8. Merrell GA, Barrie KA, Katz DL, et al (2001) Results of nerve transfer techniques for restoration of shoulder and elbow function in the context of a meta-analysis of the English literature. J Hand Surg [Am] 26: 303–314
9. Millesi H (2004) Die Chirurgie traumatischer Plexus brachialis-Läsionen (Aus persönlicher Sicht des Jahres 2003) Handchir Mikrochir Plast Chir 36: 29–36
10. Oberlin C, Beal D, Leechavengvongs S, et al (1994) Nerve transfer to biceps muscle using a part of ulnar nerve for C5-C6 avulsion of the brachial plexus: anatomical study and report of four cases. J Hand Surg [Am] 19: 232–237
11. Rohde R, Wolfe SW (2007) Nerve transfers for adult traumatic brachial plexus palsy. HSSJ 3: 77-82
12. Songcharoen P, Wongtrakul S, Spinner RJ (2005) Brachial plexus injuries in the adult. Nerve transfers: The Siriraj Hospital experience. Hand Clin 21: 83–89
13. Sungpet A, Suphachatwong C, Kawinwonggowit V, et al (2000) Transfer of a single fascicle from the ulnar nerve to the biceps muscle after avulsions of upper roots of the brachial plexus. J Hand Surg [Br] 25: 325–328
14. Tan TC, Black PM (2001) The contributions of Otfrid Foerster (1873–1941) to neurology and neurosurgery. Neurosurgery 49: 1231–1235
15. Teboul F, Kakkar R, Ameur N, et al (2004) Transfer of fascicles from the ulnar nerve to the nerve to the biceps in the treatment of upper brachial plexus palsy. J Bone Joint Surg [Am] 86: 1485–1490
16. Wood M, Murray PM (2007) Heterotopic nerve transfers: recent trends with expanding indication. J Hand Surg [Am] 32: 397–408

Dr. med. Andreas Gohritz
Klinik für Plastische, Hand- und Wiederherstellungschirurgie
Medizinische Hochschule Hannover
Carl-Neuberg-Straße 1
30625 Hannover
eMail: andreas_gohritz@yahoo.com

Knochendefekte an der unteren Extremität: Vaskularisierte autologe Fibula-Transplantation kombiniert mit Tibia-Allografts

Thomas Kremer, Katrin Riedel, Michael Pelzer, Günter Germann

Sowohl nach Traumata wie auch als Folge von Infektionen mit Osteitis oder Tumorresektionen können ausgedehnte Defekte entstehen, die sowohl das knöcherne Skelett als auch den Weichteilmantel betreffen. Dabei stellt die Rekonstruktion des knöchernen Defektes als grundlegende Vorraussetzung für einen funktionellen Extremitätenerhalt auch heute noch eine Herausforderung dar [1, 2]. Im Rahmen von onkologischen Resektionen werden die rekonstruktiven Bemühungen noch durch die notwendige adjuvante Therapie – Radiatio oder Chemotherapie – erschwert [3–6]. Verschiedene gut etablierte Verfahren stehen in entsprechenden Fällen zur Defektdeckung zur Verfügung. Insbesondere bei Defektfrakturen oder Pseudarthrosen kann die Ilizarov-Methode sicher als Standard bezeichnet werden [7]. Diese findet als monofokales Verfahren mit einem Transport der Segmente in den Defekt Anwendung, oder es erfolgt ein bi- oder trifokales Vorgehen mit zusätzlichen frakturfernen Kortikotomien zur Kallusdistraktion [8, 9]. In der infektiologisch kontrollierten Situation nach onkologischen Resektionen mit großen segmentalen Defekten werden häufig Tumorprothesen verwendet [10–12]. Zur Rekonstruktion mit Eigengewebe kann bei kleinen knöchernen Defekten die konventionelle Spongiosaplastik durchgeführt werden. Hierbei handelt es sich um eine einfache Prozedur, die aber bei der richtigen Indikation bereits gute Erfolgsraten von über 80 Prozent zeigt [13–15].

Die freie mikrovaskuläre Transplantation eines Wadenbeins wurde bereits im Jahr 1973 zum ersten Mal durchgeführt

Für größere knöcherne Defekte besteht die Möglichkeit, ein massives avaskuläres allogenes Knochentransplantat einzubringen. Auch für dieses Verfahren sind letztlich gute Ergebnisse beschrieben, auch wenn der Erfolg durch hohe Morbiditäts- und Reoperationsraten erkauft wird [16–18]. Bei diesem Verfahren kommt es zu einer endostalen und periostalen Frakturheilung an den Osteotomiestellen, der allogene Knochen wird durch schleichenden Ersatz („creeping substitution“) umgebaut. Dieser Prozeß ist langwierig und bleibt verschiedentlich unvollständig [19], so daß konsequenterweise die Transplantation von vaskularisierten Knochentransplantaten eingeführt wurde. Erstmals durchgeführt wurde die freie mikrovaskuläre Transplantation eines Wadenbeins durch Ueba und Fujikawa bereits im Jahr 1973 [20]. Da diese ihre Ergebnisse aber erst nach zehn Jahren publizierten, gelten Taylor et al. als Erstbeschreiber [21]. Die freie Fibula bietet im Rahmen der Extremitätenrekonstruktion den entscheidenden Vorteil, daß langer diaphysealer Knochen gewonnen werden kann und auf diese Weise eine Wiederherstellung auch von ausgedehnten Defekten möglich ist [1, 22–24]. Allerdings ist das Kaliber des Wadenbeins initial zu gering, um an der unteren

Extremität eine Vollbelastung zu ermöglichen. Die Belastung ist meist erst nach einem guten Jahr nach entsprechender Hypertrophie des Transplantats möglich. Bei Defekten unter zehn Zentimetern kann dieser Nachteil durch die sogenannte double-barrel Technik ausgeglichen werden [25–28], bei der die Fibula osteotomiert und in zwei parallelen Strängen transplantiert wird. Bei größeren Defekten wurde die simultane Verwendung der ipsi- und der kontralateralen Fibula beschrieben [29]. Letzteres Verfahren sollte jedoch sicherlich auf Grund der Morbidität an den Spenderstellen Ausnahmen vorbehalten bleiben. Die initial mangelnde Belastbarkeit der freien mikrovaskulären Fibula und die Nachteile massiver knöcherner Allografts kann durch die Kombination beider Verfahren ausgeglichen werden. Dazu wird simultan eine freie Transplantation des Wadenbeins mit einer Implantation eines Allografts durchgeführt. Die beiden Transplatate werden dabei in möglichst engen Kontakt gebracht um einen schleichenden Ersatz des gesamten Fremdtransplantats durch autogenen Knochen zu ermöglichen. Dieses Verfahren wurde erstmals von Capanna und Kollegen beschrieben [30] und zeigt auch im Langzeitverlauf gute radiologische und funktionelle Resultate [31]. Nachfolgend wird dieses Verfahren vorgestellt und im Kontext der alternativen Möglichkeiten diskutiert.

Infizierte Pseudarthrosen oder eine posttraumatische Osteitis können eine komplexe kombinierte Rekonstruktion notwendig machen

Die Indikation zur komplexen Defektrekonstruktion mit Transplantation eines massiven Tibia-Allografts in Kombination mit einer freien Fibula werden vor allem bei langen segmentalen Defekten über zehn Zentimetern gesehen, da auf diese Weise vaskularisierter Knochen transplantiert wird, der auf Belastungen mit Hypertrophie und physiologischer Frakturheilung reagieren kann und dennoch eine frühe Vollbelastung des Beines durch den Allograft gewährleistet wird. Weitere Indikationen ergeben sich nach erfolglosen Rekonstruktionsversuchen mit avaskulärem Knochen oder Spongiosa sowie bei therapieresistenten atrophen Pseudarthrosen. Auch infizierte Pseudarthrosen oder eine posttraumatische Osteitis können bei entsprechend ausgedehntem Substanzverlust eine komplexe kombinierte Rekonstruktion notwendig machen. Auch kleinere Defekte mit ausbleibender Frakturheilung bei Radionekrosen gelten sicherlich als Indikation (Abb. 1).

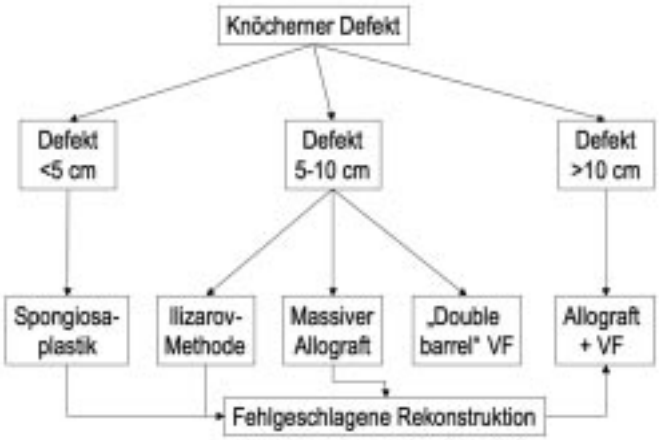

Abb. 1 Therapeutischer Algorithmus bei segmentalen knöchernen Defekten an der unteren Extremität (VF: vaskularisierte Fibulatransplantation)

Präoperative Untersuchung: Bezüglich der Empfängerregion muß sichergestellt werden, daß Anschlußgefäße mit ausreichendem Kaliber im Radius des Gefäßstiels vorhanden sind. Dies sollte in der Regel durch konventionelle und MR-Angiogramme abgesichert werden [3, 32]. Zusätzlich muß bereits bei der Operationsplanung berücksichtigt werden, welche Form der Osteosynthese zur Stabilisierung der Fibula verwendet werden soll. Abhängig von der Defektlänge und der Lokalisation des Defektes kommen diverse Osteosyntheseverfahren in Frage, so etwa transkortikale Schrauben, LCP-Platten, winkelstabile Implantate, Nägel und externe Fixateure.

An der Spenderstelle muß vor allem gesichert werden, daß die Perfusion des Beines auch nach Resektion der Arteria peronea noch gewährleistet ist. Hierfür kann die klinische Überprüfung der Fußpulse ausreichend sein, beim geringsten Zweifel ist auch hier eine Angiographie indiziert [33]. Darüber hinaus ist die Seitenwahl entscheidend. Hier gilt als Faustregel, daß zur Rekonstruktion des Femurs eher eine ipsilaterale Fibula geeignet ist, wohingegen bei der Tibia eher eine kontralaterale Fibula Verwendung finden sollte [33]. Die Funktion des N. peroneus communis muß zusätzlich dokumentiert werden, da vorübergehende Peroneusläsionen auftreten können.

Hebung einer freien Fibula: Zur Hebung einer freien Fibula stehen verschiedene operative Zugänge zur Verfügung. Am häufigsten verwendet wird sicher der laterale Zugang der erstmals 1979 von Gilbert beschrieben wurde [34]. Abhängig von der Lagerung des Patienten ist auch ein anteriorer [35] oder ein posteriorer Zugang möglich [20, 21]. Letztlich wird immer ein Fibulasegment mit einer Muskelmanschette von etwa einem Zentimeter über den Peronealgefäßen gehoben. Die Perfusion der Fibula ist im Schaft abhängig von den Peronealgefäßen, wohingegen die Epiphyse von Ästen der A. tibialis anterior versorgt wird. Insgesamt kann bis zu 26 Zentimeter diaphysaler Knochen gehoben werden, da proximal und distal jeweils sechs Zentimeter der Fibula belassen werden sollten. Das gehobene Fibulasegment sollte etwa sechs Zentimeter länger geplant werden als der knöcherne Defekt. Bei einigen Patienten mit besonders langen Defekten kann es daher notwendig werden, nah am Sprunggelenk zu osteotomieren – in diesem Fall sollte eine Schraubenfixierung des Syndesmose erfolgen. Wenn eine Rekonstruktion der Tibia angestrebt wird ist selbstverständlich die Verwendung einer gestielten ipsilateralen Fibula möglich, auch wenn die Autoren der größten publizierten Serie die freie mikrovaskuläre Transplantation von der Gegenseite bevorzugen [31].

Rekonstruktion der Tibia: Zur Rekonstruktion eines Tibiadefektes wird die autogene Fibula distal in den Markraum der Tibia gesteckt. Proximal erfolgt die Positionierung zentral in der Metaphyse oder der Epiphysenplatte. Anschließend wir die Fibula mit interfragmentären Schrauben fixiert. Das Allotransplantat wird dann auf die Länge des Defektes angepaßt und eine Rinne wird geschaffen, so daß eine Positionierung des Allografts um die autologe Fibula möglich ist. Stets ist darauf zu achten, einen möglichst engen Kontakt zwischen Auto- und Allograft herzustellen, um eine schnelle Substitution des Fremdtransplantats durch autologen Knochen zu ermöglichen. Anschließend erfolgt eine mikrochirurgische Anastomose der Peronealgefäße an die ortständige Blutversorgung. Die Osteosynthese sollte so stabil wie möglich gewählt werden. Bei epiphysennahen Resektionen ist eine Fixierung durch mehrere Zugschrauben möglich. Metaphysäre Defekte können durch zwei Platten (T-Platten) stabilisiert werden, bei Diaphysendefekten wird dagegen eine überbrückende Plattenosteosynthese über den gesamten Defekt empfohlen [31].

Rekonstruktion des Femurs: Nach Capanna et al. sollte die zentrale Positionierung der autologen Fibula bei der Rekonstruktion des Femurs auf epiphysennahe Defekte beschränkt bleiben. Metadiaphysäre Defekte sollten dagegen durch eine parallele Anordnung des Allografts und der vaskularisierten Fibula wiederhergestellt werden. Dabei wird der allogene Femur in den Defekt eingepaßt und durch eine überbrückende Osteosynthese fixiert (LISS-Platte). Anschließend wird die freie Fibula medial so angelegt, daß sie beide Osteotomien überbrückt und mit Schrauben fixiert [31]. Auf diese Weise kommt die Fibula in der Belastungsachse des Femurs zu liegen und eine Anastomose an ortsständige Gefäße ist problemlos möglich.

Da der schleichende Ersatz des avaskulären Allografts unvollständig bleibt, ist die Frakturrate innerhalb von drei Jahren sehr hoch

Eine Reihe von rekonstruktiven Optionen steht zur Wahl, wenn segmentale Defekte an der unteren Extremität wiederhergestellt werden sollen. Für den funktionellen Extremitätenerhalt ist hier eine voll belastbare Rekonstruktion notwendig. Auch der Zeitraum bis eine Belastung des Beines möglich ist spielt unter subjektiven, funktionellen sowie ökonomischen Gesichtspunkten eine wesentliche Rolle. Abhängig von der Ursache des knöchernen Defektes können sich hier durchaus unterschiedliche Therapiekonzepte anbieten. Im Rahmen onkologischer Resektionen von Tumoren der unteren Extremität ergeben sich häufig ausgedehnte knöcherne Defekte, die entsprechend aufwendige Rekonstruktionen erfordern. Die Ilizarov-Methode hat in diesem Patientengut potentiell einige Nachteile: So ergibt sich aus der meist langen Defektstrecke eine entsprechende lange Behandlungszeit. Darüber hinaus kann die Knochenregeneration durch adjuvante Therapieverfahren im multimodalen Konzept eingeschränkt sein, außerdem ist die Gefahr von Pin-Infektionen bei immunsupprimierten Patienten sicherlich erhöht [31]. Die Rekonstruktion durch ein avaskuläres knöchernes Allotransplantat bietet den Vorteil, daß im Prinzip kein Limit hinsichtlich des Defektausmaßes besteht und keine Hebemorbidität auftritt. Allerdings ergibt sich bei diesem Therapieverfahren eine relativ hohe Rate an Pseudarthrosen, die zwischen 12 und 63 Prozent angegeben wird [16–18]. Auch die

Fallbericht: 77jährige Patientin mit Unterschenkel-Sarkom

Vorstellig wurde eine 77jährige Patientin mit einem lokoregionären Rezidiv eines epitheloid wachsenden, undifferenzierten Sarkoms des linken Unterschenkels, daß auswärts bereits mehrfach reseziert wurde. Aktuell bestand ein sehr großer, nicht verschieblicher Tumor im Bereich des mittleren Unterschenkeldrittels. Konventionell radiologisch und in der MRT zeigte sich ein bereits in die Tibia eingebrochener Tumor mit ausgedehnter Osteolyse (Abb. 2). Zunächst erfolgte eine inzisionale Biopsie zur Sicherung der Diagnose. Anschließend wurde die Patientin im Tumor-Board der Universitätsklinik Heidelberg vorgestellt. In Absprache mit der Patientin wurde interdisziplinär die Indikation zur Resektion gestellt und von der alternativ möglichen Majoramputation abgesehen. Es erfolgte eine Tumorresektion mit Tibiasegmentresektion und Resektion des M. tibialis anterior und der umgebenden Haut im Sinne einer weiten Exzision. Die Defektrekonstruktion erfolgte durch eine ipsilaterale gestielte Fibula kombiniert mit einem Tibia-Allograft und Osteosynthese durch eine winkelstabile Platte. Die Weichteildeckung konnte durch eine freie mikrovaskuläre Transplantation eines lateralen Oberschenkellappens von der Gegenseite (ALT-Lappen) erreicht werden (Abb. 3). Histologisch zeigte sich eine vollständige Resektion mit negativen Absetzungsrändern und ausreichendem Sicherheitsabstand (R0).

Der postoperative Verlauf war komplikationslos, so daß die Patientin bereits nach sechs Wochen mit einem Unterschenkelhülsenapparat versorgt und mobilisiert werden konnte. 12 Monate postoperativ ist die Patientin vollständig mobilisiert und läuft ohne Gehhilfen (Abb. 4). Radiologisch zeigt sich eine gute knöcherne Konsolidierung (Abb. 5).

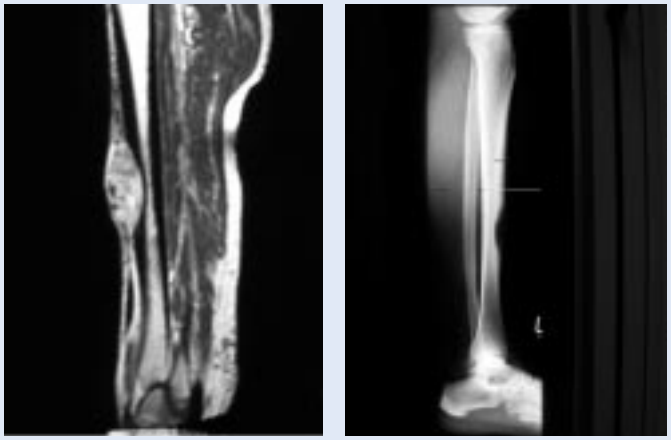

Abb. 2 Kernspin- und Röntgenaufnahmen einer 77jährigen Patientin mit einem ausgedehnten undifferenzierten Sarkom des linken Unterschenkels. Konventionell radiologisch zeigte sich eine deutliche Osteolyse, im MRT zeigte sich ein großer Tumor mit Infiltration der Tibiakortikalis. Ein Einbruch in die Markhöhle lag nicht vor.



Abb. 3 Postoperativer klinischer und radiologischer Befund nach Defektrekonstruktion durch eine ipsilaterale gestielte Fibula mit einer allogenen nicht vaskularisierten Tibia, sowie Weichteildeckung mittels freier lateraler Oberschenkellappenplastik (ALT-Lappen).

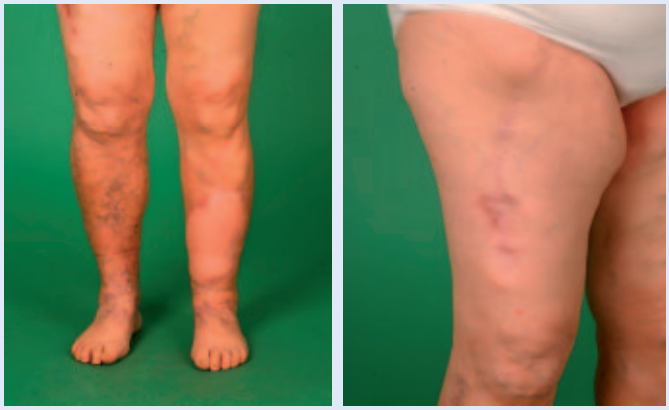

Abb. 4 Klinischer Befund nach 12 Monaten. Die Patientin ist vollständig mobilisiert, das funktionelle und ästhetische Ergebnis ist sehr gut. Hinweise auf eine lokale oder systemische Rekurrenz bestehen nicht.



Abb. 5 Radiologischer Befund nach 12 Monaten mit eindeutiger knöcherner Konsolidierung.

Infektionsraten sind nennenswert und liegen zwischen fünf und 18 Prozent [16–18]. Da der schleichende Ersatz („creeping substitution") des Allografts zusätzlich unvollständig bleibt [19], ist vor allem die Rate von Frakturen innerhalb von drei Jahren mit durchschnittlich 16 Prozent sehr hoch. Dagegen bietet die Transplantation einer freien mikrovaskulären Fibula die Möglichkeit eines Transplantats das physiologisch auf Belastung reagieren kann [4]. Gleichzeitig ist die Morbidität an der Spenderstelle gering [36] und die Pseudarthrosenrate ist mit null bis zehn Prozent zufriedenstellender [37-39]. Allerdings ist die Hypertrophie derart langsam, daß eine Vollbelastung erst nach 18 bis 36 Monaten möglich ist. Zusätzlich treten häufig Streßfrakturen auf, die einer operativen Revision bedürfen [37–39].

Die kombinierte Transplantation einer vaskularisierten Fibula mit einem massiven Allograft ist auch bei onkologischen Patienten vielversprechend

Aus diesen Gründen bietet sich theoretisch die Kombination der freien Fibula mit knöchernen Allotransplantaten an, da hier die Vorteile beider Verfahren – die Möglichkeit der Hypertrophie und eine niedrige Pseudarthrosenrate mit erhöhter Stabilität und früher Vollbelastung – zum Tragen kommen. Unterstützt werden diese Überlegungen durch radiologische Untersuchungen von Manfrini, die zeigen konnten, daß im Verlauf bei der Mehrzahl der Patienten eine Verbindung zwischen Auto- und Allograft auftritt oder Frakturen und Pseudarthrosen des Allografts durch eine reaktive Hypertrophie der Fibula ausgeglichen werden. Nur in 12 Prozent der Fälle trat keine Verbindung zwischen den beiden Transplantaten auf [40]. Capanna und Kollegen konnten 90 Patienten mit knöchernen Defekten (durchschnittlich 16 cm) der unteren Extremität und entsprechender kombinierter Transplantation nachuntersuchen. 93,5 Prozent der Rekonstruktionen konnten erfolgreich abgeschlossen werden. Eine Pseudarthrosenrate von 8,8 Prozent ist im internationalen Vergleich als sehr zufriedenstellend zu beurteilen [31]. Chang et al. kombinierten bei 14 Patienten eine Rekonstruktion durch ein Allotransplantat primär (n = 6) oder sekundär (n = 8) mit einer freien Fibula [41]. Auf diese Weise wurde nach durchschnittlich sechs Monaten eine knöcherne Konsolidierung erreicht. Auch im pädiatrisch-onkologischen Krankengut konnten mit diesem Verfahren gute Resultate erzielt werden. Bei allen Kindern konnte letztlich eine knöcherne Konsolidierung nach durchschnittlich neun Monaten erreicht werden. Infektionen und Frakturen traten in dieser Serie nicht auf [42]. Zusammengefaßt ist die kombinierte Transplantation einer vaskularisierten Fibula mit einem massiven Allograft im onkologischen Krankengut eine sehr vielversprechende Option. Allerdings bietet sie bei sehr ausgedehnten Defekten und insbesondere bei gelenkübergreifenden Resektionen keine rekonstruktive Möglichkeit, so daß hier alternative Verfahren wie Tumor-Endoprothesen Anwendung finden müssen [10–12]. Diese sind ebenfalls durch gute Resultate gekennzeichnet, wobei Infektionen Prothesenlockerungen und prothesennahe Frakturen als Komplikationen am häufigsten auftreten [11].

Trauma-Patienten: Kallusdistraktion bis fünf Zentimeter Knochendefekt, bis 12 Zentimeter Allograft-Transplantation, danach freie Fibulatransplantation

Im traumatologischen Patientengut müssen andere Faktoren in die therapeutischen Überlegungen integriert werden. Bei diesen Patienten führen vor allem drei Situationen zu einem knöchernen Substanzverlust: Erstens offene (Defekt-)frakturen, zweitens therapieresistente atrophe Pseudarthrosen und drittens Osteitis/Osteomyelitis. Daher liegen meist kombinierte Defekte vor, bei denen durch einen simultanen Weichteilverlust knöcherne Strukturen oder Osteosynthesematerial freiliegen. Hier ist die Ilizarov-Methode mit primärer Verkürzung und sekundärer Distraktion sicher eine sehr gute Option, da auf diese Weise der Weichteildefekt häufig bereits verschlossen werden kann [8, 9, 43]. Insbesondere bei kleineren Defekten unter acht bis zehn Zentimetern ist diese Methode das Verfahren der Wahl – zumal andere therapeutische Optionen substantielle Nachteile aufweisen. So handelt es sich sowohl bei offenen Frakturen als auch bei atrophen Pseudarthrosen und bei der Osteitis um Infektsituationen, so daß das Einbringen von avaskulären Allografts und Prothesen mit einem hohen Risiko persistierender Infektionen behaftet ist. Es kann daher sinnvoll sein, die verlängerte Entlastungsphase der Patienten in Kauf zu

nehmen, und lediglich perfundiertes Gewebe im Sinne einer freien Fibulatransplantation einzubringen, vor allem weil auf diese Weise gute Resultate beschrieben sind [28, 39]. Zudem ergibt sich aus der „Double-barrel"-Technik auch bei der freien Fibulatransplantation die Möglichkeit einer früher belastbaren Rekonstruktion [26]. Platz et al. haben im posttraumatischen Patientengut die freie Fibulatransplantation, die Ilizarov-Methode und massive Allografts miteinander verglichen. Die Erfolgsraten lagen bei 83, 94 und 83 Prozent und eine Vollbelastung war nach 16, 7,6 und 10,7 Monaten möglich. Diese Autoren empfehlen eine Kallusdistraktion bis fünf Zentimeter Knochendefekt, von fünf bis 12 Zentimetern die Transplantation von Allografts und ab 12 Zentimetern die freie Fibulatransplantation [44]. Insgesamt bleibt die therapeutische Entscheidung immer individuell und patientenbezogen und hängt nicht zuletzt auch vom therapeutischen Armamentarium des behandelnden Arztes ab.

Literatur

1. Bernd L, Sabo D, Zahlten-Hinguranage A, et al (2003) Erfahrungen mit der gefäßgestielten Fibula in der Rekonstruktion von ossaren Defekten bei primar malignen Knochentumoren. Orthopäde 32: 983–993
2. Germann G, Bickert B, Steinau HU, et al (1999). Versatility and reliability of combined flaps of the subscapular system. Plast Reconstr Surg 103: 1386–1399
3. Kremer T, Bickert B, Germann G, et al (2006) Outcome assessment after reconstruction of complex defects of the forearm and hand with osteocutaneous free flaps. Plast Reconstr Surg 118: 443–454
4. Gerwin M, Weiland AJ (1992) Vascularized bone grafts to the upper extremity. Microsurgery 8: 509–523
5. Schuind F, Burny F, Lejeune FJ (1988) Microsurgical free fibular bone transfer: A technique for reconstruction on large skeletal defects following of high-grade malignant tumors. World J Surg 12: 310–317
6. Yoshimura M, Shimamura K, Iwai Y, et al (1983) Free vascularized fibular transplant. A new method for monitoring circulation of the grafted fibula. J Bone Joint Surg 65: 1295–1301
7. Ilizarov GA (1971) Basic principles of transosseous compression and distraction osteosynthesis. Ortop Travmatol Protez 33: 7–15
8. Nho SJ, Helfet DL, Rozbruch SR (2006) Temporary intentional leg shortening and deformation to facilitate wound closure using the Ilizarov/Taylor spatial frame. J Orthop Trauma 20: 419–424
9. Rozbruch RS, Weitzman AM, Tracey Watson J, et al (2006) Simultaneous treatment of tibial bone and soft-tissue defects with the Ilizarov method. J Orthop Trauma 20: 197–205
10. Farid Y, Lin PP, Lewis VO, et al (2006) Endoprosthetic and allograft-prosthetic composite reconstruction of the proximal femur for bone neoplasms. Clin Orthop Relat Res 442: 223–229
11. Gosheger G, Gebert C, Ahrens H, et al (2006) Endoprosthetic reconstruction in 250 patients with sarcoma. Clin Orthop Relat Res 450: 164–171
12. Orlic D, Smerdelj M, Kolundzic R, et al (2006) Lower limb salvage surgery: modular endoprosthesis in bone tumour treatment. Int Orthop 30: 458–464
13. Pelissier P, Boireau P, Martin D, et al (2003) Bone reconstruction of the lower extremity: complications and outcomes. Plast Reconstr Surg 111: 2223–2229
14. Christian EP, Bosse MJ, Robb G (1989) Reconstruction of large diaphyseal defects, without free fibular transfer, in Grade-IIIB tibial fractures. J Bone Joint Surg [Am] 71: 994–1004
15. Green SA. Skeletal defects (1994) A comparison of bone grafting and bone transport for segmental skeletal defects. Clin Orthop Relat Res 1994: 111–117
16. Donati D, Capanna R, Campanacci D, et al (1993) The use of massive bone allografts for intercalary reconstruction and arthrodeses after tumor resection. A multicentric European study. Chir Organi Mov 78: 81–94
17. Muscolo DL, Ayerza MA, Aponte-Tinao L, et al (2004) Intercalary femur and tibia segmental allografts provide an acceptable alternative in reconstructing tumor resections. Clin Orthop Relat Res 2004: 97–102
18. Ortiz-Cruz E, Gebhardt MC, Jennings LC, et al (1997) The results of transplantation of intercalary allografts after resection of tumors. A long-term follow-up study. J Bone Joint Surg [Am] 79: 97–106
19. Enneking WF, Campanacci DA (2001) Retrieved human allografts: a clinicopathological study. J Bone Joint Surg [Am] 83: 971–986
20. Ueba Y, Fujikawa S (1983) Nine years follow up of a vascularized fibular graft in neurofibromatosis: A case report and literature review. Jpn J Orthop Trauma Surg 26: 595–600
21. Taylor GI, Miller GDH, Ham FJ (1975) The free vascularized bone graft. Plast Reconstr Surg 55: 533–544
22. Heitmann C, Erdmann D, Levin LS (2002) Treatment of segmental defects of the humerus with an osteoseptocutaneous fibular transplant. J Bone Joint Surg [Am] 84: 2216–2223
23. Jupiter JB, J. GH, Guerrero J, et al (1997) Treatment of segmental defects of the radius with use of the vascularized osteoseptocutaneous fibular autogenous graft. J Bone Joint Surg [Am] 79: 542–550

24. Hierner R, Wood MB (1995) Comparison of vascularised iliac crest and vascularised fibula transfer for reconstruction of segmental and partial bone defects in long bones of the lower extremity. Microsurgery 16: 818–826
25. Gonzalez-Garcia R, Naval-Gias L, Rodriguez-Campo FJ, et al (2006) Gap ossification in the double-barrel technique for the reconstruction of mandibular defects by means of the vascularized free fibular flap. Plast Reconstr Surg 117: 2519–2520
26. Jones NF, Swartz WM, Mears DC, et al (1988) The "double barrel" free vascularized fibular bone graft. Plast Reconstr Surg 81: 378–385
27. Pederson WC, Person DW (2007) Long bone reconstruction with vascularized bone grafts. Orthop Clin North Am 38: 23–35
28. Wei FC, El-Gammal TA, Lin CH, et al (1997) Free fibula osteoseptocutaneous graft for reconstruction of segmental femoral shaft defects. J Trauma 43: 784–792
29. Banic A, Hertel R (1993) Double vascularized fibulas for reconstruction of large tibial defects. J Reconstr Microsurg 9: 421–428
30. Capanna R, Bufalini C, Campanacci M (1993) A new technique for reconstructions of large metadiaphiseal bone defects. Orthop Traumatol 3: 159–177
31. Capanna R, Campanacci DA, Belot N, et al (2007) A new reconstructive technique for intercalary defects of long bones: the association of massive allograft with vascularized fibular autograft. Long-term results and comparison with alternative techniques. Orthop Clin North Am 38: 51–60
32. Lutz BS, Wei FC, Ng SH, et al (1999) Routine donor leg angiography before vascularized free fibula transplantation is not necessary: a prospective study in 120 clinical cases. Plast Reconstr Surg 103: 121–127
33. Wood MB (2007) Free vascularized fibular grafting-25 years' experience: tips, techniques, and pearls. Orthop Clin North Am 38: 1–12
34. Gilbert A (1979) Vascular transfer of the fibula shaft. Int J Microsurg 1: 100–103
35. Jiang LB, Yin XQ, Wu JM (1983) Anterior approach for vascularized fibular graft procurement. A preliminary report. Chin Med J (Engl) 96: 429–431
36. Bodde EW, de Visser E, Duysens JE, et al (2003) Donor-site morbidity after free vascularized autogenous fibular transfer: subjective and quantitative analyses. Plast Reconstr Surg 111: 2237–2242
37. El-Gammal TA, El-Sayed A, Kotb MM (2003) Reconstruction of lower limb bone defects after sarcoma resection in children and adolescents using free vascularized fibular transfer. J Pediatr Orthop [Br] 12: 233–243
38. Hsu RW, Wood MB, Sim FH, et al (1997) Free vascularised fibular grafting for reconstruction after tumour resection. J Bone Joint Surg [Br] 79: 36–42
39. Lee KS, Han SB, Baek JR (2004) Free vascularized osteocutaneous fibular graft to the tibia in 51 consecutive cases. J Reconstr Microsurg 20: 277–284
40. Manfrini M, Vanel D, De Paolis M, et al (2004) Imaging of vascularized fibula autograft placed inside a massive allograft in reconstruction of lower limb bone tumors. AJR 182: 963–970
41. Chang DW, Weber KL (2005)Use of a vascularized fibula bone flap and intercalary allograft for diaphyseal reconstruction after resection of primary extremity bone sarcomas. Plast Reconstr Surg 116: 1918–1925
42. Moran SL, Shin AY, Bishop AT (2006) The use of massive bone allograft with intramedullary free fibular flap for limb salvage in a pediatric and adolescent population. Plast Reconstr Surg 118: 413–419
43. Betz AM, Hierner R, Baumgart R, et al (1998) Primäre Verkürzung – Sekundäre Verlängerung. Ein neues Behandlungskonzept ausgedehnter Weichteil- und Knochenverletzungen nach drittgradig offener Fraktur und Amputation am Unterschenkel. Handchir Mikrochir Plast Chir 30: 30–39
44. Platz A, Werner CM, Kunzi W, et al (2004) Rekonstruktion posttraumatischer Knochendefekte an den unteren Extremitäten: Kallusdistraktion oder freie mikrovaskularisierte Knochentransplantation? Handchir Mikrochir Plast Chir 36: 397–404

Dr. med. Thomas Kremer
Klinik für Hand-, Plastische- und Rekonstruktive Chirurgie
- Schwerbrandverletztenzentrum -
Berufsgenossenschaftliche Unfallklinik Ludwigshafen
Klinik für Plastische und Handchirurgie an der Universität Heidelberg
Ludwig-Guttmann-Straße 13
67071 Ludwigshafen
e-Mail: kremer@bgu-ludwigshafen.de

RESTYLANE ist Vorreiter und Weltmarktführer seit mehr als 10 Jahren...



... und wird es weiter bleiben

- RESTYLANE gibt dem Gesicht jugendliches Volumen zurück, in dem es die Haut mit natürlicher Feuchtigkeit versorgt
- RESTYLANE ist das am meisten genutzte Augmentationsverfahren weltweit
- RESTYLANE bietet die umfangreichsten klinischen Studien zu Wirksamkeit und Sicherheit
- RESTYLANE ist die einzige am Markt erhältliche stabilisierte Hyaluronsäure, die nicht quervernetzt ist und dadurch länger wirksam bleibt

Weitere Informationen erhalten Sie unter www.restylane.de

Restylane
NATURAL BEAUTY / MADE IN SWEDEN

Q-Med GmbH, Berliner Ring 89, 64625 Bensheim, Tel.: 06251 – 77079 – 0, Fax: 06251 – 77079 –280, e-mail: info.germany@q-med.com

Außergewöhnliche Indikationen von Botulinumtoxin A nach rekonstruktiver und plastischer Chirurgie

Petra Becker-Wegerich, Myriam Wyss

Botulinumtoxin A (BoNT-A) wird hauptsächlich in der plastisch-ästhetischen Chirurgie und der ästhetischen Dermatologie zur Faltenbehandlung eingesetzt. Mit zwei Fallbeispielen möchten wir darauf hinweisen, daß BoNT-A auch nach rekonstruktiven Operationen zur Symmetrieherstellung mit Fillern kombiniert und bei persistierenden schmerzhaften, hypertrophen Narben nach Facelift-Operationen als effektive Therapieoption eingesetzt werden kann.

Das ulzerierende Basalzellkarzinom der Nase und Botulinumtoxin A – was hat das eine mit dem anderen zu tun?

Wir berichten über eine 63jährige Patientin mit Zustand nach einem mutilierenden Basalzellkarzinom (BCC) der Nasenregion im November 2005. Bis zur kompletten Tumorsanierung waren multiple mikrographisch kontrollierte chirurgische Nachexzisionen erforderlich. Die Rekonstruktion der Nasenspitze und des rechten Nasenflügels erfolgte durch einen Composit graft vom rechten Ohr sowie einen paramedianen Stirnlappen. Das Resultat blieb bis dato rezidivfrei – hatte allerdings ein unästhetisches, stigmatisierendes Erscheinungsbild zur Folge (Abb. 1 a–d). Weitere operative Eingriffe, um eine Verbesserung des ästhetischen Resultats zu erzielen, lehnte die Patientin ab. Die Frau wurde zur Laserepilation der ästhetisch störenden Haare auf dem defektdeckenden Stirnlappen der Nasenspitze an die Autorinnen überwiesen (Abb. 2a).



Abb. 1a–f a) Ulzerierendes Basalzellkarzinom; **b–d)** Operativer Verlauf und rekonstruktives Operationsergebnis; **e_1)** Asymmetrischer stigmatisierender Gesichtsausdruck mit mephistoartigem Augenbrauenhochstand rechts und Hyperaktivität des M. frontalis links (gelbe Pfeile); **f)** Narbige Striktur im Oberlid-Augenbrauenbereich rechts mit Formveränderung (schwarzer Pfeil). Weiße Markierung: Planung der BoNT-A Injektionsmöglichkeiten.

Bei ihrer Vorstellung im August 2006 wies die Patientin – nunmehr zwei Jahre postoperativ – eine unveränderte Asymmetrie der gesamten oberen Frontalregion, mit einer Narbenstriktur mittig der Augenbrauenoberlidgrenze und einem mephistoartigen Augenbrauenverlauf lateral rechts auf (Abb. 1e$_1$, 1e$_2$). Der M. frontalis zeigte eine Hyperaktivität links (Abb. 1e$_1$). Über dem Hautniveau der Nasenspitze erhob sich der behaarte Lappen deckelförmig und nach links abweichend (Abb. 3a). Der linke Nasenflügel wies narbige Texturveränderungen mit einer unregelmäßigen, vergrößerten Form und Kontur des Vestibulum nasi auf (Abb. 3b). Funktionen und Oberflächensensibilität waren intakt, der gesamte Gesichtsausdruck entfremdend und entstellend.

Individuelles Behandlungsschema mit BoNT-A als Schlüssel für ein postoperatives zufriedenstellendes ästhetisches Resultat

Nach genauem Studium der individuellen Mimik der einzelnen Muskelfunktionen und Einschätzung der Seitendifferenzen der Muskelzüge erstellten wir nach ausführlicher Aufklärung der Patientin ein Mappingschema für die intramuskulären und intradermalen Injektionspunkte mit BoNT-A (Dysport®, Fa. Ipsen Pharma) (Abb. 2 b,c). 500 Einheiten wurden mit 2,5 ml physiologischer NaCl-Lösung ohne Konservierungsstoffe aufgelöst. So ergibt sich eine Konzentration von 10 Einheiten (IE) pro 0,05 ml. Das erstellte Mapping-Schema zeigt rot die intramuskulären (je Injektionspunkt [IP] 4-10 IE Dysport) (Abb. 2b) und blau die intradermalen niedrigdosierten Injektionspunkte (je IP 2–3 IE Dysport) (Abb. 2c). Insgesamt benötigten wir 77 IE Dysport, um schrittweise eine Symmetrieannäherung zu erzielen (Abb. 2d–f). Ergänzend wurden die Niveauunterschiede und Strikturen in der Augenbrauenregion rechts, der ala nasi, des vestibulum nasi sowie der Nasenspitzen- und Flügelregion, und der Nasolabialdreiecke sowie die Narben mit Mikrodepots aus der NASHA™-Hyaluronsäure-Reihe ausgeglichen. Die roten Markierungen zeigen die Mikrodepots der Hyaluronsäure mit 0,2 ml Restylane® Perlane und 0,25 ml Restylane (Fa. Q-Med, Bensheim) (Abb. 2 c,f und Abb. 3 b,c). Auf die beschriebene Weise ließ sich eine Texturverbesserung und ästhetisch zufriedenstellende Nasenform schaffen (Abb. 3d).

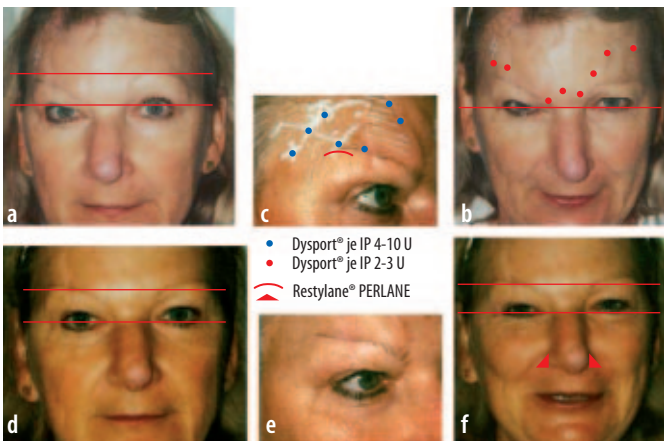

Abb. 2a–f a,b,d,f) Asymmetrischer Gesichtsausdruck, rote Linien zeigen die Niveaudifferenzen des medialen und lateralen Augenbrauenstandes, den Bogenverlauf der rechten und linken Braue an. **d,f)** Langsame Symmetrieentwicklung. **b)** BoNT-A Mappingschema der intramuskulären (rote IP) BoNT-A-Injektionen. **c,f)** BoNT-A Mappingschema der intradermalen (blaue IP) Injektionstechnik (Dysport®), und Mikroinjektionsdepots mit NASHA™ Hyaluronsäure (,). **e)** Deutliche Entlastung der medialen Oberlidstriktur nach BoNT-A Mikroinjektionen und Hyaluronsäure-Mikroinjektion unterhalb der rechten Augenbraue.

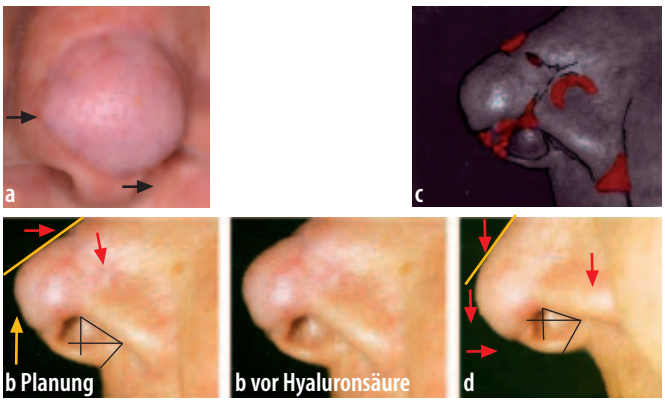

Abb. 3a–e a) Schwarze Nasenbehaarung des deckelförmigen Stirnlappens, mit nach links abweichender Nasenspitze und zirkulären Nasenspitzenunebenheiten (schwarze Pfeile) Ansicht von vorne: Niveaudifferenzen. **b)** Nase nach Tumorsanierung, linke Seitenansicht: Textur- und Formveränderung der Nasenspitze (gelbe Linie), Nasenflügelregion und Nasenflügelkante (rote Pfeile) durch Narben, veränderte Form und Kontur der Nasenöffnung mit Verziehung und Vergrößerung der Nasenlochöffnung (eingezeichnetes schwarzes Dreieck). **c)** Hyaluronsäure-Mikrodepotinjektions-Areale, rote Markierungen
b) Nase vor der Behandlung. **d)** Nase direkt nach der Behandlung: Ausgleich der Unebenheiten und Harmonisierung der gesamten Nasenspitzenregion, des Nasenflügels, der Narben und Verkleinerung des Naseneingangs (schwarzes Dreieck).

Persistierende postoperative Schmerzepisoden in der Parietotemporal- und Narben-Region nach Facelifting

63jährige eineiige Zwillingsschwestern erlebten nach ihrer Facelifting-Operation eine seit dem Jahr 1997 andauernde Leidensgeschichte (Tabelle 1). Die beiden Frauen litten unter starken persistierenden Kopfschmerzen in der parietotemporalen Region und Schmerzen im Verlauf und in der Umgebung der Operationsnarben, so daß beide in ihrem Alltag und ihrer der Lebensqualität deutlich eingeschränkt waren (Abb. 4 a,b). Die Zwillingsschwestern durchlebten eine Odyssee von zwölf mühevollen Wegen zu Fachärzten, Universitäts- und Schmerzkliniken, Neurologen, Schmerz- und Manualtherapeuten. Sämtliche lokale und systemische Therapieversuche führten jedoch zu keiner Besserung der Schmerzsymptomatik. Zuletzt nahmen beide Schwestern sogar regelmäßig Opiatabkömmlinge ein, ohne eine überzeugende anhaltende Schmerzlinderung zu verzeichnen (Tabelle 1).

Bereits nach dem zweiten Injektionsintervall gaben die Zwillingsschwestern eine deutliche Besserung der Schmerzsymptomatik an

Bei beiden Schwestern wurden zeitgleich im Verlauf der zum Teil hypertrophen Facelifting-Narben im Abstand von einem Zentimeter Injektionspunkte (IP rot und weiß Kajalstift) markiert (Abb. 4 a,b). 100 Einheiten Vistabel® (Fa. Allergan) wurden mit 4,5 ml physiologischer NaCl-Lösung ohne Konservierungsstoffe aufgelöst. So ergibt sich eine Konzentration von 1,12 Einheiten (IE) Vistabel pro 0,05 ml. Je IP wurden zirka 1 U Vistabel dreimal mit Injektionsabständen von vier bis sechs Wochen intradermal injiziert (Abb. 4c). Die Gesamtdosis lag je Narbenverlauf und je Behandlung bei rund 12 IE Vistabel. Folgeinjektionen wurden regelmäßig in sechsmonatigen Abständen durchgeführt. Bereits nach dem zweiten Injektionsintervall gaben die Zwillingsschwestern eine deutliche Besserung der Schmerzsymptomatik an.

Tabelle 1 Auswärtig durchgeführte Behandlungen der postoperativ schmerzenden Facelifting-Narben der Zwillingsschwestern im Zeitraum Januar 1997 bis Januar 2006

Monat/Jahr	Behandlungsformen	Grad des Heilungserfolges nach den Patientinnen
Jan 1997	Facelifting	
Okt 2000	Akupunktur	Keine Besserung
Okt 2001	Neuraltherapie (Heilanästhesie)	Keine Besserung
Jun 2003 bis Jul 2003	Carbostesin Injektionen	Keine Besserung
Jan 2004 bis Jun 2004	Schmerzpflaster Epi-Medikament (Neurotin)	Unverträglich Keine Besserung
Sept 2004 bis Nov 2004	Thermoläsion bzw. Elektrostimulation	Keine Besserung
Dez 2004 bis März 2005	Vereisung	Keine Besserung
Mai 2005	Abklärung	
Juni 2005 bis Aug 2005	Therapie	Keine Besserung
Nov 2005 bis Jan 2006	Exzision von Hautprozessen	Keine Besserung
Jan 2006 bis Feb 2006	Therapie	Keine Besserung
Jun 2006 bis …	Vistabel® intradermale Injektionen	Deutliche Besserung

Die Anforderungen an den plastischen Chirurgen sind nach erfolgreicher Tumorsanierung noch nicht beendet

Tumoren und das Alter können zu starken Veränderungen des Erscheinungsbildes und zu einer Minderung des Selbstwertgefühls der Betroffenen führen [9]. Die Defektdeckung nach Operationen kutaner Neoplasien im Gesicht stellt hohe Anforderungen an die rekonstruktive Chirurgie. Die Korrekturen störender Alterserscheinungen mit dem Wunsch, den individuellen harmonischen Gesichtsausdruck beizubehalten, läßt die Erwartungen an die plastisch-ästhetische Chirurgie immer weiter steigen. Zur Defektdeckung nach Operationen kutaner Neoplasien im Gesicht – etwa nach Basalzellkarzinom, spinozellulärem Karzinom oder Melanom – werden unterschiedliche gestielte Nah- und Fernlappenplastiken verwendet. Die postoperativen Nachteile von Lappenplastiken in der Gesichtregion reichen von dicken, auftragenden Lappen, entstellenden Narben im Hebestellenbereich, Asymmetrien durch Nervenläsionen mit Hyperaktivität der kontralateralen Funktionsmuskulatur bis hin zu Strikturen. Trotz erfolgreicher operativer Tumorsanierung kann daher das Erscheinungsbild der Betroffenen verändert sein und diesen erheblich stigmatisieren. Störende Behaarungen im Transplantat- oder Lappen sind einer Laserepilation grundsätzlich zugänglich. Häufig folgen außerdem weitere operative Korrektureingriffe.

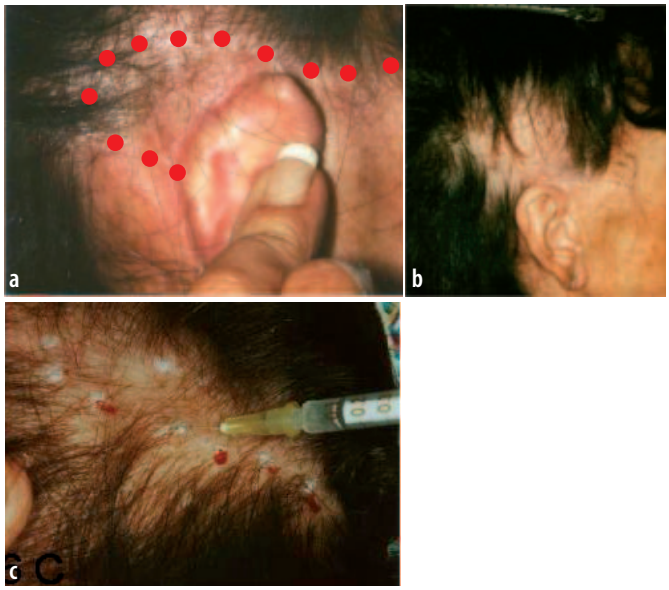

Abb. 4a–c a) Zwillingsschwester mit etwas höher liegendem Verlauf der Facelifting-Narbe. **b)** Injektionsschema im Verlauf der schmerzhaften rechten Facelifting-Narbe der anderen Zwillingsschwester mit 1-3 IE Vistabel® (rot) je IP. **c)** Injektion mit 30 Gange Nadel in die weiß markierten (Kajalstift) IP in 1 cm Abständen dem Narbenverlauf folgend.

Der operativen Narbenkorrektur sind Grenzen gesetzt – oftmals bleiben schmerzhafte hypertrophe Narben zurück

Allerdings sind den zur Verfügung stehenden operativen Narbenkorrekturmöglichkeiten (Z-Plastik, Inzisionen mit Liposuktion, Lipofilling u.v.m.), sowie anderen konservativen Therapieoptionen zur weiteren Narbenverbesserung Grenzen gesetzt. Bleibende schmerzhafte hypertrophe Narben mit entstellenden Strikturen nach oftmals jahrelangen Heilversuchen mit Medikamenten oder alternativen Methoden erweisen sich in manchen Fällen als therapieresistent und chirurgischen Techniken nicht zugänglich. Auch rein ästhetisch indizierte Eingriffe wie Facelifting-Operationen, können – durch schmerzhafte Narben wie im Beispiel der oben genannten Zwillingsschwestern – postoperativ die Lebensqualität massiv beeinträchtigen.

BoNT-A diente in der plastisch-ästhetischen Chirurgie und in der ästhetischen Dermatologie bisher zur Faltenbehandlung. Für neuere BoNT-A-Indikationen existieren keine einheitlichen Behandlungsempfehlungen, sie gelten weitgehend als „off-label-use“ [1, 3, 8, 12]. Wöchentlich werden Einzelfallpublikationen mit interessanten Behandlungszielen und Indikationen veröffentlicht. Die Anforderungen an den plastisch tätigen Operateur sind mit einer erfolgreichen Tumorsanierung häufig noch nicht beendet. Mit der zur Verfügung stehenden nicht-invasiven intramuskulären und intradermalen BoNT-A Behandlung ist Schritt für Schritt eine Resultatverbesserung mit Symmetrisierung der Gesichtszüge, Herstellung des Gleichgewicht und Harmonisierung des Gesichtsausdruckes zu erzielen [3].

Einige kleine Studien zeigen ein positiven Einfluß von BoNT-A auf schmerzhafte Keloide und hypertrophe Narben

Bis jetzt konnte in wenigen Studien – alle mit kleinen Patientenzahlen – ein positiver Einfluß von BoNT-A auf schmerzhafte Keloide und hypertrophe Narben nachgewiesen werden [5, 10, 11]. Es wird daher postuliert, daß die Effektivität von BoNT-A bei Schmerzzuständen aus einer Kombination seiner bekannten peripheren Wirkmechanismen (Blockierung der Freisetzung von Substanz P, Neurotransmittern und Neuropeptiden aus neuronalen Vesikeln) und spezifischer zentralnervöser Mechanismen zustande kommt.

Bislang werden vernetzte und unvernetzte Hyaluronsäuren in der ästhetischen Dermatologie und Chirurgie hauptsächlich zur Augmentation von Falten, zur Gesichtskonturierung und bei tiefen Aknenarben verwendet. Je nach Größe werden dabei Hyaluronsäure-Gelpartikel zur Faltenauffüllung in die obere, mittlere und unter Dermis injiziert. Durch die zusätzliche Injektion minimaler Hyaluronsäuredepots können ergänzend Texturveränderungen, Konturunebenheiten, Niveaudifferenzen der Transplantate und Narbenunregelmäßigkeiten behoben werden [1, 4, 13]. Ist die Dermis zu dünn und weist sie eine starke elastotische Schädigung auf, kann in seltenen Fällen bei nicht exakter Injektionstechnik das injizierte Material hellgraublau durch die Haut schimmern. Auch hier sind fundierte Kenntnisse der Haut und ihrer Beschaffenheit erforderlich.

Die Anzahl der holokrinen Drüsen im Nasenareal ist bestimmend ist für die Hautdicke

Vor dem Entschluß eine Injektion in das Nasenareal durchzuführen, ist eine genaue Kenntnis der Dermis dieser Region notwendig. A. Häring zeigte in seiner Dissertation über die dreidimensionale Rekonstruktion der Nase und in plastinationshistologischen Schnitten der Nase, daß die Anzahl der holokrinen Drüsen für die Hautdicke bestimmend ist. In der kaudalen Hälfte der Nase liegen deutlich mehr Talgdrüsen, die Haut ist dort dick und adhärent mit der Muskelschicht verbunden (Abb. 5) [6, 7]. Die stärkste Ausprägung findet sich im Nasenflügelfurchenbereich. Die durchschnittliche Dicke der Haut beträgt hier 1,25 mm, die Nasenflügelkante

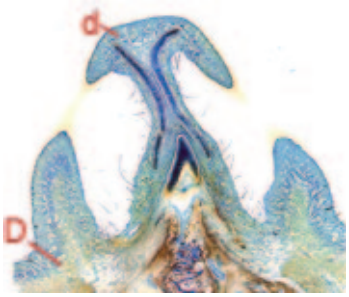

Abb. 5 Transversaler plastinationshistologischer Schnitt in Höhe des Nares. D weist auf die starke, drüsenreiche Haut der Nasenflügelfurche, d auf die dünne, drüsenärmere Haut der vorderen Nasenflügelkante. dreifache Vergrößerung.

weist dünnere drüsenärmere Haut auf. Mit diesem Hintergrundwissen und einer exakten Kenntnis von Struktur und Dicke der Dermis in der Nasenregion waren wir der Ansicht, Hyaluronsäure mit der Mikroinjektionstechnik auch in diesen Arealen sicher einsetzen zu können [7].

Die vorgestellten Fallbeispiele veranschaulichen, wie notwendig es ist, alle zur Verfügung stehenden Kenntnisse und Methoden zur Verbesserung des Erscheinungsbildes nach einer Gesichtsoperation auszuschöpfen und Patienten über den neuesten Forschungsstand zu informieren. So kann Patienten direkt nach Abschluß der Heilungsphase nach einer OP schnell und zeitsparend wieder zu ihrer ursprünglichen Lebensqualität verholfen werden und Stigmatisierungen lassen sich minimieren. BoNT-A und Hyaluronsäure können als letztes Glied in der Kette im chirurgischen Repertoire eine zusätzliche Option zur Optimierung stigmatisierender postoperativer Veränderungen im Gesicht bieten. Nicht zuletzt kann BoNT-A auch eine „Ultima ratio“ bei über Jahre persistierenden, therapieresistenten schmerzhaften Narben darstellen. Die dankbaren Patienten nehmen unserer Erfahrung nach gerne sechsmonatige Wiederholungsinjektionen in Kauf. Auch „off-label-use“-Indikationen von BoNT-A, die sich manchmal als unersetzlich herausstellen, sollten daher klinischen Studien zugänglich gemacht werden. Zukünftiges Ziel sollte es sein, die ursächlichen Wirkmechanismen noch genauer zu charakterisieren. Denn dies ermöglicht es, kasuistisch erhobene Erfahrungswerte in einen größeren Zusammenhang zu stellen und so entsprechende Guidelines zu erarbeiten, damit BoNT-A auch hier den interdisziplinären Anwendern mit entsprechender Sicherheit und geprüfter Wirksamkeit zur Verfügung steht.

Literatur

1. Becker-Wegerich PM (2006) Mikroinjektionen mit Botulinumtoxin A in Kombination mit Hyaluronsäure. Plastische Chirurgie 6: 126–129
2. Becker-Wegerich PM (2006) Hochpotentes Protein lindert Narbenschmerzen. Dtsch Dermatol 4: 253–254
3. De Maio M, Rzany B (2007) Botulinum toxin in aesthetic medicine. Chapter 6: Advanced indications and techniques. Springer, Berlin, S 95–102
4. De Maio M, Rzany B (2006) Injectable fillers in aesthetic medicine, Springer, Berlin
5. Göbel H, Jost WH (2003) Botulinum-Toxin in der speziellen Schmerztherapie. Schmerz 17: 149–165
6. Häring A, Busch L, Hoch J (2002) Dreidimensionale Rekonstruktion der Nase mittels plastinationshistologischer Schnittbildserien. 33. Jahrestagung der VDPC/7. Jahrestagung der VDÄPC, Heidelberg, Abstracts (Vortragspreis)
7. Häring A (2005) Topographische Anatomie der Nase und dreidimensionale Darstellung auf der Basis plastinationshistologischer Schnittserien. Inaugurationsdissertation; Medizinische Fakultät der Universität Lübeck
8. Hartmann V, Rzany B (2007) Wirksamkeit und Sicherheit von Dysport® in der ästhetischen Dermatologie. Kosmetische Dermatologie, Reviews 1: 4–6
9. Singh GG, Hankins MC, Dulku A, et al (2006) Psychosocial aspects of Botox in aesthetic surgery. Aesth Plast Surg 30: 71–76
10. Smith KC, Alam M (2005) Botulinum toxin for pain relief and treatment of headache. In: Carruthers A. Carruthers J (eds) Botulinum toxin. Elsevier Saunders, Philadelphia, S 101–111
11. Smith KC, Pérez-Atamoros F (2006) Other dermatologic uses of botulinum toxin. In: Benedetto AV (ed) Botulinum toxin in clinical dermatology. Taylor and Francis, London, S 219–236
12. Sommer B, Bergfeld D, Sattler G (2007) Konsensempfehlungen zum Gebrauch von Botulinumtoxin A in der ästhetischen Medizin. Klinische Erfahrungen und Empfehlungen langjähriger Anwender. J DDG Bd 5, Suppl 1, 2
13. Wang F, Garza LA, Kang S, et al (2007) In vivo stimulation of de novo collagen production by cross-linked hyaluronic acid dermal filler injection in photodamaged human skin. Arch Dermatol 143: 155–163
14. Wiest LG (2006) Faltenbehandlung mit Botulinum Toxin A. In: von Heimburg/Lemperle: Ästhetische Chirurgie. Ecomed, Landsberg, Kap VI – 9, 1–10 (15. Erg-Lfg)

Wir danken Herrn Priv.-Doz. Dr. med. David Holzmann, ORL-Klinik, Universitätsspital Zürich und Herrn Dr. med. Severin Läuchli, Dermatochirurgie, Universitätsspital Zürich für das prä- und postoperative Bildmaterial – sowie Dr. med. Andreas Häring, Klinik für Hand,- Brust-, und Plastische Chirurgie, Klinikum Neustadt/Holstein für die plastinationshistologische Abbildung.

Dr. med. Petra Becker-Wegerich
Dr. med. Myriam Wyss
Ästhetik- und Laserzentrum Zürichsee
Dorfstraße 94
CH-8706 Meilen/Zürichsee
eMail: Petra.Becker-Wegerich@hin.ch
www.laserepilation.ch

Das Standardwerk zur Geschichte der operativen Chirurgie



Band 1
Historische Entwicklung chirurgischer Operationen (2000)

€ 102,–
ISBN 978-3-922777-25-2



Band 2
Historische Entwicklungen des chirurgischen Instrumentariums (2001)

€ 102,–
ISBN 978-3-922777-26-7



Band 3
Historisches Chirurgenlexikon (2002)

€ 102,–
ISBN 978-3-922777-27-4



Band 4
Vom Handwerk zur Wissenschaft (2003)

€ 102,–
ISBN 978-3-922777-28-1



Band 5
Ergänzungs- und Registerband (2005)

€ 102,–
ISBN 978-3-922777-29-8

Zu bestellen bei jeder Buchhandlung oder direkt bei:
Kaden Verlag, Ringstraße 19b, 69115 Heidelberg, Telefon 06221/1377600, Fax 29910, www.kaden-verlag.de

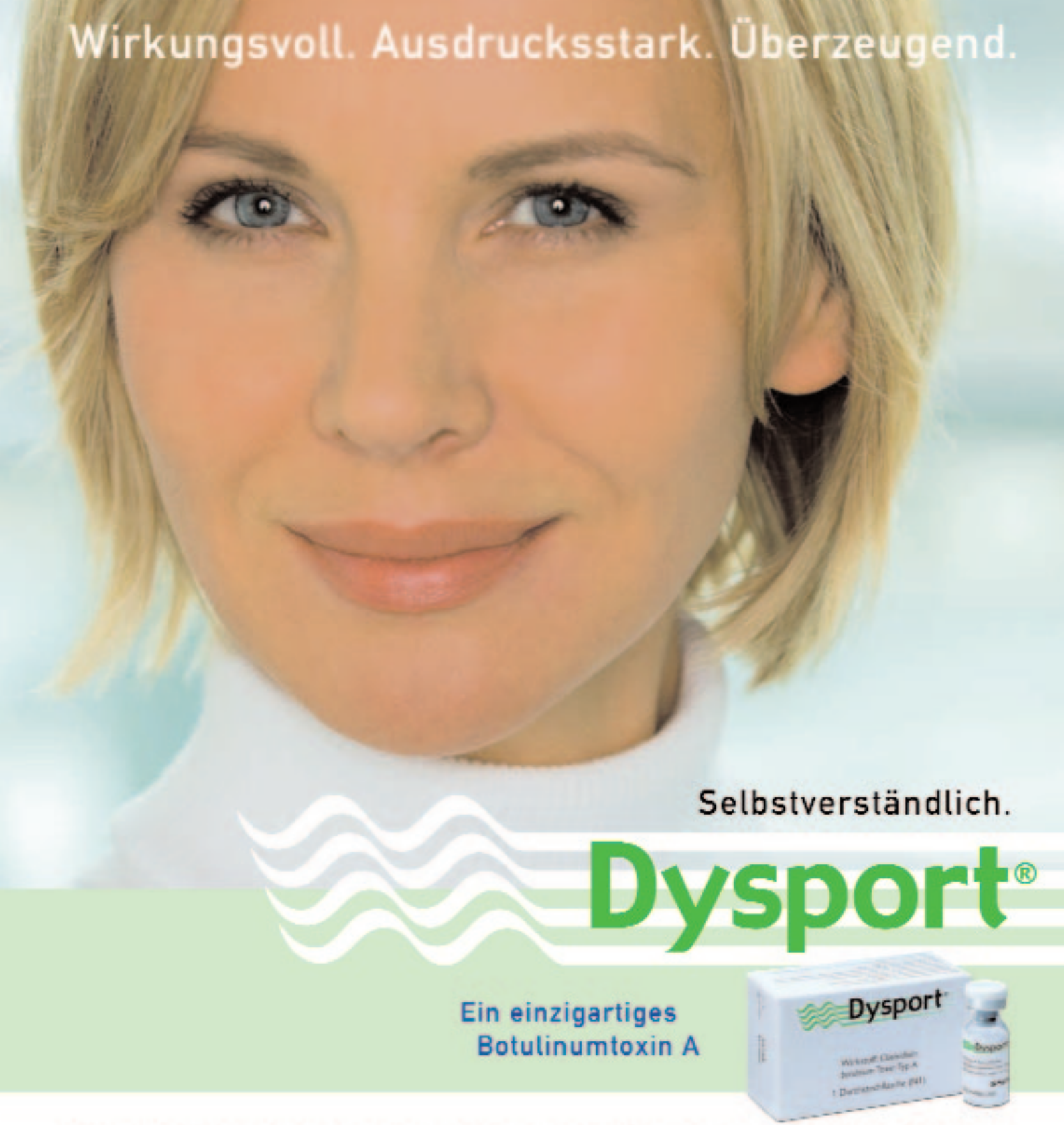
Wirkungsvoll. Ausdrucksstark. Überzeugend.
Selbstverständlich.
Dysport®
Ein einzigartiges
Botulinumtoxin A

Zugelassen zur Behandlung der mimischen Glabellafalten

Dysport®. Wirkstoff: Clostridium botulinum Toxin Typ A. **Zusammensetzung:** Eine Durchstechflasche mit 2,625 mg Pulver enthält: 500 Einheiten Clostridium botulinum Toxin Typ A. Sonstige Bestandteile: Albumin vom Menschen, Lactose-Monohydrat. **Anwendungsgebiete:** Zur symptomatischen Alternativbehandlung von mittelstarken bis starken vertikalen mimischen Falten der Glabella bei Erwachsenen unter 65 Jahren zur vorübergehenden Verbesserung des Aussehens, wenn diese Falten eine erhebliche psychologische Belastung für den Patienten darstellen. **Gegenanzeigen:** Nachgewiesene Überempfindlichkeit gegen Clostridium botulinum Toxin Typ A oder einen der sonstigen Bestandteile. Injektionen an der Injektionsstelle. **Nebenwirkungen:** Nebenwirkungen können aufgrund einer zu tief oder falsch platzierten Injektion von Dysport®, die zu einer vorübergehenden Paralyse nahe liegender Muskelgruppen führen kann, auftreten. Häufig: Kopfschmerzen, Schwellung des Augenlids, allgemeines Schwächegefühl, Ermüdungserscheinungen, grippeähnliche Symptome, Hämatome und/oder Schmerzen an der Injektionsstelle. Gelegentlich: Schwächung der mimischen Muskulatur, Muskelstreifigkeit/Spasmus der Stirnmuskulatur, Ptosis, Keratoconjunctivitis sicca, Schattierungen, Juckreiz. Selten: Hautrötung, neuralgische Muskelatrophien. **Zusätzliche Informationen:** Folgende andere Nebenwirkungen wurden seit der Einführung des Arzneimittels für andere Indikationen berichtet. **Blepharospasmus:** Sehr häufig: Ptosis. Häufig: Diplopie, Augentrockenheit, tränende Augen, Schwellung des Augenlids, Schwächung der Gesichtsmuskeln. Gelegentlich: Lazialislähmung. Selten: Entropium, Ophthalmoplegie. **Rotationstorticollis:** Sehr häufig: Dysphagie. Häufig: Schwächung der Nackenmuskulatur, Dysphonie. Gelegentlich: Mundtrockenheit, Kopfschmerzen, Diplopie, Verschwommensehen. Selten: Atembeschwerden. Die Dysphagie schien dosisabhängig zu sein und trat am häufigsten nach Injektion in den M. sternocleidomastoideus auf. Weiche Nahrung kann erforderlich sein bis die Symptome abklingen. **Armspastik:** Häufig: Schwächung der Armmuskulatur, zufällige Verletzungen und Stürze. **Verschreibungspflichtig.**
IPSEN PHARMA GmbH, 76275 Ettlingen. Stand der Information: April 2006 Zul.-Nr.: 50586.00.00

IPSEN
innovation for patient care

Die Brustrekonstruktion im G-DRG 2007

Christian H. Möcklinghoff

Das deutsche DRG-Institut (InEK) hat im vergangenen September den Fallpauschalenkatalog 2007 publiziert, der zahlreiche relevante Änderungen im Bereich der Mammachirurgie mit sich gebracht hat. Einige der Änderungen sind durch die stetigen Bemühungen der Fachgesellschaften angestoßen worden und haben teilweise zu erheblich höheren Erlösen geführt – was spätestens in der ersten Grouper-Fallbearbeitung 2007 deutlich wurde. Insgesamt zeigt der neue Fallpauschalenkatalog, daß die DRG, in die die Brusteingriffe münden, aufgefächert und deutlich erweitert wurden.

Diese Erweiterung betrifft überwiegend den Bereich der Brustrekonstruktion,in der einige Umgruppierungen vom InEK vorgenommen oder unsererseits für 2007 eingefordert wurden – die mit teilweise deutlich höheren Erlösen einhergehen. Die größte Bedeutung besitzt hier sicherlich die Klarstellung in den Inklusiva des OPS 2007-Katalogs: Hier wird das bislang teilweise noch praktizierte Kodierverfahren – den freien Gewebetransfer zur Brustrekonstruktion mittels DIEP-Lappen über den unspezifischen OPS 5-905 darzustellen – zugunsten eines eigenen, für 2007 neu kreierten OPS-Schlüssels verhindert (5-885.9 – freies lipokutanes Transplantat mit mikrovaskulärer Anastomisierung inkl. DIEP und SIEP).

Die Zuordnung zur DRG J01Z (Gewebetransplantation mit mikrovaskulärer Anastomosierung bei Erkrankungen der Haut, Unterhaut und Mamma) mit einem Kostengewicht für 2007 von 4,8 wird damit gemäß den Kodierrichtlinien durch Beseitigung dieser Kodierregelgrauzone strikt unterbunden. Eine Verwendung der Kodes 5-905 ist damit definitiv nicht mehr gestattet, da dieser nicht aus dem OPS-Kapitel „Operationen an der Brust“ stammt. Da

Abb. 1 DRG für die Brustrekonstruktion 2007

J14A	0	Plastische Rekonstruktion der Mamma bei bösartiger Neubildung mit aufwendiger Rekonstruktion (inkl. gestielter Latissimuslappen/freier DIEP-Lappen)	2,369
J14B	0	Plastische Rekonstruktion der Mamma bei bösartiger Neubildung ohne aufwendige Rekonstruktion	2,108
J23Z	0	Große Eingriffe an der Mamma bei bösartiger Neubildung	1,515
J24A	0	Eingriffe an der Mamma außer bei bösartiger Neubildung mit ausgedehntem Eingriff, mit Prothesenimplantation	1,307
J24B	0	Eingriffe an der Mamma außer bei bösartiger Neubildung mit ausgedehntem Eingriff, ohne Prothesenimplantation	1,313
J24C	0	Eingriffe an der Mamma außer bei bösartiger Neubildung ohne ausgedehnten Eingriff, mit komplexem Eingriff	0,830
J24D	0	Eingriffe an der Mamma außer bei bösartiger Neubildung ohne ausgedehnten Eingriff, ohne komplexen Eingriff	0,616
J25Z	0	Kleine Eingriffe an der Mamma bei bösartiger Neubildung ohne äußerst schwere oder schwere CC	0,710
J26Z	0	Plastische Rekonstruktion der Mamma mit freiem Haut-Muskel-Transplantat (inkl. freier TRAM)	3,663

der für 2007 neu wählbare „DIEP-OPS“ erstmals 2007 im Katalog als spezifischer Schlüssel erscheint, wird eine DRG-Zuordnung („Mapping“) dieses Schlüssels in diejenigen DRG vorgenommen, in die die OPS-Schlüssel (Sonstige, n.n.bez.) im letzten Katalog eingemündet sind. Dies ist das regelhafte Vorgehen des InEK bei neu kodierbaren OP-Verfahren, die mangels beweisender Kostendaten noch nicht wie erbeten in die für sie kostentechnisch passende DRG gemappt werden können. So erreicht dieses OP-Verfahren 2007 noch nicht die DRG, die der freie TRAM – sein „älterer Bruder“ – erreicht, sondern wird gemeinsam mit dem gestieltem Latissimuslappen oder gestieltem TRAM in die DRG J14B gruppiert.

5-88 **Andere Operationen an der Mamma**

5-885 Plastische Rekonstruktionen der Mamma mit Haut- und Muskeltransplantation

5-885.3 ⇆ Freies Haut-Muskel-Transplantat
Inkl.: Freier TRAM-Flap

5-885.6 ⇆ Gestieltes Haut-Muskel-Transplantat [myokutaner Lappen], ohne Prothesenimplantation
Inkl.: Gestielter TRAM-Flap, Latissimus-dorsi-Lappen

5-885.7 ⇆ Gestieltes Haut-Muskel-Transplantat [myokutaner Lappen], mit Prothesenimplantation
Inkl.: Gestielter TRAM-Flap, Latissimus-dorsi-Lappen

5-885.9 ⇆ Freies lipokutanes Transplantat mit mikrovaskulärer Anastomosierung
Inkl.: Deep inferior epigastric perforator flap [DIEP-Flap], superficial inferior epigastric perforator flap [SIEP-Flap]

Abb. 2 Beschreibung des geänderten OPS-Kapitels 5-88

Die vorgestellte regelhafte Vorgehensweise hat indessen erheblichen Konsequenzen, die an der angestrebten zeitgerechten und fairen Erlösabbildung des G-DRG-Systems dauerhaft zweifeln lassen – insbesondere wenn man das angekündigte Ende der Konvergenzphase zum 1. Januar 2009 vor Augen hat.

DIEP-Flap zur Brustrekonstruktion: Ärzte sind mit drastischer Absenkung des Kostengewichts konfrontiert

Zahlreiche plastisch-chirurgisch tätige Kolleginnen und Kollegen, die sich gemäß dem Trend zur Spezialisierung – denn dies wurde bekanntermaßen seit Einführung der Fallpauschalen als potentielles Überlebensinstrument gefeiert und gepriesen – auf den freien mikrovaskulären DIEP-Flap zur Brustrekonstruktion in der Brustrekonstruktion fokussiert haben und hierzu sogar separate Verträge mit Krankenhäusern/ Brustzentren abgeschlossen haben, sind seit 1. Januar 2007 mit einer drastischen Absenkung des Kostengewichtes konfrontiert. Dadurch sind genau jene Versorgungsverträge gefährdet, da die Kosten-/Erlösrechnung für dieses Verfahren der Brustrekonstruktion nicht mehr funktioniert. Die Eingruppierung erfolgt hier nun in die DRG J14B (Relativgewicht 2,108) statt der ihr aufgrund des vergleichbaren OP-Verfahrens sicherlich „eher gebührenden“ DRG J26Z (Relativgewicht 3,663). Kodiert der behandelnde Arzt nun nach Vorgabe einen erbrachten DIEP mit dem neuen OPS-Kode, nimmt er für jeden einzelnen Fall einen Erlösverlust von mehreren tausend Euro in Kauf, bis zukünftig eine angemessene DRG-Zuordnung erfolgt – was im G-DRG-Entwicklungszyklus im Jahr 2009 wäre. Die andere Option wäre, das DIEP-Verfahren erst nach besserer Erlösabbildung oder nur für „Selbstzahler“ anzubieten. Beide Wege sind nicht sonderlich geeignet, zumal die Nichtkodierung dazu führt, daß auch 2015 keine Kostendaten für die geforderte, verbesserte DRG-Abbildung des DIEP vorhanden sein werden. Dem InEK sind die Hände gebunden, da das Institut einem zwingend kostenbasierten Vorgehen unterworfen ist. Dieses traurige Beispiel soll nicht etwa die so oft gehörten „Clamores“ über zu niedrigere Kostengewichte nähren und folgt nicht dem – häufig unterstellten – „ärztlichen Wunsch der Erlösmaximierung“, sondern zeigt dem Autor folgend ein Systemproblem im G-DRG auf: Nicht das Kostengewicht ist das das primäre Problem, sondern die fehlende Verläßlichkeit in der Stabilität eines Kostengewichtes nach zwischenzeitlich fünf Jahren G-DRG-Entwicklung.

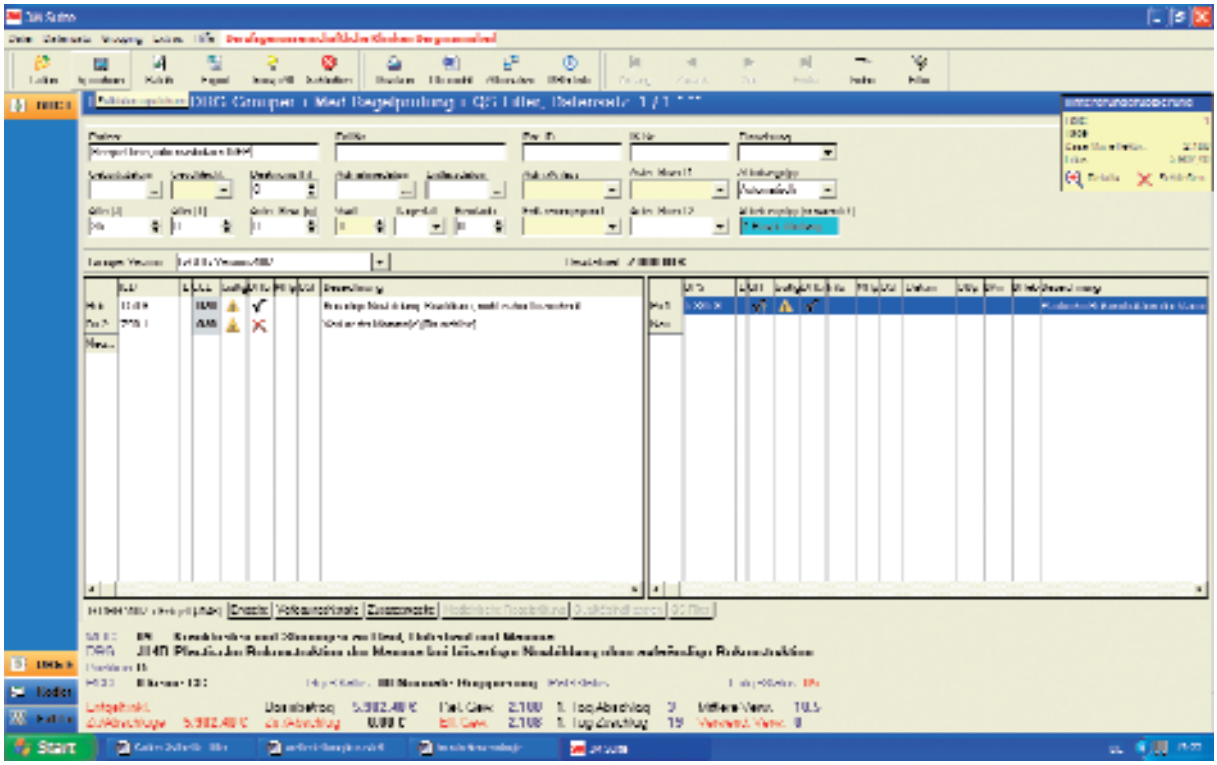

Abb. 3 DRG-Gruppierungsergebnis 2007 für den freien DIEP-Lappen zur Brust

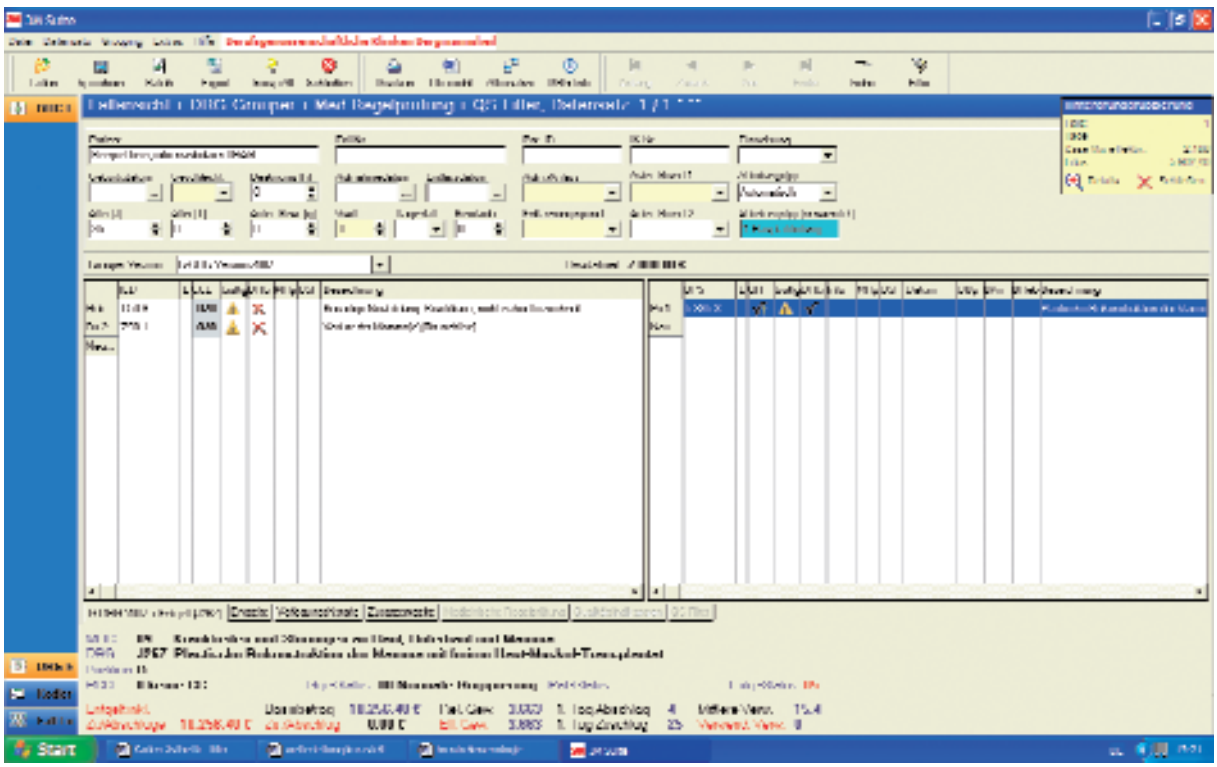

Abb. 4 DRG-Gruppierungsergebnis 2007 für den freien TRAM-Lappen zur Brust

Die deutschen Fallpauschalen sind selbst nach fünf Jahren Systementwicklung noch „Exotenignoranten“

- G-DRG ist ein sehr langsam lernendes System.
- G-DRG ist selbst nach fünf Jahren Systementwicklung noch ein „Exotenignorant“
- G-DRG lernt in langen, mindestens „dreijährigen Produktzyklen“ (G-DRG 2007 entstammt der Kosten-/Behandlungsrealität von 2005)
- G-DRG basiert nach fünf Jahren immer noch auf lediglich knapp über zwei Millionen Fallkostendatensätzen (von knapp 17 Mio. Fällen insgesamt jährlich), das System ist nicht in der Lage, die Datenbasis für die DRG-Berechnung merklich zu verbreitern.

Es ist allerdings nicht damit getan, die Schuld für fehlende Kostendaten und damit die fehlende Feinjustierung und Funktionsfähigkeit des Systems Richtung Krankenhäuser/Ärzte zu verlagern – zumal die Krankenhäuser dieses System nicht erfunden, ausgewählt und auch nicht initiiert haben. Wenn nach fünf (!) Jahren Systementwicklung die Anzahl der als Kostendatenbasis zur Verfügung stehenden Fälle immer noch unter drei Millionen Fällen „herumdümpelt“, die Anzahl der kostendatenliefernden Krankenhäuser immer noch weniger als 15 Prozent aller Krankenhäuser ausmacht, sollte man sich umgekehrt Gedanken um die Höhe der angelegten Meßlatte machen. Ohne die Kostenanalysen in Frage zu stellen, sollte in die Weiterentwicklung ein ergänzendes Instrument fest eingebaut werden, das bislang nur in besonderen Fragestellungen vom InEK in Anspruch genommen wurde: Der Dialog mit der ständigen Fachkommission DRG der Bundesärztekammer/AWMF. Wenn die Kostendaten weiterhin so wenig „Dynamik“ zeigen, ist sicherlich mehr Einbindung medizinischen Sachverstands nötig, um bis 2009 zur tolerablen Systemreife auch für „Exoten“ zu gelangen.

Der DIEP-Flap in der Brustrekonstruktion ist sicherlich als Opfer der mangelnden DRG-Systemreife zu betrachten

Fallpauschalen sind ein international etabliertes System. In Deutschland war – als Nachfolger des „Pflegesatzsystems“ – ein valideres Abrechnungssystem notwendig; G-DRG ist hier sicherlich eine gute Wahl, das unsere Unterstützung verdient. Außerdem darf nicht vergessen werden, das das InEK-Institut gemeinsam mit dem DIMDI mit einem erheblichen Arbeitsumfang das in seiner Infrastruktur weltweit forschrittlichste DRG-System hervorgebracht haben. Man hat jedoch mit der im internationalen Vergleich immens schnellen Einführung in Deutschland und dem noch immer noch nicht verlassenen hundertprozentigen Fallabbildungsansatz ein sehr hohes Ziel gesteckt. Zum 1. Januar 2009 soll die endgültige „Scharfschaltung“ erfolgen, auch wenn absehbar ist, daß das System bis dahin hinsichtlich einer umfassenden, repräsentativen Kostendatenbasis sicher nicht die erforderliche „Systemreife“ erlangt haben wird. Weiterhin wird noch zu klären sein, ob die Abrechnungsfunktion des DRG-„Tools“ in der Weise tauglich ist, wie dies propagiert wird. Unter diesen Voraussetzungen ist der DIEP-Flap in der Brustrekonstruktion sicherlich als Opfer der mangelnden Systemreife zu sehen.

Was die den Leistungserbringern im Zusammenhang mit Fehlabbildungen häufig nachgesagte Neigung zur „Erlösmaximierung“ und die „Forderung nach Erhöhung der Kostengewichte“ angeht, bleibt festzustellen: Die „Euro-Sahnetorte“ für die Kostenerstattung stationärer Behandlungsfälle wurde als DRG-Version – ungeschnitten – neu ins Schaufenster gelegt. Da ist es nicht verwunderlich, daß das Gerangel um die einzelnen Tortenstücke und deren Größe neu entbrennt – zumal sehr schnell deutlich wurde, daß Sahnehäubchen und Schokofüllung von Seiten Dritter in dieser Version nicht mehr gewünscht sind und auch die Tortengröße kleiner als ursprünglich geplant ist. „Ein Schelm, der Böses dabei denkt …“ ■

Dr. med. Christian H. Möcklinghoff
DRG-Koordinator, BG-Unikliniken Bergmannsheil Bochum GmbH
DRG-Beauftragter DGPRÄC/DGPW
Universitätsklinik für Plastische Chirurgie und Schwerbrandverletzte,
Handchirurgiezentrum, Operatives Referenzzentrum für Gliedmaßentumore
Berufsgenossenschaftliche Universitätsklinik Bergmannsheil GmbH
Bürkle-de-la-Camp-Platz 1, 44789 Bochum
eMail: christian.moecklinghoff@bergmannsheil.de

Die Mammareduktionsplastik als „Kassenleistung“

In Zeiten steigender finanzieller Defizite der gesetzlichen Krankenversicherung bei der medizinischen Versorgung ihrer Versicherten sind vor allem Behandlungen im „Graubereich“ zwischen medizinischer und kosmetischer Indikation vom „Rotstift“ der Krankenkassen betroffen. Während die sozialmedizinische Indikation einer Fettschürzenresektion schon immer kritisch gesehen worden ist, wird in seit einigen Jahren zunehmendem Maße von den Krankenkassen auch die Kostenübernahme für Mammareduktionsplastiken mit sicherer medizinischer Indikation abgelehnt.

Der folgende Beitrag will vor diesem Hintergrund Ärzten mit entsprechendem Patientengut einen Überblick über die Voraussetzungen für eine versicherungsrechtliche Leistungspflicht der Krankenkassen und zum Umgang mit Fällen medizinisch indizierter operativer Brustverkleinerungen geben.

Zu den von den gesetzlichen Krankenkassen zu erbringenden Leistungen gehört nach § 11 Abs. 1 Nr. 4 SGB V u.a. die Krankenbehandlung. Versicherte haben hierauf auch einen in § 27 Abs. 1 S. 1 SGB V gesetzlich verankerten Anspruch, wenn und soweit die Behandlung notwendig ist, um eine Krankheit zu erkennen, zu heilen, ihre Verschlimmerung zu verhüten oder Krankheitsbeschwerden zu lindern. In der sozialgerichtlichen Rechtsprechung gilt dabei als krankheitswertig jeder regelwidriger, vom Leitbild des gesunden Menschen abweichender Körper- oder Geisteszustand eines Versicherten, der einer ärztlicher Behandlung bedarf oder den Betroffenen arbeitsunfähig macht.

Der MDK bewertet die Mammahypertrophie in allen ihren klinischen Ausformungen nicht als Krankheit

In allen Fällen abgelehnter Kostenübernahmeerklärungen für Mammareduktionsplastiken, mit denen die Autorin in der Vergangenheit beauftragt worden ist, wurde durch den Medizinischen Dienst der Krankenversicherungen (MDK) die Mammahypertrophie in allen ihren klinischen Ausformungen als solche nicht als Krankheit angesehen. Zur Begründung wurde in den sozialmedizinischen Begutachtungen standardmäßig ausgeführt, daß „der Brustbefund der Versicherten dem weiten Rahmen normaler weiblicher Brustausformungen (…) zuzuordnen“ sei. Insoweit lasse sich nach „allgemein anerkannten wissenschaftlichen Erkenntnissen“ ein „Normgewicht“ der Brust nicht bestimmen, im Übrigen bestehe auch kein direkter Bezug zu Körperlänge und Körpergewicht.

Daß die Mammahypertrophie im ICD 10 SGB V unter der Code-Nummer N62 als Erkrankung i.e.S. klassifiziert wird, hat insofern in keinem der Verfasserin bekannten Fall Berücksichtigung erfahren. Insoweit trägt auch das von behandelnden Ärzten häufig vorgebrachte Argument der anatomischen Abnormität der Brust betroffener Patientinnen i.d.R. nicht zur Begründung eines krankenversicherungsrechtlichen Leistungsanspruchs bei. Eine anatomische Abweichung muß – isoliert betrachtet – nach ständiger Rechtsprechung des Bundessozialgerichts „entstellend“ wirken, um Krankheitswert mit der Folge krankenversicherungsrechtlicher Leistungspflicht der Krankenkassen zu haben.

Für die weibliche Brust hat das Bundessozialgericht mit Urteil vom 19. Oktober 2004 (Az.: B 1 KR 3/03) eine entstellende Wirkung auch bei Vorliegen einer Makromastie mit dem Argument verneint, daß die weibliche Brust einer „außerordentlichen Vielfalt in Form und Größe“

unterliege. Insoweit wurde eine nur kosmetische Indikation der angestrebten Operation angenommen, die keinen Leistungsanspruch der Patientin begründet. In ärztlichen Gutachten und Stellungnahmen sollte die Indikation einer Mammareduktionsplastik daher, soweit es sich nicht um außergewöhnliche Einzelfälle handelt, nicht (allein) auf die entstellende Wirkung der übergroßen Brust gestützt werden.

Als krankheitswertig akzeptiert werden durch den MDK und die sozialgerichtliche Rechtsprechung in der Regel orthopädische Leiden

Als krankheitswertig akzeptiert werden durch den MDK und die sozialgerichtliche Rechtsprechung in der Regel orthopädische Leiden der Versicherten in verschiedenen Erscheinungsformen. Da die angestrebte Krankenbehandlung aber an der Krankheit unmittelbar ansetzen muß, kommt es bei der Frage der sozialmedizinischen Indikation einer Mammareduktionsplastik maßgeblich auf die Ursache für die festgestellten Beschwerden an. Hinsichtlich der Frage, wodurch die orthopädischen Beschwerden der betroffenen Patientinnen verursacht werden und – daraus folgend – welche Art der Therapie angezeigt ist, bestehen unterschiedliche Auffassungen. Die Sozialgerichte gehen auf der Grundlage der allermeisten MDK-Gutachten wegen der „außerordentlichen Häufigkeit dieser Krankheitsbilder“ von der polyfaktoriellen Verursachung muskulärer Beschwerden im Bereich der HWS, BWS und LWS aus. Als mögliche Ursachen werden dabei Körpergewicht, berufliche Exposition, Freizeitverhalten, Sitzmöbel und Betten sowie psychosomatische Störungen und somatoforme Schmerzstörungen der Versicherten angenommen. Mit Rücksicht auf das Argument der polyfaktoriellen Verursachung orthopädischer Beschwerden läßt es die Sozialgerichtsbarkeit daher normalerweise nicht genügen, daß durch eine Brustverkleinerung die Gesundheitsstörungen der Patientin beseitigt oder zumindest gelindert werden könnten. Das Heilen oder Lindern der orthopädischen Beschwerden durch eine Mammareduktionsplastik wird insoweit als „allenfalls als hier nicht ausreichende entfernte Möglichkeit“ der Behandlung bezeichnet. Soweit die Patientin darüber hinaus noch nicht „erschöpfend“ Krankengymnastik und sonstige alternative Heilmethoden (z.B. Massagen, Heißluftbehandlung, Elektrotherapie, Fangoanwendungen u.ä.) in Anspruch genommen hat – hier fordert die Rechtsprechung die erfolglose Behandlung über einen Zeitraum von mindestens zwei Jahren – wird davon ausgegangen, daß die Behandlungsfähigkeit gerade der orthopädischen Beschwerden noch nicht ausgereizt sei. Insofern sei die angestrebte Mammareduktionsplastik keine notwendige Krankenbehandlung, weil insgesamt zunächst auf orthopädischem Fachgebiet – durch Verordnung von Krankengymnastik, Physiotherapie, Haltungs- und Rückenschule etc. – oder schmerztherapeutisch anzusetzen sei (exemplarisch SG Kassel, Urteil vom 29.01.2003, Az: S 12 KR 2251/01, m.w.N.; Landessozialgericht Baden-Württemberg, Urteil vom 18.10.2002, Az.: L 4 KR 4692/01) . Insgesamt läßt nach der sozialgerichtlichen Rechtsprechung daher erst die Beschwerdepersistenz nach vollständiger Ausschöpfung der konservativen Therapiemöglichkeiten den Schluß zu, daß gegenüber der angestrebten Mammareduktionsplastik keine wirksame vorzugswürdige Behandlungsalternative besteht. Der Feststellung der sicheren medizinischen Indikation einer operativen Brustverkleinerung durch den behandelnden Arzt sollte daher im Regelfall die erfolglose Inanspruchnahme konservativer Therapiemöglichkeiten durch die Patientin über die letzten 12 bis 24 Monate hinweg vorausgehen.

Zwischenzeitlich gibt es Untersuchungen zum Zusammenhang zwischen Brustgröße und dem Auftreten von Wirbelsäulenbeschwerden

Lediglich in einzelnen Entscheidungen geht die sozialgerichtliche Rechtsprechung ausnahmsweise davon aus, daß eine Mammahypertrophie die allein wesentliche Ursache für ärztlich festgestellte orthopädische Beschwerden einer Patientin ist, wenn im Bereich des Schultergürtels deutliche Einschnürungen an der Stelle der BH-Träger zu sehen sind. Schnürfurchen werden insbesondere dann als Beleg für die von der Mammahypertrophie ausgehenden Zugkräfte auf die Wirbelsäule angesehen, wenn auch ein gerichtliches Sachverständigengutachten nachvollziehbar darauf verweist, daß „diese Einschnürungen und die von der Schwere der Brust ausgehenden Zugkräfte (…) zu (…) den geklagten Beschwerden geführt“ haben (vgl. Urteil des Landessozialgerichts Niedersachsen-Bremen vom 12.09.2002, Az.: L 16 KR 16/00). Die Problematik wird weiter dadurch verschärft,

daß der MDK in sämtlichen von der Autorin ausgewerteten Gutachten darauf hinweist, daß keinerlei wissenschaftliche Studien bekannt seien, die einen kausalen Zusammenhang zwischen der Größe der Brüste und des Auftretens von Wirbelsäulenbeschwerden belegen. In wissenschaftlichen Arbeiten werde vielmehr eine intensive konservative orthopädische Behandlung mit Kräftigung der Hals- und Rumpfmuskulatur für erforderlich gehalten. Dieser Hinweis wird von der Sozialgerichtsbarkeit auch regelmäßig zur Grundlage für eine Klageabweisung mit der Begründung gemacht, daß die beantragte Krankenbehandlung nicht als notwendig i.S.d. § 27 Abs.1 S.1 SGB V angesehen werden könne. Angesichts der Tatsache, daß inzwischen wissenschaftliche Ergebnisse zum Ursachenzusammenhang zwischen Brustgröße und Wirbelsäulenschäden existieren [1], insoweit wird exemplarisch verwiesen auf eine Studie der Abteilung für Plastische und Wiederherstellende Chirurgie des Krankenhauses Wien-Lainz zur Objektivierung körperlicher und psychischer Beeinträchtigung bei Mammahyperplasie, erschienen in „Acta Chirurgica Austriaca“, ist die Fortschreibung dieser „zementierten“ Rechtsprechung als kritisch zu betrachten. Bemerkenswert ist in diesem Zusammenhang zumindest der Umstand, daß alle Fälle, in denen die Autorin auf entsprechende wissenschaftliche Erkenntnisse verweisen konnte, durch eine Einigung mit den in Anspruch genommenen Krankenkassen entweder bereits im Widerspruchsverfahren oder zumindest im laufenden Sozialgerichtsverfahren beendet werden konnten, welche die Kostenübernahme für die angestrebte Operation zum Gegenstand gehabt hat.

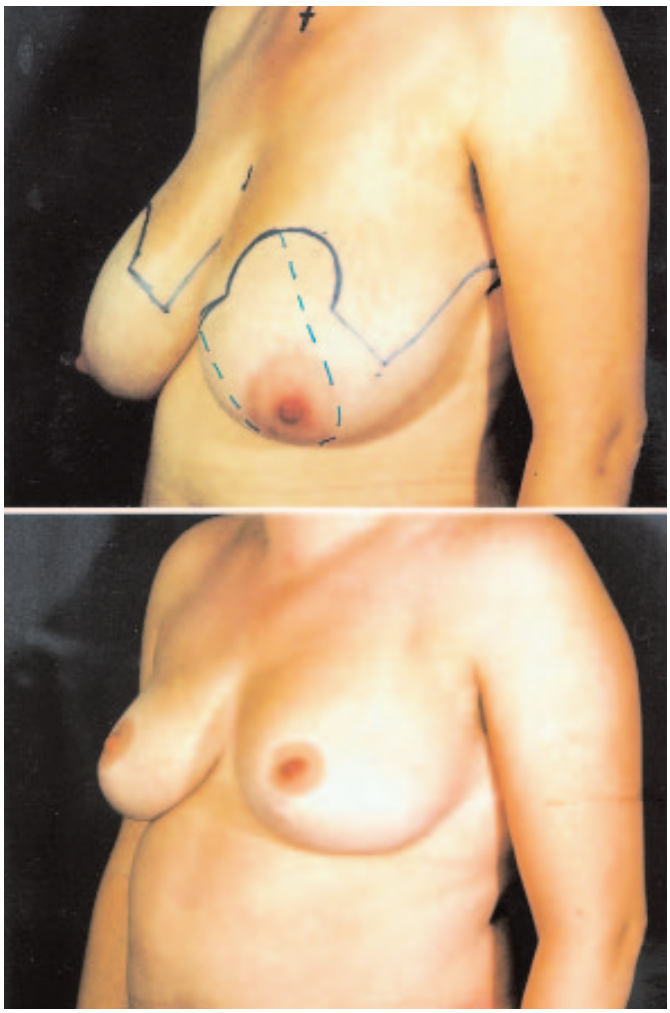

Abb.1 a) Hypertrophie und Ptosis. Klassisches Anzeichnen (immer in aufrechter Position). Die gestrichelte Linie zeigt den medio-kranial gestielten Lappen mit Mamillen-Areola-Komplex. b) Spätresultat – Zustand 2 Jahre nach der Operation. Es wurde von jeder Seite 900 Gramm reseziert. Die Narben sind unauffällig.

Psychische Störungen werden grundsätzlich nicht als medizinische Indikation für eine Mammareduktionsplastik anerkannt

Weil die von den gesetzlichen Krankenkassen geschuldete Krankenbehandlung nach ständiger Rechtsprechung des Bundessozialgerichts (hierzu exemplarisch Urteil vom 10.02.1999, Az.: 1 RK 14/92; Urteil vom 09.06.1998, Az.: B 1 AR 18/96 R) ausschließlich solche Maßnahmen umfasst, die unmittelbar an der eigentlichen Krankheit ansetzen, werden durch eine Mammahypertrophie verursachte psychische Störungen betroffener Patientinnen von der Sozialgerichtsbarkeit grundsätzlich nicht als medizinische Indikation für eine Mammareduktionsplastik anerkannt. Bei psychischen Störungen wird der Heilbehandlungsanspruch der Patientin deshalb auf eine Behandlung mit Mitteln der Psychiatrie und Psychotherapie beschränkt. Zur Behebung oder Linderung einer psychischen Störung kommt nach der genannten sozialgerichtlichen Rechtsprechung unter keinem denkbaren Gesichtspunkt ein operativer Eingriff in einen „für sich genommen nicht behandlungsbedürftigen Körperzustand“ in Betracht. Der Heilbehandlungsanspruch einer Versicherten schließt danach operative Eingriffe selbst dann nicht mit ein, wenn wegen der krankheitsbedingten Ablehnung einer Psychotherapie durch die Patientin

eine andere Möglichkeit der ärztlichen Hilfe gar nicht (mehr) besteht. Unter Beachtung dieser Rechtsgrundsätze sollte in ärztlichen Gutachten und Stellungnahmen zugunsten der Patientin generell davon abgesehen werden, die medizinische Indikation einer in Aussicht genommenen Mammareduktionsplastik mit der psychischen Behandlungsbedürftigkeit der Patientin zu begründen.

Bei adipösen Patientinnen erwarten die Gerichte zunächst eine erhebliche Gewichtsreduktion

In den Fällen, in denen neben der Mammahypertrophie der Patientin auch eine Adipositas per magna besteht, verweist der Medizinische Dienst der Krankenversicherung regelmäßig darauf, daß vor einem operativen Eingriff die Versicherte zunächst eine zum Teil erhebliche Gewichtsreduktion zu erzielen habe. In ärztlichen Gutachten und Stellungnahmen zugunsten der Patientin sollte sich daher bei Vorliegen der Voraussetzungen in Antizipation dieser Argumentation des MDK-Gutachters bereits der Hinweis finden, daß auch nach einer gesundheitlich für die Patientin nicht abträglichen Gewichtsreduktion der in der plastischen Chirurgie für eine medizinische Indikation der Mammareduktionsplastik auf jeden Fall anerkannte Schwellenwert des Reduktionsgewichts immer noch erreicht oder überschritten sein wird. Soweit für die angestrebte Mammareduktionsplastik auch nach einer Gewichtsreduktion eine sichere medizinische Indikation zu erwarten ist, können die Krankenkasse und gegebenenfalls das angerufene Sozialgericht zugunsten der Versicherten darauf verwiesen werden, daß ein weiteres Zuwarten mit der geplanten Operation nicht sinnvoll und für die Patientin auch nicht zumutbar ist.

Häufig geht eine klinische Mammahypertrophie mit einer rezidivierenden submammären Intertrigo einher. Die Autorin hat bei der Auswertung zahlreicher Gutachten des MDK festgestellt, daß ekzematöse Veränderungen der Brusthaut keine oder eine nur unzureichende Beachtung durch den begutachtenden Arzt des MDK finden. Soweit bei der Untersuchung von der Patientin entsprechende Beschwerden angegeben werden, die aktuell zum Zeitpunkt der Begutachtung – etwa aufgrund des jahreszeitbedingten Eintritts nur während der Sommermonate – nicht vorliegen, findet sich in zahlreichen Gutachten auch die Bemerkung wieder, daß eine durch Entzündungen verursachte Hyperpigmentierung der Haut in der Unterbrustfalte nicht festzustellen sei. Die Hautbeschwerden betroffener Patientinnen sollte der behandelnde Arzt generell in der Patientenakte und durch Anfertigung von geeigneten Fotografien dokumentieren. Im Zweifelsfall sollte die ausführliche Dokumentation einem Facharzt für Dermatologie überlassen werden, um der Patientin im Verfahren gegen ihre Krankenkasse den zweifelsfreien Nachweis ihrer Erkrankung zu ermöglichen.

Entscheidend ist die genaue Dokumentation der gesundheitlichen Beschwerden und ihres inneren Zusammenhangs mit der Brustlast der Patientin

Abschließend wird darauf hingewiesen, daß in der ärztlichen Praxis häufig übersehen wird, daß die sozialgerichtliche Rechtsprechung keine Minimalwerte hinsichtlich der Differenz zwischen maximaler und minimaler Brustweite oder des geschätzten Reduktionsgewichts fordert, sondern einzelfallbedingt entscheidet. Insoweit stellen die Sozialgerichte gerade nicht auf Grenzwerte ab, die in der medizinischen Wissenschaft zur Annahme einer sicheren medizinischen Indikation herangezogen werden [2]. Bedeutsam ist das für Patientinnen, bei denen das geschätzte Reduktionsgewicht deutlich unter den anerkannten Grenzwerten liegt, weil auch hier eine sozialmedizinische Indikation zur operativen Brustverkleinerung mit der Folge eines krankenversicherungsrechtlichen Leistungsanspruchs der Patientin gegen ihre Krankenkasse bestehen kann. Das Landessozialgericht Niedersachsen-Bremen hat in seinem Urteil vom 12. September 2002 (Az.: L 16 KR 16/00) ausgeführt, daß die Festsetzung von Grenzwerten nicht auf verallgemeinerungsfähigen Erkenntnissen zum Zusammenhang zwischen Brustgewicht und Beschwerden im Bereich der Wirbelsäule beruhen kann. In dem Urteil wird ausdrücklich darauf hingewiesen, daß „im Hinblick auf die Unsicherheiten und die individuellen Unterschiede der menschlichen Konstitution“ die Nichterfüllung von Grenzwerten oder des Reduktionsgewichtes „nicht zur Verneinung des ursächlichen Zusammenhangs“ zwischen Brustlast und geklagten orthopädischen Beschwerden führen könne. Es bedürfe daher „für die Beurteilung des Ursachenzusammenhangs einer Einzelfallprüfung unter kritischer Berücksichtigung aller Gesichtspunkte“. Insofern konnte beispielsweise der Leistungsanspruch einer Versicherten

bei einem Reduktionsgewicht von nur zirka 300 bzw. 400 Gramm pro Seite mit dem Argument durchgesetzt werden, daß bei der Patientin eine einseitig betonte Myogelose festgestellt wurde und gleichzeitig die betreffende Brust ein um rund 100 cm^3 größeres Volumen aufwies. Entscheidend für den Erfolg einer Patientin bei der Durchsetzung des Leistungsanspruchs gegen ihre Krankenkasse ist bei solchen Fällen eines relativ gering geschätzten Reduktionsgewichts die sorgfältige und genaue Dokumentation der gesundheitlichen Beschwerden und ihres inneren Zusammenhangs mit der Brustlast der Patientin.

Vor Durchführung einer Brustreduktion auf eigene Kosten sollten juristische Mittel ausgeschöpft werden

Gesetzlich krankenversicherte Patientinnen erhalten die Leistungen ihrer Krankenversicherung in der Regel als Sach- und Dienstleistungen (§§ 2 Abs. 1 und 2, 11 Abs. 1, 13 Abs. SGB V). Nur ausnahmsweise erhält die Patientin die Kosten für eine Behandlung von ihrer Krankenkasse erstattet (z.B. nach Durchführung der Mammareduktionsplastik als „Selbstzahlerin“). Eine Krankenkasse hat ihren Versicherten gemäß § 13 Abs. 3 SGB V Kostenerstattung für bereits vorgenommene medizinische Eingriffe nur zu gewähren, wenn sie eine unaufschiebbare Leistung nicht rechtzeitig erbringen konnte oder eine Leistung zu Unrecht abgelehnt hat, soweit die selbst beschaffte medizinische Leistung für die Patientin notwendig war. Die Kostenerstattung stellt eine Ausnahme von dem sogenannten Sachleistungsprinzip der gesetzlichen Krankenversicherung dar, die insbesondere dann eingreift, wenn die Krankenkasse den an sich gegebenen Sachleistungsanspruch rechtswidrig nicht erfüllt hat. Aus diesem Grund sollten auch Patientinnen, die nach Ablehnung eines Kostenübernahmeantrages eine angestrebte operative Brustkorrektur mit sicherer medizinischer Indikation auf eigene Kosten durchführen lassen wollen, dazu angehalten werden, die Ablehnung vor Durchführung der Operation zunächst mit Widerspruch und eventuell mit einer Klage zum zuständigen Sozialgericht anzugreifen.

Literatur

1. Abstracts (2001) In: Acta Chirurgica Austriaca 33, Suppl 177: 18
2. Gerber B, Krause A, Friese K (2003) Rekonstruktive und plastisch ästhetische Mammaoperationen. Dtsch Ärztebl 100: A 474–482 [Heft 8]

Dr. Theresa Heinelt
Anwaltskanzlei Dr. Heinelt
Rangstraße 11
36037 Fulda
eMail: info@dr-heinelt.de
www.dr-heinelt.de

Wer bietet Was?
www.kaden-verlag.de
jetzt.

See the difference.
OPMI® Vario/S88 System



Legendäre ZEISS-Optik
Hervorragende Vielseitigkeit
Ausgezeichnetes Preis-Leistungs-Verhältnis

Um mehr über das OPMI Vario/S88 System zu erfahren, wenden Sie sich bitte an Ihren Carl Zeiss Vertreter oder besuchen Sie unsere Internetseite.

Carl Zeiss Surgical GmbH
Ein Unternehmen der Carl Zeiss Meditec AG
www.meditec.zeiss.de/ot
surgical@meditec.zeiss.com
Fax: 0 73 64/20 40 23

OPMI ist ein eingetragenes Warenzeichen von Carl Zeiss.

ZEISS

We make it visible.

Klassiker der plastischen Chirurgie neu erschienen



Jacques Joseph: Nasenplastik und sonstige Gesichtsplastik, nebst einem Anhang über Mammaplastik

Limitierte, nummerierte Neuauflage der Luxusausgabe

Jacques Joseph (1865–1934) gehört zu den Pionieren und Wegbereitern der plastisch-rekonstruktiven Chirurgie. Sein Buch „Nasenplastik und sonstige Gesichtsplastik, nebst einem Anhang über Mammaplastik und einige weitere Operationen aus dem Gebiete der äußeren Körperplastik. Ein Atlas und Lehrbuch“ wurde jetzt in einem aufwendigen Verfahren als reprographischer Nachdruck im Kaden Verlag Heidelberg neu aufgelegt. Diese bibliophile Ausgabe hält dem Vergleich mit dem Original mühelos stand.



BESTELLCOUPON

Hiermit bestelle ich

_____Exemplar/e „Joseph: Nasenplastik und sonstige Gesichtsplastik“
zum Preis von je € 295,–

Datum/Unterschrift

Name

Straße

PLZ/Ort

Zu bestellen bei jeder Buchhandlung oder direkt bei:
Kaden Verlag GmbH & Co. KG
Ringstraße 19b,
69115 Heidelberg
Tel. 06221/ 1377600
Fax 06221/ 29910
E-Mail:
bauer@kaden-verlag.de
Internet:
www.kaden-verlag.de

KADEN

Joseph, Jacques:
Nasenplastik und sonstige Gesichtsplastik, nebst einem Anhang über Mammaplastik.
Mit 1717 teils farbigen Abbildungen.
XXXI, 842 Seiten, erweitert durch 4 Seiten Anhang mit einem Kurzporträt des Autors.
Halbleder mit Rückentitel und Rückenvergoldung.
Verlag von C. Kabitzsch, Leipzig, 1931
Limitierter, numerierter reprographischer Nachdruck der Luxusausgabe.
295,00 Euro, ISBN: 978-3-922777-69-4
Kaden Verlag, Heidelberg 2004

Wer bietet Was?

*Acri.Tec

Gesellschaft für ophthalmologische Produkte mbH
Neuendorfstraße 20a, D-16761 Hennigsdorf
Telefon: 0 33 02/2 02 60 00, Telefax: 0 33 02/2 02 60 60
E-Mail: info@acritec.de
Vertriebsbüro: Schatzbogen 52, 81829 München
Telefon: 0 89/4 27 18 40, Telefax: 0 89/42 71 84 45,E-mail: vertrieb@acritec.de
www.acritec.de

Wir forschen, entwickeln und produzieren in Deutschland
– Produkte Made in Germany –

Die *Acri.Tec GmbH ist seit Jahren als Hersteller innovativer Medizinprodukte für die Ophthalmochirurgie erfolgreich. Aufgrund der langjährigen Erfahrung des Unternehmens in der Herstellung von viskoelastischen Lösungen auf der Basis von Natriumhyaluronat für Katarat- und Orbitachirurgen, wurde jetzt eine komplette Produktlinie für die ästhetische Chirurgie entwickelt.

Natural Face Balance
Bei Natural Face Balance handelt es sich um ein unvernetztes Hyaluronat für die Hautverjüngung (Biorevitalisierung) und die Behandlung von feinen Falten.
Die Injektion von Natural Face Balance erfolgt in die oberen bis mittleren Schichten der Dermis. Anwendungsbereiche sind Gesicht, Dekolleté, Hals und Hand.

Natural Face Structure
Natural Face Structure ist ein quervernetztes Hyaluronat für die Faltenunterspritzung von mittleren Gesichtsfalten (z.B. Glabella, Stirn, Nasolabial).
Natural Face Structure dient zum Volumenaufbau und zum Glätten von Falten.
Die Wirkungsdauer kann zwischen 6–9 Monaten betragen, je nach Ausprägung der Falten, der Injektionstechnik sowie der biologischen-, Gewohnheits- und Umweltfaktoren. Die Injektion von Natural Face Structure erfolgt in die mittleren bis tiefen Schichten der Dermis.

ADODERM

ADODERM
Elisabeth-Selbert-Straße 5, D-40764 Langenfeld
Telefon: +49 (0) 2173 / 101 91 80, Telefax: +49 (0) 2173 / 101 91 82
E-Mail: info@adoderm.com
www.adoderm.com

Filler:

Varioderm
Pure, quervernetzte Hyaluronsäure für vielseitige Indikationen in der Dermis mit lang anhaltenden Ergebnissen

Novasoft
Injizierbarer Filler zur Volumenaugmentation. Die langanhaltende Lösung zur Konturierung des Gesichts

Anti Aging:

Novaform
Anti Cellulite System: innovatives und hochkonzentriertes Mittel gegen Cellulite

Novatox Natural Lift
Topisches Anti-Aging Präparat

Vivier
Intra Dermal System mit Vitamin C – Serum und Cremes zur Hautpflege

Wundversorgung/Narbenbehandlung:

Suture Strip Plus
Elastische Wundverschlußstreifen

Degania Silicone
Geschlossenes Silikon – Wunddrainagensystem

Brennen
Skin Graft Mesher

Mediskin
Tiefgefrorene, sterile Schweinehaut für die Brandverletztentherapie

NatraGel
Dermal Delivery System

Novagel
Silikongel – Platte für Narben- und Keloidtherapie

Kompressionsbandagen:

Voe
Kompressionsbandagen nach Liposuktion, Brustaugmentation, Abdominalplastik und Facelift

Baxter

BAXTER Deutschland GmbH
BioScience – Geschäftsbereich BioSurgery
Im Breitspiel 13, D-69126 Heidelberg
Telefon: 06221/397-0, Telefax: 06221/397-166
www.biosurgery.de

Die BioSurgery-Sparte von Baxter ist auf das intraoperative Wund- und Gewebemanagement spezialisiert.

- **Tissucol®**, eine natürliche, humane Fibrin-Matrix, wird zur Gewebeklebung und Unterstützung der Wundheilung eingesetzt.
- **FloSeal®** hingegen ist ein viskoses Gel zur Hämostase, das aus einer Gelatine-Thrombin- Matrix besteht. Es stoppt 97% aller Blutungen – bis hin zur spritzenden arteriellen – in weniger als 3 Minuten.
- Der synthetische Versiegeler **Coseal®** bildet ein Hydrogel aus Polyethylenglykol und dient der Abdichtung von Gefäßanastomosen sowie zur Adhäsionsprävention in der Kinderherzchirurgie.
- Daneben hat Baxter BioSurgery eine Familie von hämostyptisch wirksamen Kollagenprodukten (**TissuFleece, TissuFoil und TissuCone**) im Portfolio.

Wer bietet Was?
www.kaden-verlag.de
jetzt.

Brustimplantate
Adoderm
Mentor
Polytech-Silimed
Rofil Medro
MediCor

Dokumentation
Karl Storz
TapMed
Richard Wolf

Endoskopie
Karl Storz
Richard Wolf

Expander
Mentor
Polytech-Silimed
TapMed
Rofil Medro
MediCor

Wer bietet Was?

Faltenbehandlung
Adoderm
Acri.Tec
beautypool
Corneal
Mentor
Merz
Polytech-Silimed
Promedis
Q-Med
Rofil Medro
Teoxane

Liposuktion/ Fettabsaugung
medi
MediEquip
Mentor
Polytech-Silimed
TapMed
Rofil Medro
Richard Wolf

Fibrinkleber
Baxter

Filler
Adoderm
Acri.Tec
Corneal
Mentor
Merz
Polytech-Silimed
Q-Med
Rofil Medro
Teoxane

beautypool GmbH
Steinsbüscherhof, D-53604 Bad Honnef
Telefon: 0049-2224/98 67 80, Telefax: 0049-2224/90 21 62
E-Mail: info@beautypool-online.de
www.beautypool-online.de

ANTI-AGING * ANTI-AKNE * ANTI-HYPERPIGMENTIERUNG

SKIN TECH PEELINGS
Easy TCA Peeling 15 % TCA
Unideep 23 % TCA
Only Touch 40 % TCA
Set Sandbraison
Easy Phytic Solution
Pre Peel Cleanser (Reinigungsschaum)

SKIN TECH Medizinisches Cremeprogramm
Vitamin E Anti-oxidant (Moisturizer Anti-Aging Creme)
Purifyingcreme (Aknecreme)
Blending Bleaching (Depigmentierungscreme)
DHEA Phyto
Re-Nutriv ACE Lipoic Complex
Actilift mit Nor Choline (DMAE)

Pro Medic Cremeprogramm
juvenesse (Kapseln mit Omega 3, Omega 6 und Vitaminen)
redevit a+c (Anti-Aging Konzentrat)
retiderm k (Vitamin A Creme)
mediclean (Depigmentierungscreme)
medi-Block color und colorless (Sunblocker)
medi-Block make up (mit SPF 50)
kelagel (gegen Hämatome und Schwellungen)
hylactive (Feuchtigkeitsemulsion)
c-kaderm (Narbenreduktionscreme)

Glominerals
Mineral Make-Up mit medizinischem Reinheitsgrad

CORNEAL GmbH
Customer Care Center
Richard-Wagner-Straße 2-4, D-96047 Bamberg
Telefon: 0951 / 20 85 69 0, Telefax: 0951 / 20 85 69 88
E-Mail: info@corneal.de
www.corneal.de

***Surgiderm*® Hyaluronsäure mit 3D-Matrix Vernetzung**

Laboratoire Corneal ist seit über 15 Jahren einer der größten Hersteller für Hyaluronsäure bio-fermentativen Ursprungs, aber auch extrem hochmolekularer Hyaluronsäure aus Hahnenkämmen.
In unseren Laboratorien arbeiten Forscher an der ständigen Weiterentwicklung modernster Produktionsverfahren, vor allem im Bereich der Quervernetzung.

Corneal entwickelt und vertreibt Hyaluronsäureprodukte für die Ästhetik, wie auch für die Ophthalmologie und die Orthopädie. Für die Gynäkologie und die Zahnmedizin laufen aktuell intensive Forschungsprojekte. Aus dieser Expertise heraus entwickelte Corneal das 3D-Matrix Verfahren, das eine wesentliche Erhöhung der Quervernetzungsrate bei gleichbleibender Konzentration des Quervernetzungsmittels BDDE ermöglicht. Eine deutlich längere Stabilität von teilweise über einem Jahr ist hierdurch gewährleistet. Die absolute Homogenität der 3D-Hyaluronsäure ermöglicht darüber hinaus ein sehr einfaches und gut kontrollierbares, nahezu schmerzfreies Injizieren.

Neben der seit Jahren bewährten *Juvederm*® Basis-Produktlinie – Juvederm 18, Juvederm 24, Juvederm 24 HV, Juvederm 30, Juvederm 30 HV und Juvelift – bietet *Corneal* mit dem vollständig neu entwickelten Surgiderm-Sortiment mit 3D-Matrix-Hyaluronsäure eine umfassende Palette für alle Anwendungsbereiche:

Surgiderm*® *18: Feine Fältchen, vor allem im Stirn- und Orbitabereich und bei Glabellafältchen

Surgiderm*® *24 XP: Mitteltiefe Falten im Nasolabialbereich, sowie Perioral- und Mundwinkelfalten, orale Kommissuren und Wangenfalten

Surgiderm*® *30: Mitteltiefe und tiefe Falten vor allem im Wangenbereich

Surgiderm*® *30 XP: Tiefe Falten und speziell auch für die männliche Haut im Wangen- und Nasolabialbereich

***Surgilips*®**: Spezial-Produkt mit sehr langer Haltbarkeit zur Lippenaugmentation und Akzentuierung der Lippenkonturen

Surgilift*® *Plus: Hochkonzentrierte, unvernetzte Hyaluronsäure (13,5 mg/g; 1,35 %) zur Mesotherapie von Gesicht, Hals, Decolleté und Handrücken

***Voluma*®**: Als extrem hoch vernetzte Hyaluronsäure dient *Voluma* zur plastisch-ästhetischen Volumetrie des Gesichtsbereichs. Es gewährleistet neben einer hervorragenden Verträglichkeit und leichten Injizierbarkeit auch durch eine 27-G-Nadel eine absolute Stabilität im Gewebe.

Fragen Sie uns nach unserem Marketing Support. Wir freuen uns auf Ihren Anruf.

Hilotherm GmbH
Stuifenstraße 52, D-74385 Pleidelsheim
Telefon: 07144/884 18 0, Telefax: 07144/884 18 8
E-Mail: info@hilotherm.com
www.hilotherapie.com

HILOTHERAPIE – die neue Art Schwellungen, Schmerzen und Hämatome zu behandeln oder zu vermeiden

Die HILOTHERAPIE ist eine völlig neue Art,
- Schwellungen
- Schmerzen und
- Hämatome

zu lindern oder zu vermeiden.

Das Einwirken milder Kühlung im Bereich von +10 °C bis +30 °C verändert den Zustand des Wundgewebes und beeinflusst die Selbstheilung sowie das Schmerzempfinden enorm.
Gradgenau temperiertes Wasser durchfließt dabei die Manschetten, welche es für jede Körperstelle gibt. Die Differenzierung und Konstanz der einwirkenden Temperaturen gewährt den optimalen Erfolg der HILOTHERAPIE-Anwendung.

Ob postoperativ oder posttraumatisch. Überall wo Schwellungen, Schmerzen oder Hämatome drohen oder bereits vorhanden sind, ist die HILOTHERAPIE die richtige Wahl.

Wer bietet Was?

Integra NeuroSciences
Halskestraße 9, D-40880 Ratingen
Telefon: 0800 1010 755, Telefax: 06995 775477
E-Mail: rolf.kunad@integra-ls.com, custsvcgermany@integra-ls.com
www.Integra-ls.com

Wir sind eines der weltweit führenden Medizinprodukte Unternehmen, mit Hauptsitz in Plainsboro, NJ, USA. Auf dem Gebiet der regenerativen Geweberekonstruktion sind wir führend in Forschung und Entwicklung neuer innovativer Produkte. Seit 30 Jahren forschen und entwickeln wir in regenerativen Technologien für die plastische und rekonstruktive Chirurgie, als auch für die Neurochirurgie und Orthopädie.

IDRT kollagener Hautersatz

■ INTEGRA® Dermal Repair Template, eine zweischichtige Kollagenmatrix zum Hautersatz. Die Hautersatzschicht besteht aus einer porösen Matrix aus Rinderkollagen und einem Glykosaminglykan(Chondroitin-6-Sulfat), das mit gesteuerter Porosität und definierter Abbaugeschwindigkeit hergestellt wird. Die epidermale Ersatzschicht besteht aus einer dünnen Silikonschicht, um den Verlust von Feuchtigkeit durch die Wunde zu regulieren.

NeuraGen kollagenes Nerveninterponat

■ NEURAGEN® Nerveninterponat aus einer zweischichtigen Kollagenmatrix zur Überbrückung peripherer Nervendefekte. Das NeuraGen ist ein semipermeabler Typ-1 Kollagenschlauch der für das axonale Nervenwachstum eine schützende Umgebung über den Nervenspalt bietet. Es ist eine effiziente Alternative zur Direktnahtlegung.

Padgett Dermatome

■ PADGETT® Dermatome sind leistungsstarke Dermatome in höchster Qualität Erhältlich in unterschiedlichen Ausführungen und in unterschiedlichen Arbeitsbreiten gewährleisten sie Ihnen eine optimale Hautgewinnung.

Padgett Instrumentarium

■ PADGETT® Instrumente für die plastische und rekonstruktive Mikro-Chirurgie

Licox Gewebssauerstoffdruckmessung

■ LICOX® Sauerstoffmessung im Gewebe, komplette Sets zur parenchymalen Sauerstoffdruck- und Temperaturmessung im Gewebe. Unterstützt die intra- und postoperative Einschätzung der Sauerstoffversorgung und des Sauerstoffverbrauchs z.B. bei freien und gestielten Lappenplastiken.

Lumenis (Germany) GmbH
Heinrich-Hertz-Straße 3, D-63303 Dreieich
Telefon: 06103/8335-0, Telefax: 06103/8335-300
E-Mail : info@lumenis.de □ www.lumenis.de

Lumenis versteht sich als innovatives Unternehmen der Lasertechnologie in der Medizin und der Ästhetik. Unser Ziel ist es, bestehende Laseranwendungen und Lichttherapieverfahren effizienter und einfacher zu gestalten und neue Behandlungsmethoden zu entwickeln. Dabei orientieren wir uns an den medizinischen Erfordernissen und den Vorstellungen von Ärzten und Patienten. Weltweite Präsenz und kundenorientierter Service haben uns in der Vergangenheit zu einem der führenden Anbieter in der Lasermedizin gemacht.

Laser für die Chirurgie

VersaPulse™ PowerSuite®
Der leistungsstärkste Holmium-Laser mit bis zu 100 Watt und 2 Joule bei 50 Hertz ermöglicht einen glatten, schnelleren Schnitt

ULTRAPulse ENCORE
Der leistungsstarke CO_2-Laser für Blepharoplastik und Skinresurfacing

30 C 40 C
Die kompakten CO_2-Lasersysteme mit Leistungen von 30W und 40W verbinden Mobilität mit kompromißloser Performance

NovaPulse™
NovaPulse CO_2 Chirurgie Laser für kleine Kliniken und Praxen

AcuBlade®
Ein revolutionäres Lasersystem, daß die Mikrochirurgie durch seine Robotertechnik bereichert

OtoLAM®
Das ultimative Instrument für die Behandlung einer Mittelohrentzündung

Wer bietet Was?
Fehlt Ihre Firma?
✆ 06221/1377620

medi GmbH & Co. KG
Medicusstraße 1, D-95448 Bayreuth
Telefon: 0921/912 222, Telefax: 0921/912 514
E-Mail: info@lipomed.de
www.lipomed.de; www.medi.de

ich fühl mich besser.

medi ist ein weltweit führender Hersteller und Vertreiber medizinischer Hilfsmittel. Zu unseren Produkten gehören medizinische Kompressionsstrümpfe zur Behandlung von Venenleiden sowie Lip- und Lymphödemen, Bandagen und Orthesen für die konservative und postoperative Behandlung in der Orthopädie, medizinische Thromboseprophylaxestrümpfe und Strumpfverbände für die Kompressionsversorgung vor und nach Operationen.

lipomed®– Kompressionsbekleidung für die plastisch-ästhetische Chirurgie
vereint unser Know-how zu medizinischer Kompression bei gleichzeitig optimaler Funktionalität. Praktische Ausstattungsmerkmale und einfaches Handling erfüllen alle Anforderungen, die Arzt und Patient an moderne Kompressionsbekleidung stellen:

- hochelastisches, atmungsaktives Material nach ÖkoTex Standard 100
- spezielle Druckverstärkungen für bessere Formgebung
- Konfektion oder individuelle Maßanfertigung für optimale Passform

Produktübersicht

- lipomed® blackline und lipomed® skinline für Liposuktionen im Bauch- und Beinbereich
- lipomed® shirt woman und lipomed® shirt man nach Fettabsaugungen im Bereich des Oberkörpers
- lipomed® bra und lipomed® belt bei Brustaugmentation oder Brustreduktion
- lipomed® face für Liposuktionen im Kinnbereich

Gesichtsimplantate
Mentor
Polytech-Silimed
TapMed

Hämostyptika
Baxter

Haarausfall
Merz
Promedis
Polytech Silimed

Handchirurgie
Karl Storz
TapMed
Richard Wolf
Carl Zeiss

Haut-/Wundkleber
Baxter

Kompressionswäsche
Adoderm
medi
MediEquip
Mentor
Polytech-Silimed
Rofil Medro

Wer bietet Was?

Kühltherapie
Hilotherm

Laser
Lumenis

Lichtquellen
Karl Storz
Richard Wolf

Mammaimplantate
Adoderm
MediCor
Mentor
Polytech-Silimed
Rofil Medro

Medizinische Kosmetikprodukte
beautypool
Promedis
Rofil Medro

MediCor Germany
a Don McGhan signature company

MediCor Deutschland GmbH
Alte Landstraße 27, D-85521 Ottobrunn
Telefon: 089 / 6735978-0, Telefax: 089 / 6735978-78
eMail: info@medicor-deutschland.de
www.medicor-deutschland.de

MediCor Deutschland bietet dem Operateur ein umfangreiches Spektrum an Implantaten für die ästhetische und rekonstruktive Mammachirurgie. Einzigartig sind auch das Marketingprogramm BAMA (Breast Aesthetic Marketing Alliance), sowie die branchenweit umfangreichste Produktgarantie UPSP (Ultimate Patient Satisfaction Program), zu der u.a. eine lebenslange Implantatersatzgarantie bei Kapselfibrose Baker III + IV gehört.

Unsere Produkte:

Brust:
Silikongel Brustimplantate
Unterschiedlichste Profile (rund und anatomisch) und Gelkonsistenzen
Saline Brustimplantate
Interne Messimplantate (Sizer)
Externe Brust - Messprothesen

Expander:
Brust-Expander zur Rekonstruktion
Gewebeexpander

Sonstige Implantate:
Sonderanfertigungen (z.B. Trichterbrustimplantate)
Wadenimplantate
Gluteusimplantate
Hodenimplantate

MENTOR Deutschland GmbH

Mentor Deutschland GmbH
Ludwigstraße 45, D-85399 Hallbergmoos
Telefon: 0811/60050-0, Telefax: 0811/60050-11
E-Mail: info@mentor-deutschland.de
www.mentor-deutschland.de

Mammaimplantate
- Gelgefüllte Implantate
- Becker® Implantate
- Messimplantate
- Saline Implantate
- Permanentexpander

Expander
- Brust-Expander
- Gewebe-Expander

Produkte für die Fettabsaugung
- Systeme
- Microinfiltrationskanülen
- Caromed® Kompressionswäsche
- Kanülen Instrumentarium
- Coleman-System

Gesichtsimplantate
- Wange
- Nase
- Kinn

Puragen™ Dermal Filler

MediEquip Eto® INTERNATIONAL

MediEquip International
Heidelberger Landstraße 7, D-64297 Darmstadt
Telefon: 0 61 51/95 39 97, Telefax: 0 61 51/95 39 99
E-Mail: info@mediequip.de
www.mediequip.de

Kompressionsbekleidung nach ästhetisch/kosmetischen Eingriffen:
MediEquip Int. bietet ein Sortiment an über 70 verschiedenen hochwertigen ETO-Premium-Kompressionsmiedern für Frau und Mann; Standard und nach Maß, Lieferzeit: 1 Tag (2 bei Maß). 20 Jahre Erfahrung.

Kompressionsbekleidung für Schwerbrandverletzte
Fertigung nach Maß

Kompressionsbekleidung für Stomapatienten
Fertigung nach Maß. Passend für jede Stomaversorgung. 30 verschiedene Grundmodelle.

Einmalslips zur Fotodokumentation

MERZ

Merz Pharmaceuticals GmbH
Eckenheimer Landstraße 100, 60318 Frankfurt
Telefon: 069/1503-0, Telefax: 069/1503-830
www.Merz.de

Merz Pharmaceuticals ist ein innovatives Unternehmen mit dem Schwerpunkt in der Erforschung und Vermarktung von Arzneimitteln zur Behandlung von neurologischen und psychiatrischen Erkrankungen. Ein weiteres Kompetenzfeld ist die Ästhetische Dermatologie. Hier zielen die Produkte auf die Faltenbehandlung, Behandlung von Narben und Haarausfall.

Faltenaugmentation: **Belotero® Basic und Belotero® Soft**
Belotero ist der erste monophasische Hyaluronsäurefiller (kohäsives Gel), der auf Basis der innovativen CPM®-Technologie hergestellt wird. Nach Gewinnung und Reinigung wird die aus Streptokokkenkulturen hergestellte Hyaluronsäure mit dem Vernetzer BDDE in zwei nacheinander durchgeführten Reaktionen quervernetzt. Dadurch entsteht ein zusammenhängendes monophasisches Gel mit Zonen geringerer und höherer Viskosität. Belotero® lässt sich gleichmäßig und zugleich wenig schmerzhaft implantieren. Die unterschiedlichen Viskositäten innerhalb des Gels ermöglichen eine hervorragende Verteilung und Augmentation sowohl mittlerer Falten als auch unmittelbar benachbarter kleinerer Gewebedefekte (Belotero® Basic) und feinerer Fältchen (Belotero® Soft). Belotero® ist ebenfalls hervorragend zur Lippenaugmentation geeignet. Sichtbar wird dies an überzeugenden langanhaltenden und natürlichen kosmetischen Ergebnissen. → **www.Belotero.de**

Flächige Hautverjüngung: **Hyal-System®**
Hyal-System® enthält unvernetzte Hyaluronsäure mit einem Molekulargewicht von 1 Mio. Da, wie sie auch in der Haut natürlicherweise vorkommt. Hyal-System® rehydratisiert die Dermis und baut die extrazelluläre Matrix bei regelmäßiger Anwendung wieder auf. Sie optimiert im infiltrierten Gewebe die physiologischen Bedingungen und löst unter anderem bioaktive Prozesse aus, bei denen Fibroblasten aktiviert und die Synthese neuen Kollagens, Elastins und endogener Hyaluronsäure induziert wird.
Mit dieser Behandlung wird der Hautturgor und die Elastizität verbessert und so nachhaltig die gesamte Hautstruktur. → **www.Hyal-System.de**

Narbenbehandlung: **Contractubex®** → **www.Contractubex.de**

Haarausfall: **Pantovigar® N, Pantostin®** → **www.haar-ausfall.com**

Wer bietet Was?

Polytech Silimed Europe GmbH
Altheimer Straße 32, D-64807 Dieburg
Telefon: 06071/98630, Telefax: 06071/986330
E-Mail: Kundenservice@PolytechSilimed.de
www.PolytechSilimed.de

Qualitätsprodukte – größte Auswahl – umfassender Service

Mammaimplantate
- Oberflächenvielfalt – glatt, texturiert, MikroPolyurethanSchaum Beschichtung
- Formenvielfalt – rund, quer-oval, längs-oval
- Projektionsvielfalt - flach, moderat, hoch, extra hoch

Silikonimplantate Körperkontur
- Gesicht
- Wade
- Gluteus
- Pectoralis
- Sonderanfertigungen zur Defektdeckung

Gewebefüller und Endomodulation
- Easy-agarose HD und Easy-agarose LD
- Aquamid & Aquamid Reconstruction
- Skin R & Skin B

ReCell zur Behandlung epidermaler und dermaler Defekte
inklusive Verbrennungen und Vitiligo.
Geräte und Instrumente für die Lipoaspiration, Pigmentation und Dermabrasion, sowie Kompressionsbustiers und Produkte für die Narbentherapie komplettieren die Produktpalette für die plastische Chirurgie.

PROMEDIS wird vertrieben durch
NOVVIA GmbH
Nussbaumweg 6, D-84072 Au
Telefon: +49 8752 9644, Telefax: +49 8752 867753
E-Mail: info@novvia.de
www.promedisonline.de

Promedis hat durch seine Forschungen über den Entzündungs- und Oxidationsprozeß eine neue Generation therapeutischer, pharmazeutisch reiner oraler und kosmetischer Hautpflegeprodukte (Cosmoceuticals) entwickelt.
Das PROMEDIS-Konzept ist eine Kombination von ***Nahrungsergänzung*** und ***Medical-Cosmetic*** mit modernen, klinisch erprobten, neuartigen Rezepturen zur ergänzenden Anwendung durch den Therapeuten. Cosmoceutikals sind Produkte, die biologisch aktive Inhaltsstoffe und medizinische oder arzneimittelähnliche Leistungen aufweisen.

Diese Produkte erfüllen optische, sowie gesundheitliche Anforderungen und werden angewendet bei:
- Anti-Aging
- Anti-Bakteriel/Entzündungshemmende Anforderungen
- Anti Cellulite Prozeduren
- Haarausfall
- Hautpflege/UV Belastung
- Prä-/Post Behandlungsunterstützung für
  - Plastische Chirurgie
  - □ Botox-/ Hyaluron-Filler Injektion
  - □ Chemical Peeling
  - □ Mikrodermabrasion
  - □ Laserbehandlung
  - □ Mesotherapie
  - □ Pigmentstörungen

Alle PROMEDIS Produkte werden in Kanada in dem GMP-zertifizierten Jamieson Laboratories hergestellt.
Der Vertrieb erfolgt ausschließlich an Allgemein-Mediziner, Anti-Aging-Ärzte, Dermatologen und plastische Chirurgen.

Q-Med GmbH
Berliner Ring 89, D-64625 Bensheim
Telefon: 06251/77079-13
E-Mail: info.germany@q-med.com
www.restylane.de

RESTYLANE – NATURAL BEAUTY MADE IN SCHWEDEN. Q-Med bietet Ihnen ein vollständiges Produktsortiment zur Augmentation von feinsten Linien bis hin zu tiefen Falten, zum Aufbau von Lippen und zum Modellieren der Gesichtskonturen bis hin zur Hautverjüngung. Das maßgeschneiderte Konzept stellt die Lösung für sehr viele Patientenbedürfnisse dar. Für eine optimale Wirkung ist die Größe der Gelpartikel in jedem Produkt so gewählt, daß sie zur Gewebedichte in der empfohlenen Gewebetiefe paßt.

Jedes RESTYLANE Produkt besteht zu 90% aus dem kristallklaren NASHA-Gel (nicht-animalische stabilisierte Hyaluronsäure). Das NASHA-Gel in RESTYLANE ist maximal zu 1% stabilisiert und die einzige am Markt erhältliche Hyaluronsäure, die nicht cross-linked ist. Dies ist der Grund für die hervorragende Biokompatibilität und längere therapeutische Wirkung der RESTYLANE Produkte.

RESTYLANE ist seit 1996 in Europa für den Vertrieb zugelassen. Im Dezember 2003 wurde RESTYLANE von der US-amerikanischen Arzneimittelaufsichtbehörde FDA die Zulassung für den Vertrieb in den USA erteilt.

- **RESTYLANE Touch** – ein homogenes Gel mit sehr feinen NASHA-Partikeln, glättet feine oberflächliche Linien und Fältchen.
- **RESTYLANE** – enthält mittelgroße NASHA-Gelpartikel und wird zur Unterspritzung von mittleren bis tiefen Falten eingesetzt.
- **RESTYLANE Perlane** – gibt viel Volumen durch die größeren Gel-Partikel; glättet tiefere Falten und modelliert die Gesichtskonturen.
- **RESTYLANE SubQ** – Speziell zum Modellieren der Gesichtskonturen, insbesondere der Kinn- und Wangenpartie, besteht aus den größten Gelpartikeln.
- **RESTYLANE Vital** – Zur Hautverjüngung für ein jugendlich frisches Aussehen.
- **RESTYLANE Lipp** – Das jüngste RESTYLANE Produkt. Speziell entwickelt für den Lippenaufbau und die Lippenkonturierung immer in Harmonie mit den natürlichen Gesichtszügen.

Mesotherapie
Rofil Medro

Mikrochirurgie
Richard Wolf
Carl Zeiss
Integra

Narbentherapie
Adoderm
Dr. Suwelack
Integra
MediEquip
Merz
Polytech-Silimed
Rofil Medro
TapMed

OP-Einrichtungen
Karl Storz
TapMed
Richard Wolf
Carl Zeiss

Wer bietet Was?

Operationsmikroskope
Carl Zeiss

OP-Instrumente
Karl Storz
TapMed
Richard Wolf
Integra

Pharmaka
Baxter

Stoma
MediEquip

Verbrennungen
Adoderm
Dr. Suwelack
Integra
MediEquip
Polytech Silimed

Wundversorgung
Adoderm
Baxter

RICHARD WOLF

Richard Wolf GmbH
Pforzheimer Straße 32, D-75438 Knittlingen
Telefon: 07043/35-0, Telefax: 07043/35-462
E-Mail: benjamin.seidenspinner@richard-wolf.com
www.richard-wolf.com

Als einer der führenden Hersteller in der Endoskopie können wir im Fachbereich Plastische Chirurgie folgende Instrumentensets für das endoskopisch unterstützte Operieren anbieten:

- **Stirnlift**
- **Blepharoplastik**
- **Rhinoplastik**
- **Brustrekonstruktion**
- **Abdominalplastik**
- **Endo-Dokumentation**
- **HF-Geräte**
- **Systemlösung für die Fettabsaugung**

Neben den oben angeführten Instrumentensets für die Plastische Chirurgie können wir ergänzend folgende Visualisierungs- und Dokumentationssysteme bieten:

- **Endo-Kamera-Systeme** mit digitaler Bildverarbeitung in 1 und 3 Chip Ausführung.
- **MEDIMAGE**: Hiermit ist ein komplettes, digitales Patientenbild- und Dokumentenmanagement möglich sowie Bildakquisition, -verarbeitung und -archivierung. Darüber hinaus die Aufnahme von Einzelbildern und Filmsequenzen, sowie die direkte Erstellung von Operationsberichten. Weiterhin bietet MEDIMAGE die Möglichkeit zur intraoperativen Darstellung von präoperativen Röntgen-Bilddaten oder andere präoperativen, operationsrevelvanten Daten wie z. B. Ultraschall, CT, etc.
- **L-CAP MOTION**: Der medizinische CD-Recorder zur einfachen Dokumentation von endoskopisch erzieltem Bildmaterial
- **Halogen und Xenon Lichtquellen** in verschiedenen Ausführungen um allen Anforderungen gerecht zu werden

ROFILMEDRO
Medizinische Produkte

ROFIL MEDRO GmbH – Medizinische Produkte
Waagenstraße 32, D-40229 Düsseldorf
Telefon: 0211/22 18 66, Telefax: 0211/22 18 67
E-Mail: info@rofilmedro.de
www.rofilmedro.de

Alles Gute aus einer Hand– *Wir bieten*

- **Implantate** – rund und tropfenförming sowie Expander für die Mammachirurgie.
- **Naturformimplantate** – asymmetrisch anatomisch geformt mit einer konkarven Rückseite zur besseren Anpassung an die Thoraxwand
- **Injizierbare Implantate zur Faltentherapie:**
  - **Rofilan forte** – biophysikalisch doppelt quervernetzte Hyalronsäure von höchster Reinheit und höchstem Molekulargewicht für maximale Sicherheit und lange Gewebeverweildauer
  - **Reviderm forte** – basiert auf der Basis von biophysikalisch doppelt quervernetzter Hyaluronsäure und extrem kleinen (40–60 Mikron), kugelrunden, elektrostatisch geladenen Sephadex (Dextran)-Mikrosphären, welche die Synthese der Kollagenfibrillen stimulieren – Für langanhaltende (ca. 12 Monate) und natürliche Ergebnisse.
- **Beautical 2** – ist ein sicheres, vollständig resorptionsfähiges, nicht toxisches Biopolymer-Augmentationsmaterial mit sofortigem Resultat. Die Freisetzung von Monomeren ist biophysikalisch ausgeschlossen. Alle PA-Ketten werden durch interstitielle Flüssigkeiten transportiert und ohne Abbaustoffwechsel über die Galle ausgeschieden. Die Halbwertzeit beträgt ca. 2 Jahre.
- **Beautical 5** – wie Beautical 2 aber für tiefere Gewebedefekte und längere Behandlungsergebnisse geeignet. Die Halbwertzeit beträgt ca. 5 Jahre
- **Artecoll** – besteht aus natürlichem Kollagen und winzigen runden Acrylat-Mikrosphären . Es dient zur dauerhaften Behandlung von Falten und anderen Hautdefekten. Das natürliche Kollagen wird vom Körper langsam resorbiert und durch neues Bindegewebe ersetzt.
- **Narbentherapie** – z.B. mit Zeraderm Scar Gel oder Silgel Topical Gel Sheets in unterschiedlichen Ausführungen.
- **Komplettversorgung** für die Liposuktion: Kanülen, Geräte zur Infiltration und Absaugung, Vibrationslipektomie, postoperative Kompressionsversorgung
- **Kompressionsbandagen** nach Maß für die Verbrennungschirurgie
- **Medizinische Kosmetikserie Philoderm professionel** –z.B. Fruchtsäure-peelings, Whitening-Cream, Anti-Akne-Produkte, Gold-Lift uvm.
- **Ästhetische Mesotherapie:**
  Meso-Injektor U225
  Verschiedene Meso-Präparate zur Cellulite-Therapie, Injektionslipolyse, Meso-Lift-Behandlung, Alopezie-Behandlung etc.

Wir bieten regelmäßige Schulungen im Bereich der Faltenunterspritzung und der Mesotherapie sowie einen hervorragenden Kundenservice.

Rofil – Das Gute Gefühl der richtigen Entscheidung

STORZ
KARL STORZ — ENDOSKOPE
THE DIAMOND STANDARD

Karl Storz GmbH & Co. KG
Mittelstraße 8, D-78532 Tuttlingen
Telefon: 07461/708-0, Telefax: 07461/708-105
E-Mail: info@karlstorz.de
www.karlstorz.com

Seit den Anfängen des Hauses KARL STORZ im Jahre 1945 ist über ein halbes Jahrhundert vergangen – eine Zeit, in der unser Unternehmen ein bedeutendes Kapitel Medizin- und Technikgeschichte geschrieben hat. Die moderne Endoskopie hat einerseits die medizinische Diagnostik revolutioniert und andererseits neuartige Operationstechniken ermöglicht. Sie erlaubt heute patientenschonende und wirtschaftliche Eingriffe.

Karl Storz bietet für folgende drei der vier tragenden Säulen der Plastischen Chirurgie hochwertige Instrumente und herausragende optische Systeme:

Ästhetische Chirurgie – Rekonstruktive Chirurgie – Handchirurgie

Die Produktpalette von KARL STORZ umfasst außerdem modernste, vollständig digital arbeitende 3-Chip-Kameras ebenso wie mobile ALL-in-ONE Lösungen für die Praxis und das notwendige Zubehör wie Monitore und digitale Bildspeichersysteme.

Für den essentiellen Bereich der Beleuchtung bietet KARL STORZ von der Hochleistungs-Xenon-Lichtquelle bis zur mobilen Batterie-Lichtquelle eine unerreicht vielfältige Auswahl, die das gesamte Spektrum möglicher Anwendungen abdeckt.

Revolutionäre Neuentwicklungen, wie der voll vernetzte Operationssaal OR1™ und die zentrale Bild- und Datenverwaltung KARL STORZ AIDA™, ergänzen die bisherige Produktpalette.

Wer bietet Was?

SKIN & HEALTH CARE
DR. SUWELACK

Dr. Suwelack Skin & Health Care AG
Josef-Suwelack-Straße, D-48727 Billerbeck
Telefon 02543/72527, Telefax 02543/72360
E-Mail: Info@matriderm.de
www.matriderm.de

Produktkonzepte auf der Basis natürlicher, gefriergetrockneter Biomatrices

Matriderm® – Collagen-Elastin-Matrix zur dermalen Regeneration

In einer kontrollierten klinischen Studie zur Deckung von Vollhautdefekten mit Spalthauttransplantaten auf Matriderm® wurde eine signifikant höhere Elastizität der mit Matriderm® regenerierten Areale nachgewiesen.

Mit der Transplantation von Spalthaut in Kombination mit Matriderm® steht ein neues Verfahren zur Verfügung, in dem mit einem einzigen Operationsschritt tief dermale Defekte oberflächlich mit Spalthaut geschlossen und gleichzeitig Strukturen für den Wiederaufbau der Dermis geliefert werden. Die Ernährung der Spalthaut ist durch die offenporige Struktur der Collagen-Elastin-Matrix gewährleistet. Das Collagen und insbesondere das Elastin werden während der Regenerationsphase in neu entstehendes Gewebe integriert; die regenerierte Haut fühlt sich spürbar natürlicher an.

Die Vorteile der Spalthauttransplantation mit Matriderm®:

- Spürbar geschmeidigere Haut
- Signifikant höhere Elastizität
- Verzicht auf zweite Operation

Gern stehen wir Ihnen für weitere Informationen zur Verfügung!

Der Vertrieb von MATRIDERM®erfolgt in Deutschland über Asclepios Medizintechnik, Elzacher Straße 6, 79261 Gutach, Tel.: 07685 909 333, E-Mail: info@asclepios.de.

TEOXANE
GERMANY

Teoxane GmbH
Angerbrunnenstraße 12, D-85356 Freising
Telefon: +49 (0) 8161/14805-0, Telefax: +49 (0) 8161/14805-15
E-Mail: info@teoxane.de
www.teoxane.de

TEOSYAL® – Das Beste aus Hyaluronsäure

Die Teoxane® Laboratorien, Schweiz liegen im Herzen von Genf. Die ultramoderne Fertigungsanlage erfüllt die strengsten Normen zur Herstellung von biofermentativ hergestellter nicht animalischen Hyaluronsäuregels. Das Labor wurde in Übereinstimmung mit den FDA Empfehlungen (Food and Drug Administration) geplant und errichtet und verfügt über einen Sterilbereich mit der neuesten technischen Ausstattung.

TEOSYAL® bietet eine umfassende Produktpalette zur Faltenunterspritzung auf hundertprozentiger Hyaluronsäurebasis. Die unterschiedlichen Rezepturen der TEOSYAL® Produktpalette ermöglichen eine natürliche Wiederherstellung von Substanzverlusten im Gesicht, die Formung von Lippen und einen Ausgleich von Hautunebenheiten. In flüssiger nicht vernetzter Form ermöglicht TEOSYAL® eine tiefe Revitalisierung der Dermis.

Die TEOSYAL® Produktpalette

TEOSYAL® Meso ist ein injizierbares, unvernetztes Hyaluronsäure-Präparat zu Revitalisierung und Hydration der Haut. Konzentration: 15 mg/g HA. Verpackungseinheit: 2 Fertigspritzen je 1 ml

TEOSYAL® First Lines mit diesem Produkt werden feine oberflächliche Falten unterspritzt, wie zum Beispiel Krähenfüße oder Fältchen um den Mund. Konzentration: 20 mg/g HA. Verpackungseinheit: 2 Fertigspritzen je 0,7 ml

TEOSYAL® Global Action oder **TEOSYAL® Touch Up** wird verwendet, um mittelstark ausgeprägte Falten, wie zum Beispiel nicht allzu tiefe Nasolabialfalten, Falten um den Mundbereich und Zornesfalten zu behandeln. Konzentration: 25 mg/g HA. Verpackungseinheit: 2 Fertigspritzen je 1 ml oder 2 Fertigspritzen je 0,5 ml

TEOSYAL® Deep Lines wird zum Unterspritzen tiefer ausgeprägter Falten, wie zum Beispiel tiefe Nasolabialfalten, Marionettenlinien oder Ausdrucksfalten verwendet. Konzentration: 25 mg/g HA. Verpackungseinheit: 2 Fertigspritzen je 1 ml

TEOSYAL® Ultra Deep gibt viel Volumen und wird mit einer 26G Nadel, zur Akzentuierung von Wangenknochen, zur Auffüllung eingefallener Areale unter den Augen, zur Behandlung von Wangen, Gesichtsoval und zur Kinn- und Brauenbogenakzentuierung, injiziert. Konzentration: 25 mg/g HA. Verpackungseinheit: 2 Fertigspritzen je 1 ml

TEOSYAL® Kiss ist speziell zur Behandlung von Lippen, Lippenkonturen und Lippenvolumen entwickelt. Es ist hoch vernetzt und sehr viskös und besitzt eine starke Füllkraft. Es ist einfach in der Anwendung und gibt den Lippen eine schöne natürliche Form. Konzentration: 25 mg/g HA. Verpackungseinheit: 2 Fertigspritzen je 1 ml

TapMed

TapMed Medizintechnik Handels GmbH
Gutshof 15-17, D-34270 Schauenburg-Hoof
Telefon: 05601/9299-0, Telefax: 05601/9299-44
Service: 0800-AESTHETIC
E-Mail: info@tapmed.de □ www.tapmed.de

Mit einem ständig wachsenden Programm hat sich TapMed innerhalb von wenigen Jahren zu einem wichtigen Anbieter in der plastischen, ästhetischen und Wiederherstellungs-Chirurgie entwickelt. TapMed bietet dem Operateur hochwertige Produkte von führenden Herstellern, u.a.:

- Komplettes Instrumentarium von Stille
- Endoskopische Technik von Karl Storz
- CHESS – Fixierung in der Handchirurgie von CANICA
- Gesichts-Implantate von GORE
- PAL-600E – Power-Assisted-Liposuction von MicroAire
- Gefäß-Koppler von MCA-Synovis
- Neurotube – geführte Nervenregeneration von MCA-Synovis

Darüber hinaus bietet TapMed ein Programm zur druckentlastenden Patienten-Lagerung und Positionierung auf dem OP-Tisch.

ZEISS

Carl Zeiss Surgical GmbH
D-73446 Oberkochen
eMail: surgical@zeiss.de
www.zeiss.de/chirurgie

Als Wegbereiter und Marktführer im Bereich der Operationsmikroskope ist Carl Zeiss stolz durch Neuentwicklungen auf dem Gebiet der optischen und digitalen Visualisierungstechnologie zur Weiterentwicklung von Behandlungsmethoden beizutragen.

Mit der Zielsetzung Chirurgen bei der Verbesserung von Lebensqualität zu unterstützen, eröffnet das traditionelle Optik-Unternehmen mit innovativen Lösungen neue Wege für die Medizintechnik:

OPMI® Vario/S88 ermöglicht die Visualisierung feinster Strukturen, die mit bloßem Auge nicht erkennbar sind. Neben der hohen Vergrößerung und der universellen Einsetzbarkeit in verschiedenen chirurgischen Disziplinen bietet das ergonomische Design idealen Arbeitskomfort.

Die **Prismen-Lupe KS und KF** überzeugen mit brillanter Zeiss-Optik, außerordentlicher Schärfentiefe und mit einem breiten Spektrum an Vergrößerungen. Das geringe Gewicht und die ergonomische Passform gewährleisten optimalen Tragekomfort.

Mit den innovativen **MediLive® – Produkten** eröffnet Carl Zeiss genial einfache Möglichkeiten, Videos und Bildmaterial zu Präsentations- und Dokumentationszwecken aufzuzeichnen, zu editieren und auf mobile Datenträger abzuspeichern.

Für weitere Informationen besuchen Sie uns bitte unter www.zeiss.de/chirurgie.

Do you even notice
what she's wearing?

MENTOR Implantate

MemoryGel™



Mentor Deutschland GmbH
Ludwigstraße 45 / Haus C
85399 Hallbergmoos
Tel. (08 11) 6 00 50-0 · www.mentor-deutschland.de

MENTOR