9. Jahrgang • Heft 1
März 2009

Plastische CHIRURGIE

Mitteilungen Deutsche Gesellschaft der Plastischen, Rekonstruktiven und Ästhetischen Chirurgen Vereinigung der Deutschen Ästhetisch-Plastischen Chirurgen – VDÄPC



Aktuelle Nachrichten

Nikotin in der plastischen Chirurgie

Rekonstruktion von Defekten im Vulvabereich

Komplettresektion der lateralen Flügelknorpel – ein falsches Konzept zur Verschmälerung der Nasenspitze

Dritte Konsensuskonferenz Dermal Filler

Eine Publikation des Kaden Verlags
KADEN

Postvertriebsstück D57442 Gebühr bezahlt • Dr. Kaden Verlag GmbH & Co. KG • Ringstraße 19 • 69115 Heidelberg ISSN1618-6214



Die Trilogie der Merz Dermal-Filler

- Neu: **BELOTERO® Intense** mit sehr hoher Hyaluronsäure-Konzentration für tiefe Falten und zur Volumenaugmentation
- **BELOTERO® Soft**, **Basic** und **Intense** – für jede Falte die passende Lösung
- Lang anhaltende Wirkdauer und überzeugende kosmetische Ergebnisse

www.merz.de I www.belotero.de

BELOTERO®
Der Hyaluronsäure-Filler mit CPM®

Vereinigung von DGPRÄC und VDÄPC – Wunsch, Illusion, Realität, Notwendigkeit?

Seit der Einführung der neuen Facharztbezeichnung – Plastische und Ästhetische Chirurgie – beherrscht kein Thema die Mitglieder so, wie die Frage der Wiedervereinigung von VDÄPC und DGPRÄC. Es ist kein Geheimnis, dass ich als Präsident die Fusion der beiden Gesellschaften für existentiell wichtig halte und mich in dem Bestreben, diesen gemeinsaqmen Weg baldmöglichst herbeizuführen, von vielen Mitgliedern der DGPRÄC, aber auch von der VDÄPC unterstützt sehe. Ich bin der festen Überzeugung, dass nur eine mitgliederstarke Gesellschaft, die auch die enge Anbindung an die Rekonstruktion als Basis der ästhetischen Eingriffe berücksichtigt und vertritt, dauerhaft in den Medien sowie bei Standesvertretern und der Politik Gehör findet. Wir haben seitens des Vorstandes der DGPRÄC der VDÄPC ein seriöses Angebot über Modalitäten der Fusion der beiden Gesellschaften unterbreitet. Die Sorge der Kollegen mit ästhetischem Schwerpunkt und der Kollegen in Niederlassung wurde mit einer weiteren Stärkung der ästhetischen Chirurgie in der neuen Vorstandsstruktur berücksichtigt.

Seit der Jahrestagung in Stuttgart ruhen jedoch alle Gespräche. Eine Entscheidung über die Wiedervereinigung kann selbstverständlich erst bei der nächsten Mitgliederversammlung der VDÄPC fallen. Der Vorstand hat deshalb mit einem gewissen Erstaunen zur Kenntnis genommen, dass anlässlich einer gemeinsam mit der DGÄPC durchgeführten Frühjahrsakademie sogar eine gemeinsame Mitgliederversammlung mit der DGÄPC geplant ist. Dies verstärkt die uns vorliegenden Informationen, dass seitens der VDÄPC wohl eher eine Fusion mit der DGÄPC ins Auge gefasst wird, als eine Wiedervereinigung mit der Muttergesellschaft.


G. Germann

Ob unser Image von der Tätigkeit auf Traumschiffen profitiert, sei dahin gestellt

Dies muss umso mehr Erstaunen auslösen, als doch vor rund zwei Jahren die DGÄPC mit dem Massenaustritt von Kollegen aus der VDÄPC zu einer deutlichen Schwächung der VDÄPC geführt hat. Wir müssen uns auch weiter kritisch fragen, ob eine Gesellschaft mit weniger als 40 Mitgliedern und einer extrem engen Verzahnung mit der Clinic im Centrum wirklich die Ziele der DGPRÄC und der VDÄPC unterstützt, der ästhetischen Chirurgie eine breite wissenschaftliche und öffentlichkeitswirksame Basis zu geben. Dabei darf nicht außer Acht gelassen werden, dass die Mitglieder der VDÄPC

auch noch einen hohen Anteil rekonstruktiver Operationen durchführen, was gerade am Beispiel des letzten und des amtierenden Präsidenten deutlich wird, die ihre internationale Reputation in erster Linie ihren exzellenten rekonstruktiven Ergebnissen verdanken.

Ein Blick in den neuesten Newsletter der DGÄPC, der sich recht oberflächlich mit der Intimchirurgie beschäftigt und die Ankündigung der Clinic im Centrum, dass jetzt die Mitglieder der DGÄPC als Beauty-Doktoren auf Kreuzfahrtschiffen agieren, lässt an dieser Zielsetzung berechtigte Zweifel aufkommen. Dies mag im ersten Moment für plastische Chirurgen, die rekonstruktive und ästhetische Chirurgie als untrennbare Komponenten eines Faches ansehen, desillusionierend sein – vor allem weil unser konstruktiv gestaltetes Gesprächsangebot bisher nicht wahrgenommen wurde, aber letztlich muss es eher den Wunsch stärken, weiter für die Einheit des Fachgebietes plastische Chirurgie zu kämpfen.

Eine Spaltung der plastischen Chirurgie muss verhindert werden. Die Amtsinhaber aller Gesellschaften müssen sich der Verantwortung für das Fach bewusst sein. Es steht außer Frage, dass eine Außendarstellung der Fachgesellschaft und des Faches als solches, weiter intensiviert werden muss, gerade um der Aushöhlung durch Nachbarfächer zu begegnen. Ob unser Image in der Bevölkerung und bei Kollegen allerdings von der Tätigkeit auf Traumschiffen profitiert, sei dahin gestellt.

Ein Appell geht deshalb an alle Mitglieder der DGPRÄC: Engagieren Sie sich für eine starke Muttergesellschaft, die in einer neuen Struktur allen Schwerpunkten eine breite Basis bietet. Ein gemeinsamer Weg der beiden Gesellschaften ist eine realistische Notwendigkeit, ob sie eine Illusion bleibt, liegt an uns allen. Bilden Sie sich Ihre Meinung zur Fusion – ist sie Wunsch, Illusion, Realität, Notwendigkeit? Die Position des Vorstandes ist mehrheitlich klar, ich bin gespannt auf Ihre. Wir werden in diesem Jahr die Weichen für die Zukunft stellen müssen.



Prof. Dr. med. Günter Germann
Präsident

Geschäftsführende Vorstandsgremien

Deutsche Gesellschaft der Plastischen, Rekonstruktiven und Ästhetischen Chirurgen

Präsident	Prof. Dr. med. Günter Germann, Ludwigshafen
Vizepräsidenten	Prof. Dr. Dr. med. Prof. h.c. (RC) Norbert Pallua, Aachen
	Prof. Dr. med. Peter Mailänder, Lübeck
	Prof. Dr. med. Peter M. Vogt, Hannover
	Prof. Dr. med. Christian J. Gabka, München
Vertreterin Niedergelassene Mitglieder	Dr. med. Eva-Maria Baur, Murnau
Vertreter Assoziierte Mitglieder	Dr. med. Adrien Daigeler, Bochum
Sekretär	Prof. Dr. med. Hans-Eberhard Schaller, Tübingen
Schatzmeister	Dr. med. Hermann Lampe, Frankfurt/Main

Vereinigung der Deutschen Ästhetisch-Plastischen Chirurgen

Präsident	Prof. Dr. med. Christian J. Gabka, München
Vizepräsident	Prof. Dr. med. Wolfgang Gubisch, Stuttgart
Sekretär	Doc. Dr. Dr. med. Johannes C. Bruck, Berlin
Schatzmeister	Dr. med. Goswin von Mallinckrodt, München

Geschäftsstelle der DGPRÄC und der VDÄPC

Langenbeck-Virchow-Haus
Luisenstraße 58–59, 10117 Berlin
Telefon (030) 28004450, Telefax (030) 28004459
eMail: info@dgpraec.de

CRISIS – what Crisis?

Kann es sein, dass uns die Finanzkrise eher zu Gute kommt, als dass sie uns schadet? Es scheint fast so, denn ich höre von vielen Kollegen, dass der Wunsch und auch die Entscheidung zu einer ästhetischen Operation ungebrochen groß, wenn nicht sogar höher ist als in den Vorjahren. Unsere Ängste um sinkende Operationszahlen sind jedenfalls bis jetzt unbegründet.

Dennoch sollten wir uns nicht täuschen lassen – auch bisher haben uns die Täler der Konjunktur nicht verschont. Deswegen ist es ratsam, vorsichtig zu agieren und Rücklagen zu bilden. Kostenkontrolle ist dabei ein wichtiger Punkt. Wo fangen wir an zu sparen? Beim Personal – schwierig, weil man gute Mitarbeiter braucht – die auch jeden Cent „verdienen"; beim Material – da gibt es Einsparmöglichkeiten; bei der Finanzierung – die niedrigen Zinsen werden leider nicht so weitergegeben wie erhofft; beim Marketing – gerade in schlechten Zeiten wichtig, aber eine „Grauzone", da wir nicht wissen, wie viel wir für unsere Investition tatsächlich zurück bekommen; bei den privaten Ausgaben – letztlich die sicherste Sparmöglichkeit, sich selbst einzuschränken.

Es geht uns noch vergleichsweise sehr gut

Dabei geht es uns ja noch vergleichsweise sehr gut. Der neue EBM mit Euro/Cent-Angaben (eigentlich gut) für die erbrachten Leistungen lässt einen erblassen und die Frage aufkommen, ob man nicht die KV-Zulassung abgeben sollte. Dennoch schreckt man vor diesem Schritt zurück, zumal uns plastischen Chirurgen – mehr als anderen Kollegen – die Möglichkeiten zusätzlicher („IGEL") Leistungen offen steht.

Der Vorteil der Neuerung ist, dass wir unseren Patienten belegen können, wie viel Honorar wir beispielsweise für eine Brustreduktionsplastik samt 21tägiger Nachbehandlung erhalten: nämlich (in Bayern) 471,99 Euro. Übrigens gäbe es für einen „ambulanten" DIEP rund 50 Euro mehr als für den „stationären"...



C. Gabka

Da können wir nur hoffen, dass die geplante Initiative der CSU über Herrn Söder zu einer wahren Reform greifen wird.

Nun steht die Frühjahrsakademie der VDÄPC bevor. Erfreulicherweise liegen schon viele Anmeldungen vor, so dass mit einem erfolgreichen Treffen zu rechnen ist. Spannend für die Zukunft der VDÄPC wird die Mitgliederversammlung sein, auf der der Weg „zurück", „zur Seite" oder „nach vorn" entschieden wird – wie immer man das interpretieren möchte!



Prof. Dr. med. Christian J. Gabka

AESTHETIC MEDICINE 2008 Awards

AWARD BEST INJECTABLE PRODUCT OF THE YEAR 2008*



TEOSYAL Global Action 30G

TEOSYAL First Lines

TEOSYAL Ultra Deep

TEOSYAL Deep Lines 27G

TEOSYAL Kiss

TEOSYAL Ultra Deep

TEOSYAL Meso

TEOSYAL

EFFIZIENT · SICHER · WIRKSAM

TEOXANE
GERMANY

Tel. 08161 - 14 80 50
info@teoxane.de www.teoxane.de

Source: Aesthetic Medicine Magazin in UK-Prize 2008

SWISS INNOVATION APPLIED TO WRINKLES

Plastische
CHIRURGIE

Mitteilungen der
Deutschen Gesellschaft der Plastischen, Rekonstruktiven und Ästhetischen Chirurgen
Vereinigung der Deutschen Ästhetisch-Plastischen Chirurgen – VDÄPC

Herausgeber im Auftrag des Geschäftsführenden Präsidiums:
Prof. Dr. med. Günter Germann, Ludwigshafen
Im Auftrag der
Deutschen Gesellschaft der Plastischen, Rekonstruktiven und Ästhetischen Chirurgen
Vereinigung der Deutschen Ästhetisch-Plastischen Chirurgen VDÄPC

Erscheinungsweise: 4 Ausgaben (März, Juni, September, Dezember)

Abonnement: Bestellung beim Verlag oder bei jeder Buchhandlung

Bezugspreis: Jahresabonnement € 80,– (inkl. 7% MwSt. zzgl. Porto und Versand). Einzelheft außerhalb des Abonnements € 23,– (inkl. 7% MwSt., zzgl. Versand).
Bei Bestellung im Laufe des Jahres wird der Bezugspreis anteilig berechnet. Der Abonnent kann seine Bestellung innerhalb von 7 Tagen schriftlich beim Verlag widerrufen. Das Abonnement gilt zunächst bis zum Ende des begonnen Jahres. Es verlängert sich um jeweils ein Jahr, wenn die Kündigung nicht bis zum 31.10. schriftlich im Verlag vorliegt. Kann die Zeitschrift aufgrund Streiks oder höherer Gewalt nicht geliefert werden, so besteht kein Anspruch auf Ersatz.

Anzeigenmarketing: Ingo Rosenstock (06221/ 1377620). Zur Zeit gilt Anzeigenpreisliste Nr. 9/2009.
Copyright: Mit der Annahme eines Manuskriptes erwirbt der Verlag für die Dauer der gesetzlichen Schutzfrist (§ 64 UrhRG) die Verwertungsrechte im Sinne der §§ 15 ff. des Urheberrechtsgesetzes. Übersetzung, Nachdruck, Vervielfältigung auf fotomechanischem oder ähnlichen Wege, Vortrag, Funk- und Fernsehsendung sowie Speicherung in Datenverarbeitungsanlagen – auch auszugsweise – sind nur mit schriftlicher Genehmigung des Verlages gestattet.
Die Verantwortlichkeit für die Patientenaufnahmen liegt beim jeweiligen Autor.

Verlagsredaktion: Carola Marx (CM)
N. Krämer, Heidelberg

Dr. R. Kaden Verlag GmbH & Co. KG
Ringstraße 19, 69115 Heidelberg
Tel. 06221/1377610, Fax 06221/6599590
Email: info@kaden-verlag.de

Herstellung: Ch. Molter, Kaden Verlag
Druck und Verarbeitung: Grosch Druckzentrum, 69214 Eppelheim

Inhalt 1/2009

Editorial

Vereinigung von DGPRÄC und VDÄPC – Wunsch, Illusion, Realität, Notwendigkeit? 1
G. Germann

CRISIS – what Crisis? 3
Ch. Gabka

Nachrichten

Eine Schweizer Erfolgsgeschichte: Ausgezeichnete Präparate zur Faltenunterspritzung 6

Tod nach Bauchdeckenplastik: Berliner Chirurg vor Gericht 7

Hinderer-Bibliothek in der DGPRÄC-Geschäftsstelle 8

Belotero Intense korrigiert tiefe Falten und baut Volumen auf 10

Neuwahlen der Deutschen Gesellschaft für Verbrennungsmedizin 10

Dreiste Lügen vor Gericht 11

Berlin: Erstmals mehr weibliche Ärzte 14

Fortbildung

Viel Rauch um nichts? Nikotin in der plastischen Chirurgie
K. Knobloch, A. Gohritz, P. M. Vogt 17

Das postoperative Management freier Lappenplastiken
S. Langer, O. Görtz, A. Gharagozlou, K. Seidenstücker, B. Munder, H. U. Steinau, Ch. Andree 24

Titelbild: Auf der Titelseite der Plastischen Chirurgie erscheinen für jeweils einen Jahrgang – die Kongressausgabe ausgenommen – die Arbeiten eines bildenden Künstlers. Zur Zeit erscheinen Arbeiten des Bildhauers und Malers Karlheinz Oswald (Mainz). Hier seine Skulptur „Julie". Siehe dazu den Beitrag auf Seite 192 in der Plastischen Chirurgie 4/2008.

Fortbildung

Die komplette Resektion der lateralen Flügelknorpel – ein falsches Konzept zur Verschmälerung der Nasenspitze
J. Eichhorn-Sens, W. Gubisch 29

Rekonstruktion von Defekten im Vulvabereich
D. Ulrich, F. Ulrich, N. Pallua 35

Eine einfache Möglichkeit zur Verringerung des Injektionsschmerzes bei Lokalanästhesien
D. Scholz, N. Alamuti 43

Die implantierbare Dopplersonde zur Überwachung freier Gewebetransfers
N. Iblher, G. B. Stark, H. Bannasch 45

Kongressbericht

Dritte Konsensuskonferenz Dermal Filler in Wiesbaden
„Nicht alles Neue ist gut, aber alles Gute war einmal neu" 48

Recht

Facharzt für Chirurgie darf sich in den Gelben Seiten in der Rubrik „Plastische Chirurgie" eintragen
U. H. Hohmann 53

Rubriken

Personalia 14
Kongresse 8
Impressum 5
Vorstandsgremien 2
Kontaktdaten 22
Wer bietet Was? 55

Eine Schweizer Erfolgsgeschichte: Ausgezeichnete Präparate zur Faltenunterspritzung

In nur fünf Jahren ist Laboratoires Teoxane zu einem der weltweiten Marktführer für injizierbare Implantate zur Faltenunterspritzung aufgestiegen. Das Unternehmen wurde 2003 in Genf gegründet und hat sich auf die Entwicklung und Herstellung von hundertprozentiger Hyaluronsäure nicht tierischen Ursprungs spezialisiert. Im Jahr 2004 führte das Unternehmen die Produkte Teosyal Meso, Global Action und und Deep Lines ein und gründete 2005 die beiden Tochtergesellschaften Teoxane France und Teoxane Germany. Ein Jahr später folgte die Einführung der Präparate Kiss, Ultra Deep, First Lines und Touch up. Heute ist die Teosyal-Produktreihe in über 80 Ländern erhältlich.

Im vergangenen Jahr wurde die Hyaluronsäure-Produktreihe Teosyal vom britischen Fachjournal *Aesthetic Medicine Magazine* zum besten injizierbaren Produkt zur Faltenunterspritzung des Jahres gewählt. Teosyal überzeugte durch die Produktbeschaffenheit, Wirksamkeit und die sofortigen und sichtbaren Resultate nach Unterspritzung. Weiterhin ausschlaggebend für die Auszeichnung Teosyals waren die Zufriedenheit der Patienten mit der Behandlung, der langanhaltende Effekt sowie die Sicherheit. Auch die einfache Handhabung und Verwendung der Produkte sowie die Ausbildung, Beratung, Motivation und das serviceorientierte Verkaufspersonal waren Argumente für die Entscheidung Teoxane auszuzeichnen.

Die Dreifach-Wirkung: Auffüllen, Liften, Feuchtigkeit spenden

Die Produktpalette Teosyal umfasst mittlerweile sieben Präparate, und damit maßgeschneiderte Lösungen für unterschiedlichste Ansprüche. Mit Teosyal lassen sich Falten und Hautvertiefungen auffüllen, Wangen und Lippen modellieren und Gesichtskonturen weicher gestalten. Teosyal rehydriert und revitalisiert die Haut und verhindert die Entstehung von Falten sowie Fältchen selbst in so empfindlichen Regionen wie Hals oder Dekolleté. Die Produktreihe wird komplett im eigenen Haus hergestellt und entwickelt. Der Herstellungsprozess wird gemäß den internationalen Normen ISO 9001 und ISO 13485 durchgeführt und erfüllt darüber hinaus die Anforderungen der 93/42 European Directive für Medizinprodukte.

Die richtige Faltenunterspritzung mit Hyaluronsäure wird Interessierten – Anfängern oder erfahrenen Nutzern – in speziellen Workshops vermittelt. Zusätzlich bietet Teoxane Spezialkurse an, in denen besondere Unterspritzungstechniken erlernt werden. Die Teilnehmer der Workshops erhalten eine umfangreiche Einführung in die Produktpalette, üben praxisnah an Modellen die Injektionstechnik und erhalten ein Teilnehmerzertifikat sowie Seminarunterlagen. Informationen zu den einzelnen Veranstaltungen und zur Anmeldung: Frau Dani Kozic, Telefon 08161/14 80 50, eMail: info@teoxane.de ■



Laboratoires Teoxane in Genf

TEOXANE GmbH
Am Lohmühlbach 17, 85356 Freising
Telefon 08161/ 14805 -18, Fax 14805- 15
eMail: info@teoxane.de
www.teoxane.de

Tod nach Bauchdeckenplastik: Berliner Chirurg vor Gericht

Ein Berliner „Schönheitschirurg“ steht derzeit in Berlin vor Gericht, weil eine seiner Patientinnen nach einer Bauchdeckenstraffung starb. Die Anklage lautet auf Körperverletzung mit Todesfolge, es könnte jedoch auch ein Urteil wegen Totschlags ausgesprochen werden. Denn die Umstände sind spektakulär: Der 58jährige Chirurg/Unfallchirurg hatte die Frau – anscheinend entgegen der zuvor getroffenen Absprache – ohne Anästhesisten operiert. Bei dem Eingriff kam es zu Komplikationen, die Patientin kollabierte. Doch statt umgehend eine Verlegung anzuordnen, behielt Reinhard Sch. die nicht ansprechbare Patientin zunächst für mehr als sechs Stunden in seiner Charlottenburger Praxis. Als die Frau schließlich im Krankenhaus ankam, befand sie sich im Koma und verstarb 12 Tage später.

Wegen akuter Verdunklungsgefahr musste der Arzt in Untersuchungshaft

Während des laufenden Prozesses versuchte der angeklagte Mediziner Ende 2008 dann auch noch seine ehemalige Arzthelferin, die bei der OP anwesend war und deshalb vor Gericht aussagen sollte, zu beeinflussen. Wie die Frau dem Gericht mitteilte, hatte Reinhard Sch. ihr vor dem Gerichtstermin einen Brief geschickt, in dem er mögliche Fragen der Richter und die von ihm gewünschten Antworten auflistete. Dass die Zeugin diesen Brief dem Gericht aushändigen könnte, hatte der Chirurg anscheinend nicht eingeplant. Jedenfalls wanderte der Angeklagte wegen akuter Verdunklungsgefahr zumindest kurzzeitig in Untersuchungshaft.

In das Urteil eingehen werden vermutlich noch weitere schwere Behandlungsfehler des Arztes, so etwa der Fall einer jungen Frau, die sich ein Lipom am Bauch entfernen ließ. Auch hier verhielt sich der Angeklagte kaum noch nachvollziehbar: Obwohl die Patientin nur eingeschränkt ansprechbar war, ließ er sie nach dem Eingriff nach Hause gehen, verweigerte eine angemessene Nachbehandlung sowie die Herausgabe der Patientenakten. Wie sich später herausstellte, hatte der Mediziner bei der Frau zudem eigenmächtig einen Leistenbruch operiert.

Auch eine sichtlich angetrunkene Frau wurde operiert

Bei einer anderen Patientin verletzte er während einer Mammaaugmentation offenbar die Lunge, die sich später mit Wasser füllte. Die massiven körperlichen Beschwerden der Frau bagatellisierte der Mediziner und riet ihr sogar davon ab, ein Krankenhaus aufzusuchen: Dort werde man ihr nur die neuen Implantate entfernen, erklärte er. Sie „solle sich nicht so anstellen“, das deutlich hörbare Gluckern komme vom Darm. Auch eine rückfällig gewordene Alkoholikerin stellte kein Problem dar – Reinhard Sch. operierte die sichtlich angetrunkene Frau trotzdem. Die Patientin erbrach während der OP, aspirierte Mageninhalt und entwickelte in der Folge eine schwere Lungenentzündung.



©bilderbox.de

Der Berliner Ärztekammer ist der Facharzt für Chirurgie seit Jahren bekannt, bereits 2002 wurde ein Untersuchungsverfahren gegen ihn eingeleitet, weil er Patientinnen gegen deren Willen narkotisiert, gegen Röntgenverordnungen verstoßen und die Schweigepflicht nicht eingehalten hatte. Dass der Operateur, zwischenzeitlich gegen Kaution auf freiem Fuß, dennoch bis heute eine Zulassung besitzt und – zumindest theoretisch – seinen Beruf weiter ausüben kann, ist mehr als verwunderlich und auch der Ärztekammer ein Dorn im Auge. Doch das für den Entzug der Approbation zuständige Landesamt für Gesundheit und Soziales wartet erst einmal das Ergebnis des Strafprozesses ab. Der Angeklagte selbst bleibt unbelehrbar: Im März 2009 legte sogar sein Anwalt überraschend das Mandat nieder, weil er „keine Verantwortung übernehmen“ könne, für das, was der Angeklagte zum Fall vortragen wolle. Seine Praxis bietet Reinhard Sch. aktuell im Internet zum Kauf an – ein Schnäppchen? – zumindest keine gute Adresse für einen eventuellen Nachfolger.

■ CM

Hinderer-Bibliothek in der DGPRÄC-Geschäftsstelle

Sehr geehrte, liebe Mitglieder der DGPRÄC,

das Archiv der Hinderer-Bibliothek ist in der von Prof. Hinderer digitalisierten Fassung auf CD vorhanden. Enthalten sind alle von ihm selbst bis zu seinem Tod gesammelten Werke. Diese Listung wird mit der neuen DGPRÄC Homepage direkt zugreifbar. Neue Bestände werden wir entsprechend ergänzen.

Wir danken sehr herzlich den Mitgliedern der DGPRÄC, die unserer vorweihnachtlichen Bitte folgend einstweilen von ihnen selbst ausgewählte Monografien und Sonderdrucke nach Berlin gesendet haben. Der hier zur Verfügung stehende Raum ist zu knapp um ihnen allen einzeln danken zu können.

Wie bereits in unserem ersten Brief bitten wir eindringlich, auch im Namen des Vorstandes der DGPRÄC, alle Mitglieder der DGPRÄC, die an der Lehr- und Forschungstätigkeit teilnehmen, in Praxen und Krankenhäusern der Regel- und Maximalversorgung, Berufsgenossenschaftlichen- und Hochschulkliniken tätig sind, um Zusendung der von ihnen selbst veröffentlichten und ausgewählten Monografien, Buchkapitel und Sonderdrucke. Es ist noch reichlich Platz vorhanden.

Bedacht werden muss, dass auch in den Institutionen „Bibliothek“ der Prozess „Digitalisierung“ zunehmend genutzt wird. Prof. Hinderer hat noch im August 2007 seine Idee der „Digitalisierten Bibliografie“ der Autoren von Monografien und wissenschaftlichen Veröffentlichungen auf den Gebieten der Plastischen Chirurgie als eines seiner Vorhaben ausgesprochen. Diese Idee ist von Prof. Gottfried Lemperle in seiner Antwort auf unser Schreiben wie folgt angesprochen worden: „… Wir sollten mit der Zeit gehen und die gedruckten Veröffentlichungen unserer Mitglieder auch digitalisieren und per Computer erreichbar machen … Danke für die Diskussion.“

Sollten wir dieser Diskussion Raum geben?

Verbunden mit herzlichen Wünschen für das nahende Ostern danken wir Ihnen auch im Namen des Vorstandes für die weitere Unterstützung unserer Bemühungen und Gedanken.

Prof. Dr. med. Günter M. Lösch
Archivar/Historian

Kerstin van Ark
Pressesprecherin

Kongressse

22.–24.4.2009 Stuttgart, Marienhospital
17th Stuttgart Advanced Course for Functional & Aesthetic Rhinoplasty 2009
Faculty: Rollin K. Daniel, Newport Beach, USA / Helmut Fischer, Stuttgart / Hossam M. Foda, Alexandria, Ägypten / Wolfgang Gubisch, Stuttgart / Werner Heppt, Karlsruhe / Konstantin Lipski, Moskau / Gunter Mlynski, Greifswald
Anfragen: Anfragen:
Service Company Rother,
Vallstedter Weg 114A, 38268 Lengede
Tel. +49(0)5344/915948, Fax 915949
eMail: uterother@t-online.de
Programm/Online-Registrierung unter:
www.service-company-rother.de

20.–26.9.2009 Rhodos, Griechenland
The European Section of IPRAS – 11th ESPRAS Congress
Anfragen: secretary@espras2009.gr
www.espras2009.gr

29.11.–3.12.2009 Neu Delhi, Indien
15th IPRAS World Congress
Anfragen: desk@ipras2009.org
www.ipras2009.org

13. bis 16. Januar 2010, Schladming, Österreich
28. Jahrestagung der Deutschsprachigen Arbeitsgemeinschaft für Verbrennungsbehandlung DAV)
Leitung: Priv.-Doz. Dr. med. Michael Steen, Halle/Saale
Hauptthemen: Verbrennung im Alter / Rehabilitation / Tiefenbestimmung der Brandwunde – Debridement – Hautdeckung / Kompressionskleidung – Kompression – Verbandstechnik / Interdisziplinäre Zusammenarbeit – Burn-Team. Weitere Themen: Inhalationstrauma – Tracheotomie – Beatmung / Terminologie / Antibiotikatherapie / Invasives Monitoring / Kaltwasserbehandlung
Anfragen: Service Company Rother, (s.o.)
www.dav2010.de

OP-Kurstermine

25.–26.6.2009 und **12.–13.11.2009,**
Stuttgart, Marienhospital
„Funktionell-Ästhetische Nasenchirurgie“
Stuttgarter OP-Kurs für Plastisch-Chirurgische Fachärzte
1. Kurstag:
• Nachbehandlungen in der Frühambulanz • OP-Programm • Funktionsdiagnostik ausgewählter Patienten des 2. OP-Tages • Theorie • Patientenplanung
2. Kurstag:
• Nachbehandlungen in der Frühambulanz • OP-Programm
Es wird eine Kursgebühr erhoben!

Anfragen/Anmeldung:
Chefsekretariat Prof. Dr. W. Gubisch, Frau Helga Kurz
Marienhospital, Klinik für Plastische Gesichtschirurgie, Böheimstraße 37, 70199 Stuttgart
Tel. 0711/6489-8241, Fax 64898242
e-mail: plg@vinzenz.de, www.professor-gubisch.de

Den Standard verbessern

Endoskope und Instrumente für die Plastische Chirurgie von KARL STORZ



STORZ

KARL STORZ — ENDOSKOPE

THE DIAMOND STANDARD

KARL STORZ GmbH & Co. KG, Mittelstraße 8, D-78532 Tuttlingen/Deutschland, Telefon: +49 (0)7461 708-0, Fax: + 49 (0)7461 708-105, E-Mail: info@karlstorz.de
KARL STORZ Endoskop Austria GmbH, Landstraßer-Hauptstraße 148/1/G1, A-1030 Wien/Österreich, Tel.: +43 1 715 6047-0, Fax: +43 1715 6047-9, E-Mail: storz-austria@karlstorz.at
www.karlstorz.com

PL-CHIR 1.1/D/12/03/A

Belotero Intense korrigiert tiefe Falten und baut Volumen auf

Für die Korrektur von tiefen Falten und Volumendefekten der Gesichtshaut stellt Merz Pharmaceuticals jetzt einen neuen Tiefen-Filler mit ausgezeichneter Füllkapazität vor: Belotero® Intense ist ein hochelastisches multi-quervernetztes monophasisches Filler-Gel mit einem besonders hohen Hyaluronsäure-Gehalt. Der Dermal-Filler überzeugt durch seinen sehr guten Fülleffekt, ein natürliches Aussehen, besonders lang anhaltende Wirkdauer sowie hohe Sicherheit und Verträglichkeit. Belotero Intense enthält 25,5 mg/ml vernetztes Natriumhyaluronat nichttierischen Ursprungs. Durch die hohe Hyaluronsäure-Konzentration und eine dichte Vernetzung hat das Produkt eine hohe Elastizität, eine lang anhaltende Wirkdauer und eine starke Füllkapazität. Mit dem neuen Power-Filler lassen sich nicht nur tiefe Falten gezielt anheben, sondern auch die Gesichtskonturen harmonisch remodellieren. Außerdem eignet er sich für die Volumenfüllung der Lippen und Konturierung des Lippenrandes und wird mit einer feinen Nadel der Stärke 27 G1/2 tief dermal oberhalb der Subkutis injiziert. Der geringe Injektionsdruck erleichtert eine präzise Platzierung des Materials. Einsatzgebiete sind stark ausgeprägte Falten wie Nasolabial-, Marionetten- und Mentolabial-Falten (WSRS 4-5) sowie Volumendefekte zum Beispiel an Wangen, Jochbein, Kinn oder zur Lippenkonturierung (FLSS 1-2).

Sichtbar länger jung mit der Belotero Beauty-Trilogie

Der neue Dermal-Filler vervollständigt die innovative Belotero Produktlinie: Neben Belotero Soft zur Korrektur feiner oberflächlicher Falten und Belotero Basic für mittlere Falten und Lippenaugmentation steht nun Belotero Intense für die Korrektur von tiefen Falten, Volumenaufbau und Konturausgleich zur Verfügung. Mit der Belotero-Trilogie können plastische Chirurgen den Patienten genau abgestimmt auf Faltentiefe, Faltenlokalisation oder Volumendefekt behandeln und die Präparate auch miteinander kombinieren. Beispielsweise lassen sich Gesichtskonturen in einer Sitzung



mit der Sandwich-Technik aufpolstern: Zuerst wird Belotero Intense linear oberhalb der Subkutis in die tiefe Dermis injiziert. In die mittlere Dermis wird anschließend Belotero Basic platziert. So werden sanfte und geschmeidige Übergänge erzielt. Ergebnis ist eine harmonische Korrektur, die den Patienten sichtbar länger jung aussehen lässt. ■

Merz Pharmaceuticals GmbH
Eckenheimer Landstraße 100, 60318 Frankfurt
Telefon 069/1503 810, Fax 1503 830
eMail: antonia.gomez@merz.de
www.merz.de

Neuwahlen der Deutschen Gesellschaft für Verbrennungsmedizin (DGV)

Auf der ordentlichen Mitgliederversammlung der DGV am 14. Januar 2009, die anlässlich der 27. Jahrestagung der Deutschsprachigen Arbeitsgemeinschaft für Verbrennungsbehandlung im österreichischen Leogang stattfand, erfolgten die turnusmäßigen Wahlen mit folgendem Ergebnis:

Präsident: Dr. med. Franz Jostkleigrewe, Duisburg
Vizepräsident: Dr. med. Bernd Hartmann, Berlin
Schatzmeister: Prof. Dr. med. Hans-Oliver Rennekampff, Hannover

Die Wahl des Sekretärs der Gesellschaft stand diesmal nicht an (weiterhin Privatdozent Dr. med. Bert Reichert, Klinikum Nürnberg). Satzungsgemäß wechselte der bisherige Vorsitzende Prof. Dr. med. Peter M. Vogt aus Hannover in den Beirat, dem weiterhin Prof. Dr. med. Peter Mailänder aus Lübeck angehört. Prof. Dr. med. Hans-Eberhard Schaller aus Tübingen schied dementsprechend aus dem Beirat aus.

Dr. med. Franz Jostkleigrewe, Präsident der DGV

Dreiste Lügen vor Gericht

Den Wunsch nach einer größeren Oberweite wollte eine junge Münchnerin offenbar mit einer lukrativen Schmerzensgeldklage verknüpfen – dieser Verdacht drängt sich zumindest auf, verfolgt man die Prozessberichterstattung. Die 26jährige Angestellte hatte sich in einer städtischen Klinik in München die Brust vergrößern lassen und vor dem Eingriff den Busen der Ex-Baywatch-Nixe Pamela Anderson als Vorbild angegeben. Der an der Klinik tätige plastische Chirurg riet der jungen Frau jedoch von einer derartig großen Oberweite ab und setzte ihr kleinere Implantate ein.



Da die Frau praktisch mittellos ist, erhielt sie Prozesskostenhilfe

Im Anschluss an den Eingriff monierte die Patientin, dass man die Implantate fühlen könne. Da sie nach zwei Korrektureingriffen immer noch nicht zufrieden mit dem OP-Ergebnis war, verklagte sie Arzt und Klinik auf 12 000 Euro Schmerzensgeld (AZ.: 9 O 23573/06). Da die Frau praktisch mittellos ist – auch die Mammaaugmentation hat sie nicht bezahlt – erhielt sie Prozesskostenhilfe. Ein externer Gutachter konnte indes keine fehlerhafte Behandlung des beklagten Chirurgen feststellen. Vor Gericht erklärte die Klägerin daraufhin, der Operateur habe die Behandlungsunterlagen sowie ihre Unterschrift auf den Aufklärungsbögen gefälscht. Denn sie selbst habe diese Unterlagen nie erhalten und demzufolge auch nicht unterzeichnet. Nachdem nun die vom Gericht eingeforderten Probeunterschriften „eine verblüffende Ähnlichkeit" mit der angeblich gefälschten Unterschrift ergeben hatte, ermahnte der Richter die Frau eindringlich zur Wahrheit. Nach kurzer Bedenkzeit nahm die Klägerin schließlich ihre Behauptungen samt der Klage kleinlaut zurück.

Der Anwalt des Krankenhauses fordert nun, dass die erteilte Prozesskostenhilfe zurückgezogen wird, da sonst die Allgemeinheit die Kosten tragen müsse. Darüber hinaus droht der jungen Frau wegen ihrer Falschaussage vor Gericht selbst eine Klage. ■ CM



Freie Stelle

Plastischer Chirurg (m/w)

Vollzeit

Schwerpunkt: rekonstruktive Chirurgie nach onkologischen Resektionen

www.erasmusmc.nl

DIE ABTEILUNG Die Abteilung für Plastische und Rekonstruktive Chirurgie und Handchirurgie der Erasmus-Universitätsklinik Rotterdam (Erasmus Medisch Centrum) befasst sich, außer mit der allgemeinen plastischen Chirurgie, mit drei Schwerpunktbereichen. Die rekonstruktive Chirurgie nach onkologischen Resektionen, die kraniofaziale und Schisis-Chirurgie sowie die Hand-, Handgelenk und Nervenchirurgie. Darüber hinaus besteht im Bereich der allgemeinen plastischen Chirurgie eine enge Kooperation mit dem „Sint Franciscus Gasthuis" in Rotterdam und für die ästhetische Chirurgie mit der Rotterdammer „Velthuis Kliniek". Insgesamt sind 12 leitende Mitarbeiter in den diversen Schwerpunktbereichen der Klinik tätig. Jährlich werden ca. 180 elektive mikrovaskuläre Eingriffe vorgenommen, von denen sich der Großteil auf Rekonstruktionen nach onkologischen Resektionen bezieht.

STELLENINHALT Als Plastischer Chirurg (m/w) bieten Sie direkte Patientenhilfe im Schwerpunktbereich der rekonstruktiven Chirurgie nach onkologischen Resektionen und sind außerdem für die allgemeine plastische Chirurgie, einschließlich Rufdiensten einsatzfähig. Außerdem beteiligen Sie sich an der wissenschaftlichen Forschung und der Ausbildung von Assistenzärzten und Studenten.

QUALIFIKATIONSPROFIL Wir suchen einen begeisterten plastischen Chirurgen (m/w) mit vorzugsweise Erfahrung in der Mikrochirurgie. Wissenschaftliches Interesse ist erwünscht.

ARBEITSBEDINGUNGEN Es handelt sich um eine Vollzeitstelle für die Dauer eines Jahres, wonach eine Verlängerung möglich ist. Das Bruttomonatsgehalt hängt von Ihrem Ausbildungs- und Erfahrungsniveau ab. Die Arbeitsbedingungen entsprechen den Tarifvereinbarungen für Universitätskliniken in den Niederlanden. Zum Auswahlverfahren zählt eine Einstellungsuntersuchung.

INFORMATIONEN Für weitere Informationen über diese Stelle können Sie sich an Herrn Prof. Dr. S.E.R. Hovius, Leiter der Abteilung für Plastische und Rekonstruktive Chirurgie und Handchirurgie wenden, Ruf: +31-(0)10 463 34 07. Für sonstige Informationen setzen Sie sich bitte telefonisch mit Herrn E. van Santen in Verbindung unter +31-(0)-10 703 3384.

BEWERBUNG Ihr Schreiben oder Ihre E-Mail mit Lebenslauf können Sie richten an Erasmus MC, z. Hd. Herrn Prof. Dr. S.E.R Hovius, kamer HS 501, Postbus 2040, 3000 CA Rotterdam, Niederlande, oder per E-Mail an s.e.r.hovius@erasmusmc.nl unter Nennung des Stellencodes 49.04.08.C8

Erasmus MC
Universitair Medisch Centrum Rotterdam

WWW.ERASMUSMC.NL/WERKENBIJ

Heel de mens

Medizinische Hochschule Hannover
Klinik für Plastische-, Hand- und
Wiederherstellungschirurgie



Lebensqualität
durch Plastische Chirurgie

call for abstracts

10. bis 12. September 2009

HCC – Hannover Congress Centrum, Tagungspräsident: Prof. Dr. med. Peter M. Vogt

Sehr geehrte Kolleginnen und Kollegen,

„Lebensqualität durch Plastische Chirurgie" wird das Motto der 40. Jahrestagung der DGPRÄC und 14. Jahrestagung der VDÄPC vom 10.–12. September 2009 in Hannover sein.

Sehr herzlich lade ich sie bereits heute zu dieser Veranstaltung in unsere Landeshauptstadt und weltweit bedeutende Messestadt, am Schnittpunkt wichtiger nationaler und europäischer Verkehrswege, ein.

An 2 Kongresstagen möchten wir die Fortschritte unseres Fachgebietes mit seinen 4 Säulen und der immer wichtiger werden „5.Säule" Forschung/Life Sciences intensiv reflektieren und im Kontext mit den stetig wachsenden Herausforderungen – medizinisch, wie ökonomisch – beleuchten. Neben den Schwerpunktthemen sollen aber vor allem Panels mit intensiver Diskussion namhafter Kolleginnen und Kollegen dazu beitragen, das Potential zur Schärfung des Identitätsprofils der Plastischen Chirurgie und deren Weiterentwicklung – klinisch, wissenschaftlich und gesellschaftlich – aufzuzeigen.
Neben dem wissenschaftlichen Tagungsprogramm und Operationskursen mit namhaften Operateuren werden aber auch die sozialen Aspekte nicht zu kurz kommen. Hannover stellt durch seine exzellente Verkehrsanbindung, namhafte Museen und kulturelle Veranstaltungen, Europas größten zusammenhängenden Stadtwald, und sein landschaftlich reizvolles Umland einen idealen Tagungsort für persönliche Begegnungen und fachlichen Austausch dar. Seien Sie also herzlich willkommen in Hannover vom 10. bis 12. September 2009.

Mit den besten kollegialen Grüßen
Ihr
Prof. Dr. med. Peter M. Vogt

Themenschwerpunkte

Lebensqualität
Life Sciences
Stammzellen
Alterschirurgie
Ästhetische Handchirurgie
Ästhetische Chirurgie
Brustrekonstruktion
Perforatorlappen
Lähmung und Spastik
Ökonomische Aspekte
Schmerz
Verbrennung
Handchirurgie aktuell
Carpuschirurgie
Mit den Dogmen brechen
Mission Impossible

Einreichung

Vorträge und Poster für alle Hauptthemen bitte nur über das dafür vorgesehene ONLINE-Formular

www.dgpraec2009.de

bis zum 1. April 2009 einsenden!

Veranstaltungsort

HCC Hannover, Theodor-Heuss-Platz 1-3, 30175 Hannover

ANMELDUNG, Organisation, Teilnahmeregistrierung, Fachausstellung, Referentenbetreuung, OP-Kurs

Service Company Rother
Vallstedter Weg 114A, 38268 Lengede
Telefon +49 5344 915948, Telefax +49 5344 915949
uterother@t-online.de

Internet/Anmeldung und Hotelreservierung online
www.dgpraec2009.de

40. Jahrestagung der DGPRÄC
Deutsche Gesellschaft der Plastischen,
Rekonstruktiven und Ästhetischen Chirurgen e.V.

14. Jahrestagung der VDÄPC
Vereinigung der Deutschen Ästhetisch-Plastischen Chirurgen e.V.


H. Bannasch

Dr. med. Holger Bannasch, geschäftsführender Oberarzt der Abteilung Plastische Chirurgie (Stark) am Universitätsklinikum Freiburg sowie Facharzt für Plastische und Ästhetische Chirurgie an der Erich-Lexer-Klinik wurde am 18. Dezember 2008 durch die medizinische Fakultät der der Universität Freiburg habilitiert. Mit der Ernennung erhält Bannasch von der Albert-Ludwigs-Universität die Lehrbefähigung an einer Universität verbunden mit dem Titel Privatdozent.


R. Hierner

Prof. Dr. med. Robert Hierner (44) hat zum 1. Dezember 2008 den Ruf auf die Professur für Plastische Chirurgie an der Medizinischen Fakultät der Universität Duisburg-Essen angenommen. Er ist Leiter des Bereichs Plastische, Rekonstruktive und Ästhetische Chirurgie der Klinik für Unfallchirurgie (Nast-Kolb). Hierner war zuvor als Facharzt für Plastische Chirurgie und Handchirurgie am Universitätsklinikum Gasthuisberg der Katholischen Universität Leuven in Belgien angestellt.

Prof. Dr. med. Michael Sauerbier, Chefarzt der Klinik für Plastische, Hand- und Rekonstruktive Chirurgie der Kliniken des Main-Taunus-Kreises in Hofheim/Bad Soden am Taunus wurde während des Jahreskongresses der American Society for Reconstructive Microsurgery (ASRM) im Januar 2009 in Maui, Hawaii, USA als 16. Marko Godina Memorial Lecturer geehrt und damit für sein langjähriges Engagement in der rekonstruktiven Mikrochirurgie ausgezeichnet. Vor der Ehrung durch den Präsidenten der ASRM, William Zamboni, berichtete Sauerbier über seine Erfahrungen während des zwölfmonatigen Godina Traveling


M. Sauerbier und W. Zamboni

Fellowships sowie zu dem Thema wie Mentoren den Weg eines plastischen Chirurgen beeinflussen können. Insgesamt besuchte er 15 renommierte mikrochirurgische Zentren mit dem Schwerpunkt plastisch-onkologische Rekonstruktionen weltweit und hat während seiner Studienreisen in den entsprechenden Institutionen über 40 Vorträge gehalten. Seit seinem Stellenantritt am 1. September 2007 hat Sauerbier seine Klinik zu einem Kompetenzzentrum für plastisch-onkologische Rekonstruktionen ausgebaut. Schwerpunkte sind Weichgewebesarkome der Extremitäten, Tumorrekonstruktion im Rumpf- und Stammbereich sowie Tumoren im Kopf-Hals-Bereich.

Berlin: Erstmals mehr weibliche Ärzte

Erstmals gibt es im Kammerbezirk Berlin genauso viele weibliche wie männliche Mediziner. Der Frauenanteil sei in den vergangenen Jahren kontinuierlich gestiegen und liege knapp über der 50- Prozent-Marke, teilte die Ärztekammer Berlin Anfang März 2009 anlässlich des Frauentages mit. Die meisten Ärztinnen arbeiten in der Kinder- und Jugendmedizin (63 Prozent), der Allgemeinmedizin und Augenheilkunde (jeweils 61 Prozent). Dagegen sind Chirurginnen seltener: Dort gibt es nur 21 Prozent Frauen. Bei den Chefärzten sind die Frauen mit einem Anteil von 12,5 Prozent deutlich in der Unterzahl.

Frauenanteil an Berlins Ärzten gesamt und in ausgewählten Fächern.

Fachgebiete	Gesamt	Frauen	[%]	berufstätig	Frauen	[%]
Alle	26 663	13 373	50,2 %	17 393	8 354	48 %
Anästhesiologie	1 246	646	51 %	916	443	48 %
Augenheilkunde	550	337	61 %	360	215	59 %
Chirurgie	**2 029**	**420**	**21 %**	**1 472**	**291**	**20 %**
Gynäkologie	1 215	687	56 %	830	538	64 %
HNO	517	225	43 %	332	154	46 %
Dermatologie	456	261	57 %	300	162	54 %
Kinder- u. Jugendm.	1 134	724	63 %	696	419	60 %
Neurologie	237	97	40 %	210	81	38 %

Quelle: Ärztekammer Berlin, 31.Dez. 2008



Körperkonturen sanft formen – mit Macrolane™

Macrolane™
Gracefully shapes your body

Die Behandlung mit Macrolane™ ist ein innovatives und sehr gut verträgliches Injektionsverfahren, das dem Körper neues Volumen verleiht. Unebenheiten und kleine Dellen können damit sanft ausgeglichen und Körperpartien neu geformt und aufgebaut werden: Gesäß, Waden, eingesunkene Narben, Unebenheiten nach Fettabsaugung und mehr.

Die seit Jahrzehnten bewährte Substanz Hyaluronsäure, die aus der Faltentherapie im Gesicht bekannt ist, wird nun in einer stabileren Form zur Betonung von Körperformen verwendet und direkt an die gewünschte Stelle injiziert. Ambulant mit lokaler Anästhesie – ohne Narbenbildung – ohne lange Ausfallzeiten für den Patienten.

Nähere Informationen zu Macrolane™ finden Sie unter **www.macrolane.de** oder **rufen Sie uns an: +49 (62 51) 770 79 0.**

Q-Med GmbH – The NASHA technology company · Berliner Ring 89 · 64625 Bensheim · Germany · www.q-med.com



Lassen Sie Ihre Patienten so jung aussehen, wie sie sich fühlen!

Vermindern Sie die Lachfältchen Ihrer Patienten und lassen Sie sie mit EVOLENCE® frischer aussehen

*** Mit EVOLENCE® behandelte Nasolabialfalten. Nicht retuschierte Abbildung.**

Kollagen hilft der Haut, ihre Struktur, ihr Volumen und ihre Elastizität zu bewahren, wird aber im Laufe der Zeit abgebaut. Das natürlich gewonnene Kollagen in EVOLENCE® kann verloren gegangenes Kollagen ersetzen, fügt sich nahtlos in die Haut ein und verleiht Ihren Patienten ein natürlich wirkendes jüngeres Aussehen. EVOLENCE® hält bis zu 12 Monate und erfordert keine Vortests. Es ist eine sichere Behandlung mit sofortigen Ergebnissen und minimaler Ausfallzeit. Besuchen Sie die EVOLENCE® Website und kontaktieren Sie unseren örtlichen Außendienstmitarbeiter.

www.evolence.com

Johnson & Johnson GmbH
Johnson & Johnson Platz 2, 41470 Neuss
Telefon: 02137-936-1436, Fax: 02137-936 1438

EVOLENCE®
Vorhersagbare Ergebnisse, die anhalten

EVO-M-7034SH-DE

Viel Rauch um nichts? Nikotin in der plastischen Chirurgie

Karsten Knobloch, Andreas Gohritz, Peter M. Vogt

Das Rauchverhalten von Patienten beeinflusst zahlreiche wichtige Aspekte im Rahmen plastisch-chirurgischer Eingriffe beginnend mit der Patientenauswahl und der Indikationsstellung, der Patientenberatung, dem perioperativen Management bis hin zu den erzielbaren Resultaten. Dennoch bestehen derzeit keine spezifischen Empfehlungen, für elektive plastisch-chirurgische Eingriffe bei aktiven Rauchern. Daher darf die Frage aufgeworfen werden: Viel Rauch um Nichts?



©bildetbox.de

Der Rauch einer Zigarette enthält mehr als 3800 identifizierbare Schadstoffe

Rauchen ist ein eindeutig identifizierter, wichtiger und vermeidbarer Risikofaktor für kardiovaskuläre und pulmonale Todesfälle. Der Rauch einer Zigarette enthält mehr als 3800 identifizierbare Schadstoffe, wobei Nikotin und Karbonmonoxid (CO) die zwei auf die Wundheilung am nachteiligsten wirksamen Faktoren sind. Nikotin ist die wesentliche vasoaktive Substanz, die die Endothelwand schädigt, den Kapillarfluss reduziert und lokal Katecholamine freisetzt. Weiterhin behindert Nikotin die Epithelialisierung und stimuliert Thromboxan A2 als potenten Vasokonstriktor. Das CO behindert zusätzlich durch die feste CO-Hämoglobinbindung den Sauerstofftransport in der Endstrombahn. Nikotin, Karbonmonoxid, Stickstoffmonoxid (NO) und Cyanwasserstoff – „Blausäure“ – (HCN) sind wichtige Ingredienzen des Zigarettenrauches und üben eine stark thrombogene Wirkung auf die dermale Mikrozirkulation aus [1]. In einer prospektiven Untersuchung mit 44 aktiven Rauchern und 14 Nichtrauchern war die Hautdurchblutung an der Fingerspitze bei jüngeren Rauchern stärker re-

duziert als bei älteren Rauchern [2]. Im Tierexperiment zeigt sich eindeutig der negative Einfluss von Zigarettenrauch auf die Überlebenswahrscheinlichkeit von fasziokutanen epigastrischen Lappenplastiken [3]. Der Kapillarfluss in Random-Pattern-Hautlappen wird signifikant durch Nikotin reduziert [4]. Interessanterweise scheint beispielsweise Dimethylsulfoxid (2 mg/kg p.o.) bei Wistar-Ratten die zerstörerische Wirkung des Nikotins auf die Überlebenswahrscheinlichkeit von Random-Pattern-Hautlappen umzukehren [5]. Klinische Daten dazu liegen derzeit jedoch noch nicht vor.

Raucher haben nach einem Facelifting ein 13fach erhöhtes Risiko, Hautnekrosen zu entwickeln

In der Chirurgie ist aktives Rauchen eindeutig mit nachteiligen Wirkungen assoziiert. So zeigen in der Allgemeinchirurgie aktive Raucher ein um 34 Prozent erhöhtes Risiko nach operativer Leistenhernienversorgung für postoperative Komplikationen gegenüber Nichtrauchern [6] wie auch für Operationen des Sinus pilonidalis [7]. Die Wundkomplikationsrate nach diagnostischen Hautbiopsien ist bei aktiven Rauchern gegenüber Nichtrauchern signifikant erhöht [8]. Bei Patienten, die sich wegen eines Lungenkarzinoms einer Lungenteilresektion unterzogen, war die Fünf-Jahres-Überlebensrate mit 34 Prozent bei aktiven Rauchern gegenüber 56 Prozent bei Nichtrauchern aufgrund respiratorischem Versagens und kardiovaskulärer Komplikationen eindeutig erniedrigt [9]. Unmittelbar vor einer Herztransplantation noch aktive Raucher zeigen eine deutlich niedrigere Überlebensrate nach Herztransplantation als Nichtraucher [10]. Bei Patienten mit Kopf-Hals-Tumoren, die sich einer gestielten oder frei mikrovaskulären Lappendeckung unterzogen, zeigte sich in einer prospektiven Untersuchung unter 89 Patienten mit 101 Lappenrekonstruktionen eine Verdopplung des postoperativen Komplikationsrisikos mit präoperativen Cotininespiegeln größer als 10 ng/ml (relatives Risiko 1,9, 95 % Konfidenzintervall 1,1-3,3) [11]. Rees und Mitarbeiter zeigten in einer retrospektiven Untersuchung von 1186 Faceliftoperationen, dass Raucher ein 13fach erhöhtes Risiko für die Entwicklung von Hautnekrosen gegenüber Nichtrauchern aufweisen [12].

Cotinin ist ein Abbauprodukt des Nikotins und findet sich auch in Blut und Urin von Passivrauchern. Es hat eine Halbwertszeit von 16 bis 22 Stunden. Die chemische Formel ist $C_{10}H_{12}N_2O$. Das Wort Cotinin ist ein Anagramm von Nicotin. Cotinin als Stoffwechselprodukt des Nikotins eignet sich als Maßeinheit für den Tabakkonsum und ermöglicht vor allem durch eine einfache Untersuchung des Urins oder des Blutes eine Aussage über das Rauchverhalten. Sehr gut gelingt die Bestimmung von Cotinin auch in den Haaren. So nutzen beispielsweise private Kranken- und Lebensversicherer, die bei der Aufnahme eine ärztliche Untersuchung fordern, die Haaranalyse, da sich Cotinin auf diese Weise – im Gegensatz zum Nikotin selbst – auch nach drei bis fünf Tagen noch nachweisen lässt.

Ein erhöhter Cotinin-Wert ist nachweislich mit einer höheren Rate an Wundheilungsstörungen verknüpft

Eine retrospektive Analyse von 402 Patientinnen, die sich zwischen 1999 und 2004 in England einer Mammareduktion unterzogen (764 Mammareduktionen), ergab bei insgesamt 28 Prozent Raucherinnen 35 Prozent wundassoziierte Komplikationen in der Raucherinnen-Gruppe im Vergleich zu 13 Prozent in der Nichtraucherinnen-Gruppe, was in dieser Untersuchung signifikant war [13]. Neben der Anzahl der Komplikationen mit einer Odds Ratio von 2,1 (95 % Konfidenzintervall 1,5-3,6, $p < 0{,}001$) war die Häufigkeit von Nekrosen im Bereich des T-Schnitts (20,5 % vs. 7,5 %; OR 3,1; 95 % KI 1,7-5,9; $p < 0{,}001$) und die Infektionsrate (9,8 % vs. 4,1 %; OR 3,3; 95 % KI 1,4-8,0; $p = 0{,}004$) bei den Raucherinnen signifikant erhöht.

Der Einfluss erhöhter Cotinin-Konzentrationen auf Wundheilungsstörungen nach Mammareduktionsplastiken wurde jüngst in einer prospektiven Untersuchung an 50 konsekutiven Patientinnen (25 Raucherinnen, 25 Nichtraucherinnen) gezeigt [14]. Raucherinnen, die Wundheilungsstörungen entwickelten, hatten mit 2117 ng/cc signifikant höhere präoperative und mit 485 ng/cc auch höhere postoperative Cotinin-Werte als Raucher mit unkomplizierter Wundheilung (präoperativ 1614 ng/cc, postoperativ 389 ng/cc, $p = 0{,}002$). Insofern erscheint der Cotinin-Test in der Zukunft als eine Möglichkeit das Komplikationsrisiko bei Risikopatienten bereits präoperativ zu stratifizieren – weitere Studien dazu stehen allerdings noch aus.

Eigengewebsaufbau der Brust: Deutlich mehr Komplikationen bei Raucherinnen

Der Brustwiederaufbau mit dem freien, mikrovaskulär angeschlossenen Transverse Rectus Abdominis Myocutaneous (TRAM)-Flap wurde hinsichtlich des Rauchverhaltens der Patientinnen in einer prospektiven Kohortenstudie analysiert [15]. Insgesamt erfolgten 936 Brustrekonstruktionen mit einem freien TRAM-Flap bei 718 Patientinnen mit 478 Nichtraucherinnen, 150 ehemaligen Raucherinnen und 90 aktiven Raucherinnen. Raucherinnen hatten eine signifikant höhere Lappennekroserate als Nichtraucherinnen (19 % vs. 9 %, p = 0,005). Die Hebedefektmorbidität war bei aktiven Raucherinnen gegenüber ehemaligen Raucherinnen ebenfalls signifikant erhöht (26 % vs. 10 %, p = 0,001), ebenso die abdominale Lappennekrose als auch die Häufigkeit von Bauchwandhernien (7 % vs. 2 %, p = 0,016).

Eine retrospektive Untersuchung aus der Cleveland Clinic in Ohio mit 155 aktiven Raucherinnen, 76 ehemaligen Raucherinnen (drei Wochen präoperativ Nikotinabstinenz) und 517 Nichtraucherinnen die sich nach Mastektomie einem Brustaufbau unterzogen, zeigte eine signifikant erhöhte Komplikationsrate bei den Raucherinnen (39,4 %) gegenüber den Ex-Raucherinnen (25,9 %) und Nichtraucherinnen (25 %) [21]. Der Eigengewebeaufbau mit dem TRAM-Flap war in dieser Studien mit 26,3 Prozent Fettnekrosen bei Raucherinnen assoziiert – gegenüber 8,7 Prozent bei den Ex-Raucherinnen und 8,4 Prozent bei den Nichtraucherinnen. Auf diesen Daten basierend wurde eine präoperative Nikotinabstinenz von mindestens drei Wochen abgeleitet. In der Folge glichen sich die Komplikationsraten von Ex-Raucherinnen und Nichtraucherinnen an.

Es reicht nicht aus, die Zahl der täglich konsumierten Zigaretten deutlich zu reduzieren

Das Risiko für die Entwicklung von Wundheilungsstörungen nach Abdominoplastik ist um das 3,2fache erhöht im Vergleich zu Nichtrauchern [16]. Eine retrospektive Untersuchung an 57 Patienten aus Italien zeigte 44 Prozent Wundheilungskomplikationen nach Abdominoplastik-Operationen bei Rauchern von fünf Zigaretten und mehr im Vergleich zu 13 Prozent bei Nichtrauchern [17]. Ebenso war die Rate an ungünstiger Narbenbildung in der Rauchergruppe mit 23 Prozent versus 15 Prozent erhöht. Die Rate der Sekundärheilungen lag bei 20 Prozent in der Rauchergruppe im Vergleich zu vier Prozent in der Nichtrauchergruppe. Eine weitere Untersuchung bei 60 Patienten, die sich nach Magenbandoperation wegen Adipositas einer Abdominoplastik unterzogen, ergab, dass 47 Prozent der Raucher gegenüber drei Prozent der Nichtraucher postoperative Infektionen entwickelten [18]. Das relative Risiko für die Entwicklung von Wundheilungsstörungen lag bei 14 (95 % KI 13,3-16,7).

Der Cotinin-Serumtest zeigt eine gute Sensitivität, Präzision und Reproduzierbarkeit mit guter Differenzierung zwischen aktiven Rauchern, Passivrauchern und Nichtrauchern [19]. Die Kosten eines Cotinin-Se-



Abb. 1 Wundheilungsstörung im T-Schnittbereich nach Mammareduktion bei Nikotinabusus.



Abb. 2 Wundheilungsstörung des linksseitigen Mamillen-Areolen-Komplexes bei Nikotinabusus.

rumtests liegen derzeit bei 19,50 Euro. Der Cotinin-Test ermöglicht die Erfassung eines Nikotinkonsums bis zu vier Tage vor dem Test. Durch Cotinin-Serumtests ließen sich 34 Prozent aktive Raucher nach Nierentransplantation nachweisen, die anamnestisch angegeben hatten nicht zu rauchen [20]. Die retrospektive Studie der 764 Mammareduktionen [21] konnte bei den 112 eingeschlossenen Raucherinnen keine signifikante Abhängigkeit von der Menge der konsumierten Zigaretten nachweisen. Es reicht demnach vermutlich nicht aus, die Zahl der täglich konsumierten Zigaretten zu reduzieren – beispielsweise auf weniger als fünf Zigaretten pro Tag. Die Patienten müssen vielmehr komplett nikotinabstinent sein. Denn bereits eine einzige Zigarette reduziert die Blutflussgeschwindigkeit für mindestens eine Stunde um bis zu 42 Prozent [22]! Das Rauchen von zwei Zigaretten reduziert die digitale Blutflussgeschwindigkeit um mehr als 30 Prozent, die Gabe eines Nikotinpflasters (22 mg/d) um 20 Prozent [23]. Daher existiert die Schwellendosis aufgrund der vorliegenden Daten schon ab der ersten Zigarette.

Patienten neigen dazu, Nikotinkonsum zu negieren oder eine zu geringe Anzahl an Zigaretten anzugeben

Die Erfassung des Nikotinabusus und die Menge der konsumierten Zigaretten spielen eine wichtige Rolle, die nicht unterschätzt werden darf. Selbstverständlich besteht seitens des Patienten, der sich einem plastisch-chirurgischen Eingriff unterziehen möchte, ein OP-Wunsch und aus diesem Grund wird er den Nikotinabusus negieren oder zumindest die Menge der konsumierten Zigaretten herunterspielen. Dies belegt eine Untersuchung aus England, in der ein Viertel aller in einer Befragung vor einem elektiven plastischen-chirurgischen Eingriff erfassten Nichtraucher anhand eines Cotinin-Urintests als aktive Raucher identifiziert wurden [24]. Räumten die Patienten den Nikotinkonsum ein, so wurde die Anzahl der Zigaretten stets untertrieben. Diese Beobachtung unterstreicht auch eine Untersuchung an 166 Patienten, die sich einer Bronchoskopie unterzogen [25]. Insbesondere bei ehemaligen Rauchern, Patienten mit maligner pulmonaler Erkrankung, bei Männern und jüngeren Personen war die Rate der „Untertreiber“ sehr hoch. Betrachtet man die vorgestellten Daten, wäre ein Screening bestimmter zu definierender Risikopersonen mit dem Cotinin-Test vor elektiven plastisch-chirurgischen Eingriffen, der Nikotinkonsum bis zu 96 Stunden vor dem Test gut nachweisen kann, eine denkbare Option, um Komplikationen zu vermeiden. Die Kosten sind mit 19,50 Euro pro Test derzeit überschaubar.

Vier Wochen Nikotinkarenz vor der OP senken die Komplikationsrate deutlich

Derzeit liegen keine einheitlichen Daten zu operativen Eingriffen nach Nikotinkarenz vor. Eine Analyse bei zehn gewohnheitsmäßigen Rauchern zeigte, dass eine Nikotinkarenz von sieben Tagen die digitale mikrovaskuläre Perfusion wiederherstellt [26]. Eine retrospektive Untersuchung der Komplikationen durch Rauchen bei 718 Patienten mit 936 TRAM-Flap Eigengewebeaufbauoperationen der Brust zeigte [15], dass vier Wochen Nikotinkarenz die nikotin-assoziierten Komplikationen signifikant senken kann.

Wir empfehlen derzeit eine Nikotinkarenz von vier Wochen – kein Rauchen, kein Nikotinpflaster – vor einem geplanten plastisch-chirurgischen Eingriff!

Gerade der stationäre Aufenthalt zur chirurgischen Maßnahme könnte genutzt werden, um eine Nichtrauchintervention zu starten. Eine Untersuchung unter nordamerikanischen plastischen Chirurgen belegt, dass auch die Tatsache eine wesentliche Rolle spielt, ob der Operateur selbst raucht oder nicht [27, 28]. Diejenigen plastischen Chirurgen, die aktive oder ehemalige Raucher sind, boten signifikant seltener Hilfe bei der Nikotinabstinenz an als nichtrauchende plastische Chirurgen. Insofern spielt also auch die Einstellung des Operateurs hinsichtlich des Nikotinkonsums eine bedeutende Rolle für die Nikotinkarenz/eine Raucherentwöhnung.

Die „Psychischen Verhaltensstörungen durch Tabak“ sind im DRG-System 2008 nicht länger erlössteigernd

Die vorgestellten klinischen Ergebnisse belegen, dass aktives Rauchen bei verschiedenen plastisch-chirurgischen Eingriffen mit einer teilweise dramatisch erhöhten postoperativen Komplikationsrate assoziiert ist. Einschränkend muss jedoch and dieser Stelle angemerkt

Advancing Smooth Surgery

Harmonic SYNERGY™

Harmonic SYNERGY ™

DIE INNOVATION FÜR DIE PLASTISCHE CHIRURGIE

- ✓ Geringere Sekretion
- ✓ Weniger Blutungen und Schwellungen
- ✓ Präzises Präparieren
- ✓ Schneiden und Koagulieren in einem Schritt





TRANSFORMING PATIENT CARE THROUGH INNOVATION™

ETHICON ENDO-SURGERY
a Johnson & Johnson company



Abb. 3 Wundheilungsstörung abdominal nach Abdominoplastik bei Nikotinabusus.

werden, dass die publizierten Studien nach evidenz-basierten Kriterien überwiegend retrospektiv und nur in der Minderzahl prospektiv-randomisiert waren. Umso wichtiger erscheint es unserer Meinung nach bei elektiv geplanten Patienteneingriffen die Indikation kritisch zu stellen. In diesem Zusammenhang ist die Veränderung des DRG-Systems 2008 zu berücksichtigen: Die „Psychischen Verhaltensstörungen durch Tabak", also F17* sind im DRG-System 2008 aus der CC-Matrix gestrichen worden. Das bedeutet, dass sie nicht länger erlössteigernd sind!

Zur Risikostratifizierung könnte sinnvollerweise die präoperative Bestimmung des Cotinin-Spiegels herangezogen werden. Die Kosten des Cotinin-Tests mit derzeit 19,50 Euro sind jedoch insbesondere hinsichtlich der derzeit im DRG 2008 nicht abgebildeten Mortalität durch Rauchen kritisch zu sehen. Die mögliche Risikostratifizierung anhand der präoperativen Bestimmung des Cotinin-Werts könnte zur realistischen Einschätzung des Nikotinkonsums bis zu vier Tage vor der Bestimmung beitragen und auf diese Weise Risikopersonen identifizieren helfen. In diesen Fällen könnten entsprechende Maßnahmen zur aktiven Unterstützung der Nikotinabstinenz zum Einsatz kommen und mögliche elektive plastisch-chirurgische Operationen frühestens vier Wochen nach negativem Cotinin-Test mit dann deutlich niedrigerer Komplikationsrate durchgeführt werden. Dies wäre auch aus Kostensicht zu begrüßen. Insofern könnte unserer Meinung nach ein Cotinin-Screeningtest insbesondere bei elektiv geplanten plastisch-rekonstruktiven Eingriffen sinnvoll eingesetzt werden, um durch eine geeignete Patientenauswahl und durch die aktive Unterstützung bei der Nikotinabstinenz postoperative Komplikationen zu reduzieren.

Literatur

1. Chang LD, Buncke G, Slezak S, Buncke HJ (1996) Cigarette smoking, plastic surgery, and microsurgery. J Reconstr Microsurg 12: 467–474
2. Petschke FT, Engelhardt TO, Ulmer H, Piza-Katzer H (2006) Effect of cigarette smoking on skin perfusion of the hand. Chirurg 77: 1022–1026
3. Van Adrichem LN, Hoegen R, Hovius SE, et al (1996) The effect of cigarette smoking on the survival of free vascularised and pedicled epigastric flaps in the rat. Plast Reconstr Surg 97:86–96
4. Forrest CR, Pang CY, Lindsay WK (1991) Pathogenesis of ischemic necrosis in random-pattern skin flaps induced by long-term low-dose nicotine treatment in the rat. Plast Reconstr Surg 87: 818–28
5. Leite MT, Gomes HC, Percario S, et al (2007) Dimethyl sulfoxide as a block to the deleterious effect of nicotine in a random skin flap in the rat. Plast Reconstr Surg 120:1819–1822
6. Lindström D, Sadr Azodi O, Bellocco R, et al (2007) The effect of tobacco consumption and body mass index on complications and hospital stay after inguinal hernia surgery. Hernia 11: 117–123
7. Al-Khayat H, Al-Khayat H, Sadeq A, et al (2007) Risk factors for wound complication in pilonidal sinus procedures. J Am Coll Surg 205: 439–444
8. Wahie S, Lawrence CM (2007) Wound complications following diagnostic skin biopsies in dermatology inpatients. Arch Dermatol 143: 1267–1271
9. Nakamura H, Haruki T, Adachi Y, et al (2008) Smoking affects prognosis after lung cancer surgery. Surg Today 38: 227–231
10. Sanchez-Lazaro IJ, Almenar L, Martinez-Dolz L, et al (2007) Impact of smoking on survival after heart transplantation. Transplant Proc 39: 2377–2378
11. Marin VP, Pytynia KB, Langstein HN, et al (2008) Serum cotinine concentration and wound complications in head and neck reconstruction. Plast Reconstr Surg 121: 451–457
12. Rees TD, Liverett DM, Guy CL (1984) The effect of cigarette smoking on skin-flap survival in the face lift patient. Plast Reconstr Surg 73: 911–915
13. Bikhchandani J, Varma SK, Henderson HP (2007) Is it justified to refuse breast reduction to smokers? J Plast Reconstr Aesth Surg 60: 1050–1054

14. Bartsch RH, Weiss G, Kästenbauer T, et al (2007) Crucial aspects of smoking in wound healing after breast reduction surgery. J Plast Reconstr Aesth Surg 60: 1045–1049
15. Chang DW, Reece GP, Wang B, et al (2000) Effect of smoking on complications in patients undergoing free TRAM flap breast reconstruction. Plast Reconstr Surg 105: 2374–2380
16. Manassa EH, Herti CH, Olbrisch RR (2003) Wound healing problems in smokers and nonsmokers after 132 abdominoplasties. Plast Reconstr Surg 111: 2082–2089
17. Rogliani M, Labardi L, Silvi E, et al (2006) Smokers: risks and complications in abdominal dermolipectomy. Aesth Plast Surg 30: 422–424
18. Gravante G, Araco A, Sorge R, et al (2007) Wound infections in post-bariatric patients undergoing body contouring abdominoplasty: the role of smoking. Obes Surg 17: 1325–1331
19. Ziegler UE, Kauczok J, Dietz UA, et al (2004) Clinical correlation between consumption of nicotine and cotinine concentrations in urine and serum by competitive enzyme-linked immunosorbent assay. Pharmacology 72: 254–259
20. Nguyen PT, Galanti L, Pirson Y, Jadoul M (2007) Identification of current smokers among renal transplant recipients. Nephrol Dial Transplant 22: 1974–1978
21. Bikhchandani J, Varma SK, Henderson HP (2007) Is it justified to refuse breast reduction to smokers? J Plast Reconstr Aesth Surg 60: 1050–1054
22. Sarin CL, Austin JC, Nickel WO (1974) Effects of smoking on digital blood flow velocity. JAMA 229: 1327–1328
23. Netscher DT, Wigoda P, Thornby J, et al (1995) The hemodynamic and hematologic effects of cigarette smoking versus nicotin patch. Plast Reconstr Surg 96: 681–688
24. Payne CE, Southern SJ (2006) Urinary point-of-care test for smoking in the pre-operative assessment of patients undergoing elective plastic surgery. J Plast Reconstr Aesth Surg 59: 1156–1161
25. Lewis SJ, Cherry NM, McL Niven R, et al (2003) Cotinine levels and self-reported smoking status in patients attending a bronchoscopy clinic. Biomarkers 8: 218–228
26. Fulcher SM, Koman LA, Smith BP, et al (1998) The effect of transdermal nicotine on digital perfusion in reformed habitual smokers. J Hand Surg [Am] 23: 792–799
27. Krueger JK, Rohrich RJ (2001) Clearing the smoke: the scientific rationale for tobacco abstention with plastic surgery. Plast Reconstr Surg 108: 1063–1073
28. Rohrich RJ, Coberly DM, Krueger JK, Brown SA (2002) Planning elective operations on patients who smoke: survey of North American plastic surgeons. Plast Reconstr Surg 109:350–355
29. Knobloch K, · Reuss E, · Vogt PM (2008) Nikotinkonsum und plastische Chirurgie. Eine aktuelle Übersicht. Chirurg 79: 956–962

Priv.-Doz. Dr. med. Karsten Knobloch
Plastische, Hand- und Wiederherstellungschirurgie
Medizinische Hochschule Hannover
Carl-Neuberg-Straße 1, 30625 Hannover
eMail: Knobloch.karsten@mh-hannover.de

Kontaktdaten

Deutsche Gesellschaft der Plastischen, Rekonstruktiven und Ästhetischen Chirurgen

Langenbeck-Virchow-Haus • Luisenstraße 58-59, 10117 Berlin • Telefon 030/28 00 44 50 • Telefax 030/28 00 44 59
eMail: info@dgpraec.de • www.dgpraec.de

Dr. jur. Ulrich Baur • Steinstraße 11 • 40212 Düsseldorf • Telefon 0211/3 23 00 90 • Telefax 0211/3 23 00 80
eMail: info@ra-baur.de • www.ra-baur.de

Baumhauer & Frenzel GmbH • Herlingsburg 16 • 22529 Hamburg • Telefon 040/254 20 39040 • Telefax 040/254 29 19
eMail: info@b-u-f.de • www.b-u-f.de

Das postoperative Management freier Lappenplastiken

Stefan Langer[1], Ole Görtz[2], Amir Gharagozlou[2], Katrin Seidenstücker[1], Beatrix Munder[1], Hans Ulrich Steinau[2], Christoph Andree[1]

In den letzten Jahrzehnten hat sich die Erfolgsrate der mikrovaskulär transplantierten Gewebeeinheiten stetig verbessert. Dennoch ist der Teil- oder Totalverlust eines Transplantates als Major-Komplikation zu sehen. Die Belastung des Patienten durch die Operation mit langen OP- und Narkosezeiten und einem unbefriedigenden Operationsergebnis sowie möglicher Re-Operation ist für alle Beteiligten nur schwer zu akzeptieren. Daher versucht jeder Operateur das OP-Ergebnis durch perioperative Maßnahmen so qualitativ zufriedenstellend wie möglich zu machen. Auf der Tagung der Deutschsprachigen Arbeitsgemeinschaft für Mikrochirurgie im November 2007 in Zürich wurde die Etablierung eines Algorithmus zum peri- und postoperativen Management angeregt. Wesentliche Punkte bei der Etablierung eines solchen Algorithmus sind beispielsweise die perioperative Gabe von antithrombotischen Medikamenten sowie der Zeitpunkt einer Revision und geplante Revisionsstrategien. Der Status ist heute jedoch ein uneinheitliches Regime des postoperativen Managements von freien Lappenplastiken.

Wichtige Parameter des postoperativen Managements

- **Maßnahmen während der Anastomose und direkt nach Reperfusion**
- **Antithrombotische Therapie peri- und postoperativ**
- **Postoperatives Monitoring des Lappens**
- **Lagerung, Wärmeapplikation**

1 Klinik für Plastische und Ästhetische Chirurgie, Akad. Lehrkrankenhaus der Heinrich-Heine-Universität, Sana-Krankenhaus Düsseldorf, Brustzentrum der Landeshauptstadt
2 Klinik für Plastische Chirurgie und Schwerbrandverletzte – Handchirurgiezentrum, Operatives Referenzzentrum für Gliedmaßentumoren, BG-Kliniken Bergmannsheil, Ruhr Universität Bochum

Komplikationsvermeidung: Bekannte Kriterien von Begleiterkrankungen der Patienten müssen sorgsam bedacht werden bevor eine freie Lappenplastik geplant wird und Alternativverfahren wie gestielte Lappenplastiken sollten beherrscht werden. Jones und Mitarbeiter untersuchten 100 Patienten, die einen freien Gewebetransfer erhielten. Die Erfolgsrate der Lappen war mit 99 Prozent erstaunlich hoch, jedoch folgten bei 37 Prozent Sekundärkomplikationen wie Pneumonie oder Alkoholentzug. Diese Minor-Komplikationen zeigten verständlicherweise auch ihre Auswirkungen auf den Operationserfolg – zudem erhöhten sich die Behandlungskosten um 71 Prozent [1]. Die Behandlungskosten bilden den Aufenthalt auf einer Intensiveinheit, den Klinikaufenthalt per se sowie die Dauer der Benutzung des OP-Saals ab, der in den USA bekanntermaßen bezahlt wird. Ein freier Lappen bei Rauchern oder bei Patienten die unmittelbar eine Chemotherapie erhielten wird kontrovers diskutiert, die Datenlage dazu ist schwach (Tabelle 1).

Tabelle 1 Rauchen/Diabetes und mikrochirurgische Eingriffe

- Rauchen erhöht nicht die Rate an kompletten und partiellen Lappennekrosen[1] [2,3 % i.V. z. 1,6 %].
- Ab zehn Pack-Jahren ist jedoch die Rate an Hautnekrosen erhöht[1] [18,9 % i.V. z. 9 %].
- Eine vierwöchige Abstinenz reduziert das Risiko fast zu Normalwerten[1] [25,3 % i.V. z. 22,6 %].
- Ein gut eingestellter Diabetes ist kein Risikofaktor für Lappenthrombosen.[2]

[1]University of Texas (American Society of Plastic Surgeons, Oktober 1999) [retrospektiv; 936 TRAM Flaps; 10 J.]
[2]Memorial Sloan-Kettering Cancer Center, New York [prospektiv; 493 freie Lappen]

Outcome Brust versus untere Extremität

Ein sehr hoher Anteil der Patientinnen, die sich zur Brustrekonstruktion in Düsseldorf vorstellen, erhält Tamoxifen. Das Mittel erhöht zwar die Dicke der Intima in genähten Arterien, die Qualität des Blutflusses durch die Anastomosenstelle wird durch das Medikament jedoch nicht verändert. Das Lappenüberleben wird durch Tamoxifen nicht negativ beeinflusst [2]. Die eigenen Daten zeigen auch, dass eine adjuvante Radiato keine Kontraindikation für eine Verwendung der IMA-Gefäße darstellt.

Das Überleben von freien Lappenplastiken der unteren Extremität bei alten, diabetischen Patienten ist nach einer Studie von Kim abhängig vom Blutfluss (PBFV, peak blood flow velocity in cm/s) in der Anschlussarterie, der mittels Dopplerultrasonographie gemessen wurde. Alle Patienten waren älter als 55 Jahre. Parameter wie Alter, Begleiterkrankungen oder mikrobiologische Besiedelung der Wunde waren für das Lappenüberleben nicht ausschlaggebend [3]. Aus eigener Erfahrung mit freien LCFAP (sog. ALT)-Lappen wissen wir jedoch zu gut, dass die Rate von Majorkomplikationen insbesondere bei traumatisierten Unterschenkeln enorm hoch ist [4].

Die Planung eines Lappens beinhaltet auch spezielle Vorbereitungen der Gefäßdarstellung: So plädieren sehr erfahrene Mikrochirurgen bei der geplanten Hebung eines Perforatorlappens zur Brustrekonstruktion (DIEAP-Lappen) zum präoperativen „mapping“ mithilfe der Doppler-Markierung [5]. Eine neuartige und aufwendige Methode zur Darstellung der Lappenperforatoren präsentieren Rosson und Mitarbeiter aus Baltimore. Mit hochauflösender 64-Zeilen-CT-Angiographie wurden Patientinnen untersucht, die zum Brustaufbau durch DIEAP-Lappen vorgesehen waren. Bei drei von 23 Patientinnen wurde aufgrund der unzureichenden Gefäßausstattung auf einen Perforatorlappen verzichtet und ein ms-TRAM operiert [6].

Wer gibt noch Heparin?

Die antithrombotische Therapie ist ein immer noch mystischer Faktor in der Lappenchirurgie. Nach der in Tabelle 2 zitierten Arbeit sollte bei mikrochirurgischen Eingriffen die i.-v. Gabe von Heparin eigentlich nicht mehr durchgeführt werden. Am Chang Gung Memorial Hospital in Taiwan sowie am UZ Gent in Belgien wird auf die i.-v. Gabe von Heparin verzichtet. Dennoch überwiegt gegenwärtig möglicherweise das Argument „das haben wir schon immer bei freien Lappen gegeben“, so dass i.-v. Heparin in Deutschland immer noch zum postoperativen Regime gehört (Tabelle 5).

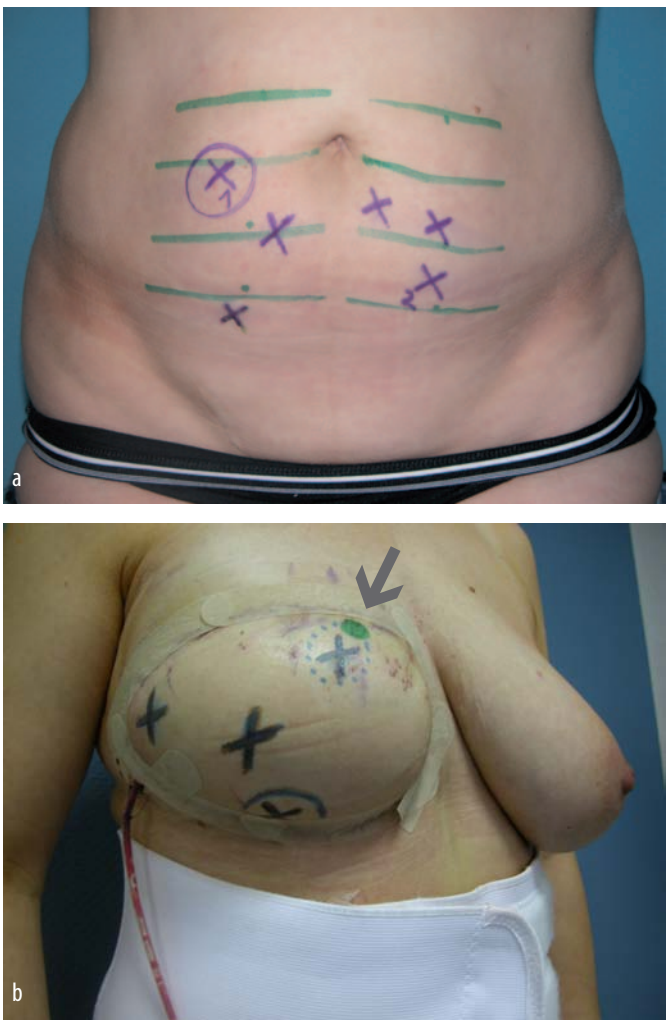

Abb. 1 Düsseldorfer Perforator-Mapping: **a)** Präoperatives Doppler-sonographisches „qualitatives Markieren“ von Perforatoren vor Durchführung einer Brustrekonstruktion durch DIEAP-Lappen. **b)** Die Markierung des verwendeten Perforators (grüner Punkt) erlaubt die stündliche Durchblutungskontrolle durch geschultes Pflegepersonal auf der IMC-Station des Sana-Krankenhauses Düsseldorf mittels Doppler-Sonde. Patientin am zweiten postoperativen Tag.

Das Versiegeln der Anastomose mit Fibrinkleber ist sinnvoll

Wir verwenden 2 ml Fibrinkleber (Tissucol, Fa. Baxter) um die fertig gestellte Anastomose, bei „laufendem" Lappen zu versiegeln [7]. Warum sollte man dieses Geld ausgeben? Nach 500 freien DIEAP/ms2-TRAM Lappen verzeichnen wir eine Verlustrate von weniger als einem Prozent. Der Fibrinkleber stabilisiert die Anastomose bei Brustrekonstruktionen im Rippenfenster und verhindert ein „Kinking" der Arterie und Vene. Die Gefäße bleiben in der Position wie der Operateur diese positioniert hat und werden auch gegen Scherkräfte beim Anmodellieren der Brust geschützt. Tissucol „polstert" die Anastomosen gegenüber Druck, etwa durch die Muskulatur

Tabelle 2 Die intra- und postoperative Antikoagulation

- Eine Bolus-Gabe von i.-v. Heparin hat keinen Effekt auf das Outcome des Lappens[1].
- Das Spülen des Gefäßlumens mit Heparin hat keinen Effekt auf das Outcome[1].
- Signifikante Reduktion der Rate an tiefen Beinvenenthrombosen im Vergleich zu Fällen ohne Antikoagulanz[1].
- Dextrane sind absolut kontraindiziert → 7,2fach erhöhtes relatives Risiko[2].
- Heparin als s.c. Injektion mit 5000 U bis zur Mobilisation oder Aspirin 325 mg für fünf Tage → gleiches Outcome des Lappens[1].
- Primär steht die tiefe Beinvenenthrombose im Vordergrund nicht die Thrombose des Lappens[3].

[1]Memorial Sloan-Kettering Cancer Center, New York (Annals of Plastic Surgery, July 2007) [prospektiv; 505 freie Lappen; 3 J.]
[2]Memorial Sloan-Kettering Cancer Center, New York (Annals of Plastic Surgery July, 2007) [prospektiv; randomisiert; 100 freie Lappen; 3 J.]
[3]Harvard Medical School (Laryngoscope, June 2005) [retrospektiv; 261 freie Lappen, 4 J.]

Tabelle 3 Lappenmonitoring

- Die beste Methode ist immer noch die klinische Observation (Farbe des Gewebes, Turgor, kapillare Wiederauffüllung, Bluten nach Nadelstich)[1].
- Das Outcome des Lappens hängt vom postoperativen Monitoring und vom Intervall zwischen Thrombose und Re-Exploration/Revision[1,2] ab.

[1]Boston University School of Medicine
[2]Kyungpook National University Hospital (American Society of Plastic Surgeons, Oktober 2002) [prospektiv; 99 versteckte/versenkte Lappen; 9 J.]

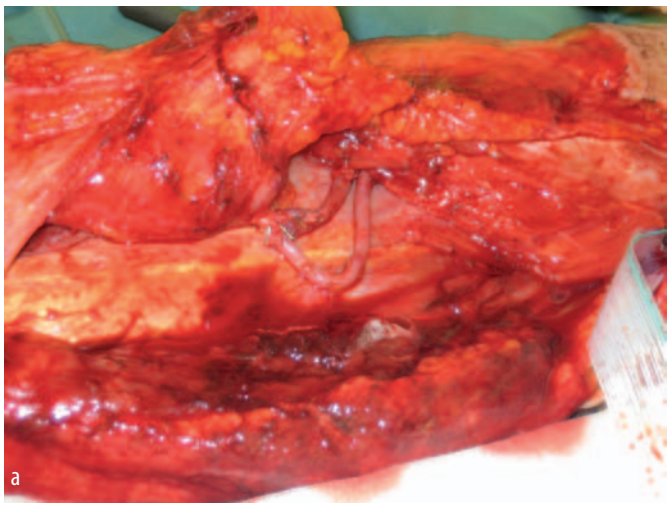

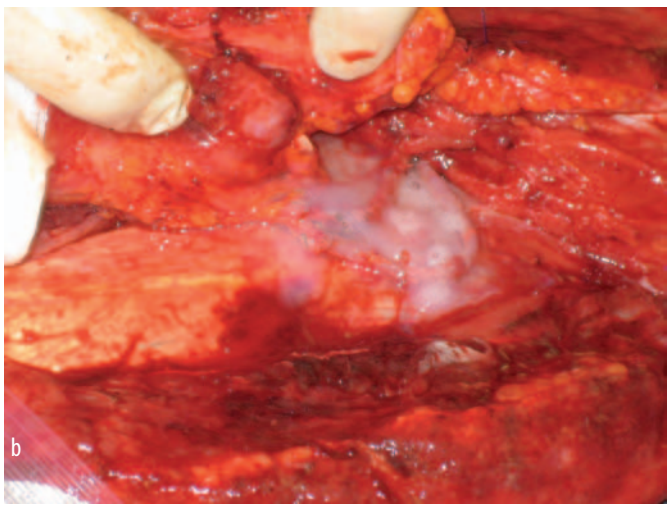

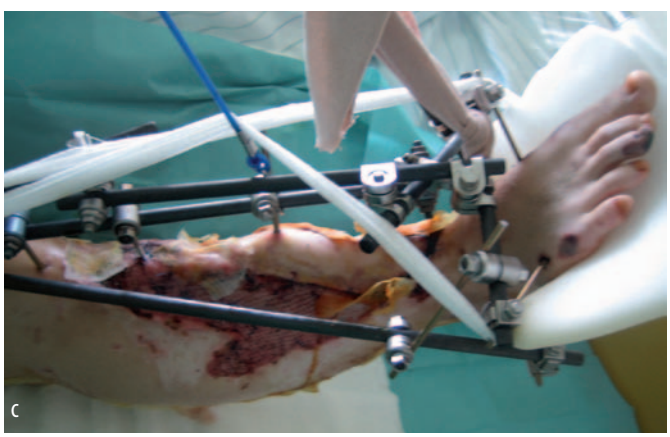

Abb. 2 Tissucol wurde zur Stabilisierung eines 20 cm langen Venen-Loops bei freiem M.-latissimus-Lappen und Unterschenkel-Mehretagen-Fraktur mit Defektstrecke der distalen Tibia verwendet. Die proximalen Anastomosen liegen im Segment P1, **(a)** die distalen Anastomosen wurden auf den M. soleus fixiert und werden durch den Fibrinkleber gegen den Druck des M. gastrocnemius geschützt **(b)**.



Laserlipolyse mit Smartlipo MPX™
–
Die Zukunft von LaserBodySculpting℠



Smartlipo MPX™ LaserBodySculpting℠

- Indikationen: Hautstraffung, Cellulite, Hyperhidrose, gezielte Körperformung durch Fettreduktion
- Durchschnittliche Verbesserung der Hautstraffung- und elastizität um ca. 20 %
- Maximale Sicherheit durch ThermaGuide und SmartSense
- Kombination von 2 Wellenlängen: 1320 nm und 1064 nm für optimale Ergebnisse
- Sequentielle Impulsabgabe durch MultiPlex Technologie

Um mehr zu erfahren, besuchen Sie www.cynosure.de.

Abdomen

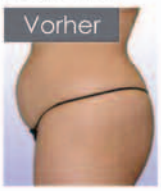



Arme





CYNOSURE
Be transformed™

Cynosure GmbH • Robert-Bosch-Str. 11a, 63225 Langen, Tel: +49 6103 - 20 11 100, Fax: +49 6103 - 20 11 111, info@cynosure.de

bei Unterschenkelrekonstruktionen. Bei einer eventuell nötigen Revision kann der Fibrinkleber einfach gelöst werden und verlängert die Zeit bis zum Vordringen zu Anastomose nur kurzfristig. Der Fibrinkleber ist daher in unserer Klinik zur „Anastomosenabdichtung“ nicht mehr wegzudenken.

Tabelle 4 Apparatives Monitoring von Lappen

■ Laser Doppler	Yeh and Cummings 1964
■ Fluormetrie, ICG	Lange und Krewer 1943 Holm-Mühlbauer 2002
■ Gewebe-Clearance	Machens 1999
■ Radioaktive Marker	Soost 1999
■ Wasserstoff-Clearance	Aukland 1964; Machens 1997
■ Intrakap. Hämoglobinoxygenierung	Wolff 1996
■ Direkte Visualisierung (OPS imaging)	Langer 2002

Tabelle 5 Zwei Algorithmen des postoperativen Managements von freien Lappenplastiken an mikrochirurgisch sehr aktiven Kliniken. In Bochum werden sehr häufig posttraumatische Extremitätenrekonstruktionen durchgeführt. Die mikrochirurgische Arbeit in Düsseldorf ist fokussiert auf Brustrekonstruktionen mittels DIEAP-Lappen (4 Lappen/Woche).

Bochum	Heparin Ringer Lösung (1:50 000) zum Gefäßspülen
	i.-v. Heparin (12 500 IE/24 h) für 5 Tage ab dem Zeitpunkt der Reperfusion
	Danach niedermol. Heparin (Clexane 40)
	Mind. eine Nacht auf der eigenen Intensivstation
	Wärmeapplikation für das OP-Feld
	Schmerztherapie (CASD Schema), i.-v. Antibiose mit Cephalosporinen
	Lappenmonitoring per Auge durch Pflegepersonal und Dienstarzt
Düsseldorf	Heparin Ringer Lösung (1:50 000) zum Gefäßspülen
	Single shot 2 500 IE i.-v. Heparin bei Reperfusion
	Gewärmtes Bett, gewärmter Watteverband
	Mind. eine Nacht auf der IMC Station
	Schmerztherapie, i.-v. Antibiose mit Cephalosporinen
	Stündliches Lappenmonitoring per Doppler-Sonde und klinische Kontrolle durch Pflegepersonal
	Beginn mit niedermol. Heparin (Clexane 40) am OP-Tag sowie i.-v. HAES 500 ml/24 h für 3 Tage postop.
	Am 5. postop. Tag Beginn mit 100 mg ASS für 6 Wochen

Monitoring der Lappen: Auge oder Technik?

Die zeitnahe Exploration und die Anastomosenrevision sind die einzigen Maßnahmen bei ischämischen oder venös gestauten Lappen. Zur Überwachung der Durchblutungssituation sind eine Reihe technischer Möglichkeiten bekannt, diese werden bis dato jedoch nur zögerlich in der Klinik umgesetzt (Tabelle 4). In unserem Haus werden DIEAP-Brustrekonstruktionen die ersten 48 Stunden postoperativ mithilfe der Doppler-Sonographie stündlich durch das Pflegepersonal überwacht.

Literatur

1. Jones NF, Jarrahy R, Song JI, et al (2007) Postoperative medical complications – not microsurgical complications – negatively influence the morbidity, mortality, and true costs after microsurgical reconstruction for head and neck cancer. Plast Reconstr Surg 119: 2053–2060
2. De Pinho Pessoa BB, Menezes Cavalcante BB, et al (2007) Effect of tamoxifen on arterial microvascular anastomosis. Microsurgery 27: 286–288
3. Kim JY, Lee YJ (2007) A study of the survival factors of free flap in older diabetic patients. J Reconstr Microsurg 23: 373–380
4. Langer S, Steinsträßer L, et al (2008) Anterolateral thigh flaps for reconstruction of traumatological and oncological defects]. Unfallchirurg 111: 323–330
5. Hamdi M, Van Landuyt K (2007) Advances in autogenous breast reconstruction: the role of preoperative perforator mapping. Ann Plast Surg 58: 18–26
6. Rosson GD, Williams CG (2007) 3D CT angiography of abdominal wall vascular perforators to plan DIEAP flaps. Microsurgery 27: 641–646
7. Andree C, Munder B, et al (2008) Improved safety of autologous breast reconstruction surgery by stabilisation of microsurgical vessel anastomoses using fibrin sealant in 349 free DIEP or fascia-muscle-sparing (fms)-TRAM flaps: A two-centre study. Breast 17: 492–498

Priv.-Doz. Dr. med. Stefan Langer
Klinik für Plastische Chirurgie/Brustzentrum der Landeshauptstadt
Sana-Krankenhaus, 40625 Düsseldorf
eMail: S.Langer@sana-duesseldorf.de
www.sana-plastische-chirurgie.de

Die komplette Resektion der lateralen Flügelknorpel – ein falsches Konzept zur Verschmälerung der Nasenspitze

Jacqueline Eichhorn-Sens, Wolfgang Gubisch

Bei Patienten mit einer plumpen und wenig definierten Nasenspitze, oft in Kombination mit einer auffällig dicken Haut, wird fälschlicherweise häufig eine zu ausgedehnte Resektion der lateralen Flügelknorpel vorgenommen. Dies geschieht vermutlich in der Annahme, dass die Haut schrumpft und dadurch eine Verschmälerung der Nasenspitze erreicht werden könnte. Dabei handelt es sich jedoch um ein falsches Konzept, denn dicke Haut ist nur bedingt in der Lage zu schrumpfen. Hinzu kommt, daß die fehlende Abstützung der Nasenspitze durch eine Schwächung des Knorpelgerüstes im Lauf der Zeit zu einem Absinken der Nasenspitze und damit zu einer Papageienschnabeldeformität (parrot beak) führen kann. Weitere unerwünschte Folgen sind die Instabilität der Flügel mit konsekutiver Dysfunktion des Nasenklappenkomplexes sowie Retraktionen und Pinching der Nasenflügel ebenso wie Asymmetrien der Nasenspitze. Eine Korrektur ist nur durch eine Rekonstruktion der zerstörten Strukturen möglich, denn nur eine anatomisch korrekte Konfiguration geht mit einer freien Nasenatmung und der gewünschten Ästhetik einher.

Meist wurde in der Voroperation fälschlicherweise das Crus laterale komplett entfernt

Bei 96 von 1670 sekundären Nasenkorrekturen nach auswärtiger Voroperation, die wir zwischen Januar 1998 bis Oktober 2008 in unserer Klinik durchführten, stellten wir Überresektionen des kaudalen Knorpelgerüstes unterschiedlichsten Ausmaßes fest.

Meist wurde in der Voroperation fälschlicherweise das Crus laterale komplett entfernt und häufig fehlten zusätzlich Teile des Crus intermedius. Klinisch zeigen sich bei den Betroffenen eine Papageienschnabeldeformität (Abb. 1), Retraktionen der Nasenflügel, eingezogene Nasenspitzen (pinched nose), Asymmetrien der Nasenspitze, Kurznasen („Schweinchennase“, „Steckdosennase“), Unterprojektionen der Nasenspitze mit mangelhafter Konfiguration sowie



Abb. 1 a) 36jähriger Patient nach drei auswärtigen Voroperationen mit Papageienschnabelnasendeformität. **b)** Fünf Monate nach Rekonstruktion des kaudalen Knorpelgerüstes.

Dysfunktionen des Nasenklappenkomplexes mit Kollapsneigung. Einen Überblick über die Ergebnisse der prä- und postoperativen Evaluation der Deformitäten und Funktionsstörungen von 96 Patienten (79 Frauen, 17 Männer) im Rahmen einer retrospektiven Studie mit einem durchschnittlichen Nachuntersuchungszeitraum von 15,1 Monaten (3 Monate bis 87 Monate) gibt Tabelle 1. Funktionelle Beeinträchtigungen durch eine mangelhafte Stabilität des Nasenklappenkomplexes beobachteten wir bei knapp einem Drittel unserer Patienten. Eine fehlerhafte Resektion des kaudalen Knorpelgerüstes ist häufig gefolgt von einer unkontrollierten postoperativen Schrumpfung des Weichgewebes. Dadurch kann der Nasenklappenkomplex in seiner Funktion erheblich beeinträchtigt werden. Die resultierende Instabilität der Nasenflügel erkennt man schon bei der Palpation. Der Kollaps der Nasenflügel tritt gelegentlich bei normaler Nasenatmung, bei einem Drittel der Patienten aber bei forcierter Inspiration auf [1].

Das Knorpeltransplantat der Wahl ist Septumknorpel

In der Literatur ist das falsche Konzept einer Überresektion der Flügelknorpel mit den ästhetischen und funktionellen Nachteilen bekannt. Pedroza et al. [2] beschrieben bei 60 Prozent eine Dysfunktion der äußeren Nasenklappe, bei 57 Prozent eine Deformierung der Nasenflügel, in 75 Prozent eine ungenügende Konturierung der Nasenspitze und in 62 Prozent einen Verlust der Projektion. Diese mündet – wie beschrieben – meist in einer Papageienschnabeldeformität. Um diese Einschränkungen zu beheben, werden verschiedene Techniken vorgeschlagen: So etwa die Verwendung von Knorpeltransplantaten aus der Ohrmuschel [2], Knorpeltransplantate aus dem Septum als Batten Grafts [3], Spreizknorpeltransplantate aus Septumknorpel [4] oder ankerförmige Knorpeltransplantate, die sowohl aus dem Septum als auch aus der Concha gewonnen werden können [5].

Das Knorpeltransplantat der Wahl ist Septumknorpel. Dieser ist am leichtesten zu gewinnen, zudem lassen sich damit die zarten Strukturen der Flügelknorpel am besten nachbilden. Constantian bevorzugt ebenfalls Septumknorpel oder Lamina perpendicularis zur Abstützung des Nasenflügels [6], Pedroza et al. hingegen bevorzugen Ohrknorpeltransplantate [2]. Unserer Meinung nach ist Concha-Knorpel weniger geeignet, weil dieser von Natur aus eine gebogene Kontur aufweist, brüchiger ist, meist etwas dicker und schwieriger zu formen.

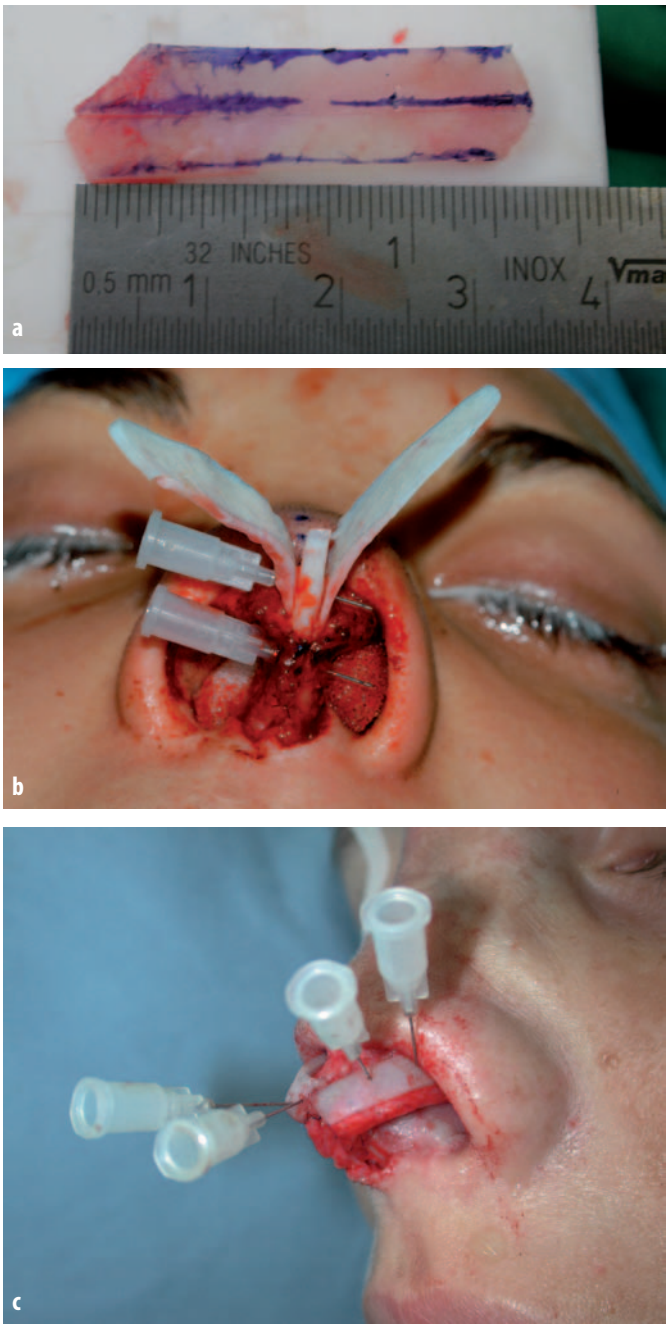

Abb. 2 Operationstechnik: **a)** Gewinnen der benötigten Knorpelstreifen aus einem Stück Septumknorpel. **b)** Die Knorpelstreifen werden medial zwischen den Crura medialia und dem Columella strut fixiert. **c)** Nach dem Ausdünnen des Knorpels im Bereich des Crus intermedius wird die gewünschte Position der neuen lateralen Flügelknorpel zunächst mit dünnen Kanülen fixiert.

Laut Daniel ist zwangsläufig für eine ideale ästhetische Nasenspitzenformung eine entsprechend gute anatomische Konfiguration notwendig [7]. Wir denken, dass eine anatomische Konfiguration nicht nur für die Ästhetik von entscheidender Bedeutung ist, sondern auch für die Funktion.

Die neuen Flügelknorpel müssen im Bereich des Crus intermedius besonders flexibel sein

Die Revision führen wir über einen offenen Zugang durch. Wir bevorzugen die Rekonstruktion des gesamten Flügelknorpels in anatomischer Form mit Hilfe der Bending-Technik [1]. Wenn noch ausreichend Septumknorpel vorhanden ist, werden unter Belassung eines stabilen Septumrahmens zwei vier bis fünf Millimeter breite, möglichst lange Knorpelstreifen gewonnen (Abb. 2a) und gleichzeitig ein dritter, kurzer Knorpelstreifen, der später als Columella strut verwendet wird. Die neuen Flügelknorpel müssen im Bereich des Crus intermedius besonders flexibel sein, um eine entsprechende Domkonfiguration zu erreichen. Man dünnt daher den Knorpel an dieser Stelle mit einer Fräse oder mit dem Skalpell aus, bis er ausreichend biegsam ist. Die Knorpelstreifen werden am Übergang vom Crus mediale zum Crus intermedius fixiert (Abb. 2b). Zunächst wird mit dünnen Kanülen eine ideale Konfiguration festgelegt (Abb. 2c) und der Teil des Transplantats, der das Crus laterale ersetzt, mit kurzen Kanülen auf der Vestibulumhaut fixiert. Die definitive Fixierung erfolgt mit nicht resorbierbaren 6-0-Nähten. Wenn beide Seiten auf diese Weise rekonstruiert wurden, setzt man den dritten Knorpelstreifen als Columella strut ein, an dem die Crura medialia bzw. das rekonstruierte kaudale Knorpelgerüst fixiert werden. Durch transdomale Nähte wird die Nasenspitze definiert und mit einer „spanning suture“ die laterale Konfiguration der Nasenflügel (Flaring) festgelegt. Eine „tip suspension suture“ fixiert über eine zusätzliche Schlinge an die Septumoberkante die Nasenspitze und verhindert so ein späteres Absinken.

Tabelle 1 Prä- und postoperative Evaluation der Deformitäten und Funktionsstörungen

Diagnose	Präoperativ	Verbesserung postoperativ	Keine Verbesserung postoperativ
Definition Nasenspitze			
Fehlende Definition	21 (22)	21 (100)	0
Asymmetrie	67 (70)	64 (96)	3 (4)
Deviation	21 (22)	17 (81)	4 (19)
Projektion Nasenspitze			
Unterprojektion	43 (45)	43 (100)	0
Rotation Nasenspitze			
Überrotation	3 (3)	3 (100)	0
Ptose	7 (7)	6 (86)	1 (14)
Nasenflügeldeformität			
Pinching	37 (39)	37 (100)	0
Retraktion	28 (29)	25 (89)	3 (11)
Dysfunktion externe Nasenklappe	32 (33)	32 (100)	0
Papageienschnabeldeformität	42 (44)	42 (100)	0
Kurznase	21 (22)	21 (100)	0

Anzahl (%), Patienten insgesamt: 96

Bei der Rekonstruktion des zerstörten kaudalen Knorpelgerüstes handelt es sich um einen sehr komplexen Eingriff

Sollte nach einer Voroperation nicht mehr genügend Septumknorpel vorhanden sein, verwenden wir Rippenknorpel und gehen prinzipiell genauso vor. Schwierig ist dann allerdings die Biegung des Knorpels im Dombereich, besonders wenn der Rippenknorpel bei älteren Personen stärker kalzifiziert ist. In diesen Fällen führen wir eine Domedivision-Technik durch, indem wir die für die Rekonstruktion verwendeten Knorpelstreifen im Dom durchtrennen und dann im Sinne von Kridel miteinander vernähen [8] (Abb. 3). In derselben Weise verfahren wir mit Septumknorpel, wenn dieser bei dem Versuch, den Dom neu zu bilden, bricht. Die Formung des Knorpelgerüstes aus Conchaknorpel ist aufgrund der vorgegebenen Biegung und der geringeren Flexibilität deutlich schwieriger, wird aber prinzipiell nach derselben Methode durchgeführt. Sollten das Crus inter-


a
b
c
d
e
f
g
h
i

Abb. 3 a, b, c) 46jährige Patientin nach drei auswärtigen Voroperationen mit Zerstörung des kaudalen Knorpelgerüstes. Präoperativ zeigen sich eine Papageienschnabeldeformität, eine asymmetrische plumpe Nasenspitze mit Deviation und eine Abweichung der Nasenachse. **d, e)** Intraoperativer Befund. Die Crura lateralia und intermedia sind zerstört. **f)** Rekonstruktion des kaudalen Knorpelgerüstes mit Rippenknorpel, Domedivision-Technik, Spanning Suture und Tip Suspension Suture, Tip Graft. **g, h, i)** Ergebnis acht Monate postoperativ.

medius und ein kurzer Stumpf des Crus laterale noch vorhanden sein, hat sich auch die Rekonstruktion des fehlenden Anteils mit batten grafts bewährt.

Bei der Rekonstruktion des zerstörten kaudalen Knorpelgerüstes handelt es sich um einen sehr komplexen Eingriff, der vom Operateur viel Erfahrung verlangt. In der Literatur wird bei derartigen Rekonstruktionen eine Revisionsrate von 23 Prozent beschrieben [9], in unserem eigenen Krankengut führten wir in zehn Prozent eine Nachkorrektur durch.

Das Problem besteht prinzipiell darin, dass eine schmalere Nasenspitzenform bei einer dicken Haut eigentlich nur durch eine Vergrößerung der Projektion erreicht werden kann, damit sich die dicke Haut der Nasenspitze besser ausspannt. Das führt aber zu einer Vergrößerung der Nase, was in der Regel das Gegenteil vom Wunsch der Patienten ist [1]. Eine übermäßige bis komplette Resektion der lateralen Flügelknorpel führt wie ausgeführt nicht zu der erhofften Verschmälerung der Nasenspitze.

Literatur

1. Gubisch W, Eichhorn-Sens J (2008) Overresection of the lower lateral cartilages: a common conceptual mistake with functional and aesthetic consequences. Aesthetic Plast Surg, Nov 27. [Epub ahead of print]
2. Pedroza F, Anjos GC, Patrocinio LG, Barreto JM, Cortes J, Quessep SH (2006) Seagull wing graft. A technique for replacement of lower lateral cartilages. Arch Facial Plast Surg 8: 396–40
3. Toriumi DM, Josen J, Weinberger M, Tardy ME Jr (1997) Use of alar batten grafts for correction of nasal valve collapse. Arch Otolaryngol Head Neck Surg 123: 802–808
4. Gunter JP, Rohrich J (1992) Correction of the pinched nasal tip with alar spreader grafts. Plast Reconstr Surg 90: 821–829
5. Juri J, Juri C, Grilli DA, et al (1988) Correction of secondary nasal tip and alar and/or columellar collapse. Plast Reconstr Surg 82: 160–165
6. Constantian MB (1994) The incompetent external nasal valve: Pathophysiology and treatment in primary and secondary rhinoplasty. Plast Reconstr Surg 93: 919–913
7. Daniel RK (1992) The nasal tip: anatomy and aesthetics. Plast Reconstr Surg 89: 216–224
8. Kridel RW, Yoon PJ, Koch RJ (2003) Prevention and correction of nasal tip bossae in rhinoplasty. Arch Facial Plast Surg 5: 416–422
9. Kamer FM, McQuown SA (1988) Revision rhinoplasty: analysis and treatment. Arch Otolaryngol Head Neck Surg 114: 257–266

Dr. med. Jacqueline Eichhorn-Sens
Marienhospital Stuttgart (Ärztlicher Direktor: Prof. Dr. med. W. Gubisch)
Böheimstraße 37, 70199 Stuttgart
eMail: info@dr-eichhorn-sens.de

In Anlehnung an einen Vortrag auf der 39. Jahrestagung der DGPRÄC,
13. Jahrestagung der VDÄPC, 46. Jahrestagung der ÖGPÄRC, 2. bis 4. Oktober 2008 in Stuttgart

HYLASE® „DESSAU“

Therapiebeschleunigung und -optimierung mit Spreading-Effekt

Effektiv, schnell, schonend mit dem Spreading-Effekt:





- mindert die Viskosität der interzellulären Kittsubstanz
- erhöht die Membrandurchlässigkeit und die Gefäßpermeabilität
- beschleunigt die Resorption von Flüssigkeiten nach subkutanen und intramuskulären Injektionen
- beschleunigt die Verteilung und Resorption von paravasal ausgetretenen Flüssigkeiten
- **Vielseitig einsetzbar!**
  u. a. in den Bereichen: Ophthalmologie, Anästhesie, Onkologie, Allgemeinmedizin, Chirurgie und Dermatologie.

Service für Ärzte



Gerne senden wir Ihnen die Broschüre HYLASE® „DESSAU“ mit detaillierten und aktuellen Informationen zu.
Jetzt kostenlos bestellen:

- **fax +49 (0) 38351 76-48**

RIEMSER

RIEMSER Arzneimittel AG | An der Wiek 7 | 17493 Greifswald – Insel Riems
fon +49 (0) 38351 76-0 | fax +49 (0) 38351 76-48

www.RIEMSER.com

HYLASE® „DESSAU“ 150 I.E., HYLASE® „DESSAU“ 300 I.E, HYLASE® „DESSAU“ 1500 I.E, HYLASE® „DESSAU“ 150 I.E. Kombi, Pulver mit und ohne Lösungsmittel zur Herstellung einer Injektionslösung. Zusammensetzung: Eine Durchstechflasche enthält Pulver zur Herstellung einer Injektionslösung: Wirkstoff Pulver: Hyaluronidase 150 I.E., 300 I.E., 1500 I.E.. Eine Ampulle Lösungsmittel in der Kombi-Packung enthält: Wirkstoff Lösungsmittel: 0,9 % Natriumchlorid. Enthält Natriumchlorid. Anwendungsgebiete: HYLASE® „DESSAU“ 150 I.E., 300 I.E: Ophthalmologie: Kombination von HYLASE® „DESSAU“ 150 I.E. mit Lokalanästhetika bei Injektions- Anästhesie-Techniken (peribulbär, retrobulbär, sub-Tenon's) für ophthalmochirurgische Eingriffe, Therapie der postoperativen Erhöhung des inneren Augendruckes. Zur Behandlung von Gewebeschäden bei versehentlich paravasal verabreichten Kanzerostatika: Antidot bei Paravasaten von Vinca-Alkaloiden (z. B. Vincristin, Vinblastin, Vindesin, Vinorelbin), Epipodophyllotoxinen (z. B. Etoposid, Teniposid) sowie von Paclitaxel. Lokalanästhesie: Zusatz von HYLASE® „DESSAU“ 150 I.E., 300 I.E zu Lokal- und Leitungsanästhesien bei kleineren chirurgischen Eingriffen: Vergrößerung des schmerzunempfindlichen Bezirkes, schnellerer Wirkungseintritt des Lokalanästhetikums, Verringerung der postoperativen Schmerzen. Resorptionsbeschleunigung großer Flüssigkeitsmengen: als Notfall-Behandlung bei versehentlich paravasal ausgetretenen und potentiell gewebsschädigend wirkenden Flüssigkeiten (z. B. Nähr- oder Elektrolyt-Lösungen, Antibiotika, Kontrastmitteln u.ä.), zur Reduktion interstitieller Ödeme, bei Hypodermoclysis, wenn schnell, oder mehr als 1 l an einem Infusionsort oder mehr 2- 3 l/24 h infundiert werden sollen. Resorptionsbeschleunigung von s.c. oder i.m. applizierten Arzneimitteln, bessere Verteilung im Zielgewebe: HYLASE® „DESSAU“ 300 I.E: Chirurgie/Orthopädie: zur i.v. Applikation bei akuten Stadien von Paratendinitis crepitans, Periarthritis humeroscapularis, Epicondylitis humeri, Condylitis tibiae, Styloiditis radii, Punktion zähflüssiger Pleuraund Gelenkergüsse, Reduktion von Gelenksteifen nach suprakondylären Frakturen. HYLASE® „DESSAU“ 1500 I.E: Ophthalmologie: Kombination von HYLASE® „DESSAU“ 1500 I.E. mit Lokalanästhetika bei Injektions- Anästhesie-Techniken (peribulbär, retrobulbär, sub-Tenon's) für ophthalmochirurgische Eingriffe, Therapie der postoperativen Erhöhung des inneren Augendruckes. Allgemeinmedizin: zur Behandlung von Gewebeschäden bei versehentlich paravasal verabreichten Kanzerostatika, Zusatz für Lokal- und Leitungsanästhesien bei kleineren chirurgischen Eingriffen, zur Resorptionsbeschleunigung bei subkutanen oder intramuskulären Infusionen großer Flüssigkeitsmengen. Chirurgie/Orthopädie zur i.v. Applikation bei akuten Stadien von Paratenonitis crepitans, Periarthritis humeroscapularis, Epicondylitis humeri, Condylitis tibiae und Styloiditis radii, Punktion zähflüssiger Pleura-und Gelenkergüsse, Reduktion von Gelenksteifen nach suprakondylären Frakturen. Gegenanzeigen: 150 I.E., 300 I.E., 1500 I.E. darf nicht angewendet werden bei Patienten mit bekannter Überempfindlichkeit gegen Hyaluronidase oder Rinderproteine. HYLASE® „DESSAU“ 150 I.E., 300 I.E., 1500 I.E. darf nicht angewendet werden bei Patienten mit angeborenen Herzfehlern, venösem Stau oder Schocksymptomen. Bei Plasmainfusionen darf HYLASE® „DESSAU“ 150 I.E., 300 I.E., 1500 I.E. nicht angewendet werden, wenn die Serumproteinwerte des Patienten unter 5,5 g % (55 g / l) liegen. HYLASE® „DESSAU“150 I.E. darf wegen der Gefahr der Ausbreitung der Infektion nicht bei Patienten mit einer Infektion angewandt und nicht in ein infiziertes Areal injiziert werden. HYLASE® „DESSAU“ 150 I.E., 300 I.E., 1500 I.E. darf nicht zur Reduktion von Schwellungen verwandt werden/ nicht in Schwellungen injiziert werden, die durch Stiche oder Bisse hervorgerufen wurden. Da keine Langzeituntersuchungen an Tumorpatienten vorliegen und daher derzeit ein erhöhtes Mestastasierungsrisiko nicht mit Sicherheit auszuschließen ist, soll HYLASE® „DESSAU“ 150 I.E. , 300 I.E., 1500 I.E. nicht bei Krebspatienten angewandt werden (Ausnahme: als Antidot bei Zytostatika-Paravasaten!) drittes Trimester der Schwangerschaft, Stillzeit. Nebenwirkungen: Bei den Häufigkeitsangaben zu Nebenwirkungen werden folgende Kategorien zugrunde gelegt: Sehr häufig (≥ 1/10), häufig (≥ 1/100 bis < 1/10), gelegentlich (≥ 1/1.000 bis < 1/100), Selten (≥ 1/10.000 bis < 1/1.000) sehr selten (<1/10.000). Nicht bekannt (Häufigkeit auf Grundlage der verfügbaren Daten nicht abschätzbar) Erkrankungen des Immunsystems: Selten kann es nach Applikation von HYLASE® „DESSAU“ 150 I.E. 300 I.E., 1500 I.E. zu allergischen Reaktionen kommen, die in seltenen Fällen mit einer Schocksymptomatik einhergehen. Die Häufigkeit von Allergien, zu denen Anaphylaxie-ähnliche Reaktionen gehören ist unter 0,1%. Dabei können folgende Symptome auftreten: Brustschmerzen oder -enge, Schwindelgefühl, schneller Herzschlag oder „rasendes“ Herz, Kurzatmigkeit oder Schwierigkeiten bei Atmen, Hautausschlag, Urtikaria oder Jucken, Anschwellen von Gesicht, Lippen, Hals, Ohren, Armen oder Beinen, Halsenge, geringfügige Entzündungen, Rötungen oder Schmerzen, Übelkeit oder Erbrechen. Allgemeine Erkrankungen und Beschwerden am Verabreichungsort: Durch Hyaluronidase-Anwendung können bestehende Infektionen verstärkt werden. In seltenen Fällen kommt es zu Temperaturerhöhung, Zahnlockerung oder verstärkter Menstruationsblutung. Über unangenehme Injektionsschmerzen bei der Anwendung von Hyaluronidase wurde in Einzelfällen berichtet. Hinweise auf Notfallmaßnahmen, Symptome und Gegenmittel: Die Notfallmaßnahmen/Gegenmittel richten sich nach den durch die Nebenwirkung aufgetretenen Symptomen.

Symptome	Gegenmaßnahmen
Subjektive Beschwerden (Nausea usw.)	Injektionsunterbrechung
Hauterscheinungen (Flush, Urtikaria usw.)	Antihistaminika
Tachykardie, RR-Abfall (<90 mm Hg syst.)	Kortikosteroide i.v. (z. B. 100 bis 200 mg Prednisolon)
Dyspnoe, Schock	Adrenalin-Tropf, Sauerstoff, hochdosierte Kortikosteroide i.v. (bis 1 g Prednisolon), Volumenauffüllung
Herz- oder Atemstillstand	Reanimation

RIEMSER Arzneimittel AG | An der Wiek 7 | 17493 Greifswald-Insel Riems | fon +49 +(0) 38351 76-0 | fax +49 (0) 38351 76-48 | e-mail: info@RIEMSER.de; Stand der Information: 03/2008, Verschreibungspflichtig

Rekonstruktion von Defekten im Vulvabereich

Dietmar Ulrich, Franziska Ulrich, Norbert Pallua

Die Inzidenz von atypischen Veränderungen und Malignomen im Vulvabereich ist in den letzten Jahren vor allem bei jüngeren Patientinnen zunehmend. Ihre Exzision kann zu erheblichen Defekten führen. Neben Tumorerkrankungen können Defekte auch durch Unfälle oder eine nekrotisierende Fasziitis bedingt sein, die gegenwärtig durch Intimrasuren und Intim-Piercings gehäuft auftritt [2]. Auch narbige Verziehungen nach Episiotomien oder Verbrennungen können zu korrekturbedürftigen Befunden führen. Die Rekonstruktion derartiger ausgedehnter Defekte im Vulvabereich und der angrenzenden Perinealregion ist als besondere plastisch-chirurgische Herausforderung einzustufen. Neben funktionellen Beeinträchtigungen durch narbige Verziehungen können bei den Patientinnen nach einem nicht zufriedenstellenden kosmetischen Ergebnis psychische Probleme mit sexuellen Störungen auftreten. Rekonstruktive Maßnahmen von Defekten der Vulva und Vagina sind noch immer keine Routineeingriffe: Während eine Vielzahl von Publikationen zur Rekonstruktion einer weiblichen Brust nach Mammakarzinom zur Verfügung steht, finden sich nur wenige Arbeiten zur Wiederherstellung einer weitgehend physiologischen Anatomie von Vulva und Scheide [22]. Der primäre Verschluss von Defekten nach partieller oder totaler Vulvektomie durch Adaptation der perivulvären Haut mit der Mukosa der Vagina stellt in der operativen Gynäkologie noch immer die am häufigsten angewandte Operation dar [18]. Durch rekonstruktive Maßnahmen kann die Morbidität nach Vulvaoperationen jedoch deutlich vermindert werden [11].

Fasziokutane Lappenplastiken haben sich in letzter Zeit zunehmend als Methode der Wahl herausgestellt

In der Vergangenheit wurden Defekte nach einfacher oder radikaler Vulvektomie insbesondere durch Adaptation der Wundränder [21], Spalthauttransplantation [17], lokale [9] oder myokutane Lappenplastiken des M. gracilis [13], M. tensor fasciae latae [5], M. rectus abdominis [19] oder M. rectus femoris [4] wiederhergestellt. Fasziokutane Lappenplastiken haben sich gegenüber myokutanen Lappen in den letzten Jahren zunehmend als Methode der Wahl herausgestellt, da das vermehrte Auftragen von Muskellappen und die Narben am Oberschenkel oder Bauch von den Patientinnen häufig als störend empfunden werden [12, 23]. Bei tiefen Gewebsdefekten besteht jedoch noch immer die Indikation zu myokutanen Lappenplastiken [22].

Bei kleinen Defekten (Abb. 1) kann nach Unterminierung des umgebenden Gewebes ein Wundverschluss im Sinne von Vorschublappenplastiken erfolgen. Die Transplantation von Spalthaut bietet sich nach partieller oder kompletter „Skinning Vulvektomie“ bei In-situ-Karzinomen der Vulva an, wenn Defekte im Dermisniveau entstehen. Verbesserte Einheilungsraten lassen sich bei ausgedehnten Transplantationen durch die Verwendung eines Vakuumschwammsystems für einige Tage erzielen [7]. Die funktionellen und ästhetischen Ergebnisse nach Rekonstruktion eines oberflächlichen Vulvadefektes durch Spalthauttransplantate sind insgesamt meist zufriedenstellend bis gut und bieten sich insbesondere bei adipösen Problempatienten an, bei denen lokale Lappen-

plastiken gehäuft mit Wundheilungsstörungen einhergehen. Ansonsten bevorzugen wir auch bei derartigen Defekten einen Verschluss durch sensible Lappenplastiken.

Häufig sind für einen Defektverschluss Kombinationen verschiedener Lappenplastiken erforderlich

Grundsätzlich sollten zur Rekonstruktion im Bereich der Vulva-Lappen gewählt werden, die ein gut vaskularisiertes Gewebestück ähnlicher Dicke in den Defekt bringen, möglichst sensibel sind, ein natürliches Erscheinungsbild hervorrufen und eine Wiederherstel-





Abb. 1a, b Malignes Melanom der Vulva. **a)** Befund nach Exzision mit Sicherheitsabstand. **b)** Ergebnis zwei Monate postoperativ nach Defektverschluss mit einer Vorschublappenplastik.





Abb. 2, b Vulväre intraepitheliale Neoplasie (VIN) Grad III. **a)** Befund nach Exzision. **b)** Ergebnis fünf Monate postoperativ nach Defektverschluss durch bilaterale Transpositionslappen und Vorschublappen.

lung der Funktion gewährleisten [18]. Häufig sind für einen Defektverschluss Kombinationen verschiedener Lappenplastiken erforderlich (Abb. 2, 3). Falls lokale Lappen zur Rekonstruktion von über die Mittellinie hinausreichenden Defekten gewählt werden, sollten zwei oder mehr semivulväre Lappen angewandt werden. Zur anatomischen Rekonstruktion der posterioren Vulva (Perineum, Commissura posterior), der großen Schamlippen und des Vestibulum vaginae bieten sich axial gestielte fasziokutane Insellappen an, die auf der A. pudenda interna basieren [8, 14, 24]. Wir bevorzugen dabei einen bilateralen fasziokutanen VY-Vorschublappen, der auch geeignet ist, größere Defekte im Bereich der Vulva zu verschließen (Abb. 4). Der Lappen wird seitlich des Defektes angezeichnet. Bei einer mehr posterior gelegenen Lokalisation kommt die Blutversorgung über die terminalen Äste der A. perinealis superficialis, die ein Endast der A. pudenda interna ist. Im Falle einer größeren Ausdehnung beinhaltet der Lappen außerdem den R. descendens der A. glutaea inferior. Bei einer vornehmlichen Lokalisation im ventralen Bereich erfolgt die Blutversorgung über extragenitale Perforatoren des Gefäßsystems der A. obturatoria und A. femoralis. Sensibilität ist in einem unterschiedlichen Ausmaß bei jedem Lappendesign gewährleistet. Die Unterminierung zum Wundverschluss ist im Vergleich zu anderen fasziokutanen Lappenplastiken gering, so dass weniger häufig Wundheilungsstörungen auftreten.

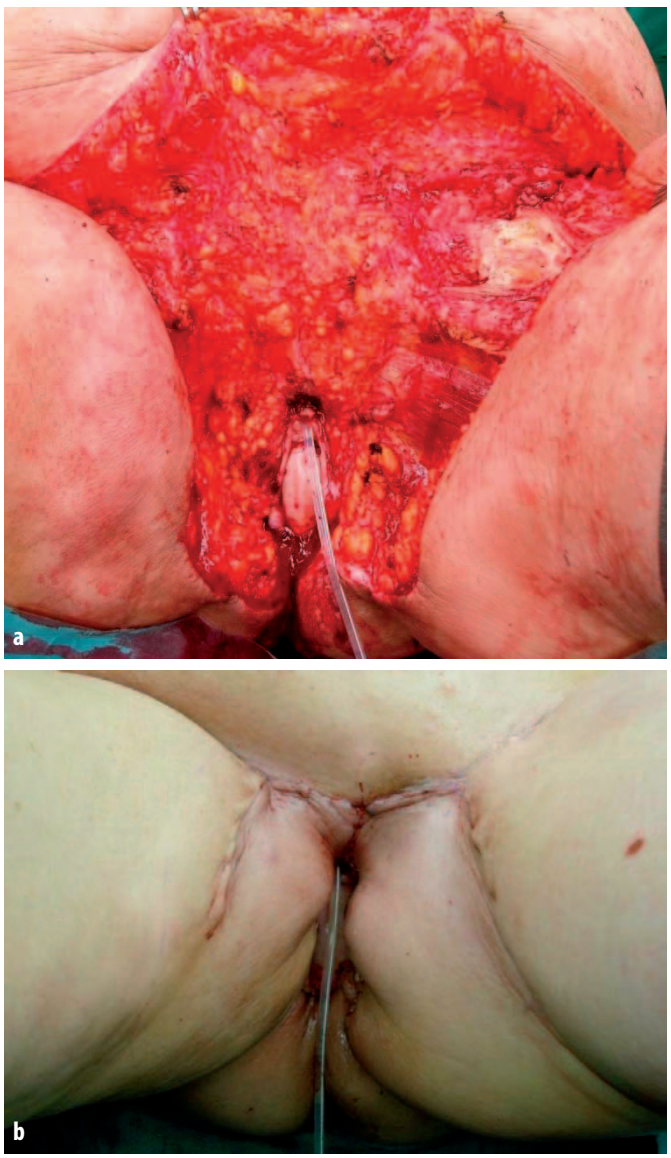

Abb. 3a, b Vulvakarzinom FIGO-Stadium IVB mit Behandlung unter palliativen Gesichtspunkten. **a)** Defekt nach Tumorresektion. **b)** Frühes postoperatives Ergebnis nach Defektverschluss durch bilaterale fasziokutane Oberschenkellappen und abdominellen Vorschublappen.

Der am häufigsten angewandte myokutane Lappen zur Rekonstruktion der Vulva ist der M.-gracilis-Lappen

Erst wenn die Tiefe eines Defektes einen dickeren Lappen erfordert oder das Ausmaß der Exzision so ausgedehnt ist, dass ein lokaler kutaner oder fasziokutaner Lappen nicht mehr ausreichend ist, finden myokutane Lappenplastiken Anwendung [22]. Der am häufigsten angewandte myokutane Lappen zur Rekonstruktion der Vulva ist der M.-gracilis-Lappen [13]. Der M. gracilis mit der Haut des medialen Oberschenkels ist für größere Defekte der zentralen Vulva und unteren Vagina geeignet. Für Gewebeverluste, die vorwiegend von der Leiste über die Vulva und das untere Vaginadrittel bis zum Perineum reichen – also Defekte, wie sie nach klassischer radikaler Vulvektomie auftreten, eignet sich der M. tensor fasciae latae mit der Haut des lateralen Oberschenkels [5, 6]. Für Defekte der dorsalen Vulva und des Perineums einschließlich der Sakralhöhle nach hinterer Exenteration ist der M. gluteus maximus mit der Haut der Hinterfläche des Oberschenkels geeignet [10, 16]. Ein distal gestielter vertikaler myokutaner M.-rectus-abdominis-(VRAM)Lappen kann zur Rekonstruktion des Beckenbodens nach totaler Exenteration verwendet

werden. Der Lappen eignet sich auch zur Rekonstruktion der Scheidenhinterwand und von Vulvadefekten [19, 20] (Abb. 5). Eine Alternative bei ausgedehnten Defekten im Vulvabereich stellt bei konstitutionell geeigneten Patienten ein gestielter Deep Inferior Epigastric Artery Perforator (DIEAP)-Lappen dar [15]. Bei Rezidiven eines Vulvakarzinoms oder sehr ausgedehnten Defekten nach nekrotisierender Fasziitis ist gelegentlich die Rekonstruktion mittels freier Lappenplastik erforderlich. Hier bietet sich beispielsweise ein M.-latissimus-dorsi-Lappen an, der an die A. epigastrica inferior und eine zugehörige Begleitvene angeschlossen werden kann [22].

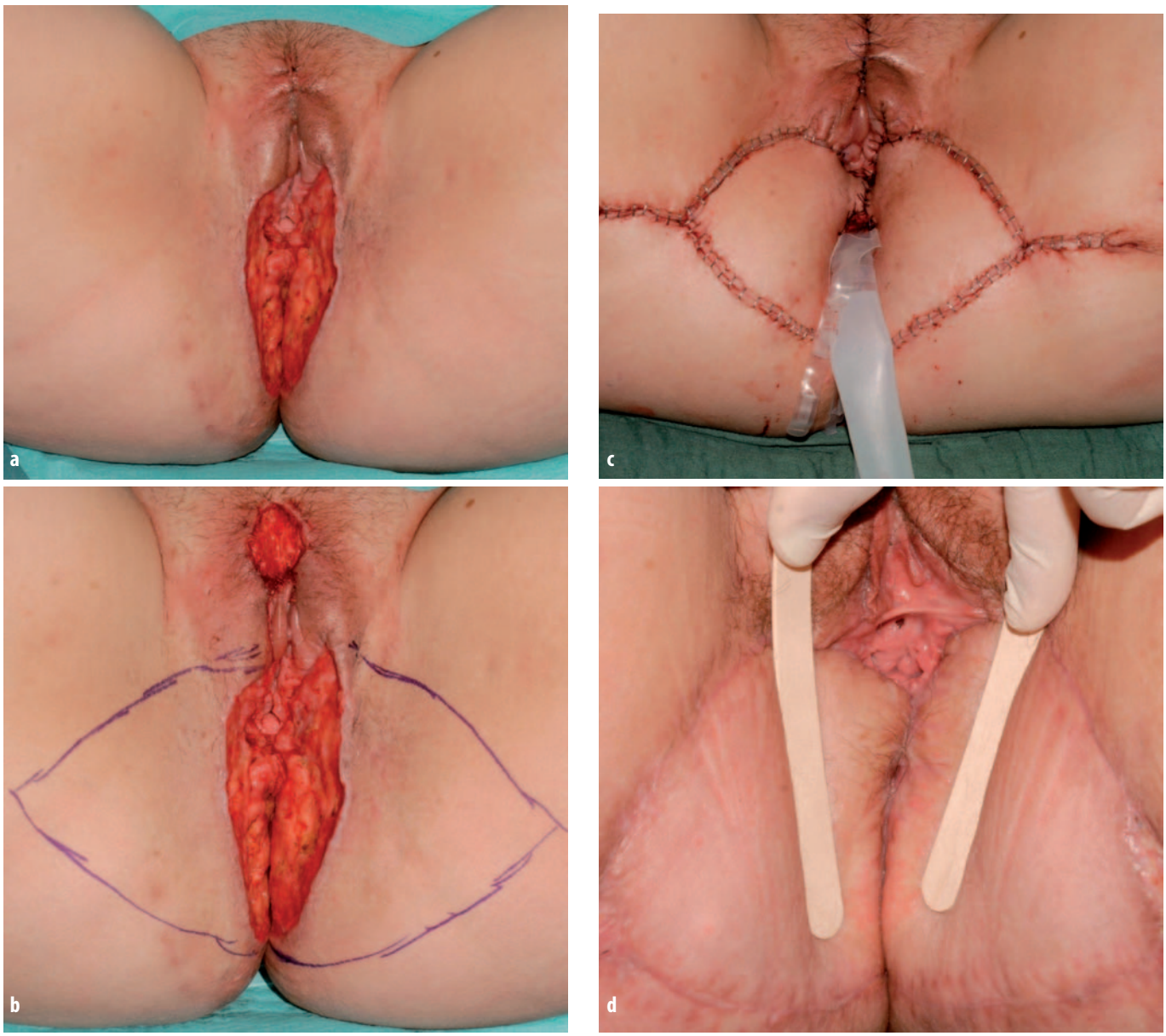

Abb. 4a–d Vulväre intraepitheliale Neoplasie (VIN) Grad III. **a)** Befund nach Resektion. **b)** Planung eines bilateralen fasziokutanen VY-Lappens. **c)** Unmittelbares postoperatives Ergebnis mit temporärer Stuhlableitung zur Infektionsprophylaxe. **d)** Ergebnis drei Wochen postoperativ.

Retrospektive Arbeit untersucht Ergebnisse bei 39 Patientinnen, die sich einer Rekonstruktion im Vulvabereich unterzogen hatten

Im Rahmen einer retrospektiven Arbeit haben wir die funktionellen und ästhetischen Ergebnisse bei Patientinnen nach Vulvarekonstruktion kürzlich nachuntersucht. In die Arbeit wurden 39 Patientinnen eingeschlossen, die sich im Zeitraum Januar 2005 bis August 2008 einer Rekonstruktion im Vulvabereich unterzogen hatten. Das Durchschnittsalter der Patientinnen betrug 43 ± 15 (16–78) Jahre. 18 der Patientinnen rauchten, sechs litten an einem Diabetes mellitus, 20 waren übergewichtig (BMI > 30). Vier Frauen hatten nach vorangegangener Bestrahlung eines Vulvakarzinoms ein schmerzhaftes Sklerödem. 15 Patientinnen litten an einer vulvären intraepithelialen Neoplasie (VIN) Grad 3, die eine „Skinning Vulvektomie“ erforderte. 13 Patientinnen hatten ein Vulvakarzinom, das zunächst mittels radikaler Vulvektomie behandelt wurde. Zwei Frauen wiesen kutane Vulvametastasen auf, die lokal exzidiert wurden. Bei sieben Patientinnen lagen ausgedehnte Weichgewebsdefekte nach einer nekrotisierenden Fasziitis vor. Zwei Patientinnen unterzogen sich einer Rekonstruktion nach Exzision eines malignen Melanoms. Bei acht Patientinnen wurde nach „Skinning Vulvektomie“ eine Spalthauttransplantation, bei sieben ein Defektverschluss durch lokale Lappenplastiken durchgeführt. Die über das Dermisniveau hinausgehenden Defekte wurden mit fasziokutanen Lappenplastiken (n = 10), myokutanem M.-gracilis-Lappen (n = 7), vertikalem M.-rectus-abdominis-(VRAM)Lappen (n = 4) und freiem M.-latissimus-

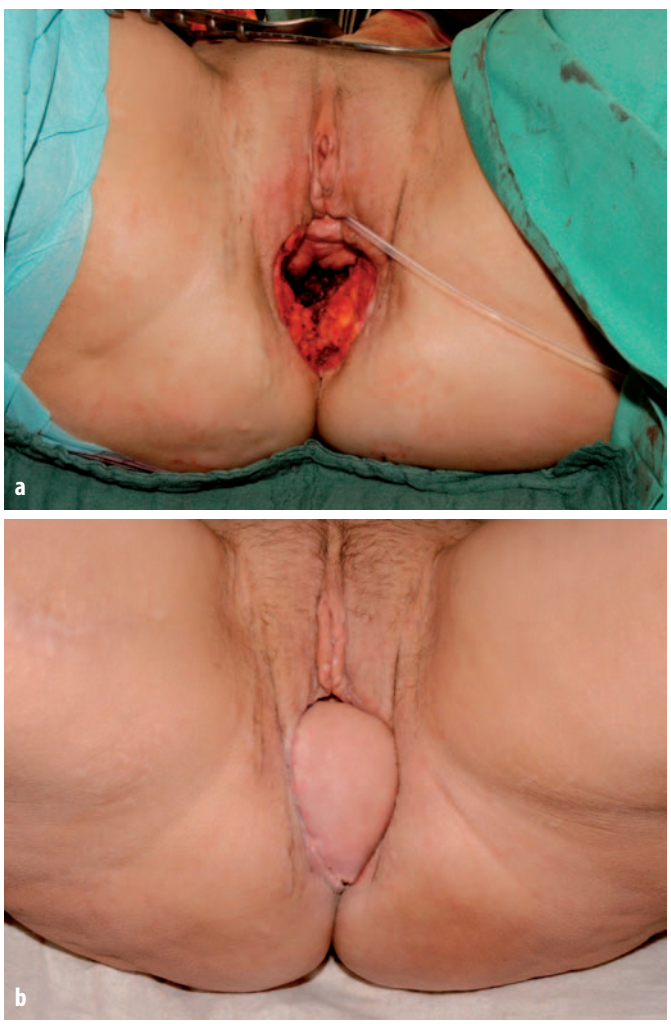



Abb. 5a–c Situation nach Rektumkarzinom mit Resektion der Scheidenhinterwand. **a)** Defekt nach sekundärem Aufrichten der Scheidenvorderwand und Resektion einer Narbenplatte perineal. **b)** Defektverschluss durch vertikalen myokutanen M.-rectus-abdominis-(VRAM)Lappen mit Rekonstruktion der Scheidenhinterwand. **c)** Detailaufnahme der Vagina

dorsi-Lappen (n = 3) gedeckt. Bei zehn Patientinnen kam es im Bereich der Wundränder im postoperativen Verlauf zu leichten Wundheilungsstörungen, die unter konservativer Therapie abheilten. Sensibilitätsstörungen wurden von sechs Patientinnen berichtet. Narbige Verziehungen, die eine Korrekturoperation erforderten, waren bei fünf Patientinnen gegeben. Anhaltende psychische Probleme mit sexuellen Störungen wurden von 14 Patientinnen, trotz zumeist guten ästhetischen Ergebnisses, berichtet. Bei einer Patientin kam es nach doppelseitigem VY-Lappen zu narbig bedingten Defäkationsstörungen, die eine operative Korrektur erforderten.

Das erhöhte Risiko für Wundheilungsstörungen erfordert besondere perioperative Maßnahmen

Die Komplikationsrate von rekonstruktiven Maßnahmen im Vulvabereich ist damit im Vergleich zu anderen Lokalisationen erhöht. Dies wird auch von anderen Autoren berichtet [9–11, 18, 23]. Durch Sekretion der exokrinen vaginalen Drüsen kann es zu einer Kontamination der Wunde kommen. Signifikante Komorbiditäten des Patientengutes tragen fernerhin zu der erhöhten Komplikationsrate bei. So wiesen Weikel et al. im Rahmen einer retrospektiven Studie an 207 Patientinnen nach, dass das Auftreten von Wundheilungsstörungen bei lokalen kutanen und fasziokutanen Lappenplastiken bei etwa 30 Prozent, nach myokutanen Lappen bei etwa 20 Prozent liegt [23]. Bei schmerzhaften Sklerödemen nach vorangegangener Bestrahlung im Bereich der Vulva und Lokalrezidiven sind die Ausgangsbedingungen für eine erfolgreiche Rekonstruktion per se verschlechtert [22]. Störungen der Kohabitationsfähigkeit werden durch ausgedehnte Wundheilungsstörungen mit sekundärer Wundheilung und Bildung narbiger Verziehungen hervorgerufen. Diese Narbenzüge können auch Störungen der Urinentleerung und Defäkation bedingen und müssen korrigiert werden.

Das auch von uns beobachtete erhöhte Risiko für Wundheilungsstörungen hat uns veranlasst, besondere perioperative Maßnahmen zu ergreifen. Bei mittleren bis großen Defekten im Vulvabereich beginnen wir 48 Stunden vor der geplanten Operation mit einer parenteralen Ernährung über einen zentralvenösen Zugang. Der Darm wird gründlich gereinigt, um eine spätere Kontamination der Operationswunde zu vermeiden. Abhängig von der Defektlokalisation verwenden wir zur Vermeidung von Wundkontaminationen durch Stuhlgang ein Ableitsystem (vgl. Abb. 4). Loperamid wird für fünf Tage verabreicht, zur antibiotischen Prophylaxe ein Cephalosporinantibiotikum in Kombination mit Metronidazol für mindestens fünf bis sieben Tage. Als Verbandsmaterial eignen sich Fettgaze und aufgeschüttelte Kompressen. Bettruhe empfehlen wir, abhängig vom Ausmaß der rekonstruktiven Maßnahme, für mindestens zwei bis fünf Tage, wobei die Lagerung in einem Druckentlastungsbett durchgeführt werden sollte. In Einzelfällen kann auch die Lagerung in einem Sandbett erforderlich sein. Die Umstellung auf Normalkost erfolgt ab dem sechsten postoperativen Tag. Bei sehr ausgedehnten Defekten oder ungünstiger Lokalisation mit Einbeziehung des Anoderms kann mitunter die präoperative Anlage eines temporären Stomas erforderlich sein.

Eine begleitende psychologische Betreuung der Patientinnen ist unbedingt empfehlenswert

Zusammenfassend können bei Rekonstruktionen im Vulvabereich zufriedenstellende bis sehr gute funktionelle und ästhetische Ergebnisse erzielt werden. Dennoch ist eine begleitende psychologische Betreuung der Patientinnen unbedingt empfehlenswert. Nach „Skinning Vulvektomie“ ist eine Spalthauttransplantation insbesondere bei Risikopatienten gut zur Rekonstruktion geeignet. Bei tieferen Gewebsdefekten sind neben lokalen Lappenplastiken und gestielten Muskellappen gelegentlich auch freie Lappenplastiken notwendig. Patientinnen profitieren dabei von einer guten interdisziplinären Zusammenarbeit zwischen plastischen Chirurgen, Gynäkologen und Viszeralchirurgen.

Ausführliche Rekonstruktionsmöglichkeiten für Defekte im Bereich der Vulva haben wir kürzlich in der 32. Ergänzungslieferung des Werkes „Plastische Chirurgie – Klinik und Praxis“ in dem Artikel „Rekonstruktionen im Bereich der Vulva“ beschrieben [22].

Literatur

1. Arkoulakis NS, Angel CL, DuBeshter B, Serletti JM (2002) Reconstruction of an extensive vulvectomy using the gluteus maximus fasciocutaneous V-Y advancement flap. Ann Plast Surg 49: 50–54

XEOMIN®, 100 LD_{50}-Einheiten, Pulver zur Herstellung einer Injektionslösung. **Wirkstoff:** Clostridium Botulinum Neurotoxin Typ A (150 kD), frei von Komplexproteinen. Verschreibungspflichtig! **Zusammensetzung:** Eine Durchstechflasche enthält: 100 LD_{50}-Einheiten Clostridium Botulinum Neurotoxin Typ A (150 kD), frei von Komplexproteinen, Albumin vom Menschen, Sucrose. (Aufgrund der unterschiedlichen LD_{50}-Testmethoden sind diese Einheiten spezifisch für Xeomin® und daher nicht auf andere Botulinumtoxin-Präparate übertragbar.) **Anwendungsgebiete:** Zur symptomatischen Behandlung von Blepharospasmus und einer zervikalen Dystonie mit überwiegend rotatorischer Komponente (Torticollis spasmodicus) bei Erwachsenen. **Gegenanzeigen:** Überempfindlichkeit gegenüber Botulinum Neurotoxin Typ A oder einem der sonstigen Bestandteile, generalisierte Störungen der Muskeltätigkeit (z. B. Myasthenia gravis, Lambert-Eaton-Syndrom). Vorliegende Infektion an der vorgesehenen Injektionsstelle. **Nebenwirkungen:** Können durch falsch platzierte Injektionen oder große Dosen hervorgerufen werden, die vorübergehend nahegelegene Muskelgruppen bzw. von der Injektionsstelle weiter entfernte Muskeln lähmen. Gewöhnlich treten Nebenwirkungen innerhalb der ersten Woche nach der Injektion auf und sind vorübergehend. Beschränkung auf das Gebiet um die Injektionsstelle möglich (z. B. lokale Schmerzen, Druckempfindlichkeit und/oder Blutergüsse im Bereich der Injektionsstelle). **Blepharospasmus:** Nebenwirkungen (Xeomin®): Häufig (≥1/100, <1/10): Ptosis, trockene Augen. Gelegentlich (≥1/1.000, <1/100): Parästhesien, Kopfschmerzen, Konjunktivitis, Mundtrockenheit, Exanthem, Muskelschwäche, Verletzungen. Weitere Nebenwirkungen (Klinisches Vergleichspräparat mit herkömmlichem Botulinumtoxin Typ A-Komplex): Häufig (≥1/100, <1/10): Keratitis superficialis punctata, Lagophthalmus, Augenreizung, Photophobie, Lakrimation. Gelegentlich (≥1/1.000, <1/100): Schwindel, Erschlaffung des Gesichtes, Keratitis, Ektropium, Diplopie, Entropium, visuelle Störungen, verschwommenes Sehen, Dermatitis, Schwäche der Fazialmuskeln, Müdigkeit. Selten (≥1/10.000, <1/1.000): Schwellung der Augenlider. Sehr selten (<1/10.000): Engwinkelglaukom, Ulcus corneae. **Torticollis spasmodicus:** Nebenwirkungen (Xeomin®): Häufig (≥1/100, <1/10): Dysphagie, Muskelschwäche, Rückenschmerzen. Gelegentlich (≥1/1.000, <1/100): Kopfschmerzen, Tremor, Augenschmerzen, Dysphonie, Diarrhoe, Mundtrockenheit, Erbrechen, Kolitis, Exanthem, Erythem, Pruritus, vermehrtes Schwitzen, Knochenschmerzen, Myalgie, Asthenie, Entzündung der Injektionsstelle, Druckschmerzhaftigkeit an der Injektionsstelle. Weitere Nebenwirkungen (Klinisches Vergleichspräparat mit herkömmlichem Botulinumtoxin Typ A-Komplex): Sehr häufig (≥1/10): Schmerz, lokale Schwäche. Häufig (≥1/100, <1/10): Schwindel, Taubheitsgefühl, Schläfrigkeit, Rhinitis, Infektion der oberen Atemwege, Übelkeit, Mundtrockenheit, Wundsein, Steifheit, Muskelhypertonus, allgemeine Schwäche, grippeartige Symptome, Unwohlsein. Gelegentlich (≥1/1.000, <1/100): Diplopie, Ptosis, Dyspnoe, Stimmveränderungen, Fieber. Dysphagien unterschiedlichen Schweregrades können eine Aspiration hervorrufen, so dass medizinisches Eingreifen notwendig werden kann. Die Dysphagie kann für zwei bis drei Wochen nach der Injektion anhalten, berichtet wurde in einem Fall auch ein Andauern bis zu fünf Monaten. Die Dysphagie scheint dosisabhängig zu sein. Aus klinischen Studien mit Botulinumtoxin Typ A-Komplex wurde berichtet, dass Dysphagie seltener auftritt, wenn die Gesamtdosis während einer Behandlung unter 200 Einheiten liegt. Es ist möglich, dass die o.g. Nebenwirkungen jeweils auch bei der Anwendung von Xeomin® auftreten können. **Allgemein** (Präparate mit herkömmlichem Botulinumtoxin Typ A-Komplex): Sehr selten: Nebenwirkungen im Zusammenhang mit der Ausbreitung des Toxins an vom Injektionsort entfernten Stellen (übermäßige Muskelschwäche, Dysphagie, Aspirationspneumonie mit bisweilen tödlichem Ausgang). Über Dysphagie wurde auch nach Injektionen berichtet, die nicht in die zervikale Muskulatur erfolgten. Selten: kardiovaskuläre Ereignisse, wie Arrhythmie und Herzinfarkt, einige davon mit tödlichem Ausgang. Es ist unklar, ob diese Todesfälle durch herkömmliche Präparate mit dem Botulinumtoxin Typ A - Komplex verursacht wurden oder durch vorbestehende Herz-Kreislauf-Erkrankungen. In einem Fall wurde über eine periphere Neuropathie bei einem männlichen Patienten berichtet, der zur Behandlung von Nacken- und Rückenspasmen sowie starken Schmerzen 4 Injektionsbehandlungen über einen Zeitraum von 11 Wochen erhielt. Eine Patientin entwickelte 2 Tage nach der Injektion zur Behandlung der zervikalen Dystonie eine Erkrankung des Plexus brachialis, die 5 Monate anhielt. Nebenwirkungen mit ungeklärtem ursächlichem Zusammenhang: Erythema multiforme, Urticaria, Psoriasis-artiger Ausschlag, Pruritus, allergische Reaktionen. Erhöhter Jitter (EMG) in entfernt gelegenen Muskeln. **Hinweis:** Xeomin® darf nur von Ärzten mit geeigneter Qualifikation und nachgewiesener Fachkenntnis in der Behandlung mit Botulinumtoxin sowie im Umgang mit der erforderlichen Ausstattung, wie z. B. EMG, angewendet werden.

Merz Pharmaceuticals GmbH, 60048 Frankfurt/Main, Tel. 069/1503-0. Stand: November 2007. Weitere Hinweise finden Sie in der Gebrauchs- bzw. Fachinformation.



Klare Argumente für XEOMIN®

Botulinum Neurotoxin Typ A in reiner Form

- Pur:
  Keine Komplexproteine
- Zuverlässig:
  Hohe spezifische biologische Aktivität
- Praktisch:
  Stabil ohne Kühlung

MERZ

Botulinum Neurotoxin Typ A
XEOMIN®
Der reine Unterschied. Made in Germany.

2. Basoglu M, Ozbey I, Atamanalp SS, et al (2007) Management of Fournier's gangrene: review of 45 cases. Surg Today 37: 558–563
3. Carlson JW, Carter JR, Saltzman AK, et al (1996) Gynecologic reconstruction with a rectus abdominis myocutaneous flap: an update. Gynecol Oncol 61: 364–368
4. Cardosi RJ, Hoffman MS, Greenwald D (2002) Rectus femoris myocutaneous flap for vulvoperineal reconstruction. Gynecol Oncol 85: 188–191
5. Chafe W, Fowler WC, Walton LA, Currie JL (1983) Radical vulvectomy with use of tensor fasciae latae myocutaneous flap. Am J Obstet Gynecol 145: 207–213
6. Chen SH, Hentz VR, Wei FC, et al (1995) Short gracilis myocutaneous flaps for vulvoperineal and inguinal reconstruction. Plast Reconstr Surg 95: 372–377
7. Dainty LA, Bosco JJ, McBroom JW, et al (2005) Novel techniques to improve splitthickness skin graft viability during vulvo-vaginal reconstruction. Gynecol Oncol 97: 949–952
8. Hagerty RC, Vaughn TR, Lutz MH (1988) The perineal artery axial flap in reconstruction of the vagina. Plast Reconstr Surg 82: 344–345
9. Julian CD, Callison J, Woodruff JD (1971) Plastic management of extensive vulvar defects. Obstet Gynecol 38: 193–198
10. Knapstein PG, Mahlke M, Poleska W, Zeuner W (1985) Expanded possibilities of the treatment of vulvar cancer by plastic reconstructive procedures. Zentralbl Gynäkol 107: 1479–1487
11. Landoni F, Proserpio M, Maneo A, et al (1995) Repair of the perineal defect after radical vulvar surgery: direct closure versus skin flaps reconstruction. A retrospective comparative study. Aust N Z J Obstet Gynaecol 35: 300–304
12. Lee PK, Choi MS, Ahn ST, et al (2006) Gluteal fold V-Y advancement flap for vulvar and vaginal reconstruction: a new flap. Plast Reconstr Surg 118: 401–406
13. McCraw JB, Massey FM, Skanklin KD, et al (1976) Vaginal reconstruction with Gracilis myocutaneous flaps. Plast Reconstr Surg 58: 176–183
14. Moschella F, Cordova A (2000) Innervated island flaps in morphofunctional vulvar reconstruction. Plast Reconstr Surg 105: 1649–1657
15. Muneuchi G, Ohno M, Shiota A, et al (2005) Deep inferior epigastric perforator (DIEP) flap for vulvar reconstruction after radical vulvectomy: a less invasive and simple procedure utilizing an abdominal incision wound. Ann Plast Surg 55: 427–429
16. Ogino M, Sakamoto T, Inoue J, et al (1992) Reconstruction of surgical defects using the gluteus maximus myocutaneous flap following radical vulvectomy. Asia Oceania J Obstet Gynaecol 18: 23–29
17. Rutledge F, Sinclair M (1968) Treatment of intraepithelial carcinoma of the vulva by skin excision and graft. Am J Obstet Gynecol 102: 806–818
18. Salgarello M, Farallo E, Barone-Adesi L, et al (2005) Flap algorithm in vulvar reconstruction after radical, extensive vulvectomy. Ann Plast Surg 54: 184–190
19. Shepherd JH, Van Dam PA, Jobling TW, Breach N. The use of rectus abdominis myocutaneous flaps following excision of vulvar cancer. Br J Obstet Gynaecol 97: 1020–1025
20. Tobin GR, Day TG (1988) Vaginal and pelvic reconstruction with distally based rectus abdominis myocutaneous flaps. Plast Reconstr Surg 81: 62–73
21. Trelford JD, Deer DA, Ordorica E, et al (1984) Ten-year prospective study in a management change of vulvar carcinoma. Am J Obstet Gynecol 150: 288–296
22. Ulrich D, Ulrich F (2008) Rekonstruktionen im Bereich der Vulva. In: Krupp S, Rennekampff H-O, Pallua N (Hrsg) Plastische Chirurgie – Klinik und Praxis. Ecomed, Landsberg. Ergänzungslieferung 12/08, VII-3, S 1–20
23. Weikel W, Schmidt M, Steiner E, et al (2008) Reconstructive plastic surgery in the treatment of vulvar carcinomas. Eur J Obstet Gynecol Reprod Biol 136: 102–109
24. Yii NW, Niranjan NS (1996) Lotus petal flaps in vulvovaginal reconstruction. Br J Plast Surg 49: 547–554

Priv.-Doz. Dr. med. Dietmar Ulrich
Klinik für Plastische Chirurgie, Hand- und Verbrennungschirurgie
Universitätsklinikum Aachen
Medizinische Fakultät der RWTH
Pauwelsstraße 30
52074 Aachen
eMail: dulrich@ukaachen.de

Kaden-Bücher sehen und bestellen auch online.
www.kaden-verlag.de

Eine einfache Möglichkeit zur Verringerung des Injektionsschmerzes bei Lokalanästhesien

Dietmar Scholz, Nuri Alamuti

Injektionen von Lokalanästhetika sind in der Regel mit einem brennenden oder stechenden Schmerz verbunden. Ursache hierfür ist der niedrige pH-Wert. Durch die Zugabe von Natriumhydrogencarbonat ($NaHCO_3$) – auch als Natriumbikarbonat oder Natron bekannt – kann diese Schmerzkomponente zumindest beim Einsatz von Lidocain und Prilocain beseitigt werden. Nicht zuletzt die weite Verbreitung der Kleinschen Tumeszenzlösung im Rahmen der Fettabsaugung führte zu einer tausendfachen Anwendung dieses Verfahrens.

„*… in the early days of tumescent liposuction the stinging pain was so intense that it usually required supplemental intramuscular meperidine and diazepam. Adding $NaHCO_3$ to the dilute anesthetic solution eliminated most of the stinging sensation …*“ [1].

Die Zusammensetzung der Tumeszenz-Basislösung nach Jeffrey Klein lautet folgendermaßen: Pro Liter 0,9-prozentige NaCl-Lösung erfolgt der Zusatz von 500 mg Lidocain (50 ml 1%), 0,5 bis 1 Amp. Adrenalin 1:1000 sowie 10 ml 8,4-prozentiges Natriumhydrogencarbonat.

Vorsicht: Bei einer zu starken Alkalisierung besteht Ausflockungsgefahr!

Lidocain und Prilocain sind Lokalanästhetika vom Amid-Typ und damit schwache Basen. Zur Erhöhung der Wasserlöslichkeit werden kommerziell erhältliche Lösungen sauer gemacht (pH-Wert 6,5). Adrenalin ist in einem neutralen Milieu instabil und zerfällt mit einer Halbwertzeit von zehn bis 14 Tagen. Deshalb haben kommerziell angebotene Lokalanästhesielösungen mit Adrenalinzusatz einen pH-Wert von 4,5. Die Frage ist nun inwieweit sich die therapeutischen Eigenschaften von Lokalanästhetika vom Amid-Typ nach Neutralisierung des pH-Wertes verändern: Erfreulicherweise verbessert sich hierdurch sogar deren Wirksamkeit, da Lokalanästhetika vom Amid-Typ nach Alkalisierung lipophiler sind. Die Folge ist eine schnellere Diffusion durch die Lipid-Doppelschicht der Zellmembran und damit ein schnellerer Wirkungseintritt. Gleichzeitig führt die Alkalisierung jedoch zu einer Minderung der Wasserlöslichkeit. Bei einer zu starken Alkalisierung besteht daher Ausflockungsgefahr! Dies gilt insbesondere für Bupivacain, das aufgrund seiner Molekularstruktur weniger wasserlöslich ist.

Cave: Die Alkalisierung der sauren Lokalanästhesie-Lösungen gilt ausschließlich für Lidocain und Prilocain! Bei anderen Lokalanästhetika besteht möglicherweise Ausflockungsgefahr mit erheblichem Komplikationspotential!

Die hier vorgestellte Alkalisierung der sauren Lokalanästhesielösungen gilt daher ausschließlich für Prilocain und Lidocain: Bei anderen Lokalanästhetika besteht möglicherweise Ausflockungsgefahr mit erheblichen Komplikationspotential. Da bekannt ist, dass die Injektion der Tumeszenzlösung normalerweise keinen stechenden Schmerz verursacht, haben wir mit einfachem pH-Indikatorpapier, das in jedem medizinischen Labor vorhanden ist, deren pH-Wert bestimmt. Zusätzlich haben wir die in unserer Praxis für Eingriffe in Lokalan-



Abb. 1 Fünf Proben (von rechts nach links):
1) Kleinsche Tumeszenzlösung (50 ml 1 % Lidocain, 10 ml 8,4 % $NaHCO_3$)
2) einprozentiges Prilocain (Xylonest) mit Adrenalin pur
3) 8 ml von 2) plus 2 ml 8,4-prozentiges $NaHCO_3$
4) 9 ml von 2) plus 1 ml 8,4-prozentiges $NaHCO_3$
5) 9,5 ml von 2) plus 0,5 ml 8,4-prozentiges $NaHCO_3$

ästhesie verwendete gebrauchsfertige Kombination von Prilocain mit Adrenalinbeimischung mit abnehmenden Mengen von $NaHCO_3$ vermischt. Daraus ergaben sich fünf Proben (Abb. 1).

Die Messung des pH-Werts ergab für die Kleinsche Tumeszenzlösung einen Wert von 7 bis 8. Durch Mischungsverhältnisse von 5 : 1 bis 19 : 1 (1 % Prilocain mit Adrenalin/8,4 % $NaHCO_3$) ließ sich anhand der fünf Proben eine ähnliche Alkalisierung ermitteln wie bei der Kleinschen Tumeszenz-Lösung.

Vergleicht man diese Ergebnisse mit denen anderer in der Literatur, so liegt die von uns im täglichen Gebrauch verwendete Ratio von 9:1 oder 10:1 im Bereich der Empfehlungen anderer Gruppen. Hierzu haben wir sieben Veröffentlichungen gefunden [2–8].

Die Vorgehensweise ist: Entweder eine 10-ml-Spritze mit 9 ml einprozentigem Xylonest plus Adrenalin und 1 ml 8,4-prozentiges $NaHCO_3$ oder eine 5 ml Spritze mit 4,5 ml einprozentigem Xylonest plus Adrenalin und 0,5 ml 8,4-prozentigem $NaHCO_3$. Alternativ dazu wäre auch die Beimischung von 5 ml 8,4-prozentigem $NaHCO_3$ zu 50 ml einprozentigem Xylonest plus Adrenalin denkbar. Fazit: Kommerziell angebotene Lösungen von einprozentigem Prilocain mit Adrenalinzusatz rufen aufgrund des sauren pH-Werts einen brennenden Injektionsschmerz hervor. Durch die Beimischung von 8,4-prozentigem Natriumhydrogencarbonat im Verhältnis von 9:1 oder 10:1 verschwindet das Brennen, wodurch sich der Injektionsschmerz erheblich reduziert.

Literatur

1. Klein JA (2000) Tumescent technique. Mosby, St. Louis
2. McKay W, Morris R, Mushlin P (1987) Sodium bicarbonate attenuates pain on skin infiltration with lidocaine, with or without epinephrine. Anesth Analg 66: 572–574
3. Stewart JH, Chinn SE, Cole GW, Klein JA (1990) Neutralized lidocaine with epinephrine for local anaesthesia, II. J Dermatol Surg Oncol 16: 842–845
4. Bancroft JW, Benenati JF, Becker GJ, et al (1992) Neutralized lidocaine: use in pain reduction in local anaesthesia. J Vasc Interv Radiol 3: 107–109
5. Matsumoto AH, Reifsnyder AC, Hartwell GD, et al (1994) Reducing the discomfort of lidocaine administration through pH buffering. J Vasc Interv Radiol 5: 171–175 (10:1)
6. Yuen VH, Dolman PJ (1999) Comparison of three modified lidocaine solutions for use in eyelid anaesthesia. Ophthalmol Plast Reconstr Surg 15: 143–147 (9:1)
7. Colaric KB, Overton DT, Moore K (2000) Pain reduction in lidocaine administration through buffering and warming. Am J Emerg Med 18: 235–236
8. Burns CA, Ferris G, Feng C, et al (2006) Decreasing the pain of local anaesthesia: a prospective, double-blind comparison of buffered, premixed 1 % lidocaine wirh epinephrine versus 1 % lidocaine freshly mixed with epinephrine. J Am Acad Dermatol 54: 128–131

Dr. med. Dietmar Scholz
Dr. med. Nuri Alamuti
Gemeinschaftspraxis für Plastische Chirurgie
Schöne Aussicht 39, 65193 Wiesbaden
eMail: scholz@alamuti-scholz.de

Die implantierbare Dopplersonde zur Überwachung freier Gewebetransfers

Niklas Iblher, G. Björn Stark, Holger Bannasch

Simultan zur Entwicklung freier Lappenplastiken gehen seit jeher Bemühungen, eine optimale Methode zu finden, die Durchblutung dieser Lappenplastiken zu überwachen. Dieses Monitoring ist essentiell für den Erfolg von freiem Gewebetransfer, da es selbst bei optimalem operativem Verlauf zu postoperativen Perfusionsproblemen kommen kann. In der Mehrzahl der Fälle ist der venöse Ausfluss der Lappenplastik gestört, jedoch ist auch eine arterielle Einflussstörung möglich. Je früher die Durchblutungsstörung entdeckt wird, umso besser sind die Chancen den Lappen durch eine operative Revision zu retten (salvage). Trotz einer Vielzahl von Monitoring-Geräten ist das klinische Monitoring mit Beurteilung des Refill, Turgor, Farbe und Temperatur nach wie vor Goldstandard. Dies zeigt, dass sich bisher keine der vorgeschlagenen Methoden eindeutig durchsetzen konnte.

Bei versenkten Lappenplastiken, spalthautgedeckten Lappen, aufwendigen Verbänden (z.B. Vakuumversiegelung) oder dem Weglassen von Monitorinseln bei Muskel- oder Faszienlappen ist jedoch ein klinisches Monitoring schwierig bis unmöglich [1]. Externe Dopplerunterschungen werden durch nahe liegende Spendergefäße, v.a. bei End-zu-Seit-Anastomosen erschwert. Viele weitere Monitoring-Methoden erfassen an erster Stelle die Mikrozirkulation (z.B. pH-Sonde, Mikrodialyse, Gewebe-Oxygenierung) und schließen indirekt zurück auf die Durchgängigkeit der Anastomosen.

Die Sonde besteht aus einem runden, zirka 1×1 mm großen piezoelektrische Element, das in einen Silikonstreifen eingeschlossen ist

Die implantierbare Dopplersonde, die bereits in den 1980er Jahren von Swartz et al. entwickelt wurde, misst die Perfusion direkt an den mikrochirurgisch anastomosierten Gefäßen [2]. Dabei hat sich gezeigt, dass die Detektion einer venösen Thrombose bei Ableitung am arteriellen Schenkel wesentlich verzögert ist, jedoch eine Ableitung am venösen Schenkel innnerhalb von Minu-

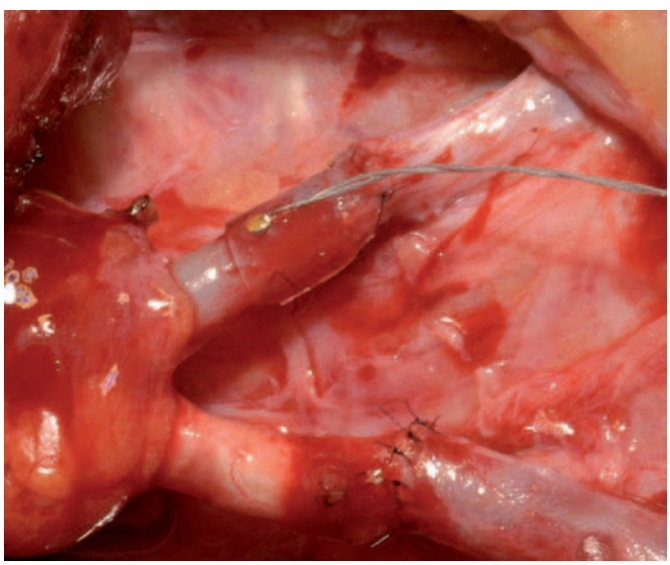

Abb. 1 An die anastomosierte Vene eingebrachte Dopplersonde in situ.

ten einen arteriellen Verschluss erfasst [3]. Die Sonde besteht aus einem runden, zirka 1 × 1 mm großen piezoelektrische Element, das in einen Silikonstreifen eingeschlossen ist und mit Hilfe einer Mikronaht oder eines Gefäßclips um die anastomosierte Vene angebracht wird (Abb. 1). Das Kabel wird durch die Wunde nach außen geführt und kann dann jederzeit an einen externen Monitor angeschlossen werden, um so den Fluss in der Vene zu kontrollieren. Der Monitor gibt ein akustisches Signal ab, das mit dem einer externen Hand-Dopplersonde vergleichbar ist. Aus bereits genanntem Grund sollte jedoch schon intraoperativ überprüft werden, ob das erwünschte kontinuierliche, windartig rauschende venöse Strömungsgeräusch abgeleitet wird und dieses nicht durch ein pulsierendes arterielles Signal überlagert wird. Ist dies der Fall, sollte die Lage der Sonde korrigiert werden, was nicht immer ganz einfach ist. Das durch die Wunde ausgeleitete Kabel wird mittels zwei Nähten durch die am Kabel befestigten Silikonflicken gegen eine Dislokation geschützt (Abb. 2, Pfeil). Zusätzliche Klebebänder über dem Kabel schützen es vor einem versehentlichen Durchschneiden beim Verbandswechsel (Abb. 2).

Die implantierbare Sonde gibt ein schnelles und einfach zu bewertendes Feedback über die Durchblutungssituation von freien Gewebetransfers

Nach unserem Schema wird die Durchblutung der Lappenplastik an den ersten drei postoperativen Tagen stündlich, danach alle vier Stunden kontrolliert. Dies kann im Gegensatz zu der häufig diffizilen Beurteilung beim klinischen Monitoring einfach und relativ verlässlich vom betreuenden Pflegepersonal durchgeführt werden. Im Zweifelsfall kann durch leichte Kompression auf die Lappenplastik der venöse Ausstrom erhöht werden, was sich durch ein „ansteigendes“ Strömungsgeräusch darstellen sollte. Das Kabel mit der Dopplersonde wird nach zwei bis drei Wochen einfach aus der Wunde herausgezogen, der Silikonstreifen verbleibt in situ. Dieses Manöver führt weder zu Diskomfort beim Patienten noch gefährdet es die Integrität der Anastomose.

Die Sonde muss für jeden Patienten gekauft werden, was einen relevanten Kostenfaktor bedeutet. Das Monitoring-Gerät muss nur einmal angeschafft werden. Ein Antrag beim INEK zur Aufnahme eines neuen OPS-Schlüssels wurde dieses Jahr gestellt.

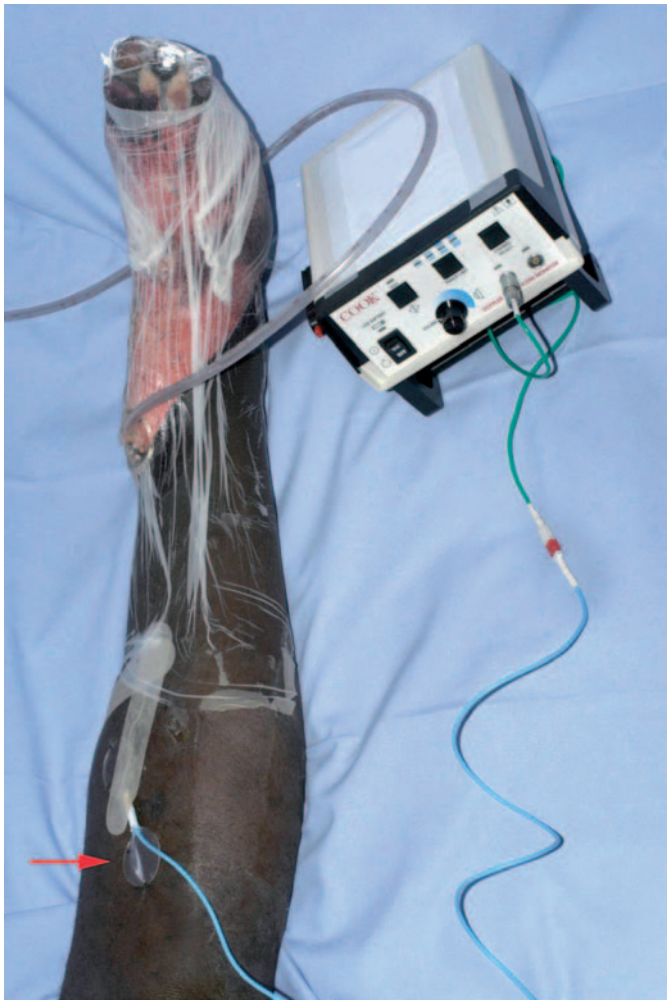

Abb. 2 Das Monitoring-System am Patienten. Der rote Adapter kann an die Monitoring-Box angeschlossen werden. Der Pfeil markiert die Silikonflicken, die per Naht an die Haut fixiert werden, um das Dislozieren der Sonde zu verhindern.

Obwohl die implantierbare Dopplersonde in den USA seit über 20 Jahren in Gebrauch ist, wird sie in Deutschland erst seit 2006 vertrieben. Bisher sind fünf große (n > 100) Serien von freien Gewebetransfers publiziert, die postoperativ mit der Dopplersonde überwacht wurden [3–7]. Wir selbst verwenden die Sonde erfolgreich seit Mai 2007, bisher an 49 Patienten. Die Autoren berichten unisono über eine sehr positive Erfahrung bei einem weiten Spektrum von freien Lappenplastiken. Auch wenn die Auswertungskriterien nicht immer einfach zu vergleichen sind, berichten alle Arbeiten über eine vermehrte Lappenrettungsrate.

Abschließend betrachtet bietet die implantierbare Dopplersonde die Möglichkeit eines intra- und postoperativen Monitorings direkt an der Mikroanastomose und damit ein sehr schnelles und einfach zu bewertendes Feedback über die Durchblutungssituation von freien Gewebetransfers.

Literatur

1. Bannasch H, Iblher N, Penna V, et al (2008) A critical evaluation of the concomitant use of the implantable Doppler probe and the Vacuum Assisted Closure system in free tissue transfer. Microsurgery 28: 412–416.
2. Swartz WM, Jones NF, Cherup L, Klein A (1988) Direct monitoring of microvascular anastomoses with the 20-MHz ultrasonic Doppler probe: an experimental and clinical study. Plast Reconstr Surg 81: 149–161
3. Swartz WM, Izquierdo R, Miller MJ (1994) Implantable venous Doppler microvascular monitoring: laboratory investigation and clinical results. Plast Reconstr Surg 93: 152–163
4. Kind GM, Buntic RF, Buncke GM, et al (1998) The effect of an implantable Doppler probe on the salvage of microvascular tissue transplants. Plast Reconstr Surg 101: 1268–1273.
5. de la Torre J, Hedden W, Grant JH 3rd, et al (2003) Retrospective review of the internal Doppler probe for intra- and postoperative microvascular surveillance. J Reconstr Microsurg 19: 287–290
6. Smit JM, Whitaker IS, Liss AG, et al (2008) Postoperative monitoring of microvascular breast reconstructions using the implantable Cook-Swartz doppler system: a study of 145 probes & technical discussion. J Plast Reconstr Aesthet Surg 2008 Jul 31 [Epub ahead of print]
7. Guillemaud JP, Seikaly H, Cote D, et al (2008) The implantable Cook-Swartz Doppler probe for postoperative monitoring in head and neck free flap reconstruction. Arch Otolaryngol Head Neck Surg 134: 729–734

Dr. med. Niklas Iblher
Abteilung Plastische und Handchirurgie
Universitätsklinikum Freiburg
Hugstetter Straße 55
79106 Freiburg
eMail: niklas.iblher@uniklinik-freiburg.de
www.plastische-chirurgie-freiburg.com

THALGOMED

Die professionelle kosmetische Beratung, Behandlung und Betreuung in der ästhetisch-plastischen und rekonstruktiven Chirurgie.

Kompetente Beratung, Auswahl des richtigen Chirurgen und umfassende Betreuung sind die Erfolgsfaktoren bei ästhetisch-plastischen Eingriffen. Es gibt jedoch Lücken. Außerhalb der Operationen existiert sowohl für die Vorbereitung als auch für die Nachbehandlung der betroffenen Hautregionen kaum professionelle Betreuung.

Als Ergebnis jahrelanger Zusammenarbeit von Ärzten und Kosmetikerinnen hat **THALGO** mit **THALGOMED** ein professionelles, premiumzertifiziertes System für die kosmetische Vor- und Nachbehandlung entwickelt. Autorisierte **THALGOMED**-Kosmetikerinnen bilden die Brücke zu ästhetisch-plastischen Chirurgen, bereiten in Zusammenarbeit mit diesen Haut und Körper professionell-kosmetisch vor und helfen Patienten nach der OP schnellstmöglich wieder arbeits- und gesellschaftsfähig zu werden.

Neugierig? Informieren Sie sich jetzt.

THALGO MED

THALGOMED ist eine Dienstleistungsmarke der **THALGO** COSMETIC GmbH

Griesbachstr. 10
76185 Karlsruhe
Tel. +49 (0) 7 21 / 89 33 16-0
Fax +49 (0) 7 21 / 89 33 16-89
www.thalgomed.de
info@thalgomed.de

THALGO AUSTRIA
Tel. +43 (0) 55 22 / 5 43 25
Fax +43 (0) 55 22 / 5 43 66
www.thalgomed.at
info@thalgomed.at

www.tuv.com TÜVRheinland ID.000000771 • LGA tested: • Premium Service

Dritte Konsensuskonferenz Dermal Filler in Wiesbaden

„Nicht alles Neue ist gut, aber alles Gute war einmal neu“

Etwa 40 Ärztinnen und Ärzte verschiedener Fachrichtungen und Vertreter der Industrie trafen sich am 15. November 2008 zur dritten Konsensuskonferenz Dermal Filler in Wiesbaden. Initiatoren der Veranstaltung waren wie bereits zwei Jahren zuvor Marianne Wolters und Herrmann Lampe aus Frankfurt sowie Johannes Reinmüller aus Wiesbaden. Die Tagung wurde von der Landesärztekammer Hessen mit acht Punkten als Fortbildungsveranstaltung bedacht. Zunächst begrüßte H. Lampe die Teilnehmer mit dem Hinweis auf die Tradition der Veranstaltung als objektive Plattform für den Austausch von gesichertem Wissen, zur Diskussion offener Fragen und für den Dialog zwischen Anwendern und Industrie. Er wies auf die Finanzierung der Veranstaltung ausschließlich aus eigenen Mitteln der Initiatoren hin, die ohne Inanspruchnahme von Sponsorengeldern ein möglichst hohes Maß an Unabhängigkeit zu schaffen suchten.

Filler-Register Berlin: Bundesweite Meldungen sind sinnvoll und erwünscht

Im einleitenden Referat stellt M. Wolters die Veränderung auf dem Markt für Dermalfiller seit der letzten Konsensuskonferenz im Jahr 2006 dar: So wurden eine Reihe von Produkten teilweise aus firmeninternen Gründen (z.B. Hylaform) vom Markt genommen, einige wegen ihrer unzureichenden Sicherheit (z.B. Dermalive, Derma-deep). Neue Produkte wie das kollagen-basierte Evolence, die hyaluronsäurebasierten Produkte Prevelle, Puragen, Puragen plus, Belotero intens, der Massenfiller Macrolane, das Agarose-basierte Produkt Easy-Agarose



und ein synthetisches Produkt Laresse seien hinzugekommen. Die Referentin erläuterte neue Erkenntnisse aus Studien und rief die Anwender dazu auf, nur Produkte zu verwenden, zu denen es gesicherte Erkenntnisse aus Studien gäbe. Sie wies außerdem auf die gestiegene Bereitschaft der Industrie hin, Trainingsveranstaltungen auf hohem Niveau anzubieten und empfahl potentiellen Anwendern die Teilnahme. Sie schloss mit dem Leitsatz: „Nicht alles Neue ist gut, aber alles Gute war einmal neu“.

Frank Bachmann (Berlin) stellte aktuelle Zahlen aus dem Filler-Register Berlin vor, das derzeit über rund 80 Meldungen aus einem Zeitraum von sieben Jahren verfügt. Ziel des Registers sei es, Risikoprofile für einzelne Fillerkategorien zu erstellen. Er arbeitete klar heraus, dass die gemeldeten Komplikationen auf unterschiedliche Ursachen beruhten. Im Wesentlichen handle es sich um Probleme der Biokompatibilität, um Infekte der Fillermaterialien in situ und um Anwendungsfehler.

Beispielsweise sei die Glabellaregion gefährdet durch ischämische Zustände infolge von Embolisationen der supratrochlearen Arterien bei tiefer Injektion. Die Meldungen an das Register stammten in der Vergangenheit überwiegend aus Berlin und Umland. Wünschenswert wäre jedoch ein deutlich erweiterter Einzugsbereich. Deshalb bat er um möglichst bundesweite Meldungen an die Homepage www.dermal-filler.de.

Strengere Zulassungskriterien in den USA verhindern die Zahl der Komplikationen nicht effektiv

Luitgard Wiest (München) berichtete über die Ergebnisse einer Konferenz in Houston, Texas, zum Thema Komplikationen mit Fillern, die im August 2008 stattfand. Das Profil der Komplikationen falle im Vergleich zu Europa anders aus, bedingt durch das abweichende Angebot. Dies sei Folge der erheblich schärferen Zulassungsbestimmungen für Medizinprodukte in den USA, die aufwändige Studien für die Zulassung forderten. Damit sei das Angebot an Fillern eingeschränkt. Letzten Endes verhinderten die strengeren Zulassungsbestimmungen die Zahl der Komplikationen jedoch nicht effektiv.

Im Anschluss sprach J. Reinmüller über die Viskoelastizität der Hyaluronsäure und ihrer Derivate. Diese verhalten sich teilweise wie elastische Festkörper und teilweise wie Flüssigkeiten. Viskoelastische Substanzen könnten dennoch in ihrem Verhalten messtechnisch erfasst werden. Die Viskoelastizität kann sich mit zu- oder abnehmendem Stress – der Einwirkung äußerer Kräfte – verändern. Dies habe Bedeutung für die Passage der Substanzen durch englumige Kanülen und für die Ausbreitung im Zielgewebe. Hyaluronsäure und ihre Derivate seien durch den „shear thinning“ Effekt gekennzeichnet, d.h. sie verflüssigten sich unter mechanischem „stress“ in der Kanüle und verfestigten sich erneut im Gewebe. Viskoelastische Daten zu bestimmten Fillersubstanzen erhalte man jedoch kaum von den Herstellern sondern müsse sie selbständig in der Literatur recherchieren. Diese Daten erlaubten jedoch unter Berücksichtigung anderer Eigenschaften, wie etwa der Partikelgröße bei biphasischen Fillern, einen Vergleich der einzelnen Produkte hinsichtlich ihrer Wirksamkeit. Der Referent wies darauf hin, dass auch die Dermis als Zielstruktur individuell höchst unterschiedliche viskoelastische Eigenschaften aufweise, die das Behandlungsresultat beeinflussten (Tabelle 1).

Tabelle 1 Vergleich viskoelastischer Eigenschaften HA-basierter Filler
Falcone SM et al (2008) J Biomed Mater Res A, 87: 264ff

	tan (delta)	G‘ (0,628)	eta (0,628)	% Elaszität
Belotero Basic	0,70	38,7	61,6	58,8
Juvederm 30HV	0,27	51,5	81,9	78,7
Puragen	0,24	591,7	941,8	80,4
Restylane	0,28	334,5	532,4	78,2
Perlane	0,30	305,6	486,4	77,2
Restylane Lipp	0,18	753,5	1199,0	84,9

Hyaluronsäurebasierte Filler sind Implantate und keine natürlichen Bausteine des Bioorganismus

Im folgenden Beitrag ging J. Reinmüller auf die Vielzahl an Hyaluronsäure-Fillern ein. Die Zahl der auf dem EU-Markt erhältlichen Produkte erreichte mit über 100 eine nicht mehr überschaubare Größenordnung. Die einzelnen Produkte unterschieden sich durch die Herkunft oder die Gewinnung der Hyaluronsäure, den Prozess der chemischen Stabilisierung, die Konzentration der Hyaluronsäure , den Aggregatzustand und durch die viskoelastischen Eigenschaften. Weiterhin wurde der Unterschied zwischen sogenannten „monophasischen“ und „biphasischen“ Produkten herausgearbeitet. Unterschiedliche Eigenschaften bedingten unterschiedliches Verhalten im Gewebe. Viele Produkte hätten daher ein eigenes Profil, manche seien Kopien erfolgreicher Vorläuferprodukte. In jedem Falle sei festzuhalten, dass hyaluronsäurebasierte Filler Implantate sind und keine natürliche Bausteine des Bioorganismus.

H. Lampe und Thomas Galla (Köln) gingen auf ein neues Anwendungsgebiet der chemisch vernetzten Hyaluronsäure ein, nämlich die Masseninjektion in tiefe Gewebsschichten zur Wiederherstellung von Weichteildefekten und zur Mamma-Augmentation. Sie widersprachen der Auffassung, es gäbe dazu keine klinischen Studien. Unter Verweis auf aktuelle Veröffentlichungen stellten sie Indikationen für das Verfahren sowie eigene Anwendungsbeobachtungen vor. In der Diskussion ging es dann um die Sicherheit des Verfahrens und die

Zusammensetzung des Produkts Macrolane. Für eine abschließende Beurteilung sei es derzeit noch zu früh, da Langzeiterfahrungen fehlen, so das Fazit.

Timm P. Wolter (Aachen) berichtete über Lippen-Augmentation mit dem permanenten Filler Aquamid. Er stellte eine Studie mit insgesamt 200 Teilnehmern vor und beschrieb die Technik der Implantation und Maßnahmen bei unerwünschten Wirkungen. Das Material sei bei Bedarf vollständig exprimierbar. Die Schlussfolgerung lautete, dass das Verfahren mit Aquamid eine verlässliche Alternative zu den häufiger eingesetzten resorbierbaren Materialien biete.

Neues Verfahren zur Herstellung hochreiner Hayluronsäure: Biosynthese durch Bacillus subtilis

Tatjana Pavicic (München) berichtete über ihre Erfahrungen mit Belotero intens, einer Weiterentwicklung des monophasischen Fillers Belotero basic. Es unterscheide sich vom letztgenannten durch die höhere Hyaluronsäure-Konzentration. Die Referentin stellte die Indikationen und Kontraindikationen vor und gab Empfehlungen zu möglichen Kombination mit anderen Zubereitungen der Produktlinie. Die einzelnen Behandlungsresultate waren der ausführlichen Fotodokumentation zu entnehmen. Belotero intens erfordere eine tiefere Injektionstechnik unter Inkaufnahme einer subkutanen Platzierung.

Fanny Longin (Kopenhagen) berichtete über ein neues Verfahren zur Herstellung hochreiner Hyaluronsäure. Der gentechnisch veränderte Mikroorganismus Bacillus subtilis sei in der Lage, Hyaluronsäure zu synthetisieren und diese in die Nährlösung zu sezernieren. Damit sei die Isolierung einer homogenen Hyaluronsäure mit einem mittleren Molekulargewicht von zirka 1,1 Mio. Dalton direkt aus der Lösung und ohne Fällungsschritte mit organischen Lösungsmitteln möglich. Der synthetisierende Mikroorganismus bleibe dabei intakt, so dass keine Bestandteile der bakteriellen Zellwand oder des Zellinhaltes in die Präparation übertreten könnten, wie dies bei Produktionsverfahren mit Streptokokken der Fall sei. Bacillus subtilis benötige im Gegensatz zu Streptokokken zum Wachstum keine tierischen Substrate und sei pyrogenfrei. Damit bestünde keine Schnittstelle zum Tierreich und das Endprodukt enthalte keine Restbestände an Pyrogenen. Bisher habe diese unter dem Handelsnamen HyaCare (Novozyme) angebotene Hyaluronsäure noch keine Verwendung als Ausgangsmaterial für Produkte in der kosmetischen Medizin gefunden. In Bezug auf die bisher bekannten Herstellungsverfahren für Hyaluronsäure sei das Verfahren ein Paradigmenwechsel mit künftig nachhaltiger Wirkung auch auf den Medizinprodukte-Markt, bilanzierte F. Longin.

Radiesse: Entscheidend für Verträglichkeit und Haltbarkeit ist der Herstellungsprozess der Mikrosphären und des keramischen Materials

Gabriele Feller-Heppt (Baden-Baden) stellte einen neuen Filler auf Basis eines xenogenen Kollagens vor, das unter dem Handelsnamen Evolence angeboten wird. Das Kollagen werde aus Schweinehaut gewonnen und durch eine natürliche Reaktion mit Glukose (Maillard-Reaktion) stabilisiert. Anhand von histologischen Untersuchungen zeigte sie, dass das Produkt nur eine geringe Gewebsreaktion auslöst. Daher ist die Haltbarkeit im Gewebe im Vergleich zu anderen kollagenbasierten Produkten erheblich gesteigert. Die Antigenität des xenogenen Kollagens habe sich offensichtlich durch das verwendete Vernetzungsverfahren drastisch reduziert, so dass Vortestungen nicht mehr obligat seien. Die Indikationen entsprächen den allseits bekannten. In der Diskussion wurde die Konsequenz aus der auch natürlicherweise im Alterungsprozess der Haut ablaufenden Maillard-Reaktion für den Abbau und die Verträglichkeit diese Filler-Typs behandelt.

Patricia Ogilvie (München) gab ein Update des unter dem Handelsnamen Radiesse erhältlichen Fillers, der als Langzeitkomponente Mikrosphären des keramischen Materials Hydroxylapatit enthält. Der Durchmesser der Sphären liege bei zirka 40 Mikrometer. Damit sei eine primäre Phagozytose ausgeschlossen. Als Transportmedium für die Mikrosphären durch die englumigen Kanülen ins Gewebe diene Hydroxymethylzellulose, ein bekanntes und unproblematisches pharmazeutisches Hilfsmittel. Entscheidend für die Verträglichkeit und Haltbarkeit sei der Herstellungsprozess der Mikrosphären und des keramischen Materials, der ganz wesentlich die Oberflächenbeschaffenheit der Sphären beeinflusse. Hydroxylapatit zerfalle im Organismus spontan. Die Keramik sei damit vollständig resorbierbar. Indikationen seien tiefe Gesichtsfalten und zunehmend auch der



AESTHETIC MEDICINE Awards 2009
WINNER
INJECTABLE PRODUCT OF THE YEAR

Radiesse™

just beautiful

Langanhaltendes
Implantat
Für Gesicht und Hände

BIOFORM MEDICAL

FÜR EIN NATÜRLICHES JUGENDLICHES AUSSEHEN

Vorteile von Radiesse™ dermal filler:

- **100% biokompatibel; 100% biologisch abbaubar**
- **Ergibt sofortige Resultate**, erfordert eine **geringe oder keine Erholungszeit**
- Regt die eigene **Kollagen**produktion an; Resultate sind dauerhafter
- Ist **effektiv** und hat ein gutes Sicherheitsprofil
- Hat von Anwendern einen **hohen Zufriedenheitswert** erhalten



Quelle: S.Bentkover, MD, Worcester, ME.
Individuelle Resultaten können variieren.



Quelle: Mike Jasin, MD, Tampa, FL.

Bitte kontaktieren Sie uns für weitere Informationen:

BioForm Medical Europe B.V.
Postfach 4070 | 4900 CB Oosterhout | Niederlande
Everdenberg 11 | 4902 TT Oosterhout | Niederlande
E-Mail: infoeu@bioformmedical.com

Telefon: Intl: +31 (0)162 474 800
Fax: Intl: +31 (0)162 474 810
Webseite: www.bioformmedical.com | www.radiesse.com

DCN-EU-0177

Handrücken. Das Material werde dabei subdermal injiziert und verteilt. Bei Anwendung in der Lippe müsse mit Granulomen gerechnet werden.

Granulome nach Dermalive: Vermutlich durch bakterielle Besiedlung und Biofilme auf den Partikeln ausgelöst

Im Anschluss ging L. Wiest nochmals auf die Spätfolgen des permanenten Fillers Dermalive ein, der inzwischen vom Markt genommen wurde. Bestandteile waren Hydrogel-Partikel aus Polyhydroxyethylmetacrylat (HEMA) als dauerhafte Bestandteile und Hyaluronsäure als passagere Trägersubstanz. Die nicht resorbierbaren Hydrogel-Partikel verursachten nach einer Latenzzeit von mehreren Jahren konfluierende Granulome, zumeist mit entzündlichen Begleiterscheinungen. Es sei zu vermuten, dass eine bakterielle Besiedlung der Partikel bzw. eine sogenannte Biofilm-Bildung auf der Oberfläche diese Reaktionen auslöse. Sie habe bisher Erfahrungen mit zirka 400 Patienten, bei denen nach Behandlung mit Dermalive Granulome aufgetreten seien. Die Therapie der Granulome sollte konservativ bleiben. Dabei könne Volon A Kristallsuspension einprozentig und 5-Fluorouracil (5-FU) intraläsional in Kombination mit 300 bis 600 mg/Allopurinol systemisch gegeben werden. Diese Behandlung sei, falls nötig mehrfach zu wiederholen.

Danach erläuterte Gerhard Sattler (Darmstadt) ein neues Konzept zur Weichteil-Augmentation im Gesicht. Ein altersbedingter Gewebsumbau mit nachfolgenden Weichteilverlusten lasse sich mit tiefen Injektionen des monophasischen Hyaluronsäure-Fillers Belotero basic in das Subkutangewebe, eventuell auch submuskulär, ausgleichen. Dabei kämen regelmäßig größere Mengen zum Einsatz, zum Beispiel vier Milliliter Belotero basic pro Seite. Gegenüber der Injektion von autologem Fettgewebe sei der Vorteil des Verfahrens die einfache Verfügbarkeit des Implantats, zudem sei das Präparat sehr gut verträglich und effektiv. Der Referent demonstrierte seine Behandlungserfolge anhand von zahlreichen Fotos. Doch auch hier stünden Langzeiterfahrungen noch aus.

Am Ende der Konferenz blieb den Initiatoren wegen der fortgeschrittenen Zeit nur noch die Danksagung an die Vortragenden und Teilnehmer sowie die Ankündigung der nächsten Konsensuskonferenz im Jahr 2010 in Wiesbaden, bei der bislang nicht diskutierte Themen – wie etwa der synthetische Filler Laresse, Easy Agarose, die Kombination von Hyaluronsäure-Fillern mit Hilfssubstanzen wie Lidocain und Botulinumtoxin A sowie die Interferon-Therapie, Immunsuppression und Chemotherapie als Kontraindikationen oder Indikationseinschränkungen bei der Anwendung von Fillern – im Mittelpunkt stehen sollen. ■

Johannes Reinmüller, Wiesbaden
eMail: j.reinmueller@t-online.de

Kleinanzeigen

Sie suchen den idealen Standort für Ihre Klinik?

Hier ist die Lösung:
Lage: Costa del Sol (Malaga Ost)
Hohes Patientenpotential.
Kein Wettbewerber vor Ort.

www.monte-alegre.com
Tel.: 0034 952531414

Plastische, ästhetische Chirurgie

Etablierte Praxis mit Kassenzulassung und Belegbetten in excellenter Lage direkt am Kurpark im Raum Frankfurt/Main aus Altersgründen abzugeben.

Zuschriften unter Chiffre PC 0109

Facharzt für Chirurgie darf sich in den Gelben Seiten in der Rubrik „Plastische Chirurgie“ eintragen

Uwe H. Hohmann

Ein Facharzt für Chirurgie darf sich im Branchenbuch „Gelbe Seiten“ in der Rubrik „Plastische Chirurgie“ eintragen, das hat jetzt das Oberverwaltungsgericht (OVG) Berlin-Brandenburg entschieden (AZ.: 90 H 4.07). Die Anzeige in dem Branchenbuch enthielt den Namen des Arztes und darunter die Zusätze „Facharzt für Chirurgie“ sowie „plastisch-ästhetische Operationen“. Weiter wurde ein Leistungsangebot mit verschiedenen Operationsarten aufgeführt. Auf seiner eigenen Internetseite führt der Chirurg aus: „als Facharzt auf die ästhetische Chirurgie spezialisiert“.



Der Eintrag fällt nicht unter die Kategorie „irreführende und damit berufswidrige Werbung“

Das OVG hat nun rechtskräftig entschieden, dass es sich bei der Eintragung des Facharztes für Chirurgie unter der Rubrik „Plastische Chirurgie“ nicht um eine irreführende und damit berufswidrige Werbung handelt, da keine relevante Verwechslungsgefahr mit den Qualifikationen der Weiterbildungsordnung besteht. Allein durch die Eintragung unter der Rubrik „Plastische Chirurgie“ wird dem angesprochenen, „durchschnittlich informierten und situationsangemessenen aufmerksamen“ Verbraucher nicht der unzutreffende Eindruck vermittelt, der Arzt sei Facharzt für Plastische und Ästhetische Chirurgie. Dieser erwarte nämlich nicht, dass unter den Arztrubriken der „Gelben Seiten“ nur Fachärzte des entsprechenden ärztlichen Fachgebietes eingetragen sind. Erkennbar bezieht sich die Rubrik keineswegs nur auf „Fachärzte“. Im Bereich „Plastische Chirurgie“ sind vielmehr in alphabetischer Folge sowohl Ärzte aufgeführt, die auf ihre entsprechende Facharztbezeichnung besonders hinweisen als auch solche, die dies nicht tun, was für durchschnittlich erfahrene Verbraucher die Annahme nahe legt, dass sie den betreffenden Facharzttitel nicht führen dürfen. Bei dieser Sachlage wird ein Patient, der das Verzeichnis auf der Suche nach einem Arzt mit einer gewissen Aufmerksamkeit durchgeht, ohne

weiteres annehmen, dass die Rubrik sowohl Fachärzte also auch Ärzte umfasst, die lediglich ihren Tätigkeitsschwerpunkt in dem betreffenden Gebiet haben, ohne zur Führung des betreffenden Facharzttitels berechtigt zu sein. Ähnlich hatten bereits das Oberlandesgericht Köln und das Kammergericht in Berlin entschieden.

Unter der Rubrik „Plastische Chirurgie" sind verschiedene Fachärzte sowie Ärzte ohne Facharzt gelistet

Dem Einwand der Ärztekammer, dass die Rubriken der „Gelben Seiten" sich nach der Weiterbildungsordnung richten, ist das Gericht nicht gefolgt, weil der Arzt darlegen konnte, dass unter der Rubrik „Plastische Chirurgie" nicht nur Fachärzte für Plastische und Ästhetische Chirurgie eingetragen sind, sondern auch Hals-Nasen-Ohrenärzte, Fachärzte für Chirurgie, Fachärzte für Mund-, Kiefer- und Gesichtschirurgie sowie Ärzte ohne Facharztbezeichnung. Die Richter berücksichtigten außerdem, dass der Arzt seine zutreffende Facharztbezeichnung („Facharzt für Chirurgie") angegeben hat.

Im Hinblick auf die Angabe „Ästhetische Operationen" auf der eigenen Internetseite sieht das Gericht ebenfalls keine Berufspflichtverletzung. Die Gefahr einer Verwechslung mit der Facharztbezeichnung „Plastische Chirurgie" bzw. „Plastische und Ästhetische Chirurgie" oder mit der Zusatzbezeichnung „Plastische Operationen" besteht nicht, da der entscheidende Bestandteil „plastisch" nicht vorkomme. Vielmehr handle es sich bei der Beschreibung „ästhetische Operationen" um eine ohne weiteres zulässige Information über das Tätigkeitsspektrum des Arztes. Als nicht zulässig beurteilte das Gericht indessen den Zusatz „plastisch-ästhetische Operationen". Das Gericht ist aber auch hier grundsätzlich der Auffassung, dass eine Verwechslungsgefahr mit der Zusatzbezeichnung „plastische Operationen" nicht bestehe.

Berufliche Qualifikation und bloße Tätigkeitsbeschreibung müssen auch durch die grafische Gestaltung zu unterscheiden sein

Die Verwendung der Formulierung dürfte angesichts der in diesem Bereich nur begrenzt zur Verfügung stehenden Möglichkeiten begrifflicher Neuschöpfungen nicht zu beanstanden sein, solange eindeutig erkennbar ist, dass es sich nicht um die Angabe einer formalen Qualifikation, sondern um eine bloße Tätigkeitsbeschreibung handelt. Hieran fehle es jedoch im konkreten Fall, denn die optische Gestaltung des Eintrages in den „Gelben Seiten", bei der die Facharztbezeichnung und darunter der Zusatz „plastisch-ästhetische Operationen" in gleicher Schriftgröße gesetzt wurden, erweckt bei dem Leser den Eindruck, dass der Zusatz zusammen mit der vorangestellten Facharztbezeichnung zu den Angaben über die formale Qualifikation nach der Weiterbildungsordnung gehört und nicht nur als bloße Tätigkeitsbeschreibung zu verstehen ist. Soweit ein solcher Eintrag optisch abgesetzt oder in anderer Schriftgröße oder mit einem Zusatz versehen wird, dürfte der Ausdruck selbst nicht zu beanstanden sein.

Erstaunlicherweise hat das Gericht die wahrheitsgemäße Angabe auf der eigenen Internetseite „als Facharzt auf die ästhetische Chirurgie spezialisiert" nicht akzeptiert und eine Verwechslungsgefahr zur Gebietsbezeichnung „plastische und ästhetische Chirurgie" gesehen. Der flüchtige Leser würde diesen Zusatz im Zusammenhang mit dem Begriff „Facharzt" ohne weiteres als Bestandteil der formalen Qualifikation verstehen und damit auf einen Facharzt für Plastische und Ästhetische Chirurgie schließen. Das Gericht gab einen möglichen Lösungsansatz mit: Der Arzt könne sich „als Facharzt für Chirurgie auf die ästhetische Chirurgie spezialisiert" bezeichnen. ■

Uwe H. Hohmann
Fachanwalt für Medizinrecht
Richmondstraße 10, 50667 Köln
eMail: rechtsanwalt@hohmann-koeln.de
www.hohmann-koeln.de

Wer bietet Was?

ADODERM
Elisabeth-Selbert-Straße 5, D-40764 Langenfeld
Telefon: +49 (0) 2173 / 101 91 80, Telefax: +49 (0) 2173 / 101 91 82
E-Mail: info@adoderm.com □ www.adoderm.com

Filler:

Varioderm, Varioderm FineLine, Varioderm Plus, Varioderm Subdermal
Pure, quervernetzte Hyaluronsäure für vielseitige Indikationen in der Dermis und Subcutis mit lang anhaltenden Ergebnissen

Anti Aging und Mesotherapie

Novatox Natural Lift
Topisches Anti-Aging Präparat für Gesichsthaut-Revitalisation/Mimik-Falten

MPS – Micro-Poration-System
Elektroporationsgerät für eine effektive no-needle – Mesotherapie mit wirksamen Substanzmixturen für Gesicht und Körper

Novaform
Anti-Cellulite-System: innovatives und hochkonzentriertes Mittel gegen Cellulite

Vivier-Products
Intra Dermal System mit Vitamin C – Serum und Cremes zur Hautpflege

Adopeel
wirksame Kombination spezieller Fruchtsäuren für reguläres Hautpeeling, Akne und Hyperpigmentierung

Wundversorgung/Narbenbehandlung:
www.novamedical.com

NatraGel
Raumtemperatur haltbare Hydrogelforms für Kühlung im Gesicht nach Applikation von Fillern / Botox

Suture Strip Plus
Elastische Wundverschlußstreifen

Mediskin
Tiefgefrorene, sterile Schweinehaut für die Brandverletztentherapie

Brennen
Skin Graft Mesher

Novagel
Silikongel – Platte für Narben- und Keloidtherapie

Degania Silicone
Geschlossenes Silikon – Wunddrainagensystem

Kompressionsbandagen:

Voe
Kompressionsbandagen nach Liposuktion, Brustaugmentation, Abdominalplastik und Facelift

Artu Biologicals Deutschland GmbH & Co. KG
Friedrich-Ebert-Damm 112, D-22047 Hamburg
Telefon +49 40 696 545 50, Telefax +49 40 696 545 66
eMail: scarban@artu-biologicals.de

SCARBAN – Individuelle Narbenbehandlung nach Maß
Scarban® besteht zu 100% aus medizinischen Silikonen, die mit einem speziellen elastischen Material verarbeitet wurden. Dadurch ist Scarban® außergewöhnlich widerstandsfähig und haltbar, zudem hochelastisch und anpassungsfähig. Die Oberfläche aus Textil ist angenehm zu tragen und ermöglicht durch seine hautähnliche Farbe eine dezente Behandlung.
Scarban® ist leicht waschbar (Seife wird mitgeliefert) und somit hygienisch und ohne Haftverlust *zwei Monate* wieder verwendbar. Diese lange Einsatzdauer sorgt zusammen mit dem niedrigen Preisniveau für eine einzigartig kostengünstige Narbentherapie bei gleichzeitig hoher Patientenakzeptanz.

- **Scarban Light** – 0,4 mm dünn und damit besonders dezent und flexibel. Es eignet sich für die Prävention und Therapie von leichten, flachen Narben. Scarban Light ist in folgenden Maßen und Formen erhältlich: 5 x 7,5 cm, 5 x 15, 5 x 30, 10 x 15, 15 x 20, Spezialform Stirn, Nase.
- **Scarban Elastic** – mit seiner Stärke von 1,4 mm weich und polsternd. Damit ist es bestens zur Prävention und Therapie von schweren, stark erhabenen Narben geeignet. Scarban Elastic ist in folgenden Maßen und Formen erhältlich: 3 x 4 cm Oval, 10 x 15, 15 x 20, 40 x 45, Spezialformen für Gesicht, Brust, Bauch, Hand und Finger.
- **Scarban Velvet Touch Silikongel** – Für eine unsichtbare Behandlung von kleinen Narben an sichtbaren Stellen. Das Gel bildet innerhalb von Sekunden eine dünne, nicht klebende oder fettende Silikonschicht, die über Stunden bestehen bleibt. Velvet Touch ist es durch seine hochkonzentrierte Formel besonders ergiebig.

Baxter Deutschland GmbH
Geschäftsbereich BioSurgery
Edisonstr. 4, D-85716 Unterschleißheim
Telefon 089 / 31701-0, Telefax 089 / 31701-177
www.biosurgery.de

Die BioSurgery-Sparte von Baxter ist auf das intraoperative Wund- und Gewebemanagement spezialisiert.

- **Tissucol®**, eine natürliche, humane Fibrin-Matrix, wird zur Gewebeklebung und Unterstützung der Wundheilung eingesetzt.
- **FloSeal®** hingegen ist ein viskoses Gel zur Hämostase, das aus einer Gelatine-Thrombin-Matrix besteht. Es stoppt 97 % aller Blutungen – bis hin zur spritzenden arteriellen – in weniger als 3 Minuten.
- Der synthetische Versiegeler **Coseal®** bildet ein Hydrogel aus Polyethylenglykol und dient der Abdichtung von Gefäßanastomosen sowie zur Adhäsionsprävention in der Kinderherzchirurgie.
- **Adept®**, eine 4%-ige Icodextrinlösung, wird nach dem Hydroflotationsprinzip in großen Volumina in den Bauchraum instilliert, um Adhäsionen zu vermeiden.
- **Traumastem** ist eine blutstillende resorbierbare, oxidierte Cellulose aus reiner Baumwolle, die eine stabile Struktur hat und auch als Nahtwiderlager dienen kann.
- **TissuDura®** ist eine kollagene Biomatrix zur Duraregeneration, die Dura nicht einfach nur ersetzt, sondern zu lebender Neodura regeneriert.
- Daneben hat Baxter BioSurgery eine Familie von hämostyptisch wirksamen Kollagenprodukten (**TissuFleece, TissuFoil** und **TissuCone**) im Portfolio.

Brauen-Lifting
Skinetic

Brustimplantate
Polytech Health & Aesthetics

Dokumentation
Karl Storz
TapMed

Endoskopie
Karl Storz
Medicon

Expander
Polytech Health & Aesthetic

Faltenbehandlung
Adoderm
ColBar LifeScience
Merz
Polytech Health & Aesthetics
Q-Med
Teoxane
TapMed

Wer bietet Was?

Fettabsaugung
medi
MediEquip
Polytech Health & Aesthetics
TapMed

Fibrinkleber
Baxter

Filler
Adoderm
ColBar LifeScience
Merz
Polytech Health & Aesthetics
Q-Med
Teoxane
TapMed

Gesichtsimplantate
Polytech Health & Aesthetics

Hämostyptika
Baxter

Haarausfall
Merz
Polytech Health & Aesthetics



BioForm Medical Europe B.V.
Postfach 4070, 4900 CB Oosterhout, Niederlande
Telefon: 0800 1821 389, Telefax: +31 162 474 810
eMail: infoeu@bioformmedical.com
www.bioformmedical.com, www.radiesse.com

BioForm Medical ist ein Medizinprodukteunternehmen, das injizierbare Produkte zur Augmentation von Weichgewebe für die plastische Chirurgie, die Gesichtsästhetik, die Urologie, die HNO-Medizin und weitere Spezialprodukte für die Dermatologie entwickelt und vertreibt.

Die ideale Wahl für die integrale Gesichtsmodellierung.
Bei Radiesse™ dermal filler handelt es sich um ein injizierbares Implantat, welches zu 100 % biokompatibel und biologisch abbaubar ist. Es besteht aus synthetischen Kalzium-Hydroxylapatit-Partikeln, die in einem wässrigen Gel gelagert sind. Radiesse™ dermal filler wurde 2006 von der US-amerikanischen Arznei-Aufsichtsbehörde FDA zugelassen.

Radiesse™ dermal filler
1.3 cc syringe
0.3 cc syringe

Mit Radiesse™ dermal filler ist es möglich, verschiedenste Bereiche des Gesichts und der Gesichtskonturen zu behandeln.
Radiesse™ dermal filler hat sich außerdem zur Behandlung der Handrückenverjüngung bei Altershänden als wirkungsvoll erwiesen.
Radiesse™ dermal filler zeichnet sich besonders durch seine sehr gute Volumenleistung und seine lange Haltbarkeit aus.
Weiter medizinische Indikationen für Kalzium-Hydroxylapatit:
Radiesse™ Voice International bei Stimmbandproblemen
Coaptite™ bei speziellen urologischen Indikationen

Radiesse™ dermal filler hat den diesjährigen Aesthetic Medicine Award als bestes injizierbares Produkt 2009 gewonnen

EVOLENCE®

ColBar LifeScience
Johnson & Johnson GmbH
Johnson & Johnson Platz 2, D-41470 Neuss
Telefon +49 2137/936-1436, Telefax +49 2137/936-1438
E-Mail: aossenka@cscde.jnj.com □ www.evolence.com

EVOLENCE® – der natürliche Kollagenfiller mit Langzeitwirkung

EVOLENCE® wurde von ColBar LifeScience Ltd. entwickelt, einem Biotechnologieunternehmen, das sich auf ästhetische Medizin und dentale Implantologie spezialisiert hat. Seit 2006 ist ColBar LifeScience eine 100%-ige Tochter der Unternehmensgruppe Johnson & Johnson, dem weltweit größten Unternehmen im Bereich Health Care.

Die Produktreihe EVOLENCE® basiert auf Kollagen, das über eine Anwendungszeit von mittlerweile zwei Jahrzehnten ein ausgezeichnetes Sicherheitsprofil als injizierbare Schönheitsbehandlung nachweisen kann. Durch die von ColBar speziell entwickelte Technologie, die die Eigenschaften des hauteigenen Kollagens nachahmen kann, spendet EVOLENCE® der Haut Form, Halt, Elastizität und Widerstandsfähigkeit mit einem langanhaltenden Effekt.

EVOLENCE® ist das zweite Produkt von ColBar, das mit Hilfe der patentierten Glymatrix-Technologie entwickelt wurde. Das erste Produkt, OSSIX®, hat sich seit mehreren Jahren in der Zahnheilkunde bewährt.

EVOLENCE® wird dort in die Haut eingesetzt wird, wo Kollagen verloren gegangen ist und hilft, das Erscheinungsbild der alternden Haut zu kontrollieren, indem es Kollagen und seine Eigenschaften wiederherstellt, die wichtig für eine vitale Haut sind.

Die Produktreihe EVOLENCE® wird bei der Korrektur von Weichteilkonturdefiziten und/oder -Augmentation angewandt. EVOLENCE® wird für die Korrektur mittlerer bis tiefer Nasolabialfalten, Konturunebenheiten oder Gewebedefekten indiziert. Das etwas feiner texturierte EVOLENCE® BREEZE™ ist ideal für die Korrektur von feinen Linien bis mittleren Falten sowie für die Lippenkonturierung und Augmentation.

Die Besonderheit von EVOLENCE® liegt in der von ColBar LifeScience patentierten Glymatrix™ Technologie. Sie imitiert den natürlichen Vorgang der Quervernetzung von Kollagen, indem es den Glykosilierungsprozess nachahmt. Kollageneinheiten werden dicht mit einem natürlichen Zucker gebündelt, der als Quervernetzer fungiert. Dieser hohe Grad an Quervernetzung und Struktur im EVOLENCE® Kollagen wird durch die Glykosilierung mit natürlichem Zucker ermöglicht.

Das Glymatrix™ Verfahren wurde entwickelt, um die Haltbarkeit des Kollagens in der Haut zu verlängern und natürliche Inhaltsstoffe zu verwenden, wobei die Qualitätskontrolle ebenfalls auf natürliche Weise erfolgen muss und ein Ergebnis ein vollkommen natürliches Aussehen herbeiführen soll.

Das Ergebnis einer EVOLENCE® Behandlung ist sofort sichtbar, erfordert wenig oder gar keine Nachbehandlung und wirkt bis zu 12 Monate.

Wer bietet Was?

medi GmbH & Co. KG
Medicusstraße 1, D-95448 Bayreuth
Telefon: 0921/912 222, Telefax: 0921/912 514
E-Mail: info@lipomed.de
www.lipomed.de; www.medi.de

medi ist ein weltweit führender Hersteller und Vertreiber medizinischer Hilfsmittel. Zu unseren Produkten gehören medizinische Kompressionsstrümpfe zur Behandlung von Venenleiden sowie Lip- und Lymphödemen, Bandagen und Orthesen für die konservative und postoperative Behandlung in der Orthopädie, medizinische Thromboseprophylaxestrümpfe und Strumpfverbände für die Kompressionsversorgung vor und nach Operationen.

lipomed®– Kompressionsbekleidung für die plastisch-ästhetische Chirurgie
vereint unser Know-how zu medizinischer Kompression bei gleichzeitig optimaler Funktionalität. Praktische Ausstattungsmerkmale und einfaches Handling erfüllen alle Anforderungen, die Arzt und Patient an moderne Kompressionsbekleidung stellen:

- hochelastisches, atmungsaktives Material nach ÖkoTex Standard 100
- spezielle Druckverstärkungen für bessere Formgebung
- Konfektion oder individuelle Maßanfertigung für optimale Passform

Produktübersicht

- lipomed® blackline und lipomed® skinline für Liposuktionen im Bauch- und Beinbereich
- lipomed® shirt woman und lipomed® shirt man nach Fettabsaugungen im Bereich des Oberkörpers
- lipomed® bra und lipomed® belt bei Brustaugmentation oder Brustreduktion
- lipomed® face für Liposuktionen im Kinnbereich

MEDICON eG
Gänsäcker 15, D-78532 Tuttlingen
Telefon: 07462/2009-0, Telefax: 07462/2009-50
E-Mail: info@medicon.de, www.medicon.de

Die Entwicklung, Herstellung und der Vertrieb chirurgischer Instrumente haben bei uns eine jahrzehntelange Tradition. Als international renommiertes Handelsunternehmen im Bereich der Medizintechnik heißt unser Ziel: Weltweit zufriedene Kunden durch motivierte Mitarbeiter, höchste Produktqualität und besten Kundenservice.
In unseren 15 Mitgliedsbetrieben werden über 30 000 verschiedene Artikel für die Humanmedizin gefertigt. Speziell für die Plastisch-Rekonstruktive und Plastisch-Ästhetische Chirurgie bieten wir Spezialinstrumente unter anderem in den Bereichen:

- Rhinoplastik
- Mammaplastik
- Infiltration und Fettabsaugung
- Abdominoplastik
- Facelifting
- Ohrmuschelplastik
- Endoskopische Spaltung des Karpalbandes

Für weitere Informationen besuchen Sie uns bitte unter: *www.medicon.de*

MediEquip International
Heidelberger Landstraße 7, D-64297 Darmstadt
Telefon: 0 61 51/95 39 97, Telefax: 0 61 51/95 39 99
E-Mail: info@mediequip.de □ www.mediequip.de

Kompressionsbekleidung nach ästhetisch/kosmetischen Eingriffen:
MediEquip Int. bietet ein Sortiment an über 70 verschiedenen hochwertigen ETO-Premium-Kompressionsmiedern für Frau und Mann; Standard und nach Maß, Lieferzeit: 1 Tag (2 bei Maß). 20 Jahre Erfahrung.
Kompressionsbekleidung für Schwerbrandverletzte
Fertigung nach Maß
Kompressionsbekleidung für Stomapatienten
Fertigung nach Maß. Passend für jede Stomaversorgung.
30 verschiedene Grundmodelle.
Einmalslips zur Fotodokumentation

Merz Pharmaceuticals GmbH
Eckenheimer Landstraße 100, 60318 Frankfurt
Tel.: 069/1503-0, Fax: 069/1503-830
www.Merz.de

Merz ist ein innovatives Unternehmen, welches u.a. in dem Kompetenzfeld der Ästhetischen Medizin tätig ist.

Belotero® Basic und **Belotero® Soft** sind die ersten monophasischen Hyaluronsäurefiller (kohäsives Gel), die auf Basis der innovativen CPM®-Technologie hergestellt werden. Dadurch entsteht ein zusammenhängendes Gel mit Zonen geringerer und höherer Viskosität. So wird eine hervorragende Verteilung und Augmentation sowohl mittlerer Falten als auch unmittelbar benachbarter kleinerer Gewebedefekte erreicht. Belotero® ist ebenfalls hervorragend zur Lippenaugmentation geeignet. Belotero® lässt sich gleichmäßig und zugleich wenig schmerzhaft implantieren.

Belotero® Intense ist ein Filler für die Korrektur von tiefen Falten und Volumendefekten der Gesichtshaut mit ausgezeichneter Füllkapazität. Belotero® Intense ist ein hochelastischer multi-quervernetzter monophasischer Filler mit einem besonders hohen Hyaluronsäure-Gehalt. Der Filler erzielt einen sehr guten Fülleffekt, ein natürliches Aussehen, besonders lang anhaltende Wirkdauer sowie hohe Sicherheit und Verträglichkeit. → www.Belotero.de

Hyal-System® enthält unvernetzte Hyaluronsäure mit einem Molekulargewicht von 1 Mio. Da, wie sie auch in der Haut natürlicherweise vorkommt. Hyal-System® rehydratisiert die Dermis kurzfristig und baut die extrazelluläre Matrix bei regelmäßiger Anwendung wieder auf. Sie optimiert im infiltrierten Gewebe die physiologischen Bedingungen und aktiviert Fibroblasten zur Synthese von Kollagen, Elastin und endogener Hyaluronsäure.

Hyal ACP™ ist eine auto-quervernetzte Hyaluronsäure, welche beim Abbau als native Hyaluronsäure eine lang anhaltende Biostimulation fördert. Ohne Zusatz von Fremdstoffen bietet eine patentierte Technologie zur kontrollierten Vernetzung ein neuartiges Hydratations-Konzept. Die Anwendung erfordert eine vorherige Behandlung mit Hyal-System®. Die Hautqualität wird durch die Induktion der Fibroblastenproliferation mit Bildung von extrazellulären Matrixproteinen nachhaltig verbessert. → www.Hyal-System.de

Narbenbehandlung: Contractubex® → www.Contractubex.de

Haarausfall: Pantovigar® N, Pantostin® → www.haar-ausfall.com

Handchirurgie
Artu Biologicals
Medicon
Karl Storz
TapMed
Carl Zeiss

Haut-/Wundkleber
Baxter

Kompressionswäsche
Adoderm
medi
MediEquip
Polytech Health & Aesthetics
TapMed

Laser
Lumenis

Lichtquellen
Karl Storz

Liposuktion
medi
Medicon
MediEquip
Polytech Health & Aesthetics
TapMed

Wer bietet Was?

Mammaimplantate
Polytech Health & Aesthetics

Medizinische Kosmetikprodukte
Adoderm

Mesotherapie
Adoderm

Mikrochirurgie
Carl Zeiss
TapMed

Narbentherapie
Adoderm
Artu Biologicals
Dr. Suwelack
MediEquip
Merz
Polytech Health & Aesthetics
TapMed

POLYTECH Health & Aesthetics

POLYTECH Health & Aesthetics GmbH
Altheimer Strasse 32, D-64807 Dieburg
Telefon: 06071/98630, Telefax: 06071/986330
E-Mail: info@polytechhealth.com
Internet: www.polytech-health-aesthetics.com

Qualitätsprodukte – größte Auswahl – umfassender Service
Mammaimplantate Meme®, Replicon®, Optimam®, Opticon®
- Modular-System – in nur drei Schritten zum richtigen Brustimplantat
- Oberflächenvielfalt – texturiert, MikroPolyurethanSchaum Beschichtung
- Formenvielfalt – rund, rund-Tropfenform, quer-oval, längs-oval
- Projektionsvielfalt – flach, moderat, hoch, extra hoch

Silikonimplantate Körperkontur
- Gesicht
- Gluteus
- Sonderanfertigungen zur Defektdeckung (z.B. Trichterbrust oder Poland Syndrom)
- Wade
- Pectoralis

Hautexpander
- Expander zur Rekonstruktion der Brust
- Gewebeexpander

Gewebefüller
- Easy-agarose LD, Easy-agarose HD, Easy-agarose VL
- Aquamid & Aquamid Reconstruction

Erstes Arzt-Patienten-Programm
- Implants of Excellence (wir informieren Sie gerne)

ReCell zur Behandlung epidermaler und dermaler Defekte inklusive Verbrennungen und Vitiligo. Geräte und Instrumente für die Lipoaspiration, Pigmentation und Dermabrasion, sowie Kompressionsbustiers und Produkte für die Narbentherapie komplettieren die Produktpalette für die plastische Chirurgie.

Implants made by POLYTECH Health & Aesthetics – Quality made in Germany

Q-MED the NASHA technology company

Q-Med GmbH
Berliner Ring 89, D-64625 Bensheim
Telefon: 06251/77079-13 (Restylane) – 77079-20 (Macrolane)
E-Mail: info.germany@q-med.com
www.restylane.de www.macrolane.de

Restylane® – Natural Beauty Made In Schweden. Q-Med bietet Ihnen ein vollständiges Produktsortiment zur Augmentation von feinsten Linien bis hin zu tiefen Falten, zum Aufbau von Lippen und zum Modellieren der Gesichtskonturen bis hin zur Hautverjüngung. Das maßgeschneiderte Konzept stellt die Lösung für sehr viele Patientenbedürfnisse dar. Für eine optimale Wirkung ist die Größe der Gelpartikel in jedem Produkt so gewählt, dass sie zur Gewebedichte in der empfohlenen Gewebetiefe passt. Jedes Restylane Produkt besteht zu 90% aus dem kristallklaren NASHA-Gel (nicht-animalische stabilisierte Hyaluronsäure). Das NASHA-Gel in Restylane ist maximal zu 1 % stabilisiert und die einzige am Markt erhältliche Hyaluronsäure, die nicht cross-linked ist. Dies ist der Grund für die hervorragende Biokompatibilität und längere therapeutische Wirkung der Restylane Produkte.
Restylane ist seit 1996 in Europa für den Vertrieb zugelassen. Im Dezember 2003 wurde Restylane von der US-amerikanischen Arzneimittelaufsichtbehörde FDA die Zulassung für den Vertrieb in den USA erteilt.
- **Restylane Touch** – ein homogenes Gel mit sehr feinen NASHA-Partikeln, glättet feine oberflächliche Linien und Fältchen.
- **Restylane** – enthält mittelgroße NASHA-Gelpartikel und wird zur Unterspritzung von mittleren bis tiefen Falten eingesetzt.
- **Restylane Perlane** – gibt viel Volumen durch die größeren Gel-Partikel; glättet tiefere Falten und modelliert die Gesichtskonturen.
- **Restylane SubQ** – Speziell zum Modellieren der Gesichtskonturen, insbesondere der Kinn- und Wangenpartie, besteht aus den größten Gelpartikeln.
- **Restylane Vital** – Zur Hautverjüngung für ein jugendlich frisches Aussehen.
- **Restylane Lipp** – Das jüngste Restylane Produkt. Speziell entwickelt für Lippenaufbau und -konturierung – immer in Harmonie mit den natürlichen Gesichtszügen.

Macrolane™ – das erste Hyaluronsäureprodukt zur Wiederherstellung von Volumen und zur Konturierung von Körperoberflächen – basiert wie auch Restylane auf der patentierten NASHA™-Technologie. Mit Macrolane können erstmals die Gesäßrundungen geformt, den Waden neue Konturen verliehen oder die Brust augmentiert werden – mit nur einem minimal-invasiven Eingriff unter Lokalanästhesie. Macrolane kann Unebenheiten in Hautoberflächen oder eingesunkene Narben ausgleichen, wie sie beispielsweise nach einer Liposuktion oder Operation auftreten können. Die Injektion von Macrolane bietet klare Vorteile: keine Vollnarkose, keine langen Ausfallzeiten, keine Narben. Macrolane wird in zwei Formulierungen angeboten:
VRF 30 – normale Hebekapazität im Gewebe zur Generierung von Volumen
VRF 20 – etwas geringere Hebekapazität zur Kombination mit VRF30 oder zur kleinflächigen Konturierung

Wer bietet Was?

SKINETIC

SKINETIC, Kreuzstraße 13, 78594 Gunningen
Telefon: 07461/93320, Telefax: 07461/93328
E-Mail: mail@skinetic.de

Die Zukunft der Weichteilfixation:

- **ENDOTINE® Forehead**, zur kontrollierten Fixation beim offenen und endoskopischen Stirn-Lifting. In den Händen erfahrener Ärzte ermöglicht ENDOTINE Forehead Fixationszeiten von weniger als einer Minute pro Seite.
- **ULTRATINE® Forehead**, NEU: noch schnellere Absorption des Implantats nach der OP. ULTRATINE Forehead erlaubt dank seines Designs die einfache Korrektur des Gewebes zur besseren ästhetischen Kontrolle von Stirnhöhe und -form.
- **ENDOTINE® Triple**, Perfekt vorhersagbare Stirnanhebung und sichere Gewebefixierung. Drei-zinkiges Niedrigprofil auf einer ultradünnen Plattform, entworfen um die Tastbarkeit und Sichtbarkeit zu verringern.
- **ENDOTINE® TransBleph**, revolutionäres Produkt, dass es erlaubt, ein Brauenlifting durch einen einzelnen Oberlid-Schnitt durchzuführen. Es wird keine kostspielige endoskopische Ausrüstung benötigt.
- **ENDOTINE® Midface ST**, zur kontrollierten Fixation beim Mittelgesichtslifting. ENDOTINE Midface Implantate ermöglichen die einfache Justierung der Spannung und Position, für eine bessere ästhetische Kontrolle der Wangenanhebung.
- **ENDOTINE® Ribbon**, modelliert den Hals und die Kieferlinie mit unvergleichbarer Leichtigkeit und Vorhersagbarkeit.
- **Surgi Wire®**, löst schnell tiefe Falten und Narben auf, durch die Trennung von Verbindungen in tiefer liegendem Gewebe.

Fordern Sie kostenlose Muster oder weitere Informationen an: mail@skinetic.de

SKIN & HEALTH CARE DR. SUWELACK

Dr. Suwelack Skin & Health Care AG
Josef-Suwelack-Straße, D-48727 Billerbeck
Telefon 02543/72527, Telefax 02543/72360
E-Mail: Info@matriderm.de □ www.matriderm.de

Produktkonzepte auf der Basis natürlicher, gefriergetrockneter Biomatrices

Matriderm® – Collagen-Elastin-Matrix zur dermalen Regeneration

In einer kontrollierten klinischen Studie zur Deckung von Vollhautdefekten mit Spalthauttransplantaten auf Matriderm® wurde eine signifikant höhere Elastizität der mit Matriderm® regenerierten Areale nachgewiesen.
Mit der Transplantation von Spalthaut in Kombination mit Matriderm® steht ein neues Verfahren zur Verfügung, in dem mit einem einzigen Operationsschritt tief dermale Defekte oberflächlich mit Spalthaut geschlossen und gleichzeitig Strukturen für den Wiederaufbau der Dermis geliefert werden. Die Ernährung der Spalthaut ist durch die offenporige Struktur der Collagen-Elastin-Matrix gewährleistet.
Das Collagen und insbesondere das Elastin werden während der Regenerationsphase in neu entstehendes Gewebe integriert; die regenerierte Haut fühlt sich spürbar natürlicher an.

Die Vorteile der Spalthauttransplantation mit Matriderm®:

- Spürbar geschmeidigere Haut
- Signifikant höhere Elastizität
- Verzicht auf zweite Operation

Gern stehen wir Ihnen für weitere Informationen zur Verfügung!

Der Vertrieb von MATRIDERM®erfolgt in Deutschland über
Asclepios Medizintechnik, Elzacher Straße 6, 79261 Gutach
Tel.: 07685 909 333, E-Mail: info@asclepios.de.

STORZ KARL STORZ — ENDOSKOPE

THE DIAMOND STANDARD

Karl Storz GmbH & Co. KG
Mittelstraße 8, D-78532 Tuttlingen
Telefon: 07461/708-0, Telefax: 07461/708-105
E-Mail: info@karlstorz.de
www.karlstorz.com

Seit den Anfängen des Hauses KARL STORZ im Jahre 1945 ist über ein halbes Jahrhundert vergangen – eine Zeit, in der unser Unternehmen ein bedeutendes Kapitel Medizin- und Technikgeschichte geschrieben hat. Die moderne Endoskopie hat einerseits die medizinische Diagnostik revolutioniert und andererseits neuartige Operationstechniken ermöglicht. Sie erlaubt heute patientenschonende und wirtschaftliche Eingriffe.

Karl Storz bietet für folgende drei der vier tragenden Säulen der Plastischen Chirurgie hochwertige Instrumente und herausragende optische Systeme:

Ästhetische Chirurgie – Rekonstruktive Chirurgie – Handchirurgie

Die Produktpalette von KARL STORZ umfasst außerdem modernste, vollständig digital arbeitende 3-Chip-Kameras ebenso wie mobile ALL-in-ONE Lösungen für die Praxis und das notwendige Zubehör wie Monitore und digitale Bildspeichersysteme.

Für den essentiellen Bereich der Beleuchtung bietet KARL STORZ von der Hochleistungs-Xenon-Lichtquelle bis zur mobilen Batterie-Lichtquelle eine unerreicht vielfältige Auswahl, die das gesamte Spektrum möglicher Anwendungen abdeckt.

Revolutionäre Neuentwicklungen, wie der voll vernetzte Operationssaal OR1™ und die zentrale Bild- und Datenverwaltung KARL STORZ AIDA™, ergänzen die bisherige Produktpalette.

TapMed

TapMed Medizintechnik Handels GmbH
Gutshof 15-17, D-34270 Schauenburg-Hoof
Telefon: 05601/9299-0, Telefax: 05601/9299-44
Service: 0800-AESTHETIC
E-Mail: info@tapmed.de □ www.tapmed.de

Mit einem ständig wachsenden Programm hat sich TapMed innerhalb von wenigen Jahren zu einem wichtigen Anbieter in der plastischen, ästhetischen und Wiederherstellungs-Chirurgie entwickelt. TapMed bietet dem Operateur hochwertige Produkte von führenden Herstellern, u.a.:

- Komplettes Instrumentarium von Stille
- Endoskopische Technik von Karl Storz
- CHESS – Fixierung in der Handchirurgie von CANICA
- PAL-600E – Power-Assisted-Liposuction von MicroAire
- Gefäß-Koppler von MCA-Synovis
- Neurotube – geführte Nervenregeneration von MCA-Synovis
- Kompressionskleidung von Design Veronique
- activ'M Narbenpflaster von M-Technologies

Darüber hinaus bietet TapMed ein Programm zur druckentlastenden Patienten-Lagerung und Positionierung auf dem OP-Tisch.

OP-Einrichtungen
Karl Storz
TapMed
Carl Zeiss

Operationsmikroskope
Carl Zeiss

OP-Instrumente
Karl Storz
TapMed

Pharmaka
Baxter

Stirn-Lifting
Skinetic

Stoma
MediEquip

Wer bietet Was?

Verbrennungen
Adoderm
Artu Biologicals
Dr. Suwelack
MediEquip
Polytech Health & Aesthetics

Weichteilfixation
Skinetic

Wundversorgung
Adoderm
Baxter

TEOSYAL

Teoxane GmbH
Am Lohmühlbach 17, D-85356 Freising
Telefon: +49 (0) 8161/14805-0, Telefax: +49 (0) 8161/14805-15
E-Mail: info@teoxane.de
www.teoxane.de

TEOSYAL® – Das Beste aus Hyaluronsäure
Die Teoxane® Laboratorien, Schweiz liegen im Herzen von Genf. Die ultramoderne Fertigungsanlage erfüllt die strengsten Normen zur Herstellung von biofermentativ hergestellter nicht animalischen Hyaluronsäuregels. Das Labor wurde in Übereinstimmung mit den FDA Empfehlungen (Food and Drug Administration) geplant und errichtet und verfügt über einen Sterilbereich mit der neuesten technischen Ausstattung.
TEOSYAL® bietet eine umfassende Produktpalette zur Faltenunterspritzung auf hundertprozentiger Hyaluronsäurebasis. Die unterschiedlichen Rezepturen der TEOSYAL® Produktpalette ermöglichen eine natürliche Wiederherstellung von Substanzverlusten im Gesicht, die Formung von Lippen und einen Ausgleich von Hautunebenheiten. In flüssiger nicht vernetzter Form ermöglicht TEOSYAL® eine tiefe Revitalisierung der Dermis.

Die TEOSYAL® Produktpalette
TEOSYAL® Meso ist ein injizierbares, unvernetztes Hyaluronsäure-Präparat zu Revitalisierung und Hydration der Haut. Konzentration: 15 mg/g HA. Verpackungseinheit: 2 Fertigspritzen je 1 ml
TEOSYAL® First Lines mit diesem Produkt werden feine oberflächliche Falten unterspritzt, wie zum Beispiel Krähenfüße oder Fältchen um den Mund. Konzentration: 20 mg/g HA. Verpackungseinheit: 2 Fertigspritzen je 0,7 ml
TEOSYAL® Global Action oder **TEOSYAL® Touch Up** wird verwendet, um mittelstark ausgeprägte Falten, wie zum Beispiel nicht allzu tiefe Nasolabialfalten, Falten um den Mundbereich und Zornesfalten zu behandeln. Konzentration: 25 mg/g HA. Verpackungseinheit: 2 Fertigspritzen je 1 ml oder
2 Fertigspritzen je 0,5 ml
TEOSYAL® Deep Lines wird zum Unterspritzen tiefer ausgeprägter Falten, wie zum Beispiel tiefe Nasolabialfalten, Marionettenlinien oder Ausdrucksfalten verwendet. Konzentration: 25 mg/g HA. Verpackungseinheit: 2 Fertigspritzen je 1 ml
TEOSYAL® Ultra Deep gibt viel Volumen und wird mit einer 26G Nadel, zur Akzentuierung von Wangenknochen, zur Auffüllung eingefallener Areale unter den Augen, zur Behandlung von Wangen, Gesichtsoval und zur Kinn- und Brauenbogenakzentuierung, injiziert. Konzentration: 25 mg/g HA. Verpackungseinheit: 2 Fertigspritzen je 1 ml
TEOSYAL® Kiss ist speziell zur Behandlung von Lippen, Lippenkonturen und Lippenvolumen entwickelt. Es ist hoch vernetzt und sehr viskös und besitzt eine starke Füllkraft.
Es ist einfach in der Anwendung und gibt den Lippen eine schöne natürliche Form.
Konzentration: 25 mg/g HA.
Verpackungseinheit: 2 Fertigspritzen je 1 ml

ZEISS

Carl Zeiss Meditec
Vertriebsgesellschaft mbH
Göschwitzer Str. 51-52
07745 Jena
E-Mail: info@meditec.zeiss.com
www.meditec.zeiss.de

Als Wegbereiter und Marktführer im Bereich der Operationsmikroskope ist Carl Zeiss stolz durch Neuentwicklungen auf dem Gebiet der optischen und digitalen Visualisierungstechnologie zur Weiterentwicklung von Behandlungsmethoden beizutragen.

Mit der Zielsetzung Chirurgen bei der Verbesserung von Lebensqualität zu unterstützen, eröffnet das traditionelle Optik-Unternehmen mit innovativen Lösungen neue Wege für die Medizintechnik:

OPMI® Vario/S88 ermöglicht die Visualisierung feinster Strukturen, die mit bloßem Auge nicht erkennbar sind. Neben der hohen Vergrößerung und der universellen Einsetzbarkeit in verschiedenen chirurgischen Disziplinen bietet das ergonomische Design idealen Arbeitskomfort.

Die **Prismen-Lupen EyeMag® Pro** überzeugen mit brillanter Zeiss-Optik, außerordentlicher Schärfentiefe und mit einem breiten Spektrum an Vergrößerungen. Das geringe Gewicht und die ergonomische Passform gewährleisten optimalen Tragekomfort.

Mit den innovativen **MediLive®-Produkten** eröffnet Carl Zeiss genial einfache Möglichkeiten, Videos und Bildmaterial zu Präsentations- und Dokumentationszwecken aufzuzeichnen, zu editieren und auf mobile Datenträger abzuspeichern.

Für weitere Informationen besuchen Sie uns bitte unter www.meditec.zeiss.de

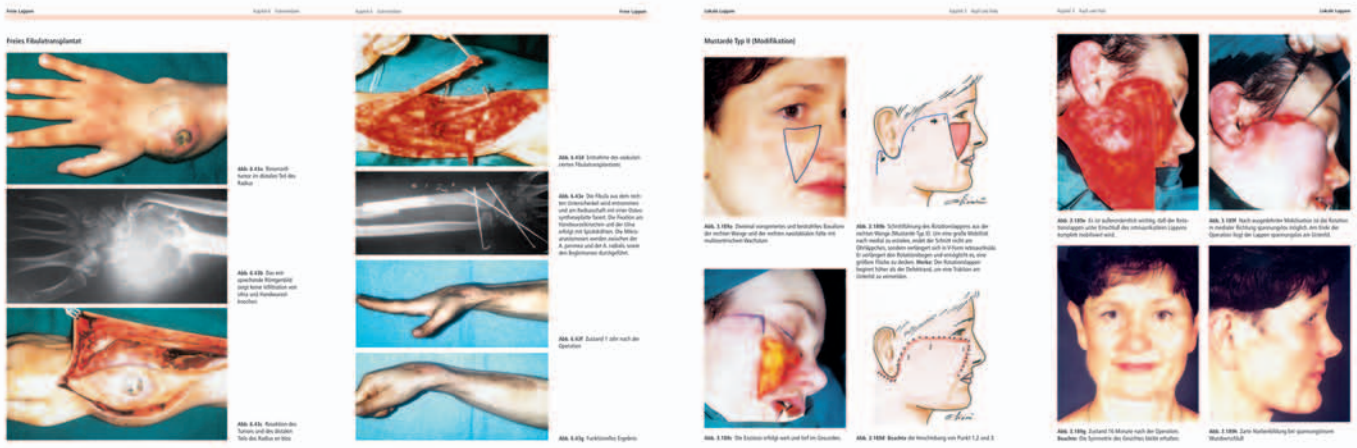

Das Standardwerk

Now available

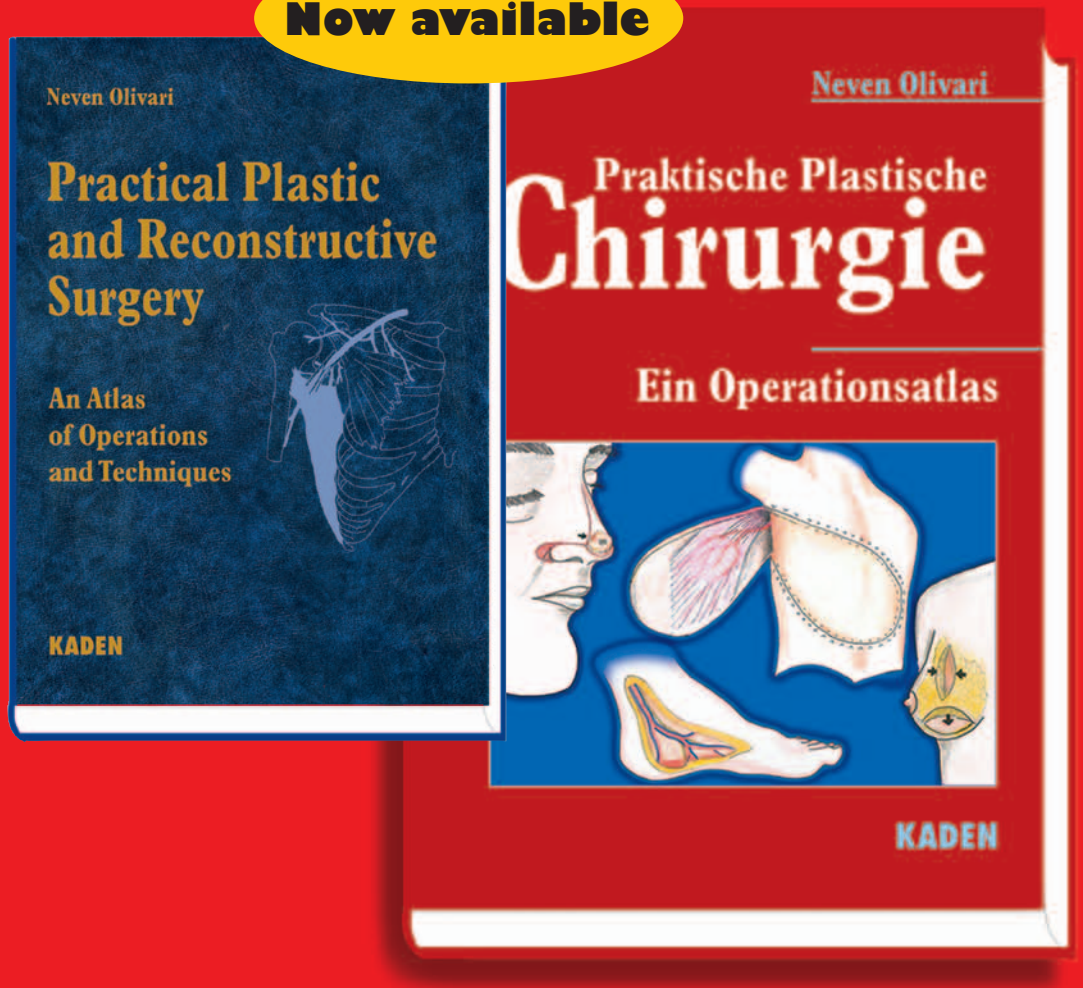

Neven Olivari
Praktische Plastische Chirurgie
Ein Operationsatlas

2004. Atlasformat
21 x 29,7 mm. Gebunden.
XVI, 944 Seiten.
Über 2800 Abbildungen
(davon 620 Farbzeichnungen),
ISBN 978-3-922777-55-7
€ 189,–

Empfohlen von der Deutschen Gesellschaft der Plastischen, Rekonstruktiven und Ästhetischen Chirurgen (DGPRÄC)

Zu bestellen bei
jeder Buchhandlung
oder direkt bei:

Kaden Verlag,
Ringstraße 19b
69115 Heidelberg
Tel. 06221/1377600
Fax 29910
Internet:
www.kaden-verlag.de

KADEN

Modular-System

für texturierte und Microthane® (MikroPolyurethanSchaum)-beschichtete silikongelgefüllte Mammaimplantate



Même®



Opticon®



Replicon®



Optimam®

POLYTECH
Health & Aesthetics

POLYTECH Health & Aesthetics GmbH
Altheimer Str. 32 • D-64807 Dieburg
E-Mail: info@polytechhealth.com
Internet: www.polytech-health-aesthetics.com
☏ +49 (0)6071 98 63 0 • 🖷 +49 (0)6071 98 63 30

Quality made in Germany