Plastische CHIRURGIE

9. Jahrgang • Heft 3
September 2009

Mitteilungen Deutsche Gesellschaft der Plastischen, Rekonstruktiven und Ästhetischen Chirurgen Vereinigung der Deutschen Ästhetisch-Plastischen Chirurgen – VDÄPC



40. Jahrestagung DGPRÄC
14. Jahrestagung VDÄPC

Postvertriebsstück D57442 Gebühr bezahlt • Dr. Kaden Verlag GmbH & Co. KG • Ringstraße 19 • 69115 Heidelberg ISSN 1618-6214



Klare Argumente für XEOMIN®

Botulinum Neurotoxin Typ A in reiner Form

- Pur:
  Keine Komplexproteine
- Zuverlässig:
  Hohe spezifische biologische Aktivität
- Praktisch:
  Stabil ohne Kühlung

MERZ

Botulinum Neurotoxin Typ A
XEOMIN®
Der reine Unterschied. Made in Germany.

XEOMIN®, 100 LD_{50}-Einheiten, Pulver zur Herstellung einer Injektionslösung. **Wirkstoff:** Clostridium Botulinum Neurotoxin Typ A (150 kD), frei von Komplexproteinen. Verschreibungspflichtig! **Zusammensetzung:** Eine Durchstechflasche enthält: 100 LD_{50}-Einheiten Clostridium Botulinum Neurotoxin Typ A (150 kD), frei von Komplexproteinen, Albumin vom Menschen, Sucrose. (Aufgrund der unterschiedlichen LD_{50}-Testmethoden sind diese Einheiten spezifisch für Xeomin® und daher nicht auf andere Botulinumtoxin-Präparate übertragbar.) **Anwendungsgebiete:** Zur symptomatischen Behandlung von Blepharospasmus und einer zervikalen Dystonie mit überwiegend rotatorischer Komponente (Torticollis spasmodicus) bei Erwachsenen. **Gegenanzeigen:** Überempfindlichkeit gegenüber Botulinum Neurotoxin Typ A oder einem der sonstigen Bestandteile, generalisierte Störungen der Muskeltätigkeit (z. B. Myasthenia gravis, Lambert-Eaton-Syndrom). Vorliegende Infektion an der vorgesehenen Injektionsstelle. **Nebenwirkungen:** Können durch falsch platzierte Injektionen oder große Dosen hervorgerufen werden, die vorübergehend nahegelegene Muskelgruppen bzw. von der Injektionsstelle weiter entfernte Muskeln lähmen. Gewöhnlich treten Nebenwirkungen innerhalb der ersten Woche nach der Injektion auf und sind vorübergehend. Beschränkung auf das Gebiet um die Injektionsstelle möglich (z. B. lokale Schmerzen, Druckempfindlichkeit und/oder Blutergüsse im Bereich der Injektionsstelle). **Blepharospasmus:** Nebenwirkungen (Xeomin®): Häufig (≥1/100, <1/10): Ptosis, trockene Augen. Gelegentlich (≥1/1.000, <1/100): Parästhesien, Kopfschmerzen, Konjunktivitis, Mundtrockenheit, Exanthem, Muskelschwäche, Verletzungen. Weitere Nebenwirkungen (Klinisches Vergleichspräparat mit herkömmlichem Botulinumtoxin Typ A-Komplex): Häufig (≥1/100, <1/10): Keratitis superficialis punctata, Lagophthalmus, Augenreizung, Photophobie, Lakrimation. Gelegentlich (≥1/1.000, <1/100): Schwindel, Erschlaffung des Gesichtes, Keratitis, Ektropium, Diplopie, Entropium, visuelle Störungen, verschwommenes Sehen, Dermatitis, Schwäche der Fazialmuskeln, Müdigkeit. Selten (≥1/10.000, <1/1.000): Schwellung der Augenlider. Sehr selten (<1/10.000): Engwinkelglaukom, Ulcus corneae. **Torticollis spasmodicus:** Nebenwirkungen (Xeomin®): Häufig (≥1/100, <1/10): Dysphagie, Muskelschwäche, Rückenschmerzen. Gelegentlich (≥1/1.000, <1/100): Kopfschmerzen, Tremor, Augenschmerzen, Dysphonie, Diarrhoe, Mundtrockenheit, Erbrechen, Kolitis, Exanthem, Erythem, Pruritus, vermehrtes Schwitzen, Knochenschmerzen, Myalgie, Asthenie, Entzündung der Injektionsstelle, Druckschmerzhaftigkeit an der Injektionsstelle. Weitere Nebenwirkungen (Klinisches Vergleichspräparat mit herkömmlichem Botulinumtoxin Typ A-Komplex): Sehr häufig (≥1/10): Schmerz, lokale Schwäche. Häufig (≥1/100, <1/10): Schwindel, Taubheitsgefühl, Schläfrigkeit, Rhinitis, Infektion der oberen Atemwege, Übelkeit, Mundtrockenheit, Wundsein, Steifheit, Muskelhypertonus, allgemeine Schwäche, grippeartige Symptome, Unwohlsein. Gelegentlich (≥1/1.000, <1/100): Diplopie, Ptosis, Dyspnoe, Stimmveränderungen, Fieber. Dysphagien unterschiedlichen Schweregrades können eine Aspiration hervorrufen, so dass medizinisches Eingreifen notwendig werden kann. Die Dysphagie kann für zwei bis drei Wochen nach der Injektion anhalten, berichtet wurde in einem Fall auch ein Andauern bis zu fünf Monaten. Die Dysphagie scheint dosisabhängig zu sein. Aus klinischen Studien mit Botulinumtoxin Typ A-Komplex wurde berichtet, dass Dysphagie seltener auftritt, wenn die Gesamtdosis während einer Behandlung unter 200 Einheiten liegt. Es ist möglich, dass die o.g. Nebenwirkungen jeweils auch bei der Anwendung von Xeomin® auftreten können. **Allgemein** (Präparate mit herkömmlichem Botulinumtoxin Typ A-Komplex): Sehr selten: Nebenwirkungen im Zusammenhang mit der Ausbreitung des Toxins an vom Injektionsort entfernten Stellen (übermäßige Muskelschwäche, Dysphagie, Aspirationspneumonie mit bisweilen tödlichem Ausgang). Über Dysphagie wurde auch nach Injektionen berichtet, die nicht in die zervikale Muskulatur erfolgten. Selten: kardiovaskuläre Ereignisse, wie Arrhythmie und Herzinfarkt, einige davon mit tödlichem Ausgang. Es ist unklar, ob diese Todesfälle durch herkömmliche Präparate mit dem Botulinumtoxin Typ A - Komplex verursacht wurden oder durch vorbestehende Herz-Kreislauf-Erkrankungen. In einem Fall wurde über eine periphere Neuropathie bei einem männlichen Patienten berichtet, der zur Behandlung von Nacken- und Rückenspasmen sowie starken Schmerzen 4 Injektionsbehandlungen über einen Zeitraum von 11 Wochen erhielt. Eine Patientin entwickelte 2 Tage nach der Injektion zur Behandlung der zervikalen Dystonie eine Erkrankung des Plexus brachialis, die 5 Monate anhielt. Nebenwirkungen mit ungeklärtem ursächlichem Zusammenhang: Erythema multiforme, Urticaria, Psoriasis-artiger Ausschlag, Pruritus, allergische Reaktionen. Erhöhter Jitter (EMG) in entfernt gelegenen Muskeln. **Hinweis:** Xeomin® darf nur von Ärzten mit geeigneter Qualifikation und nachgewiesener Fachkenntnis in der Behandlung mit Botulinumtoxin sowie im Umgang mit der erforderlichen Ausstattung, wie z. B. EMG, angewendet werden.

Merz Pharmaceuticals GmbH, 60048 Frankfurt/Main, Tel. 069/1503-0. Stand: November 2007. Weitere Hinweise finden Sie in der Gebrauchs- bzw. Fachinformation.

Lebensqualität durch plastische Chirurgie – die Einheit des Faches macht es möglich!

Die letzten beiden Jahre waren von interessanten Entwicklungen geprägt, über die wir Sie so zeitnah wie möglich in der Zeitschrift *Plastische Chirurgie* und unseren Newslettern informiert haben. Wohin die Entwicklungen führen werden, ist zum jetzigen Zeitpunkt zwar noch nicht absehbar, doch die Tatsache, dass die Zahl der Abteilungen in diesem Jahr wieder gewachsen ist, ist sicher ein Grund, nicht zu pessimistisch in die Zukunft zu schauen. Und das obwohl die plastische und ästhetische Chirurgie naturgemäß vielfältige Überschneidungen mit anderen Fächern hat – was nicht immer konfliktfrei bleiben kann. Dennoch lebt unser Fach mehr von der Kooperation als von der Abgrenzung.

Es gilt jedoch wachsam zu sein, um etwa bei der Bildung onkologischer Schwerpunktzentren nicht außen vor gelassen zu werden, wie dies jetzt bei der Erstellung von Leitlinien seitens der DKG zu „Kopf-Hals-Zentren“ drohte. Wir haben uns darauf sofort an den Vorstand der DKG gewandt und werden den Dialog nach der Sommerpause intensivieren, um unseren Platz in den Leitlinien zu erkämpfen. Es liegt in unserem ureigensten Interesse als plastische und ästhetische Chirurgen nicht nur von regionalen, oft personengebundenen Bündnissen abzuhängen, sondern in der immer stärker von Leitlinien und Zertifizierungen geprägten medizinischen Versorgung regelhaft vorgesehen zu werden. Mit dem Register Brustrekonstruktion begeben wir uns aus eigener Initiative auf einen vielversprechenden Weg. Valide Daten, nicht nur in diesem Bereich, belegen unsere Expertise und sind Basis für die Einbindung in die Gestaltung der Versorgungslandschaft. Dies ist wiederum der Garant, dass unsere Patienten auch zukünftig Lebensqualität durch plastische Chirurgie erfahren und nicht im Zuge der Abgrenzung von anderen Fächern auf der Strecke bleiben!



G. Germann

Die deutlich schlankere Vorstandsstruktur soll dennoch alle Bereiche der plastischen Chirurgie repräsentieren

Umso wichtiger ist es, sich stets vor Augen zu halten, dass sich die Bereiche Ästhetik, Hand, Verbrennung und Rekonstruktion gegenseitig befruchten. Außer Frage steht, dass unser Fach aufgrund seiner Vielfalt einer hohen Spezialisierung bedarf. Dies darf jedoch nicht darüber hinweg täuschen, dass alle Bereiche des Faches Teil unserer Weiterbildung und damit unserer Expertise sind. So ist moderne Handchirurgie nicht ohne Mikrochirurgie denkbar. Im Rahmen der ästhetischen Chir-

urgie entwickelte Füllsubstanzen helfen heute in der Rekonstruktion, beispielsweise bei AIDS-Patienten. Primär in der Verbrennungsmedizin entwickelte Methoden zur Zellzüchtung werden Einfluss auf die Ästhetik nehmen. Natürlich entwickelt jeder von uns Vorlieben und Schwerpunkte, doch die Vielfalt des Faches ist gleichzeitig auch Abbild des Ganzen.

Um dies nach außen noch effizienter vertreten zu können, haben wir uns für eine neue Vorstandsstruktur entschieden, die einerseits deutlich schlanker ist, andererseits im erweiterten Vorstand alle Schwerpunkte einbezieht. Mit einem Vizepräsidenten, der zugleich „Präsident elect“ ist, wird das Fach im Geschäftsführenden Vorstand nicht zergliedert und damit auch ein Signal nach außen gesandt. Erst im erweiterten Vorstand würden sich die unterschiedlichen Säulen der Plastischen Chirurgie dann mit entsprechenden Referatsleitern wiederfinden, so dass politische und wissenschaftliche Herausforderungen hier mit entsprechender Manpower bewältigt werden können. Ich hoffe, dass Sie sich unserem Modell anschließen können, um die Arbeit unserer Gesellschaft, die mittlerweile zu den größten chirurgischen Fachgesellschaften gehört, weiter zu optimieren. Ich freue mich sehr auf unseren Jahreskongress, der mit seinen hochaktuellen Themen sicher auch das verdiente Echo in den Medien finden wird, um der Öffentlichkeit sowie unseren Kollegen aus den anderen Disziplinen deutlich zu machen, welch wichtige Rolle die moderne Plastische Chirurgie bei Erhaltung, Wiederherstellung oder Schaffung von Lebensqualität spielt.

Ihr



Prof. Dr. med. Günter Germann
Präsident

Geschäftsführende Vorstandsgremien

Deutsche Gesellschaft der Plastischen, Rekonstruktiven und Ästhetischen Chirurgen

Präsident	Prof. Dr. med. Günter Germann, Ludwigshafen
Vizepräsidenten	Prof. Dr. Dr. med. Prof. h.c. (RC) Norbert Pallua, Aachen
	Prof. Dr. med. Peter Mailänder, Lübeck
	Prof. Dr. med. Peter M. Vogt, Hannover
	Prof. Dr. med. Christian J. Gabka, München
Vertreterin Niedergelassene Mitglieder	Dr. med. Eva-Maria Baur, Murnau
Vertreter Assoziierte Mitglieder	Dr. med. Adrien Daigeler, Bochum
Sekretär	Prof. Dr. med. Hans-Eberhard Schaller, Tübingen
Schatzmeister	Dr. med. Hermann Lampe, Frankfurt/Main

Vereinigung der Deutschen Ästhetisch-Plastischen Chirurgen

Präsident	Prof. Dr. med. Christian J. Gabka, München
Vizepräsident	Prof. Dr. med. Wolfgang Gubisch, Stuttgart
Sekretär	Doc. Dr. Dr. med. Johannes C. Bruck, Berlin
Schatzmeister	Dr. med. Goswin von Mallinckrodt, München

Geschäftsstelle der DGPRÄC und der VDÄPC

Langenbeck-Virchow-Haus
Luisenstraße 58–59, 10117 Berlin
Telefon (030) 28004450, Telefax (030) 28004459
eMail: info@dgpraec.de

Fusion von VDÄPC und DGÄPC: Kurz vor dem Ziel

Zwei Jahre Präsidentschaft der VDÄPC liegen hinter mir. Was haben wir im Vorstand, was habe ich als Präsident erreicht? Neben unseren Hauptveranstaltungen der Frühjahrsakademie, die in Köln und München sehr erfolgreich abgehalten wurden, scheint sich vordergründig nicht viel bewegt zu haben. Im Gegenteil – die aus der Muttergesellschaft an uns herangetragene Diskussion um die Zukunft der VDÄPC hat uns im Tagesgeschäft fast in eine Starre verfallen lassen. Wir haben die Arbeit unserer in den beiden Jahren zuvor stark unterstützten Pressestelle deutlich herunter gefahren. Ich habe mich mit meinen Aktivitäten bis zum Votum unserer Mitglieder über die weitere Eigenständigkeit unsere Vereinigung eher zurück gehalten. Umso mehr habe ich mich gefreut, dass wir ein einstimmiges Votum für die weitere Existenz der VDÄPC erhalten haben.

Wir werden in der Lage sein, unsere Ziele weiter ausbauen zu können

Doch die Vorstandsmitglieder haben in meiner gesamten Präsidialzeit viel Kraft und Anstrengung in die Fusionsbestrebungen mit unseren Kollegen von der DGÄPC gesteckt. Wenn jetzt also in Hannover am 11. September 2009 tatsächlich die Mitglieder von DGÄPC und VDÄPC die gemeinsam erarbeitete Satzungsänderung der DGÄPC beschließen, können wir ein neues Kapitel aufschlagen. Begonnen haben die „Verhandlungen“ mit der DGÄPC bereits vor mehr als zwei Jahren – abgesehen von den diversen Annäherungsversuchen in den Jahren zuvor, die aber immer wieder an Kleinigkeiten oder persönlichen Differenzen gescheitert waren. Kürzlich haben wir die letzten offenen Punkte in den Durchführungsbestimmungen zur Satzungsänderung einvernehmlich klären können, wobei ich an dieser Stelle besonders Herrn Dr. Hans-Jürgen Bargmann für seine Bemühungen danken möchte!



C. Gabka

Wir stehen jetzt kurz vor dem Ziel – nämlich der Fusion von VDÄPC und DGÄPC. Damit erreichen wir endlich die Freiheit und Handlungsfähigkeit, die wir benötigen, um uns in Zukunft auf die Stärkung der ästhetisch-plastischen Chirurgie in Deutschland durch unser Fachgebiet konzentrieren zu können. Die fusionierte Gesellschaft erreicht dann soviel an kritischer Masse, dass eine Anziehungskraft erreicht wird, die uns noch weiter stärken wird. Wir werden dann in der Lage sein, unsere Ziele weiter ausbauen zu können – damit meine ich sowohl wissenschaftliche Zielsetzungen, wie auch die Stärkung der fachspezifischen Weiterbildung sowie den Ausbau unserer Marketingaktivitäten. Wenn wir das erreichen, würde ich behaupten, es waren erfolgreiche zwei Jahre!

Ihr



Prof. Dr. med. Christian J. Gabka

SWISS INNOVATION APPLIED TO WRINKLES

TEOSYAL

COSMECEUTICALS

Aufbauend auf unseren Erfahrungen in der Faltenunterspritzung entwickelten wir

Eine komplette Anti-Aging-Pflege aus Hyaluronsäure

um Ihre Patienten vor und nach Injektionen zu begleiten

INNOVATION

- PRE / POST INJECTION - Pflege vor und nach Anti-Aging-Behandlungen
- COVERING REPAIR - getönte Kompaktpflege zur Korrektur und Abdeckung
- ADVANCED FILLER - umfassende Anti-Aging-Pflege für normale bis sehr trockene Haut



KLINISCH GEPRÜFTE ERGEBNISSE*

*Alle klinischen Studien wurden von einem unabhängigen Labor durchgeführt

ETHIK-CHARTA TEOSYAL COSMECEUTICALS

- innovative und hochwirksame Formel zur Optimierung der Wirkstoffaktion und Hautverträglichkeit
- Hypoallergene Produkte
- Dermatologisch getestet
- Parabenfrei
- Phenoxyethanolfrei

TEOXANE
GERMANY

Tel.: +49 (0) 8161 148 05-0 Fax: +49 (0)8161 14805-15
info@teoxane.de www.teoxane.de

www.teoxane-cosmetic.de

SCHÖNHEIT DURCH MEDIZINISCHE KOSMETIK

Plastische
CHIRURGIE

Mitteilungen der
Deutschen Gesellschaft der Plastischen, Rekonstruktiven und Ästhetischen Chirurgen – DGPRÄC
Vereinigung der Deutschen Ästhetisch-Plastischen Chirurgen – VDÄPC

Herausgeber im Auftrag des Geschäftsführenden Präsidiums:
Prof. Dr. med. Günter Germann, Ludwigshafen
Im Auftrag der
Deutschen Gesellschaft der Plastischen, Rekonstruktiven und Ästhetischen Chirurgen DGPRÄC
Vereinigung der Deutschen Ästhetisch-Plastischen Chirurgen VDÄPC

Erscheinungsweise: 4 Ausgaben (März, Juni, September, Dezember)

Abonnement: Bestellung beim Verlag oder bei jeder Buchhandlung

Bezugspreis: Jahresabonnement € 80,– (inkl. 7% MwSt. zzgl. Porto und Versand). Einzelheft außerhalb des Abonnements € 23,– (inkl. 7% MwSt., zzgl. Versand).
Bei Bestellung im Laufe des Jahres wird der Bezugspreis anteilig berechnet. Der Abonnent kann seine Bestellung innerhalb von 7 Tagen schriftlich beim Verlag widerrufen. Das Abonnement gilt zunächst bis zum Ende des begonnen Jahres. Es verlängert sich um jeweils ein Jahr, wenn die Kündigung nicht bis zum 31.10. schriftlich im Verlag vorliegt. Kann die Zeitschrift aufgrund Streiks oder höherer Gewalt nicht geliefert werden, so besteht kein Anspruch auf Ersatz.

Anzeigenmarketing: Ingo Rosenstock (06221/ 1377620). Zur Zeit gilt Anzeigenpreisliste Nr. 9/2009.
Copyright: Mit der Annahme eines Manuskriptes erwirbt der Verlag für die Dauer der gesetzlichen Schutzfrist (§ 64 UrhRG) die Verwertungsrechte im Sinne der §§ 15 ff. des Urheberrechtsgesetzes. Übersetzung, Nachdruck, Vervielfältigung auf fotomechanischem oder ähnlichen Wege, Vortrag, Funk- und Fernsehsendung sowie Speicherung in Datenverarbeitungsanlagen – auch auszugsweise – sind nur mit schriftlicher Genehmigung des Verlages gestattet.
Die Verantwortlichkeit für die Patientenaufnahmen liegt beim jeweiligen Autor.

Verlagsredaktion: Carola Marx (CM)
N. Krämer, Heidelberg

Dr. R. Kaden Verlag GmbH & Co. KG
Ringstraße 19, 69115 Heidelberg
Tel. 06221/1377610, Fax 06221/6599590
Email: info@kaden-verlag.de

Herstellung: Ch. Molter, Kaden Verlag
Druck und Verarbeitung: Neumann Druck, 69126 Heidelberg

Inhalt 3/2009

Editorial

Lebensqualität durch plastische Chirurgie – die Einheit des Faches macht es möglich!
G. Germann 109

Fusion von VDÄPC und DGÄPC: Kurz vor dem Ziel
Ch. Gabka 111

Nachrichten

Imagepflege für die Schönheitschirurgie: „Miss Plastic“ aus Ungarn 114

Neues Info-Portal für Brustkrebs-Patientinnen 114

Ästhetische Chirurgie in den USA: Geringere Nachfrage 115

Im Jahr 2008 erstmals Impact-Faktor für Zeitschrift Handchirurgie Mikrochirurgie Plastische Chirurgie 118

Stiftung Gesundheit zeichnet Buch über brandverletzte Kinder aus 119

Kasse darf sich nicht an Haftungsprozess beteiligen 119

Radiesse dermal filler erhält weltweit ein neues Aussehen 120

DGGG warnt vor Risiken der Intim-Chirurgie 120

Stylage® – neue innovative Produktfamilie von Vivacy Laboratoires 121

Varioderm® Lips & Medium – eine neue Generation der HA-Filler 125

China regelt Geschlechtsumwandlungen 127

Industriereport: Sichere Glättung der Glabellafalten mit neuem Botulinumtoxin 133

Fortbildung

Stoßwellentherapie in der plastischen Chirurgie
K. Knobloch, J. Redeker, P. M. Vogt 135

Motorische Ersatzoperationen Teil 1: Lähmungen an Schulter und Ellenbogen
A. Gohritz, P. M. Vogt, J. Fridén, A. Steiert, K. Knobloch, J. Redeker 145

Therapie allschichtiger Hautdefekte mit Matriderm als dermales Substitut
H. Ryssel, G. Germann, M. Reichenberger 155

Necklifting: Halsstraffungsmethode mit Platysmaresektion über einen submandibulären Zugang
B. Kernt, J. Graf von Finckenstein 161

Interview

„Das äußere Erscheinungsbild und die Psyche sind eng miteinander verknüpft“
Interview mit Dr. Stelzig 128

Buchbesprechung

Patientensicherheit in der Plastischen Chirurgie 126

Ästhetische Mammachirurgie 166

Rubriken

Personalia 122
Kongresse 160
Impressum 113
Vorstandsgremien 110
Kontaktdaten 116
Wer bietet Was? 168

Imagepflege für die Schönheitschirurgie: „Miss Plastic“ aus Ungarn

Zwar werden störende Alterserscheinungen und vermeintliche optische Makel immer häufiger operativ korrigiert – doch nur wenige Patienten bekennen sich offen zu einem solchen Eingriff. Denn noch immer hätten schönheitschirurgische Operationen einen schlechten Ruf – das meinen zumindest die Organisatoren der für den 9. Oktober 2009 angekündigten Wahl zur „Miss Plastic“ in Budapest. Der ungarische Wettbewerb unter den chirurgisch optimierten Damen soll Vorurteile gegenüber plastisch-ästhetischen



Eingriffen abbauen – so zumindest der Plan. Gestartet wird in zwei Kategorien: 18 bis 30 Jahre und 30 Jahre bis unendlich. Über 100 Frauen sollen sich bereits angemeldet haben. Den Siegerinnen winkt als Preis eine Wohnung, auch die jeweiligen Operateure der prämierten Schönen sollen ausgezeichnet werden.

Wer allerdings glaubt mit ein paar marginalen Korrekturen wie einer kleinen Unterspritzung, etwas Botulinumtoxin oder einem Peeling schon dabei sein zu können, der irrt. Voraussetzung für die Teilnahme ist ein Eingriff mindestens in Lokalanästhesie, besser noch unter Vollnarkose. Die Jury unter Leitung eines „führenden ungarischen Schönheitschirurgen“ verspricht, bei der Wertung „zähle nicht das Extrem sondern das Gesamtkunstwerk“ und die „Einheit aus Körper und Geist“. Der Präsentation der Ergebnisse darf man sicherlich mit Spannung entgegen sehen. ■ CM

Neues Info-Portal für Brustkrebs-Patientinnen





Laut Robert Koch-Institut erkranken in Deutschland derzeit mehr als 57 000 Frauen pro Jahr an Brustkrebs. Für einen Großteil der Betroffenen bedeutet dies die teilweise oder komplette Entfernung der Brust. Nach einer erfolgreich überstandenen Therapie stehen viele Frauen vor der Frage: Brustwiederaufbau – ja oder nein? Wann ist der richtige Zeitpunkt und welche Methode ist die richtige für mich?

Hilfestellung bei der Entscheidung gibt der neue Online-Ratgeber www.brustrekonstruktion.info. Hier können sich Frauen nicht nur über die unterschiedlichen Möglichkeiten und Methoden der Brustwiederherstellung informieren, sondern finden Erfahrungsberichte, Fachartikel, Wissenswertes zu Silikon-Implantaten sowie ein ausführliches Glossar zu häufig genutzten Fachbegriffen. Abgerundet wird das Angebot durch informative Links und aktuelle News-Meldungen zum Thema Brustkrebs und Brustwiederaufbau, die von curado.de zur Verfügung gestellt werden.

Betrieben wird das Info-Portal von der Firma Polytech Health and Aesthetics GmbH, dem einzigen deutschen Hersteller medizinischer Silikonimplantate. Ziel ist es, auf die unterschiedlichen Möglichkeiten und Methoden im Rahmen einer Brustrekonstruktion hinzuweisen und Transparenz für die Patientinnen zu schaffen: „Uns ist wichtig, dass sich die Betroffenen ganz bewusst für oder gegen den Aufbau mit einem Implantat entscheiden können. Das geht nur, wenn sie über genügend neutrale Informationen verfügen und sich darüber hinaus kompetent durch einen erfahrenden Arzt beraten lassen“, erklärt Pascal Hüser, Geschäftsführer der Polytech Health and Aesthetics GmbH in Dieburg. ■

Polytech Health & Aesthetics GmbH
Kirsten Glück
Altheimer Straße 32, 64807 Dieburg
Telefon 06071/98 63 24
Fax 06071/98 63 30
eMail: k.glueck@polytechhealth.com
www.polytech-health-aesthetics.com

Ästhetische Chirurgie in den USA: Geringere Nachfrage

Zumindest der mediale Boom diverser Verschönerungs-Doku-Soaps à la „Der Schwan“ oder „Extrem schön!“ hat offenbar deutlich nachgelassen. Dass angesichts massiver ökonomischer Probleme auch die tatsächliche Nachfrage nach äußerlicher Veränderung durch die Hand plastisch-ästhetischer Chirurgen zurückgeht, darauf deuten zumindest die aktuellen Daten der American Society of Plastic Surgeons (ASPS) für das Jahr 2008 hin: Zwar steigt die Zahl der Eingriffe mit 12,1 Millionen insgesamt noch leicht an (+3 % zu 2007) – doch ist dies der geringste jährliche Zuwachs seit dem Jahr 2000. Noch immer sind mit 11 Mio. Eingriffen (91 %) weit überwiegend Frauen an einer Verjüngung mithilfe plastisch-ästhetischer Verfahren interessiert. Bei den Männern blieb die Nachfrage mit 1,1 Mio. Prozeduren hingegen genau auf dem Level des Vorjahres. Während das weibliche Geschlecht seit dem Jahr 2000 ein sattes Plus von 72 Prozent zu verzeichnen hat, bleibt der Anstieg bei den Männern in diesem Zeitraum mit lediglich neun Prozent vergleichsweise gering.

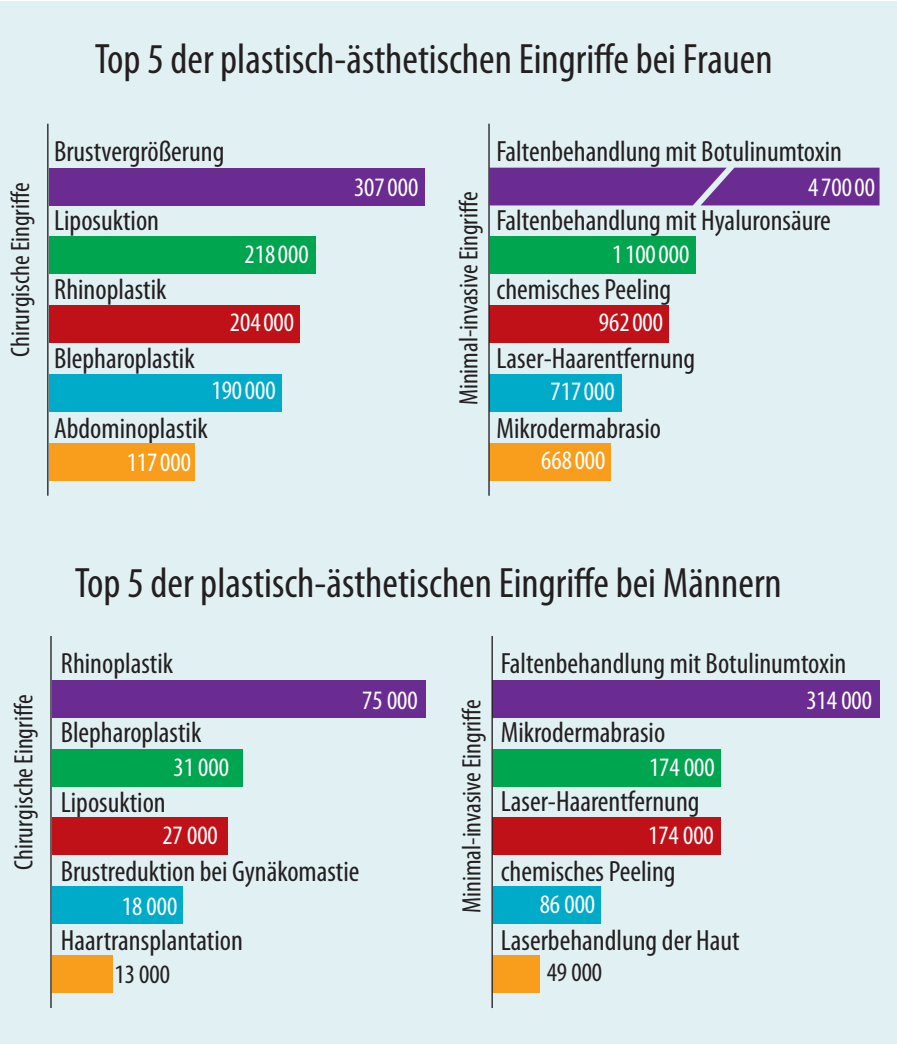

An der Spitze der minimal-invasiven Eingriffe liegt unangefochten die Faltenbehandlung mit Botulinumtoxin

Beliebtester chirurgischer Eingriff bei den Frauen ist – wenngleich mit rückläufiger Tendenz (–12 % zu 2007) – mit 307 000 Fällen die Brustaugmentation, gefolgt von der Liposuktion mit 218 000, der Rhinoplastik mit 204 000 (–3 %), der Blepharoplastik mit 190 000 (–8 %) und schließlich der Abdominalplastik mit 117 000 Fällen (–18 %). Die höchsten Steigerungsraten unter den chirurgischen Eingriffen beim weiblichen Geschlecht seit dem Jahr 2000 weisen mit plus 3971 Prozent das Oberarmlifting, das Gesäßlifting (+152 %) und bei rückläufiger Tendenz die Abdominoplastik (+93 %) auf. Beliebter als im Vorjahr sind – bei jeweils moderaten Zunahmen – Wangenimplantate (+11 %) und das untere Body-Lifting (+9 %). Weniger angesagt bei den Frauen sind hingegen offenbar Fettabsaugungen (–19 % zu 2007; –28 % seit 2000), Gesäß- (–18 % zu 2007) und Wadenimplantate (–15 %) sowie Faceliftings (–5 %).

Im Trend sind mit insgesamt mehr als 10,4 Mio. Eingriffen nach wie vor minimal-invasive Prozeduren (+5 % zu 2007; +96 % seit 2000) – an der Spitze liegt unangefochten die Faltenbehandlung mit Botulinumtoxin: Diese Behandlung wurde 2008 bei mehr als fünf Mio.

Frauen durchgeführt, was einer Steigerung von immerhin neun Prozent zum Vorjahr und enormen 579 Prozent seit 2000 entspricht. Mit deutlichem Abstand folgen auf Platz zwei und drei der Beliebtheitsskala beim weiblichen Geschlecht die Faltenbehandlung mit Hyaluronsäure (1,1 Mio. Prozeduren; +6 % zu 2007) und das chemische Peeling (+2 %). An vierter Stelle folgt mit nachlassender Beliebtheit die Laser-Haarentfernung (–2 % zu 2007), während die Dermabrasio (+13 %) und die Laserbehandlung der Haut (+15 %) wieder stärker im Kommen sind. Beliebte Filler sind wie bereits im Jahr vorher Kalziumhydroxylapatit (+2 % zu 2007) und Polymilchsäure (+5 %). Weniger häufig nachgefragt wird dagegen die Unterspritzung mit Eigenfett (–1 % zu 2007; –30 % seit 2000).

Besonders beliebt bei Männern: Brustmuskelimplantate, Wangenimplantate und Gesäßliftings

Auch bei den Männern geht die Zahl der operativen Eingriffe mit insgesamt etwas über 220 000 leicht zurück (–5 % zu 2007). Beliebtester Eingriff ist mit 75 000 Fällen nach wie vor mit weitem Abstand die Rhinoplastik (+1 % zu 2007), gefolgt von der Blepharoplastik mit 31 000 Eingriffen, der Liposuktion (27 000), der Brustreduktion bei Gynäkomastie und der Haartransplantation (13 000). Die größten Zuwachsraten beim männlichen Geschlecht seit dem Jahr 2000 sind mit einem Plus von 444 Prozent beim Gesäßlifting sowie mit 298 Prozent Steigerung beim unteren Body-Lifting zu verzeichnen. Der angesagte „Newcomer“ unter den chirurgischen Eingriffen ist mit einer Steigerung von 203 Prozent die Implantation von Brustmuskelimplantaten. Im Vergleich zum Vorjahr etwas häufiger nachgefragt wurden – wie bei den Frauen – Wangenimplantate (+11 %). Weniger beliebt bei Männern sind derzeit Abdominoplastiken (–15 % zu 2007) und bereits seit einigen Jahren Fettabsaugungen (–17 %; –48 % seit 2000) sowie die Brustreduktion bei Gynäkomastie (–16 %; –12 % seit 2000).

Minimal-invasive Eingriffe sind auch beim männlichen Geschlecht nach wie vor sehr beliebt (+42 % seit 2000): An der Spitze auch hier mit deutlichem Abstand die Faltenbehandlung mit Botulinumtoxin (+6 % zu 2007), es folgen leicht rückläufig die Laser-Haarentfernung (–1 % zu 2007; +31 % seit 2000), die Mikrodermabrasio (–5 %; +102 % seit 2000), das chemische Peeling (+2 %; –57 % seit 2000) und die Laserbehandlung der Haut (+17 %; +129 % seit 2000) – die gleichzeitig die höchsten Zuwachsraten im Vergleich zum Vorjahr aufwies. Mit einem Plus von 25 911 Prozent seit dem Jahr 2000 nahm die Zellulitisbehandlung bei Männern mit großem Abstand am meisten zu, gefolgt von der Faltenbehandlung mit Botulinumtoxin (+233 %). Leichte Steigerungsraten sind außerdem bei den Fillern Polymilchsäure (+6 % zu 2007), Kollagen (+4 %) und Hyaluronsäure (+2 %) festzustellen.

Auffällig ist, dass plastisch-ästhetische Eingriffe bei Patienten im Alter unter 30 Jahren insgesamt rückläufig sind, während die Gesamtzahl bei allen Altersgruppen über 30 Jahren zumindest leicht ansteigt. Auch die Nachfrage bei den ethnischen Gruppen ist unterschiedlich: Während europäischstämmige Amerikaner sich etwas seltener plastisch-ästhetischen Eingriffen unterziehen (-2 %), steigt die Nachfrage bei lateinamerikanischstämmigen (+18 %), bei Afroamerikanern (+10 %) und US-Bürgern asiatischer Abstammung an (+5 %). ■ CM

Anzeige

Nachfolger gesucht
für Praxis mit Schwerpunkt
Ästhetische Chirurgie.
Excellente Infrastruktur, Belegbetten
im Haus (Praxisklinik).
Kassenzulassung vorhanden.

Kontakt unter
info@plastische-chirurgie-freiburg.de

Kontaktdaten **DGPRÄC**

Langenbeck-Virchow-Haus • Luisenstraße 58-59, 10117 Berlin
Telefon 030/28 00 44 50 • Telefax 030/28 00 44 59 • eMail: info@dgpraec.de • www.dgpraec.de

Dr. jur. Ulrich Baur • Steinstraße 11 • 40212 Düsseldorf
Telefon 0211/3 23 00 90 • Telefax 0211/3 23 00 80 • eMail: info@ra-baur.de • www.ra-baur.de

Baumhauer & Frenzel GmbH • Herlingsburg 16 • 22529 Hamburg
Telefon 040/254 20 39040 • Telefax 040/254 29 19 • eMail: info@b-u-f.de • www.b-u-f.de

RADIESSE™

Filler mit sofortigem und
länger anhaltendem Effekt

In Kürze in zwei NEUEN Spritzengrößen mit 0.8cc und 1.5cc erhältlich

Damit Sie noch mehr **Volumen, Wert und Vielseitigkeit** erzielen können!

Mehr VOLUMEN – Radiesse™ erzielt eine **überdurchschnittliche sofortige Korrektur**: Im Vergleich zu einer Behandlung mit Hyaluronsäure ist ca. 25%-30% weniger Produktmenge erforderlich, um den vollen sofortigen Korrekturumfang zu erzielen[1,2]!

Mehr WERT – Gleich nach der Injektion von Radiesse™ stimuliert dieser die körpereigene Kollagenproduktion, was zu einer Korrektur führt, die **natürlich aussieht und länger anhält** als bei den meisten führenden Fillern[1,2].

Mehr VIELSEITIGKEIT – Die neuen Spritzengrößen von 0.8cc und 1.5cc geben die Flexibilität, **eine größere Reihe von Patienten** zu behandeln ... Patienten mit den ersten moderaten Falten bis zu jenen, die eine komplette Gesichtsverjüngung benötigen.

[1] Moers-Carpi et al 2007; Dermatol Surg 33: S. 144 - 151 [2] Moers-Carpi and Tufet 2008; Dermatol Surg 34 (2): S. 210 - 215

Das gleiche Produkt, ein NEUES AUSSEHEN!



Radiesse™ besteht aus Mikrosphären (30%) aus synthetischem Kalzium-Hydroxylapatit (CaHA), die in einem wasserbasierten Gel (Carboxymethylcellulose) (70%) aufgelöst werden. In Kürze erhältlich in Spritzen zu **0.3cc, 0.8cc und 1.5cc**.

BIOFORM MEDICAL

BioForm Medical Europe B.V.
Telefon: 0800 1821389
Fax: Intl: +31 (0)162 474 810
Webseite: www.bioformmedical.com | www.radiesse.com
E-Mail: infoeu@bioformmedical.com

DCN EU 0251

Im Jahr 2008 erstmals Impact-Faktor für Zeitschrift *Handchirurgie Mikrochirurgie Plastische Chirurgie*



Am 20. Juni 2009 wurde der Impact-Faktor 2008 des Institutes of Scientific Information (ISI) in Philadelphia, USA, veröffentlicht. Nachdem die Zeitschrift *Handchirurgie Mikrochirurgie Plastische Chirurgie* als wissenschaftliches Organ der Deutschen Gesellschaft der Plastischen, Rekonstruktiven und Ästhetischen Chirurgen (DGPRÄC) 2006 im Journal Citation Report (JCR) des ISI aufgenommen worden war, ist in diesem Jahr erstmals die Berechnung des Impact-Faktors für 2008 möglich gewesen. Dieser berechnet sich aus der Anzahl der Publikationen, die innerhalb von zwei Jahren in einer wissenschaftlichen Zeitschrift erschienen sind sowie der Anzahl der Zitate in gelisteten Journalen innerhalb dieses Zeitfensters. Für 2008 wurde der Impact-Faktor mit 0,380 berechnet. Dies ist für eine deutschsprachige wissenschaftliche Zeitschrift ein sehr guter Einstieg in das Bewertungssystem und besitzt gerade für junge Wissenschaftler in der plastischen Chirurgie große Bedeutung. Der Impact-Faktor ist weithin als Bewertungsmaßstab für wissenschaftliche Publikationen anerkannt und erlaubt eine vergleichende qualitative Beurteilung von wissenschaftlichen Zeitschriften und deren Autoren – etwa bei Habilitationen oder Berufungen.

Nach vielfältigen gemeinsamen Anstrengungen von Autoren, wissenschaftlichen Beiräten, dem Thieme Verlag und den Herausgebern ist damit ein wichtiger Meilenstein für die akademische plastische Chirurgie im deutschsprachigen Europa erreicht worden. ■

Priv.-Doz. Dr. med. Riccardo Giunta
Herausgeber



Alayna

Natürliche Schönheit bewahren – mit System

Wirksame, langanhaltende und schonende Faltenbehandlung mit den Alayna Hyaluronsäure Gelen

Die innovativen Alayna Hyaluronsäure Gele auf Basis der neuartigen CEIP Technologie ermöglichen ein umfassendes, individuelles Therapiekonzept mit lang anhaltenden, sichtbaren Erfolgen.

- ☑ Frei von tierischen Bestandteilen
- ☑ Endotoxin- und Proteinfreiheit
- ☑ Entspricht höchsten deutschen und internationalen Qualitätsanforderungen
- ☑ CE-zertifiziert
- ☑ Made in Germany

BEAUTY SCIENCE CENTER

BSC Beauty Science Center GmbH
Prinzregentenstr. 54 · 80538 München
Telefon: +49 (89) 21 66 94 90 · Telefax: +49 (89) 21 66 94 91
E-Mail: info@b-s-c.eu · Internet: www.b-s-c.eu

BSC

Das Alayna Hyaluronsäure System

Alayna HYDRO
Lineare Hyaluronsäure zur Biorevitalisierung und Mesotherapie

Alayna LIGHT
Alayna LIGHT highly effective
Zur Unterspritzung feiner bis mittlerer Falten

Alayna REGULAR
Alayna REGULAR highly effective
Höher konzentriertes Gel für mittlere bis tiefere Falten

Alayna REPAIR highly effective
Starker volumenaufbauender Effekt für mittlere bis sehr tiefe Falten und zum Auffüllen von Gewebedefekten

Alayna LIP VOLUME
Alayna LIP VOLUME highly effective
Speziell für das empfindliche Lippengewebe

Stiftung Gesundheit zeichnet Buch über brandverletzte Kinder aus

Der diesjährige Publizistik-Preis der Stiftung Gesundheit geht an das Autorenteam um Dr. Clemens Schiestl vom Zentrum für brandverletzte Kinder des Kinderspitals Zürich. Ausgezeichnet wird das Buch „Schaut mich ruhig an. Wie brandverletzte Kinder und Jugendliche ihr Leben meistern.“ Das Werk zeichnet ein umfassendes Bild des Zusammenspiels der Patienten mit Ärzten, Pflegern, Psychologen und Familienangehörigen. Eine besondere Würdigung sprach die Jury außerdem für die Fachbroschüre „Aus Fehlern lernen“ des Aktionsbündnisses Patientensicherheit e.V. aus. Ärzte bekennen sich hier zu ihnen unterlaufenen Fehlern und schildern offen deren Ursachen.



Mit dem Publizistik-Preis würdigt die Stiftung Gesundheit jährlich journalistische Arbeiten, die gesundheitliches Wissen insbesondere für Laien anschaulich vermitteln. Der Preis ist mit 2500 Euro dotiert.

Weitere Informationen finden Sie unter: www.stiftung-gesundheit.de/publizistik-preis/publizistik-preis.htm. Die Ausschreibung für den Preis 2010 beginnt im Herbst dieses Jahres. ■

Kasse darf sich nicht an Haftungsprozess beteiligen

Eine Krankenkasse darf sich nicht am Arzthaftungsprozess eines Versicherten beteiligen. Das entschied das Oberlandesgericht (OLG) Koblenz in einem am 31. Juli 2009 bekannt gewordenen Beschluss (Az.: 5 U 309/09). Nach Auffassung der Richter hat die Krankenkasse kein Interesse an einer Unterstützung des jeweiligen Klägers, sondern allenfalls eigene wirtschaftliche Anliegen. Diese müsse sie in einem eigenen Prozess verfolgen. Das Gericht wies mit seinem Beschluss die Beschwerde einer gesetzlichen Krankenkasse zurück. Sie wollte sich an einem Arzthaftungsprozess eines Patienten beteiligen, der einen Krankenhausträger und den behandelnden Arzt wegen möglicher Behandlungsfehler verklagt hatte. ■

THALGOMED
Die professionelle kosmetische Beratung, Behandlung und Betreuung in der ästhetisch-plastischen und rekonstruktiven Chirurgie.

Kompetente Beratung, Auswahl des richtigen Chirurgen und umfassende Betreuung sind die Erfolgsfaktoren bei ästhetisch-plastischen Eingriffen. Es gibt jedoch Lücken. Außerhalb der Operationen existiert sowohl für die Vorbereitung als auch für die Nachbehandlung der betroffenen Hautregionen kaum professionelle Betreuung.

Als Ergebnis jahrelanger Zusammenarbeit von Ärzten und Kosmetikerinnen hat **THALGO** mit **THALGOMED** ein professionelles, premiumzertifiziertes System für die kosmetische Vor- und Nachbehandlung entwickelt. Autorisierte **THALGOMED**-Kosmetikerinnen bilden die Brücke zu ästhetisch-plastischen Chirurgen, bereiten in Zusammenarbeit mit diesen Haut und Körper professionell-kosmetisch vor und helfen Patienten nach der OP schnellstmöglich wieder arbeits- und gesellschaftsfähig zu werden.

Neugierig? Informieren Sie sich jetzt.

THALGO MED

THALGOMED ist eine Dienstleistungsmarke der **THALGO** COSMETIC GmbH

Griesbachstr. 10
76185 Karlsruhe
Tel. +49 (0) 7 21 / 89 33 16-40
Fax +49 (0) 7 21 / 89 33 16-85
www.thalgomed.de
info@thalgomed.de

THALGO AUSTRIA
Tel. +43 (0) 55 22 / 5 43 25
Fax +43 (0) 55 22 / 5 43 66
www.thalgomed.at
info@thalgomed.at

www.tuv.com ID 0000007713 TÜVRheinland
• LGA tested:
• Premium Service

Radiesse™ dermal filler erhält weltweit ein neues Aussehen



Radiesse dermal filler wird nun bereits seit fünf Jahren auf der ganzen Welt erfolgreich verkauft. Ab September 2009 wird BioForm Medical Inc. die Marke in allen Ländern mit neuem, einheitlichen Aussehen präsentieren. Abgesehen von der neuen Optik bleibt alles beim Alten: Das Produkt, seine Eigenschaften und die hohe Qualität sind genauso wie sie immer waren! Radiesse dermal filler wird auch weiterhin außergewöhnliche, sofort sichtbare Korrekturen und ein langanhaltendes Ergebnis liefern. Zukünftig werden folgende Spritzengrößen erhältlich sein:

- Radiesse dermal filler 0.3cc: Für Nachbesserungsbehandlungen, für geringfügige Indikationen.
- Radiesse dermal filler 0.8cc: Für moderate Linien und Falten, für frühe Anzeichen der Hautalterung.
- Radiesse dermal filler 1.5cc: Für starke Linien und Falten, für mehr Volumen und Kontur.

Radiesse dermal filler bietet mehr Volumen: Aufgrund der speziellen Kombination aus Kalziumhydroxylapatit-Partikeln und dem Gelträger erzielt das Produkt eine außergewöhnliche, sofort sichtbare Korrektur: Im Vergleich zu einer Behandlung mit Hyaluronsäure [1, 2] ist zirka 25 bis 30 Prozent weniger des Präparates erforderlich, um den vollen Korrekturumfang zu erzielen. Radiesse dermal filler bietet „mehr Wert“: Der Wert beschränkt sich nicht auf eine besonders gute, sofortige Korrektur durch nur eine einzige Spritze. Gleich nach der Injektion stimulieren die winzigen Kaliziumhydroxylapatit-Mikrosphären die körpereigene Kollagenproduktion, was zu einer Korrektur führt, die natürlicher aussieht und länger anhält als die der meisten anderen Filler [1, 2]. Patient und Arzt profitieren außerdem vom starken Sicherheitsprofil des Produkts [3]. Die neuen Spritzengrößen bieten Ärzten auch mehr Vielseitigkeit: Das erweiterte Angebot an Radiesse-dermal-filler-Spritzen bietet die Flexibilität, eine größere Reihe von Patienten zu behandeln:

- Patienten mit moderaten Fältchen bis zu jenen mit starken Falten.
- Patienten mit einer einzigen Indikation bis zu jenen, die eine komplette Gesichtsverjüngung benötigen … und für jene, die an einer Handverjüngung interessiert sind.
- Patienten mit einem beschränkten Budget bis hin zu jenen mit geringeren finanziellen Einschränkungen.

Literatur

1. Moers-Carpi et al (2007) Dermatol Surg 33: 144–151
2. Moers-Carpi/Tufet (2008) Dermatol Surg 34: 210–215
3. Lemperle et al (2006) Plast Reconstr Surg 118: 92–107

BioForm Medical Europe B.V.
P.O. Box 4070
4900 CB Oosterhout, The Netherlands
Telefon +31 (0)162 474 800
Fax +31 (0)162 474 810
www.bioformmedical.com
www.radiesse.com

DGGG warnt vor Risiken der Intim-Chirurgie

Die Deutsche Gesellschaft für Gynäkologie und Geburtshilfe (DGGG) warnt vor möglichen Folgen der auch hierzulande immer beliebteren Intim-Chirurgie und fordert eine ausführliche Aufklärung der Patientinnen:Verkleinerung der inneren Schamlippen, Vergrößerung des G-Punktes, Wiederherstellung des Jungfernhäutchens – die Anfragen von Frauen nach kosmetischen Genital-OPs und die Zahl dieser Operationen haben sich deutlich erhöht. Mögliche Risiken der Eingriffe, wie etwa Entzündungen, Narbenbildun-



gen und Nervenstörungen mit verringerter sexueller Empfindlichkeit, sind jedoch noch unzureichend untersucht. Außerdem fehlen wissenschaftlichen Daten, die nachweisen, dass die Eingriffe zu einer anhaltenden psychischen oder funktionellen Besserung führen. Sinnvoll sei es, einen Psychologen oder Psychiater zum Aufklärungsgespräch hinzuzuziehen, da auch psychische Störungen Ursache eines Operationswunsches sein könnten. ■

Weitere Informationen unter: www.dggg.de

Stylage® – neue innovative Produktfamilie aus dem Hause Vivacy Laboratoires

Vivacy Laboratoires ist ein von den ehemaligen Entwicklern und Herstellern der Produkte Juvederm® und Surgiderm® neugegründetes F&E-Labor mit über 15 Jahren Erfahrung in der eigenen Herstellung von Filler-Produkten.

Die Produktlinie Stylage bietet Ihnen zwei einzigartige Neuentwicklungen, welche die bekannten und geschätzten Vorteile der Vorgänger-Produkte nun in die nächste Generation führen. Die IPN-Vernetzungs-Technologie verbindet zwei 3D-Matrizen (elektrostatisch) ineinander und besitzt hierdurch eine überragende Hebekapazität und Haltbarkeit (oft über ein Jahr!) bei gleichzeitig hervorragenden Fließeigenschaften aus der Ampulle. Dies und das neue, innovative Spritzensystem aus Glas garantieren eine sehr gute Kontrolle und Zuverlässigkeit für eine leichtgängige und stressfreie Injektion, deren Ergebnis auch Ihre anspruchsvollsten Kunden zufrieden stellen wird. Dabei ist die Ergiebigkeit der neuen Filler so hoch, dass Sie mit erstaunlich wenig Material beste Ergebnisse erzielen können.

Ein monophasischer Hyaluronsäure-Filler erstmalig mit einem Antioxidans

Darüber hinaus enthalten alle Produkte des Sortiments eine absolute Weltneuheit! Durch ein zusätzliches Antioxidans werden eventuell auftretende Entzündungen, Schwellungen oder Ödeme fast gänzlich ausgeschlossen. Auch die Haltbarkeit in der Dermis wird durch das zusätzliche Antioxidans nochmals deutlich erhöht. Die Produktpalette umfasst ein Mesopräparat und fünf Filler-Produkte, die optimal an die jeweilige Injektionsstelle, die hierbei erforderliche Hebekapazität, aber auch an die notwendige Fließeigenschaft im Gewebe angepasst sind. Das Sortiment besteht aus Stylage S, Stylage M und Stylage L, sowie dem Stylage XL und dem Stylage Hydro zur Mesotherapie.

Speziell für Ihre anspruchsvollen Injektionen im Bereich der Lippen wurde Stylage Lips neu entwickelt. Die Konsistenz ist sehr „soft“, damit die Geschmeidigkeit der Lippen erhalten bleibt und eine gute Modellierung möglich ist. Die Quervernetzungsrate ist jedoch entsprechend hoch, um eine lange Haltbarkeit trotz hoher Bioaktivität in den Lippen zu gewährleisten (ab 2010 auch mit einem Anästhetikum). Die durchschnittliche Haltbarkeit von Stylage Lips beträgt zehn bis 12 Monate, teilweise sogar deutlich länger.

Sonewa GmbH, 96135 Stegaurach
Telefon 0951/29 60 093
eMail: info@sonewa.com.
www.sonewa.com

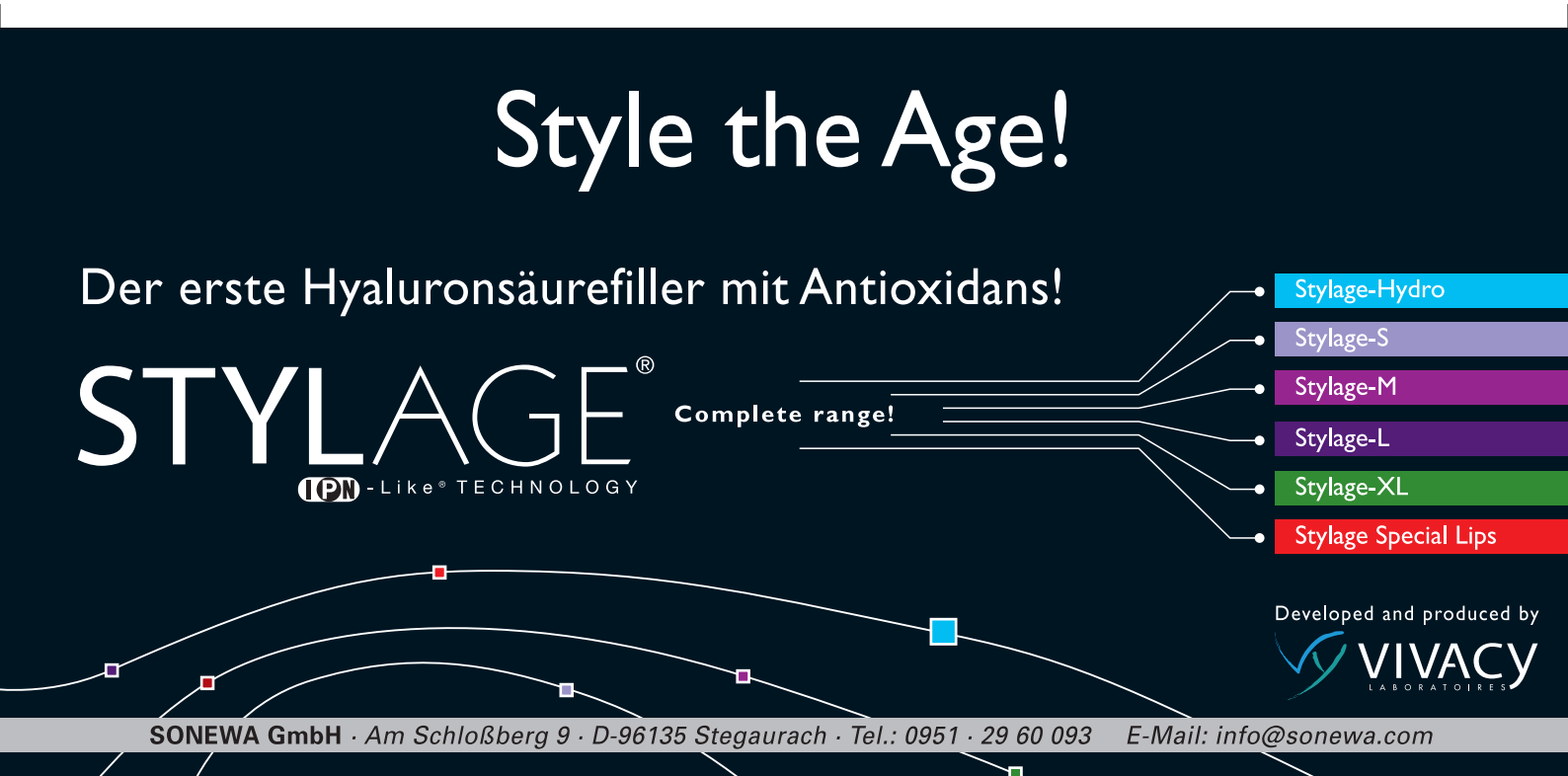



M. Leffler mit Urkunde und Chef

Dr. med. Mareike Leffler (33) aus der Klinik für Plastische und Handchirurgie (Direktor: Prof. Dr. med. R.E. Horch) am Universitätsklinikum Erlangen, hat einen Ruf auf die W1-Juniorprofessur für Regenerative Medizin in der Plastischen Chirurgie ihrer Klinik erhalten und die Position zum 1. Juli 2009 angetreten. Sie ist aber nicht nur die erste Junior-Professorin in Deutschland für Plastische Chirurgie, sie hat auch einen hochdotierten Preis erhalten: Sie wurde von der Christiane-Nüsslein-Volhard-Stiftung und dem L'Oréal-UNESCO-Förderprogramm „For Women in Science" mit einem Stipendium in Höhe von 20 000 Euro ausgezeichnet. Das Stipendium geht jährlich an sehr talentierte und engagierte Nachwuchswissenschaftlerinnen mit Kindern. Das Besondere: Die Hälfte der Summe geht an die Einrichtung, in der die Preisträgerin arbeitet, um die Kinderbetreuung dort nachhaltig zu verbessern. Die andere Hälfte müssen die Stipendiaten in eine Haushaltshilfe oder Kinderbetreuung stecken. Lefflers investieren das Geld in eine Haushaltshilfe. Die erfolgsverwöhnte Chirurgin wurde zudem auf dem „Drei-Länder-Kongress" Ende März 2009 in Berlin für ihre herausragenden experimentellen Untersuchungen zur Aufklärung der molekularen Wirkmechanismen der Vakuumtherapie bei Wunden mit dem ersten Preis für den besten wissenschaftlichen Vortrag ausgezeichnet. Sie zeigte, dass unter der Unterdruckbehandlung auch auf DNA-Ebene gezielte Vorgänge in Gang gesetzt werden, die bisher im Rahmen der Wundheilung noch nicht in dieser Form beschrieben worden sind. Der Preis ist mit einem Reisestipendium zum Jahreskongress der europäischen Wundheilungsgesellschaften EWMA 2010 verbunden und wurde zum ersten Mal verliehen.

Prof. Dr. med. Lars Steinsträßer, Oberarzt der Klinik für Plastische Chirurgie am Bergmannsheil in Bochum, wurde mit dem Forschungspreis Medizin 2009 der Stiftung Fondation Le Lous ausgezeichnet. Die Versorgung chronischer Wunden ist ein großes Problem des öffentlichen Gesundheitssystems. Ziel dieses Forschungspreises ist es, herausragende innovative Projekte von Medizinern aus



L. Steinsträßer (re.) mit dem Dermatologen A. K.-R. Körber aus Essen, der den zweiten Preis erhielt.

dem Gebiet der modernen Wundversorgung auszuzeichnen. Im Rahmen des Jahreskongresses der Deutschen Gesellschaft für Wundheilung wurde Steinsträßer am im Juni 2009 für seine Arbeit „Antibakterielle Aktivität des Designer Host Defense Peptides Novispirin G10 im infizierten Bochumer Wundkammermodell" aus dem Themengebiet „Schwierige Wundsituationen und Risikokonstellationen aufgrund von Infektionen oder Chronifizierung" mit dem ersten Preis ausgezeichnet, der mit 7000 Euro dotiert ist. Die Stiftung Fondation Le Lous wurde von Hervé Le Lous, Alleinaktionär der Laboratoires URGO, gegründet, um u. a. die Forschung im Bereich der modernen Wundversorgung voranzutreiben und effizientere Behandlungs- und Pflegemethoden zu entwickeln. Den dritten Preis erhielt **Dr. med. Christian Ottomann**, Zentrum für Schwerbrandverletzte mit Plastischer Chirurgie am UKB Berlin, für seine Arbeit zur Stimulation der Wundheilung chronischer Wunden durch extrakorporale Stoßwellentherapie.



A.D. Bach

Privatdozent Dr. med. Alexander D. Bach ist seit 1. August 2009 neuer Chefarzt der etablierten Klinik für Plastische-, Hand- und Wiederherstellungschirurgie St.-Antonius-Hospital in Eschweiler. Der aus Saarlouis stammende Facharzt für Plastische-, Ästhetische- und Handchirurgie studierte in Freiburg. Nach Studienaufenthalten in Großbritannien, der Schweiz und den Vereinigten Staaten war er bis März 2003 in Freiburg tätig, bevor er mit Prof. Dr. med. R. E. Horch an das Universitätsklinikum Erlangen wechselte. Dort war er zuletzt als leitender Oberarzt und stellvertretender Direktor der Klinik für Plastische und Handchirurgie tätig. Bach etablierte grundlegende Techniken zur Muskelzellkulturzüchtung von Ersatzgewebe oder ganze Organen aus körpereigenen Zellen und erarbeitete sich dazu national und international einen hervorragenden Ruf. Er ist Nachfolger von **Dr. med. Elmar Nick**, der über zwei Jahrzehnte

Advancing Smooth Surgery

Harmonic SYNERGY™

Harmonic SYNERGY ™

DIE INNOVATION FÜR DIE PLASTISCHE CHIRURGIE

- ✓ Geringere Sekretion
- ✓ Weniger Blutungen und Schwellungen
- ✓ Präzises Präparieren
- ✓ Schneiden und Koagulieren in einem Schritt





TRANSFORMING PATIENT CARE THROUGH INNOVATION ™

ETHICON ENDO-SURGERY
a Johnson & Johnson company

die plastische Chirurgie in Eschweiler prägte, davon 17 Jahre in der Funktion als Chefarzt. Er wurde Ende Juli 2009 feierlich verabschiedet und der neue Chefarzt eingeführt. Nick möchte seine ganze Energie künftig seiner Familie und Interplast zur Verfügung stellen.


K. Busching

Dr. med. Knut Busching (39) ist seit 1. April 2009 neuer Oberarzt in der Abteilung Plastische Chirurgie und Handchirurgie des Borromäus-Hospitals Leer. Er verstärkt zunächst das Team von Chefarzt **Dr. med. Lutz Martin** und wird zum 1. November 2009 dessen Nachfolge antreten. Busching stammt aus Oldenburg und hat in Bochum studiert. Seine beruflichen Stationen führten nach dem Studium an die Abteilung für Plastische Chirurgie mit Verbrennungszentrum der BG-Unfallklinik Ludwigshafen. Im Diakonie-Krankenhaus Rotenburg/Wümme war er anschließend geschäftsführender Oberarzt in der Plastischen und Handchirurgie und zuletzt an der Erasmus-Universitätsklinik in Rotterdam tätig. Jetzt zog es ihn in seine norddeutsche Heimat zurück. Sein Hauptinteresse gilt neben der Handchirurgie der Weichteilrekonstruktion. Solche Patienten können nun auch in Leer behandelt werden. Neben ästhetisch-chirurgischen Eingriffen möchte Busching Brustrekonstruktionen mit Eigengewebe anbieten. Er ist verheiratet und hat zwei Kinder. Lutz Martin ist seit Oktober 1989 Chefarzt der Abteilung am Borromäus-Hospital. In diesem Jahr vollendet er sein 67. Lebensjahr und wechselt in den Ruhestand.


G.A. Giessler

Dr. med. Goetz A. Giessler habilitierte sich im Juli 2009 an der Universität Heidelberg für das Fach Plastische Chirurgie mit einem Thema zur Rekonstruktion großer segmentaler Knochendefekte durch Transplantation doppelt vaskularisierter allogener Femurdiaphysen unter Kurzzeit-Immunsuppression. Ihm wurde der Titel Privatdozent verliehen. Nach der Ausbildung in Murnau, Ludwigshafen, Vogtareuth und den USA (Duke, Mayo, Harvard, Johns Hopkins) ist Giessler seit Januar 2009 leitender Arzt der Abteilung für Plastische-, Hand- und Rekonstruktive Mikrochirurgie der BG-Unfallklinik Murnau (Chefarzt: Dr. med. Andreas Schmidt).


K. Knobloch

Privatdozent Dr. med. Karsten Knobloch, Oberarzt der Klinik für Plastische-, Hand- und Wiederherstellungschirurgie (Vogt) der Medizinischen Hochschule Hannover, hat auf dem Deutschen Chirurgenkongress in München 2009 ein Reisestipendium zur ACS-Jahrestagung in Höhe von 5000 Euro erhalten. Er wird dort vier Beiträge vorstellen. Ferner übernimmt Knobloch ab 1. Oktober 2009 die Funktion des leitenden Oberarztes an seiner Klinik.


N. A. Papadopulos

Privatdozent Dr. med. Nikolaos A. Papadopulos (43), Oberarzt der Klinik für Plastische Chirurgie und Handchirurgie (Machens) und Leiter der Arbeitsgruppe für Intrauterine Chirurgie am Münchner Klinikum rechts der Isar, wurde im März 2009 von der Medizinischen Fakultät der TUM zum außerplanmäßigen Professor ernannt.

Dr. med. Florian Schober, zuletzt Oberarzt der Klinik für Hand-, Mikro- und rekonstruktive Brustchirurgie (Greulich) am Marienhospital Stuttgart, leitet seit Anfang 2009 die neue Klinik für Plastische, Ästhetische und Handchirurgie am Diakonie-Krankenhaus Schwäbisch Hall – die einzige ihrer Art in Nordostwürttemberg. Schober ist Facharzt für Plastische Chirurgie mit Zusatzqualifikation Handchirurgie. Er war vor seiner Stuttgarter Zeit in Genf und Angers tätig.


D. Ulrich

Privatdozent Dr. med. Dietmar Ulrich, erster Oberarzt der Klinik für Plastische Chirurgie, Hand- und Verbrennungschirurgie (Pallua) am Universitätsklinikum Aachen, ist zum zweiten Mal EURAPS-Preisträger. Ihm wurde die Plastic Surgeon Scholarship der European Association of Plastic Surgeons (EURAPS) verliehen. Der Preis ist für einen dreimonatigen Gastarztaufenthalt an der Abteilung für Plastische Chirurgie der belgischen Universitätsklinik Gent bestimmt. Er erhielt den Preis für seine klinischen und wissenschaftlichen Leistungen in der Plastischen und Ästhetischen Chirurgie. Bereits 2006 wurde ihm ein EURAPS/AAPS Fellowship verliehen, das er am Department of Reconstructive Surgery des Memorial Sloan-Kettering Cancer Center bei Peter Cordeiro in New York verbracht hat.

Varioderm® Lips & Medium – eine neue Generation der HA-Filler

Nach erfolgreicher Markteinführung der Varioderm-Reihe im Jahr 2006 hat die Adoderm GmbH ihre Produktlinie mit einem weiteren spezifischen Filler ergänzt. Varioderm Lips & Medium ist mit einer neuartigen Hyaluronsäure besonders effektiv: Durch einen hohen



Grad der Quervernetzung (BDDE mehr als 30 %), der bei herkömmlichen Fillern bisher nicht erreicht wird, erzielt das neue Produkt bei gleichzeitig hervorragender Fließeigenschaft und hoher Viskoelastizität einen lang anhaltenden, gezielten Behandlungserfolg. Eine optimale Quervernetzung und Konzentration des Produktes ermöglichen die Behandlung unterschiedlicher Indikationen im Bereich der Lippen sowie mittlerer Faltentiefen im Gesicht. Die Wirkung hält mindestens neun bis 12 Monate an, da die Resorption im Körper durch die speziellen Eigenschaften von Varioderm Lips & Medium verlangsamt ist. Eine teilweise Wiederholung der Prozedur kann sinnvoll sein, um den gewünschten Effekt zu optimieren und die Dauerhaftigkeit der Korrektur zu erhalten. Ein weiterer Vorteil des neuen Präparates ist, dass es sich um eine reine, quervernetzte Hyaluronsäure nicht-tierischen Ursprungs handelt – erzeugt durch Biofermentation –, deren Verträglichkeit besonders gut ist und Allergietests vor dem Eingriff überflüssig macht.

Die Behandlung mit Varioderm Lips & Medium ist schnell, präzise und nahezu schmerzfrei

Insgesamt ist die Behandlung mit Varioderm Lips & Medium (geliefert als 1 × 1,0 ml Spritze) durch die außergewöhnliche Viskoelastizität schnell, präzise und durch die 29 G-Nadel nahezu schmerzfrei, so dass eine lokale Anästhesie nur bei extremer Überempfindlichkeit zu erwägen ist. Erste Erfahrungen aus der Praxis ergeben eine leicht durchführbare, sichere und gezielte Anwendung mit insgesamt sehr zufriedenstellenden und lang anhaltenden Ergebnissen. In sehr seltenen Fällen wurden nach der Anwendung Nebenwirkungen wie Nekrosen, Granulome, Abszesse und Hypersensitivität beobachtet. Nach der Behandlung sind die Kühlung der behandelten Hautpartien sowie die üblichen Vorsichtsmaßnahmen zur Vermeidung von Hautreizungen ratsam.

Varioderm Lips & Medium wird erstmals während der Jahrestagung von DGPRÄC und VDÄPC in Hannover vorgestellt. ■

Adoderm GmbH
Elisabeth-Selbert-Str. 5, 40764 Langenfeld
Telefon 02173/1019180, Fax 1019182
eMail: info@adoderm.com

Jobskin

MASSGESCHNEIDERTE NARBENKOMPRESSION

So individuell wie Ihr Patient
· Mehr Beweglichkeit
· Mehr Feingefühl
· Mehr Zufriedenheit

Beste Ergebnisse!



NEU

Erleben Sie die neuen Farben unter
www.triconmed.de



Jobskin® wird individuell aus Lycra gefertigt. Das Material ist dünn und atmungsaktiv und in beide Richtungen elastisch.

Jobskin® arbeitet mit dem Wechseldruckprinzip: Einem geringen Ruhedruck für ein angenehmes Tragegefühl in Ruhe und einem hohen Arbeitsdruck in körperlicher Bewegung.

Ihre Patienten werden es Ihnen danken.

Weitere Informationen und kostenlose Produktschulungen erhalten Sie von:

TRICON med

Dorfstraße 4
34587 Felsberg
Deutschland
Tel.: +49 (0)56 62. 4 08 32 60
Fax: +49 (0)56 62. 4 08 32 66
E-Mail: info@triconmed.com

www.triconmed.com

Patientensicherheit in der Plastischen Chirurgie

Young, V. Leroy/Botney, Richard:
Patient Safety in Plastic Surgery
Gebunden, 621 Seiten, US$ 275,–
ISBN 978-1-57626-280-1
Quality Medical Publishing,
St. Louis 2009

Das Stichwort „Patientensicherheit“ ist besonders in Zeiten einer zunehmenden Ökonomisierung der Medizin in vielen Bereichen – besonders auch in der plastischen Chirurgie – ein Thema, das weiter an Bedeutung gewinnen dürfte. Schon Hippokrates forderte, den Grundsatz „primum nihil nocere“ (also „*zuerst einmal nicht schaden*“) in das Zentrum des moralisch geforderten ärztlichen Handelns zu stellen. Von klugen Altmeistern der Chirurgie wurden diese Merksätze mit Bedacht in chirurgischen Universitätskliniken an gut sichtbaren Stellen angebracht, wie etwa in Treppenhäusern, Vorlesungssälen oder in Besprechungsräumen, wo man sie täglich verinnerlichen konnte. Auf dem 122. Kongress der Deutschen Gesellschaft für Chirurgie (DGCH) stellte der damalige Tagungspräsident Professor Dr. Matthias Rothmund das Thema Patientensicherheit sogar als Leitthema in den Mittelpunkt des Kongresses. Die Reaktion in den Medien war erwartungsgemäß beträchtlich; in der Folge wurde u. a. ein „Aktionsbündnis Patientensicherheit“ gegründet. Unsere vormalige Präsidentin hat aus Sicht der Deutschen Plastischen Chirurgie bei der WHO Initiative „Safe Surgery Saves Lives“ spezifische Aspekte unseres Fachgebietes mit in die Betrachtung eingebracht. In unserer Fachgesellschaft DGPRÄC haben Kollegen mit beträchtlichem persönlichen Einsatz auch das Thema zusätzlicher Versicherungen zur finanziellen Absicherung ästhetisch-plastischer Patienten angepackt, womit vor dem Hintergrund der aktuellen Gesetzeslage auch für



ästhetische Operationen bei ungünstigen oder schicksalhaften Verläufen unerwünschte ökonomische Folgen abgemildert werden könnten. Die amerikanischen Kollegen haben in dieser Hinsicht bereits etwas größere Erfahrungen gesammelt (vgl. Horch/Gorney Plastische Chirurgie (2006) 6: 120–124). So ist es in den USA stellenweise bereits verpflichtend, CME-Nachweise über Fortbildungsveranstaltungen zur Patientensicherheit nachzuweisen.

Es ist konsequent, dass nun ein eigenes Buch zum Thema Patientensicherheit in der Plastischen Chirurgie aufgelegt wurde

Die Autoren beleuchten das Thema sowohl aus der Sicht des plastischen Chirurgen als auch aus Sicht des Anästhesiologen. Sie haben dafür eine Reihe kompetenter Mitautoren gewonnen, die jeweils spezifische Aspekte diskutieren. Viele der hier behandelten Themen sind allerdings allgemeine Probleme aller chirurgischen Fächer. Als Grund, warum dieses Buch sich dennoch speziell mit der Patientensicherheit in der plastischen Chirurgie beschäftigt, nennen die Herausgeber zum einen die hohe Zahl von elektiven und meist ambulanten Eingriffen: 59 Prozent aller plastisch-chirurgischen Eingriffe in den USA fanden laut ASPS im Jahr 2007 ambulant, 22 Prozent in einem alleinstehenden ambulanten Operationszentrum, und nur 19 Prozent in einem Krankenhaus statt. Zum anderen verweisen sie auf die hohe Sichtbarkeit sowie das große öffentliche Interesse bei ästhetischen Operationen.

Das Buch beginnt mit einer Diskussion der Prinzipien und der rechtlichen Aspekte der Patientensicherheit. Anschließend werden mit Kapiteln zu kardiovaskulären, pulmonalen, neurologischen und diabetischen Problemen sowie typischen Fragen der Schlafapnoe und des Nikotinabusus, spezifische medizinische Belange erörtert. Sinnvollerweise wird dem chirurgischen Teil ein Kapitel zu Fragen der psychologischen Evaluation von ästhetisch-kosmetischen Eingriffen vorangestellt. Einzelne Kapitel befassen sich dann mit chirurgischen Wundinfektionen, tiefen Venenthrombosen und Lungenembolien, Hypothermie sowie Sicherheit bei minimal-invasiven Verfahren. Im dritten Hauptteil, der sich mit anästhesiologischen Fragestellungen befasst, werden die Themen Erbrechen, sichere Lagerung, Anwendung von Lokalanästhetika und Sedierung besprochen. In einem abschließenden Teil stellen die Her-

ausgeber eine Reihe von allgemeinen Überlegungen zusammen und geben dem Leser eine Anzahl von Handlungsempfehlungen – teils im Checklistenformat – mit auf den Weg.

Das Buch ist ein geradezu leidenschaftliches Plädoyer für die konsequente Umsetzung von Sicherheitsgedanken

Kritisch diskutieren die Verfasser die aktuelle Entwicklung in Amerika, wo Versicherungen etwa bei erhöhten chirurgischen Infektionsraten an einem Krankenhaus beispielsweise die Bezahlung für bestimmte Diagnosen verminderten. Sie zweifeln sicherlich berechtigt an, ob die Devise „pay for performance“ sich wirklich positiv auf die Ergebnisse auswirkt, wenngleich die Rationale dahinter sei, dass auch die Verwaltungen der Krankenhäuser gezwungen würden Patientensicherheit als ein zentrales Element zu betrachten. Letztlich hätten alle Patienten, die sich einer Operation unterziehen, berechtigten Grund davon auszugehen, dass ihre Sicherheit gewährleistet werde und ihnen kein Schaden entstehe. Durch verbesserte Analyse chirurgischer Ergebnisse müssten auch solche beliebten Maßnahmen überdacht werden, wie die Verabreichung von Antibiotika über zehn Tage an jeden chirurgischen Patienten, wie es in Amerika an der Tagesordnung sei. Dabei weisen sie allerdings auch darauf hin, dass immer wieder im Einzelfall die verschiedenen Empfehlungen, die sich manchmal auch widersprechen könnten, überprüft und unter Berücksichtigung eines allgemein vorherrschenden Konsensus in der medizinischen Welt – nicht nur innerhalb der plastischen Chirurgie – angepasst werden müssten. Das Buch schließt mit der Forderung, daß man Entscheidungen zur Patientensicherheit nicht davon abhängig machen dürfe, was am leichtesten, kostengünstigsten, weniger aufwendig für das Personal oder bequemer sei. Das Buch ist ein geradezu leidenschaftliches Plädoyer für die konsequente Umsetzung der Sicherheitsgedanken im gesamten perioperativen Bereich. Es deckt alle relevanten Fragestellungen ab und kann nur jedem plastischen Chirurgen zur Lektüre wie auch als Nachschlagewerk empfohlen werden. ■

Raymund E. Horch, Erlangen

China regelt Geschlechtsumwandlungen

In der Volksrepublik China leben Schätzungen zufolge rund 1000 Transsexuelle. Das chinesische Gesundheitsministerium hat nun Regeln für Geschlechtsumwandlungen aufgestellt, die zum 10. Juli 2009 in Kraft getreten sind. Wie die chinesische Nachrichtenagentur Xinhua berichtet, müssen die Personen, die ihr Geschlecht ändern möchten, vorstrafenfrei und alleinstehend sein. Das Gesundheitsministerium legte außerdem fest, dass Transsexuelle, die eine chirurgische Geschlechtsumwandlung vollziehen lassen wollen, mindestens zwei Jahre öffentlich als das jeweils andere Geschlecht gelebt und sich mehr als ein Jahr in Therapie befunden haben müssen. Ferner muss die örtliche Polizei der Ausstellung eines neuen Ausweises zustimmen. ■

Dermatix®Ultra - Einfach schönere Narben



Dermatix®Ultra – zur Vorbeugung und Behandlung auffälliger oder störender Narben

- Diskret und überschminkbar
- Ideal für bewegliche Körperstellen (Schultergelenk, Ellenbogen, Knie)
- Für Kinder geeignet
- Schnell trocknend



Packungsgröße	PZN
Dermatix® Ultra Gel 15g	6090286
Dermatix® Ultra Gel 60g	6090292

***Dermatix®Ultra*: Inhaltsstoffe:** Cyclische und polymere Siloxane, Vitamin-C-Ester. **AW:** Vorbeugung u. Behandlung von hypertrophen Narben u. Keloiden nach Abschluss der Wundheilung (d.h. b. intakter/geschlossener Hautoberfl.). **Hinweise:** Nicht anwenden auf offenen Wunden, Schleimhäuten, in Augennähe, auf vorbehandelter Haut (z.B. Arzneimittel, Kosmetika). Hinterlässt Flecken auf d. Kleidung, wenn nicht vollständig getrocknet. Bei Auftritt v. Rötungen, Schmerzen o. Hautirritationen, Therapie absetzen und Arzt/Apotheker um Rat fragen. Nur äusserl. anwenden; für Kinder unzugängl. aufbewahren. Nicht über 25°C lagern. **Stand:**02/08. **Valeant Pharmaceuticals Germany GmbH. Düsseldorfer Str. 40A, 65760 Eschborn, ein Unternehmen der MEDA-Gruppe. MEDA Pharma GmbH & Co. KG, Benzstraße 1, 61352 Bad Homburg**

MEDA

„Das äußere Erscheinungsbild und die Psyche sind eng miteinander verknüpft“

Primar Dr. Manfred Stelzig leitet den Sonderauftrag für Psychosomatische Medizin der Universitätsklinik für Psychiatrie und Psychotherapie in Salzburg. Er ist außerdem Lehrtherapeut der Österreichischen Ärztekammer, Lehrbeauftragter an der Privaten Medizinischen Paracelsus-Universität und Mitbegründer der Gesellschaft für Psychosomatik in Salzburg.

PC: Herr Dr. Stelzig, die Korrektur von Alterserscheinungen oder als störend empfundener körperlicher Makel – ob durch minimal-invasive Methoden oder einen operativen Eingriff – ist heute gängiger denn je. Oftmals denken bereits Teenager über eine Nasen-OP oder eine Brustvergrößerung nach. Kaum ein Körperteil bleibt von Veränderungswünschen verschont, wie etwa das Beispiel der Intimchirurgie zeigt. Wie bewerten Sie als psychosomatisch tätiger Arzt das Ansinnen, das eigene Äußere trotz bekannter Risiken operativ zu verändern?

M. Stelzig: Für den psychosomatisch tätigen Arzt ist diese Entwicklung erschreckend. Unser tägliches Bemühen ist es Körper und Seele in Einklang zu bringen, dies gelingt nur über die Beachtung der Grundregeln, die beispielsweise Rainer Sachse sehr schön zusammengefasst hat. Es geht um das Erlernen eines positiven Dialogs mit sich selbst, um eine Selbstwertschätzung, Selbstachtung, ein Selbstmanagement bis hin zur Selbstliebe – dies natürlich nicht im Sinne des Selbstverliebtseins, sondern in dem Sinn, dass nur ein Mensch, der sich selbst lieben kann auch in der Lage ist, den Anderen zu lieben. Lieben heißt auch das Imperfekte bei sich selbst – und beim Anderen – zu lieben.

PC: Wann macht uns die Unzufriedenheit mit dem eigenen Aussehen oder dem eigenen Körper krank?

M. Stelzig: Es gibt einerseits die Erkrankung der sogenannten Dysmorphophobie. Diese Menschen leiden unter ihrem Aussehen, obwohl sie objektiv gesehen mit ihrem äußeren Erscheinungsbild zufrieden sein könnten. Diese Erkrankung ist nur durch eine intensive psychotherapeutische und psychiatrische Behandlung in den Griff zu bekommen. Andererseits schreiben wir immer wieder fachärztliche Indikationen für PatientInnen, die an einem äußeren Makel leiden, der zur Verspottung oder Herabwürdigung durch die Umwelt führen kann. Typischerweise sind das abstehende Ohren, Korrekturen im Kieferbereich bei starkem Vorbiss, Brustkorrekturen oder Fettschürzen des Bauches.



M. Stelzig

Durch die psychiatrische Indikation für die Operation werden die Kosten von der zuständigen Krankenkasse übernommen.

PC: Nimmt die Unzufriedenheit mit dem eigenen Äußeren Ihrer Meinung nach gegenwärtig zu? Weshalb?

M. Stelzig: Die Schönheitschirurgie boomt. In der heutigen Zeit ist einerseits technisch vieles machbar was früher nicht möglich gewesen wäre. Andererseits ist es mit dem Zeitgeist verbunden, dass Schönheit gestaltet werden kann und von dieser Möglichkeit dann auch Gebrauch gemacht wird.

PC: Eine Bewertung der Patientenanliegen ist oftmals schwierig: Wie kann ein plastischer Chirurg besser beurteilen, ob der Wunsch eines Patienten nach einem bestimmten Eingriff erfüllt werden sollte – oder stattdessen das Hinzuziehen eines Psychiaters, Psychologen oder Psy-

Exemplarische Behandlungsareale für Smartlipo MPX™

NEU



SmartSense mit ThermaGuide

Laserlipolyse mit Smartlipo MPX™ – Die Zukunft von LaserBodySculpting℠



Smartlipo MPX™ LaserBodySculpting℠

- Indikationen: Hautstraffung, Cellulite, Hyperhidrose, gezielte Körperformung durch Fettreduktion
- Durchschnittliche Verbesserung der Hautstraffung- und elastizität um ca. 20 %
- Maximale Sicherheit durch ThermaGuide und SmartSense
- Kombination von 2 Wellenlängen: 1320 nm und 1064 nm für optimale Ergebnisse
- Sequentielle Impulsabgabe durch MultiPlex Technologie

Um mehr zu erfahren, besuchen Sie www.cynosure.de.

Abdomen

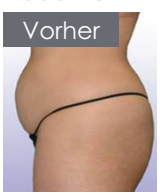



Arme

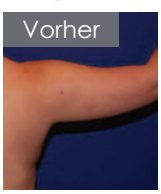



CYNOSURE® Be transformed™

Cynosure GmbH • Robert-Bosch-Str. 11a, 63225 Langen, Tel: +49 6103 - 20 11 100, Fax: +49 6103 - 20 11 111, info@cynosure.de

chosomatikers sinnvoll wäre? Gibt es Kriterien oder Empfehlungen, die ein seriöser Chirurg berücksichtigen sollte?

Wir sehen immer wieder, dass Betroffene auch nach einer gelungenen Operation nicht mit dem Ergebnis zufrieden sind.

M. Stelzig: Diese Bewertung wird immer schwierig bleiben. Eine enge Kooperation mit den Fachleuten wie Psychiater, Psychologen oder Psychosomatikern ist in jedem Falle empfehlenswert. Wir sehen immer wieder, dass Betroffene auch nach einer gelungenen Operation nicht mit dem Ergebnis zufrieden sind, auch deshalb, weil sie einen Teil ihrer Individualität einem konformistischen Schönheitsideal geopfert haben. Andererseits kann die Überbewertung des Äußeren sich in vielfältiger Weise auf den Selbstwert und auf die Beziehungsfähigkeit niederschlagen, so dass eine Schönheitsoperation nie eindimensional gesehen werden darf.

PC: Die meisten Patienten mit einem Operationswunsch werden die Konsultation eines Psychiaters, Psychologen oder Psychosomatikers ablehnen und möglicherweise einen anderen Chirurgen aufsuchen. Wie kann der Chirurg vorgehen, um eine solche ablehnende Haltung/das „Abwandern" des Patienten zu verhindern?

M. Stelzig: Die moderne Medizin richtet sich nach Leitlinien und Standards. In einem Konsensusstatement sollte festgehalten werden, dass die Kooperation mit Psychiatern, Psychologen und Psychosomatikern in den Vordergrund gerückt werden und die Empfehlung zur psychischen Abklärung dokumentiert werden muss, sodass alle Chirurgen von derselben Ausgangsbasis ausgehen. Es geht nicht um eine Stigmatisierung der PatientInnen, sondern um deren Wohl. Jeder Chirurg muss in der Lage sein diese Gesamtschau vermitteln zu können.

PC: In Ihrer Arbeit beschäftigen Sie sich u.a. damit, wie psychische Vorgänge mit dem Körperlichen verknüpft sind und zeigen auf, was wir selbst für unser körperliches und seelisches Wohl tun können. Welche Kenntnisse aus der Psychosomatik sind für einen plastischen Chirurgen im Umgang mit seinen Patienten hilfreich?

M. Stelzig: Das äußere Erscheinungsbild und die Psyche sind so eng miteinander verknüpft, dass jeder plastische Chirurg sich mit diesen Phänomenen auseinandersetzen muss, da er sonst nur einem Teil des Patienten gerecht wird. Die Öffnung des plastischen Chirurgen in Richtung Psyche ist aber auch für ihn von großem Vorteil, da sich damit die Arzt-Patienten-Beziehung deutlich verbessert, das mechanistische Prinzip – nach dem ein Chirurg arbeitet – erweitert wird und er für sich selbst im Sinne der Burnout-Prophylaxe einen Gewinn erzielen kann. Die Arbeit wird dadurch bunter und lebendiger.

PC: Wie könnte aus Ihrer Sicht eine Zusammenarbeit mit plastischen Chirurgen aussehen?

M. Stelzig: Sinnvoll erscheint die Gründung von Qualitätszirkeln, in denen sowohl plastische Chirurgen als auch Psychiater, Psychologien und Psychosomatiker sitzen. Anhand von Fallbeispielen kann jede Berufsgruppe von der anderen lernen. Es entsteht ein Klima von Vertrauen und von Qualitätssicherung. Durch den persönlichen Kontakt wird es den Chirurgen wesentlich leichter fallen, dem Patienten die Wichtigkeit der Beachtung der psychischen Dimension zu vermitteln. ■

Das Gespräch führte Carola Marx.



Was die Seele glücklich macht

Ein junger Mann wird mit unklaren Bauchschmerzen in die Chirurgie aufgenommen und genau medizinisch untersucht. Es wird nichts Organisches entdeckt, das die Schmerzen erklären könnte. Normalerweise wird der Chirurg dem Patienten erklären, dass erfreulicherweise nichts Organisches gefunden wurde, dass der Patient also gesund ist. Eine große Chance ist damit vertan: Seine Probleme am Arbeitsplatz, die Konflikte mit den Eltern, die Sorgen mit der Freundin sind nicht zur Sprache gekommen. Mit Glück wird er seine Probleme in den Griff bekommen. Oft ist das anders und daraus wird eine chronische Erkrankung.

In seinem Buch „Was die Seele glücklich macht" bricht Manfred Stelzig eine Lanze dafür, dass Patienten und Ärzte dem Psychischen und Seelischen mehr Beachtung schenken.

Manfred Stelzig: Was die Seele glücklich macht
Ecowin Verlag, 2009
192 Seiten, gebunden, 19,95 Euro, ISBN 978-3-902404-58-9

Neu



AZZALURE
Schönheit länger erhalten

Speziell für die Ästhetik entwickelt*

- Schneller Wirkeintritt (2-3 Tage)[1]
- Hohe Patientenzufriedenheit bei langer Wirkdauer (bis zu 5 Monate)[2]
- Sehr gute Verträglichkeit bei einmaliger und wiederholter Anwendung[3,4]

Azzalure® 10 Speywood-Einheiten/0,05ml Pulver zur Herstellung einer Injektionslösung **Wirkstoff:** Clostridium botulinum Toxin Typ A **Zusammensetzung:** Clostridium botulinum Toxin Typ A 10 Speywood-Einheiten/0,05ml rekonstituierte Lösung, Durchstechflasche mit 125 Einheiten **Sonstige Bestandteile:** Albumin vom Menschen 20% (200 g/l), Lactose-Monohydrat **Anwendungsgebiete:** Azzalure wird angewendet zur vorübergehenden Verbesserung des Erscheinungsbildes von mittelstarken bis starken Glabellafalten (vertikale Falten zwischen den Augenbrauen) beim Stirnrunzeln bei erwachsenen Patienten unter 65 Jahren, wenn das Ausmaß dieser Falten eine erhebliche psychische Belastung für den Patienten darstellt. **Gegenanzeigen:** Azzalure darf nicht angewendet werden bei Personen, bei denen eine Überempfindlichkeit gegen Clostridium botulinum Toxin Typ A oder einen der sonstigen Bestandteile des Arzneimittels bekannt ist, Infektionen an den vorgesehenen Injektionsstellen, Myasthenia gravis, Eaton-Lambert-Syndrom oder amyotropher Lateralsklerose. **Nebenwirkungen:** Sehr häufig: Kopfschmerzen, Reaktionen an der Einstichstelle (z. B. Hautrötung, Ödem, Reizung, Hautausschlag (Rash), Juckreiz, Parästhesien, Schmerzen, Beschwerden, Stechen und Bluterguss) Häufig: Fazialisparese (überwiegend wird Lidheberparese beschrieben), Asthenopie, Ptosis, Lidödeme, vermehrter Tränenfluss, trockenes Auge, Muskelzucken (Zucken der Muskeln in der Umgebung der Augen) Gelegentlich: Schwindel, Sehstörungen, Verschwommensehen, Diplopie, Juckreiz, Hautausschlag, Überempfindlichkeit Selten: Störung der Augenbewegungen, Urticaria **Verschreibungsstatus/Apothekenpflicht:** Verschreibungspflichtig **Handelsformen:** 1 Durchstechflasche mit 125 Speywood-Einheiten **Pharmazeutischer Unternehmer:** Ipsen Pharma GmbHD-76275 Ettlingen **Mitvertrieb:** Galderma Laboratorium GmbH Georg-Glock-Str. 8D 40474 Düsseldorf E-Mail: germany@galderma.com
Stand der Information Januar 2009

*Azzalure® wird angewendet zur vorübergehenden Verbesserung des Erscheinungsbildes von mittelstarken bis starken Glabellafalten (vertikale Falten zwischen den Augenbrauen) beim Stirnrunzeln bei erwachsenen Patienten unter 65 Jahren, wenn das Ausmaß dieser Falten eine erhebliche psychische Belastung für den Patienten darstellt.

1 Moy R et al. Arch Facial Plast Surg 2009; 11/2:77-83
2 Data on file, Galderma
3 Rzany B et al. Dermatol Surg 2007; 33:S18-25
4 Ascher B et al. J Am Acad Dermatol 2004; 51:223-33

AZZALURE
Botulinumtoxin Typ A

HYLASE® „DESSAU“

Therapiebeschleunigung und -optimierung mit Spreading-Effekt

Effektiv, schnell, schonend mit dem Spreading-Effekt:





- mindert die Viskosität der interzellulären Kittsubstanz
- erhöht die Membrandurchlässigkeit und die Gefäßpermeabilität
- beschleunigt die Resorption von Flüssigkeiten nach subkutanen und intramuskulären Injektionen
- beschleunigt die Verteilung und Resorption von paravasal ausgetretenen Flüssigkeiten
- **Vielseitig einsetzbar!**
  u. a. in den Bereichen: Ophthalmologie, Anästhesie, Onkologie, Allgemeinmedizin, Chirurgie und Dermatologie.

Service für Ärzte



Gerne senden wir Ihnen die Broschüre HYLASE® „DESSAU“ mit detaillierten und aktuellen Informationen zu.
Jetzt kostenlos bestellen:

- **fax +49 (0) 38351 76-48**

RIEMSER Arzneimittel AG | An der Wiek 7 | 17493 Greifswald – Insel Riems
fon +49 (0) 38351 76-0 | fax +49 (0) 38351 76-48

www.RIEMSER.com

HYLASE® „DESSAU“ 150 I.E., HYLASE® „DESSAU“ 300 I.E, HYLASE® „DESSAU“ 1500 I.E, HYLASE® „DESSAU“ 150 I.E. Kombi, Pulver mit und ohne Lösungsmittel zur Herstellung einer Injektionslösung. Zusammensetzung: Eine Durchstechflasche enthält Pulver zur Herstellung einer Injektionslösung: Wirkstoff Pulver: Hyaluronidase 150 I.E., 300 I.E., 1500 I.E.. Eine Ampulle Lösungsmittel in der Kombi-Packung enthält: Wirkstoff Lösungsmittel: 0,9 % Natriumchlorid. Enthält Natriumchlorid. Anwendungsgebiete: HYLASE® „DESSAU“ 150 I.E., 300 I.E: Ophthalmologie: Kombination von HYLASE® „DESSAU“ 150 I.E. mit Lokalanästhetika bei Injektions- Anästhesie-Techniken (peribulbär, retrobulbär, sub-Tenon's) für ophthalmochirurgische Eingriffe, Therapie der postoperativen Erhöhung des inneren Augendruckes. Zur Behandlung von Gewebeschäden bei versehentlich paravasal verabreichten Kanzerostatika: Antidot bei Paravasaten von Vinca-Alkaloiden (z. B. Vincristin, Vinblastin, Vindesin, Vinorelbin), Epipodophyllotoxinen (z. B. Etoposid, Teniposid) sowie von Paclitaxel. Lokalanästhesie: Zusatz von HYLASE® „DESSAU“ 150 I.E., 300 I.E zu Lokal- und Leitungsanästhesien bei kleineren chirurgischen Eingriffen: Vergrößerung des schmerzunempfindlichen Bezirkes, schnellerer Wirkungseintritt des Lokalanästhetikums, Verringerung der postoperativen Schmerzen. Resorptionsbeschleunigung großer Flüssigkeitsmengen: als Notfall-Behandlung bei versehentlich paravasal ausgetretenen und potentiell gewebsschädigend wirkenden Flüssigkeiten (z. B. Nähr- oder Elektrolyt-Lösungen, Antibiotika, Kontrastmitteln u.ä.), zur Reduktion interstitieller Ödeme, bei Hypodermoclysis, wenn schnell, oder mehr als 1 l an einem Infusionsort oder mehr 2- 3 l/24 h infundiert werden sollen. Resorptionsbeschleunigung von s.c. oder i.m. applizierten Arzneimitteln, bessere Verteilung im Zielgewebe: HYLASE® „DESSAU“ 300 I.E: Chirurgie/Orthopädie: zur i.v. Applikation bei akuten Stadien von Paratendinitis crepitans, Periarthritis humeroscapularis, Epicondylitis humeri, Condylitis tibiae, Styloiditis radii, Punktion zähflüssiger Pleuraund Gelenkergüsse, Reduktion von Gelenksteifen nach suprakondylären Frakturen. HYLASE® „DESSAU“ 1500 I.E: Ophthalmologie: Kombination von HYLASE® ,,DESSAU“ 1500 I.E. mit Lokalanästhetika bei Injektions- Anästhesie-Techniken (peribulbär, retrobulbär, sub-Tenon's) für ophthalmochirurgische Eingriffe, Therapie der postoperativen Erhöhung des inneren Augendruckes. Allgemeinmedizin: zur Behandlung von Gewebeschäden bei versehentlich paravasal verabreichten Kanzerostatika, Zusatz für Lokal- und Leitungsanästhesien bei kleineren chirurgischen Eingriffen, zur Resorptionsbeschleunigung bei subkutanen oder intramuskulären Infusionen großer Flüssigkeitsmengen. Chirurgie/Orthopädie zur i.v. Applikation bei akuten Stadien von Paratenonitis crepitans, Periarthritis humeroscapularis, Epicondylitis humeri, Condylitis tibiae und Styloiditis radii, Punktion zähflüssiger Pleura-und Gelenkergüsse, Reduktion von Gelenksteifen nach suprakondylären Frakturen. Gegenanzeigen: 150 I.E., 300 I.E., 1500 I.E. darf nicht angewendet werden bei Patienten mit bekannter Überempfindlichkeit gegen Hyaluronidase oder Rinderproteine. HYLASE® „DESSAU“ 150 I.E., 300 I.E., 1500 I.E. darf nicht angewendet werden bei Patienten mit angeborenen Herzfehlern, venösem Stau oder Schocksymptomen. Bei Plasmainfusionen darf HYLASE® „DESSAU“ 150 I.E., 300 I.E., 1500 I.E. nicht angewendet werden, wenn die Serumproteinwerte des Patienten unter 5,5 g % (55 g / l) liegen. HYLASE® „DESSAU“150 I.E. darf wegen der Gefahr der Ausbreitung der Infektion nicht bei Patienten mit einer Infektion angewandt und nicht in ein infiziertes Areal injiziert werden. HYLASE® „DESSAU“ 150 I.E., 300 I.E., 1500 I.E. darf nicht zur Reduktion von Schwellungen verwandt werden/ nicht in Schwellungen injiziert werden, die durch Stiche oder Bisse hervorgerufen wurden. Da keine Langzeituntersuchungen an Tumorpatienten vorliegen und daher derzeit ein erhöhtes Mestastasierungsrisiko nicht mit Sicherheit auszuschließen ist, soll HYLASE® „DESSAU“ 150 I.E. , 300 I.E., 1500 I.E. nicht bei Krebspatienten angewandt werden (Ausnahme: als Antidot bei Zytostatika-Paravasaten!) drittes Trimester der Schwangerschaft, Stillzeit. Nebenwirkungen: Bei den Häufigkeitsangaben zu Nebenwirkungen werden folgende Kategorien zugrunde gelegt: Sehr häufig (≥ 1/10), häufig (≥ 1/100 bis < 1/10), gelegentlich (≥ 1/1.000 bis < 1/100), Selten (≥ 1/10.000 bis < 1/1.000) sehr selten (<1/10.000). Nicht bekannt (Häufigkeit auf Grundlage der verfügbaren Daten nicht abschätzbar) Erkrankungen des Immunsystems: Selten kann es nach Applikation von HYLASE® „DESSAU“ 150 I.E. 300 I.E., 1500 I.E. zu allergischen Reaktionen kommen, die in seltenen Fällen mit einer Schocksymptomatik einhergehen. Die Häufigkeit von Allergien, zu denen Anaphylaxie-ähnliche Reaktionen gehören ist unter 0,1%. Dabei können folgende Symptome auftreten: Brustschmerzen oder -enge, Schwindelgefühl, schneller Herzschlag oder „rasendes“ Herz, Kurzatmigkeit oder Schwierigkeiten bei Atmen, Hautausschlag, Urtikaria oder Jucken, Anschwellen von Gesicht, Lippen, Hals, Ohren, Armen oder Beinen, Halsenge, geringfügige Entzündungen, Rötungen oder Schmerzen, Übelkeit oder Erbrechen. Allgemeine Erkrankungen und Beschwerden am Verabreichungsort: Durch Hyaluronidase-Anwendung können bestehende Infektionen verstärkt werden. In seltenen Fällen kommt es zu Temperaturerhöhung, Zahnlockerung oder verstärkter Menstruationsblutung. Über unangenehme Injektionsschmerzen bei der Anwendung von Hyaluronidase wurde in Einzelfällen berichtet. Hinweise auf Notfallmaßnahmen, Symptome und Gegenmittel: Die Notfallmaßnahmen/Gegenmittel richten sich nach den durch die Nebenwirkung aufgetretenen Symptomen.

Symptome	Gegenmaßnahmen
Subjektive Beschwerden (Nausea usw.)	Injektionsunterbrechung
Hauterscheinungen (Flush, Urtikaria usw.)	Antihistaminika
Tachykardie, RR-Abfall (<90 mm Hg syst.)	Kortikosteroide i.v. (z. B. 100 bis 200 mg Prednisolon)
Dyspnoe, Schock	Adrenalin-Tropf, Sauerstoff, hochdosierte Kortikosteroide i.v. (bis 1 g Prednisolon), Volumenauffüllung
Herz- oder Atemstillstand	Reanimation

RIEMSER Arzneimittel AG | An der Wiek 7 | 17493 Greifswald-Insel Riems | fon +49 +(0) 38351 76-0 | fax +49 (0) 38351 76-48 | e-mail: info@RIEMSER.de; Stand der Information: 03/2008, Verschreibungspflichtig

Sichere Glättung der Glabellafalten mit neuem Botulinumtoxin

Seit dem 1. Juli 2009 steht mit Azzalure® in Deutschland ein weiteres Botulinumtoxin vom Typ A zur Glättung von Glabellafalten zur Verfügung. Das neue Präparat ist eine spezielle Weiterentwicklung des Produkts Dysport® (ehemals Ipsen Pharma) für den Einsatz in der Ästhetik. Mit Hilfe einer standardisierten und einfach anzuwendenden Injektionstechnik sind Behandlungsergebnisse mit Azzalure nun optimal planbar. Wie B. Rzany (Charité Berlin) berichtete, weist das neue Botulinumtoxin den Vorteil auf, dass eine erste Wirkung sehr schnell, oft bereits innerhalb von zwei bis drei Tagen, einsetzt. Die Wirkung hält bis zu fünf Monaten an. Zudem sei die Verträglichkeit aufgrund der speziellen Formulierung ausgezeichnet.


B. Rzany

Die Vorteile des neuen Präparats wurden in klinischen Studien nachgewiesen

Die gute Wirkung und Sicherheit des Botulinumtoxins sind durch eine Reihe von Studien mit insgesamt über 3500 Patienten belegt. Bereits 2006 hatten Rzany et al. [3] 221 Personen mit mäßig bis starken Glabella- und Stirnfalten im Rahmen der GLADYS-Studie prospektiv mit dem Botulinumtoxin behandelt und nach vier Wochen Erfolgsraten von über 86 Prozent erzielt. Kürzlich publizierten Moy et al. [1] die Ergebnisse einer Langzeitstudie mit 1200 Personen, die im Verlauf von 13 Monaten mehrere Behandlungen mit dem Botulinumtoxin (jeweils 10 Einheiten/Injektionsstelle) erhalten hatten. Die mittlere Zeit bis zum Einsetzen der Wirkung betrug drei Tage. Der Anteil der Patienten, die nach spätestens sieben Tagen über ein Einsetzen der Wirkung berichteten, lag zwischen 93 und 95 Prozent. Als sinnvolle Zeitabstände zwischen jedem Injektionszyklus erwiesen sich zirka fünf bis sechs Monate. Die Autoren fanden während des gesamten Behandlungszeitraums keine Hinweise auf kumulative Nebenwirkungen oder Tachyphylaxie nach multiplen Gaben des Botulinumtoxins.

Die einfache Injektionstechnik erleichtert die Behandlung und macht sie sicherer


M. Podda

Wie M. Podda (Darmstadt) erklärte, besteht die Technik aus der Applikation einer optimalen und für die individuelle Behandlung des jeweiligen Patienten maßgeschneiderten Dosis des Botulinumtoxins Typ A (5 × 10 Speywood-Units) an fünf individuell bestimmten anatomischen Injektionspunkten. Die speziell zur Anwendung in der Ästhetik entwickelte Spritze mit Speywood-Unit-Skalierung macht das bisherige lästige Umrechnen von BoNT-A-Einheiten in Milliliter unnötig.

Bericht vom Expertengespräch „Azzalure® startet in Deutschland" der Galderma Laboratorium GmbH, Düsseldorf, am 24. Juli 2009 in München.

Nach dem Verdünnen mit 0,9-prozentiger NaCl-Lösung entsteht eine Lösung, die gewährleistet, dass die richtige Menge des Botulinumtoxins in den Muskel injiziert wird. Fehldosierungen aufgrund falscher Umrechnungen werden so vermieden, so Podda hervor. Die spezielle Injektionstechnik gewährleistet zudem ein Maximum an Sicherheit, da die Behandler damit das Risiko einer Augenlid-Ptosis stark vermindern können. Auch nach wiederholten Injektionen waren 96 bis 99 Prozent der Patienten und 88 bis 94 Prozent der Ärzte laut den Ergebnissen einer retrospektiven Studie mit 945 Patienten in Deutschland und Österreich mit dem Behandlungsergebnis sehr zufrieden. ■

Dr. Volker Kriegeskorte, Martinsried

Literatur

1. Moy R, et al (2009) Long-term safety and efficacy of a new botulinum toxin type A in treating glabellar lines. Arch Facial Plast Surg 11/12: 77–83
2. Rzany B, et al (2007) Repeated botulinum toxin A injections for the treatment of lines in the upper face: a retrospective study of 4,103 treatments in 945 patients. Dermatol Surg 33 (1 Spec No): S18–25
3. Rzany B, et al (2006) Efficacy and safety of 3- and 5-injection patterns (30 and 50 U) of botulinum toxin A (Dysport) for the treatment of wrinkles in the glabella and the central forehead region. Arch Dermatol 142: 320–326

Veranstaltungshinweis:

11. September 2009, 13.00–14.00 Uhr, Kuppelsaal des Hannover Congress Centrum HCC

Lunch-Symposium „Azzalure – ein neues Muskelrelaxans zur Korrektur mimischer Gesichtsfalten"

VARIO DERM
Lips & MEDIUM

A NEW GENERATION
OF HYALURONIC ACID FILLER

FEATURES

- *cross-linked hyaluronic acid filler*
- *highest cross linking grade with BDDE over 30%*
- *for various indications around the lips and medium wrinkles*
- *convincing with aesthetic and long lasting clinical results*
- *excellent visco-elasticity features and injectability with 29G needle*



ADODERM

CE 0297

ADODERM GmbH · Elisabeth-Selbert-Str. 5 · D-40764 Langenfeld · Germany · t +49 (0)2173/1019180 · www.adoderm.com

Stoßwellentherapie in der plastischen Chirurgie

Karsten Knobloch, Jörn Redeker, Peter M. Vogt

Evidenzbasierte Medizin (EbM) ist der gewissenhafte, ausdrückliche und vernünftige Gebrauch der gegenwärtig besten externen, wissenschaftlichen Evidenz für Entscheidungen in der medizinischen Versorgung individueller Patienten. Die Praxis der EbM bedeutet die Integration individueller klinischer Expertise mit der bestmöglichen externen Evidenz aus systematischer Forschung.

Die Umsetzung erfolgt in einem mehrstufigen Prozess:

- Ableitung einer relevanten, beantwortbaren Frage aus dem klinischen Fall
- Planung und Durchführung einer Recherche der klinischen Literatur
- Kritische Bewertung der recherchierten Literatur (Evidenz) hinsichtlich Validität/Brauchbarkeit
- Anwendung der ausgewählten und bewerteten Evidenz beim individuellen Fall
- Bewertung der eigenen Leistung

Naturgemäß werden in chirurgischen Disziplinen im Vergleich zum Beispiel mit dem internistischen Fachgebiet deutlich weniger randomisiert-kontrollierte Studien der Evidenzgrade Ib und IIb durchgeführt (Tabelle 1). Dies trifft in noch stärkerem Maße für die plastische Chirurgie zu. In der ästhetischen Chirurgie sind randomisiert-kontrollierte Studien nahezu unbekannt. Dieser Überblick über die Anwendungsmöglichkeiten der Stoßwellentherapie soll dem Leser aufgrund der derzeit publizierten experimentellen und klinischen Studien eine Vorstellung bieten, auf welchem Evidenzniveau die Stoßwellentherapie für unterschiedliche plastisch-ästhetische Indikationen einzuordnen ist. Freilich ist die Medizin als Erfahrungswissenschaft traditionsgemäß auch in Teilen Expertenmeinung – oder anders ausgedrückt: Nicht für jede klinische Fragestellung wird es eine Metaanalyse randomisiert-kontrollierter Studien geben noch ist dies für jede Frage sinnvoll. Dennoch erscheint es uns wichtig, diese Einordnung der vorliegenden Studien vorzunehmen, um dem Leser eine aktuelle Einschätzung der Möglichkeiten und Grenzen der Stoßwellentherapie zu ermöglichen.

Unterschieden werden die radiale und die planare von der fokussierten Stoßwellentherapie

Bei der Stoßwellentherapie wird die radiale von der fokussierten Stoßwellentherapie unterschieden (Abb. 1).

Durch Fokussierung der Stoßwelle vergrößert sich die Energiedichte bei gleichwertiger Gesamtenergie. Während die radiale Stoßwellentherapie (Abb. 2) mit pistolenartigen Handgriffen häufig auch Schmerzen bei der Anwendung an der Hautoberfläche generieren, da dort das Energiemaximum vorliegt, ist die fokussierte Stoßwellentherapie durch das Verschieben des Energiemaximums in die Zielzone oft sehr viel verträglicher für den

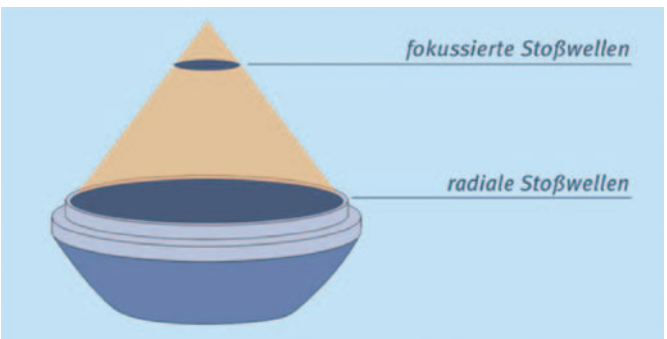

Abb. 1 Radiale und im Gewebe fokussierte Stoßwellentherapie.

Patienten. Die fokussierte Stoßwellentherapie ist jedoch bislang nur bei wenigen Indikationen, wie beispielsweise der Cellulitebehandlung, publiziert.

Sinnvoll ist die Stoßwellentherapie bei verzögerter Knochenbruchheilung oder manifesten Pseudarthrosen

Im Tiermodell verbessert die Stoßwellentherapie mit 250 bis 2000 Impulsen von 0,16 mJ/mm² Energiedichte die Differenzierung von Stammzellen in Osteoprogenitorzellen über die Induktion von TGF-beta-1 [1]. Klinisch zeigt sich bei Pseudarthrosen der Tibia und des Femurs nach Stoßwellentherapie eine signifikante Erhöhung von NO-Serumspiegel, TGF-beta-1, VEGF und BMP-2-Serumspiegeln sowie weiteren osteogenen Wachstumsfaktoren [2]. Daher wird die Stoßwellentherapie in der Orthopädie/Unfallchirurgie insbesondere bei verzögerter Knochenbruchheilung und manifesten Pseudarthrosen langer Röhrenknochen eingesetzt [3, 4]. Klinisch kommt die Stoßwellentherapie auch erfolgreich bei Stressfrakturen im Sport zur Anwendung [5].

Wir wenden die Stoßwellentherapie auch in ausgewählten Fällen bei Knochenheilungsstörungen im Bereich der Hand und der Handwurzel an. So haben wir nach dreimaliger Anwendung erfolgreiche Verläufe verzögert heilender Phalanxfrakturen gesehen, ähnlich auch bei verzögerter Knochenbruchheilung nach Kahnbeinfrakturversorgung. (Abb. 4a–d). Derzeit empfehlen wir drei bis vier Behandlungen im Wochenabstand mit 0,25-0,4 mJ/mm² und 2000 Impulsen fokussierte Stoßwellentherapie für diese Indikation.



Abb. 2 Radiale Stoßwellentherapie mit pistolenartigem Handgriff.



Abb. 3 Fokussierte Stoßwellentherapie mit planarem Handgriff.

Tabelle 1 Evidenzgrade des Oxfords Centres for Evidence-based Medicine unterschiedlicher medizinischer Studien.

Evidenzgrad	Evidenztyp
Ia	Systematischer Review auf der Basis methodisch hochwertiger kontrollierter, randomisierter Studien (RCTs)
Ib	Wenigstens ein ausreichend großer, methodisch hochwertiger RCT mit engen Konvidenzintervallen
IIa	Wenigstens eine hochwertige Studie ohne Randomisierung, z.B. systematischer Review von Kohortenstudien
IIb	Individuelle Kohortenstudie (inklusive randomisiert-kontrollierte Studie mit Follow-up <80 %)
IIIa	Systematischer Review von Fall-Kontrollstudien
IIIb	Individuelle Fall-Kontrollstudie
IV	Fallbericht, Fallsammlung



Körperkonturen sanft formen – mit Macrolane™

Macrolane™
Gracefully shapes your body

Die Behandlung mit Macrolane™ ist ein innovatives und sehr gut verträgliches Injektionsverfahren, das dem Körper neues Volumen verleiht. Unebenheiten und kleine Dellen können damit sanft ausgeglichen und Körperpartien neu geformt und aufgebaut werden: Gesäß, Waden, eingesunkene Narben, Unebenheiten nach Fettabsaugung und mehr.

Die seit Jahrzehnten bewährte Substanz Hyaluronsäure, die aus der Faltentherapie im Gesicht bekannt ist, wird nun in einer stabileren Form zur Betonung von Körperformen verwendet und direkt an die gewünschte Stelle injiziert. Ambulant mit lokaler Anästhesie – ohne Narbenbildung – ohne lange Ausfallzeiten für den Patienten.

Nähere Informationen zu Macrolane™ finden Sie unter **www.macrolane.de** oder **rufen Sie uns an: +49 (62 51) 770 79 0.**

Q-Med GmbH – The NASHA technology company · Berliner Ring 89 · 64625 Bensheim · Germany · www.q-med.com



Abb. 4a,b Verzögert heilende Mittelphalanxfraktur des Zeigefingers einer 38jährigen Nichtraucherin zehn Wochen nach Einklemmtrauma in Wagentür. **c, d** Zunehmende Durchbauung nach dreimaliger fokussierter Stoßwellentherapie.

Pseudarthrosen und Stoßwellentherapie: Evidenzgrad IIIb

Neben der Pseudarthrosenbehandlung ist die Stoßwellentherapie vor allem bei der Behandlung von Sehnenenkrankungen breit etabliert – insbesondere bei niedergelassenen Orthopäden. Mittlerweile wurden u.a. Veränderungen der Durchblutung bei erkrankten Sehnen mit pathologisch gesteigerter Durchblutung im Sinne einer Neovaskularisation als ein Zeichen für Tendinopathien genannt. So zeigt beispielsweise die De-Quervain-Tendinopathie des ersten Strecksehnenfaches eine pathologisch gesteigerte Durchblutung, die durch Farb- oder Power-Doppler-Sonographie erfasst werden kann [6] (Abb. 5). Auch bei weiteren handgelenksnahen Tendinopathien kann diese Neovaskularisation wie auch bei Achilles- und Patellarsehnenbeschwerden mit der Power-Doppler-Sonographie nachgewiesen werden [7] (Abb. 6).

Auch Veränderungen der inflammatorischen Zytokine und der Matrixmetalloproteasen sind bei Tendinopathien jüngst beschrieben worden. Die Stoßwellentherapie zeigt eine Reduktion der inflammatorischen Zytokine Interleukin-1 und Interleukin-6 wie auch eine Reduktion der MMP-1-Konzentration im menschlichen Tenozyten [8]. Im Tiermodell zeigt die Stoßwellentherapie bei Sehnenerkrankungen eine erhöhte Expression von TGF-beta-1 und IGF-1 nach 1000 Impulsen mit 0,16 mJ/mm^2 [9].

Klinisch gibt es für Sehnenerkrankungen wie den Tennisellenbogen, Schultertendinopathien [10, 11], die Patellartendinopathie, Achillestendinopathie [12] und die plantare Fasziitis [13] eine Reihe von zum Teil randomisiert-kontrollierten Studien, die die Wirksamkeit der Stoßwellentherapie bei diesen Indikationen zeigen. Für den Tennisellenbogen liegen derzeit auch Metaanalysen randomisiert-kontrollierter Studien vor, die die Wirksamkeit auf einem Evidenzgrad 1 anzeigen [14].

Sehnenprobleme und Stoßwellentherapie: Evidenzlage Ia.

Mögliche Indikationen sind M. Dupuytren, M. Ledderhose, M. Peyronie und Knuckle Pads an den Fingermittelgelenken

Die Dupuytren-Erkrankung als Prototyp der Fibromatosen geht mit einer veränderten TGF-beta-1-Expression einher [15]. Experimentell konnte gezeigt werden, dass die Gabe eines TGF-beta-1-Inhibitors wie N-Acetyl-L-Cystein (NAC) die Fibroserate in Dupuytren-Fibroblas-

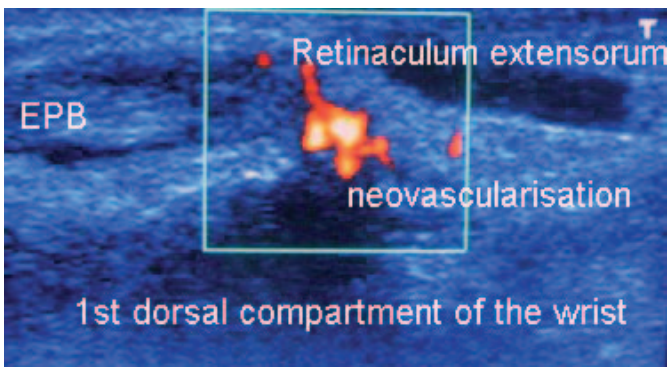

Abb. 5 De Quervain-Tendinopathie mit Nachweis der Neovaskularisation im ersten Strecksehnenfach mit der Power-Doppler-Sonographie.

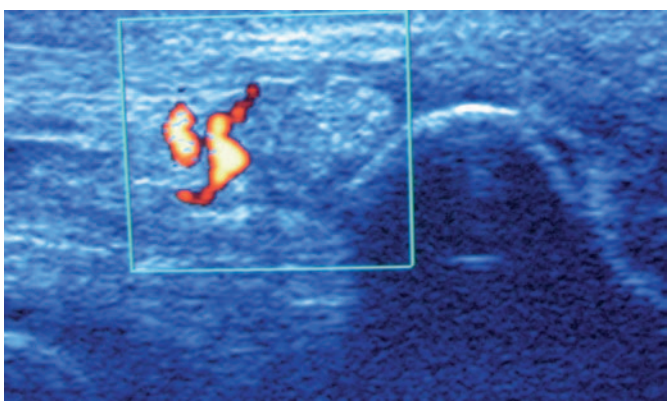

Abb. 6 Neovaskularisation im Bereich einer hochschmerzhaften Flexor-carpi-ulnaris-Sehne proximal des Os pisiforme bei einem Tennisspieler.

ten signifikant senken kann [16]. Fibromatosen wie der Morbus Dupuytren (Abb. 7a, b), der Morbus Ledderhose (Abb. 8), Knuckle Pads (Abb. 9a, b) an den Fingermittelgelenken streckseitig sowie der Morbus Peyronie des Penis sind mögliche Indikationen für eine Stoßwellentherapie, wenngleich die derzeitige Studienlage marginal erscheint. Die operative Therapie beispielsweise der plantaren Fibromatose zeigt in einer Untersuchung in PRS mit 27 Patienten, die sich 40 Operationen bei Morbus Ledderhose unterzogen in 60 Prozent ein Rezidiv der Erkrankung [17]. Wurde eine komplette plantare Fasziektomie durchgeführt, so lag die Rezidivrate bei 25 Prozent, bei lokaler Fasziektomie lag die Rezidivrate bei 100 Prozent.

Insofern erscheint die Stoßwellentherapie als nichtinvasive Therapieform mit möglicher Veränderung und Auflockerung der Fibrosestränge als eine Option beim Rezidiv einer Fibromatose. Wir beraten auch Patienten mit einer erstgradigen Dupyutren-Erkrankung und dringendem Therapiewunsch über die Möglichkeit einer Kombination der fokussierten dreimaligen Stoßwellen-

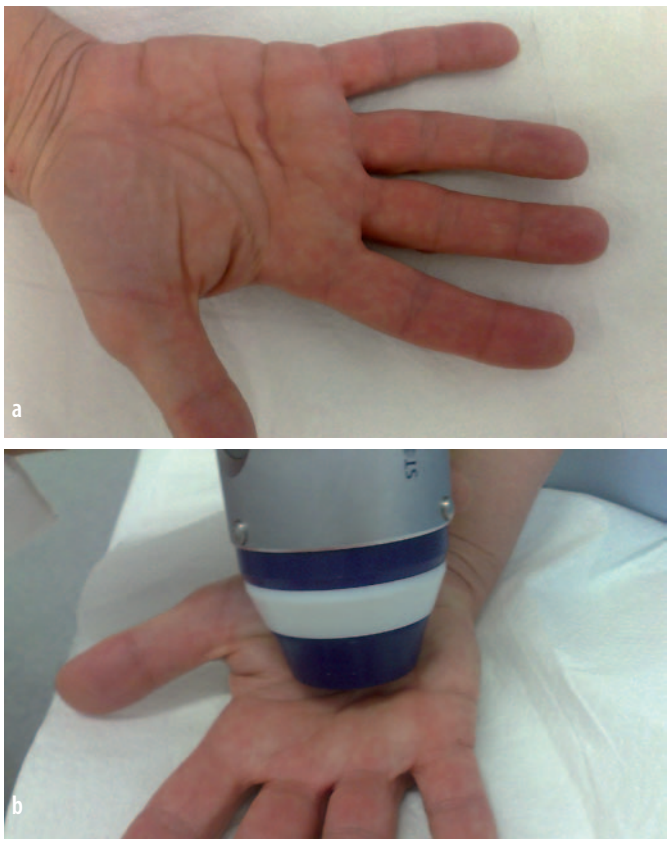

Abb. 7a, b Fokussierte Stoßwellentherapie bei Morbus Dupuytren.



Abb. 8 Fokussierte Stoßwellentherapie bei Morbus Ledderhose.



Abb. 9a, b Fokussierte Stoßwellentherapie bei Knuckle Pads über den Fingermittelgelenken streckseitig.

therapie mit der medikamentösen TGF-beta-1-Blockade durch Acetylcystein (ACC 3×600 mg) in Kombination mit einem ACE-Hemmer (z.B. Ramipril 2,5 mg/d).

Tierexperimentell zeigt die Stoßwellentherapie bei Morbus Peyronie am Schwellkörper eine veränderte Apoptose. Vereinzelte klinische Berichte nicht-kontrollierter Kohortenstudien und Fallberichte suggerieren eine therapeutische Wirkung der Stoßwellentherapie beim Morbus Peyronie [19–21]. Randomisiert-kontrollierte Studien zu dieser Indikation liegen nicht vor.

Fibromatosen und Stoßwellentherapie: Evidenzlage IIIb

Geprüft wird derzeit außerdem der Einsatz von Stoßwellen bei Lappenplastiken

Die extrakorporale Stoßwellentherapie wurde hinsichtlich günstiger Effekte experimentell im Tiermodell geprüft. Die Arbeitsgruppe um H. Piza-Katzer beschrieb im Rattentiermodell für den epigastrischen Hautlappen nach 2500 Impulsen mit 0,15mJ/mm² eine signifikante Reduktion der Nekrosezone (17 ± 4 % vs. 2 ± 2 %, $p < 0{,}01$) [22]. Die VEGF-Expression wird durch die Stoßwellentherapie erhöht [23]. Im direkten Vergleich der Stoßwellentherapie mit der Gentherapie mit TGF-beta im identischen Tiermodell war die Lappenüberlebensrate in der Stoßwellentherapiegruppe signifikant besser als in der TGF-beta Gentherapiegruppe (98 ± 2 % vs. 90 ± 4 %, $p < 0{,}05$) [24].

Eine Arbeitsgruppe aus Taiwan bestätigte im Tiermodell eines Random-Pattern-Flaps in der Ratte eine verbesserte Gewebeperfusion mit verbesserter VEGF-Expression und Suppression von TNF-alpha in Ischämiezonen [25]. Die Nekrosezone war signifikant geringer in der Stoßwellentherapiegruppe nach 500 Impulsen mit 0,15 mJ/mm² (13 ± 3 % vs. 42 ± 7 %, $p < 0{,}01$). Im Rattentiermodell zeigte dieselbe Arbeitsgruppe für einen dorsalen random-pattern-Hautlappen von 10x3 Zentimetern Größe nach 500 Impulsen mit 0,15 mJ/mm² mit TUNEL-Analysen eine signifikant niedrigere Apoptoserate, eine Modulation von Sauerstoffradikalen, eine verbesserte Leukozyteninfiltration und ein Recruitment von Fibroblasten, die das Lappenüberleben verbessern [26].

Jüngst wurde im Random-Pattern-Flap der Ratte nach 750 Impulsen mit 0,09 mJ/mm² ein verbessertes Lappenüberleben durch eine verbesserte Vasodilatation früh postoperativ sowie eine Modulation der Angiogenese nach zehn Tagen mit erhöhter NO-Expression beobachtet [27]. Klinische Daten zum Einsatz der Stoßwellentherapie bei gestielten oder freien Lappenplastiken liegen derzeit nicht vor.

Lappenplastiken und Stoßwellentherapie: Derzeit keine klinischen Daten vorliegend

Im Jahr 2005 stellte die Arbeitsgruppe um Piza-Katzer die Stoßwellentherapie in einem Fallbericht mit zwei Anwendungen mit jeweils 1500 Impulsen mit 0,11 mJ/mm² bei einem 31jährigen Mann mit Verbrennung Grad IIb des rechten Unterarms vor [28]. Dieser lehnte die operative Behandlung ab. Innerhalb von 15 Tagen reepithelialisierte die Unterarmbrandwunde mit reizlosen Wundverhältnissen im Sechs-Monats-Follow-up. Ein Kongressabstrakt auf der 26. Jahrestagung der DAV in Engelberg beschreibt eine beschleunigte Wundheilung von Verbrennungen Grad IIa und Hautentnahmestellen durch die Stoßwellentherapie als prospektiv-randomisierte Studie mit 100 Patienten [29].

Verbrennungsmedizin und Stoßwellentherapie: Evidenzlage Ib

Eine Reihe von Fallserien beschreibt günstige Resultate der Wundheilung nach Stoßwellenanwendung [30, 31]. Auch eine multizentrische Machbarkeitsstudie bei 208 Patienten mit Wundheilungsstörungen zeigte in 87 Prozent der Patienten eine regelrechte Epithelialisierung [32].

Wundtherapie und Stoßwellentherapie: Evidenzlage IIIb

Bei der Cellulite kommt es zu zu einer Fettzellvergrößerung mit sichtbarer Dellenbildung

Bei der Cellulite kommt es zu durch eine Störung zwischen Lipogenese und Lipolyse im Unterhautfettgewebe zu einer Fettzellvergrößerung mit sichtbarer Dellenbildung (Abb. 10). Dies führt zu einer Erhöhung des Gewebedrucks mit Störungen der lokalen Durchblutung und einem reduzierten Fettabbau. Über zusätzliche Ödem und die Ausbildung lokaler Entzündungen kann es im weiteren Verlauf einer Cellulite zu Fibroseknötchen kommen. Zur Feststellung des Schweregrades der Cel-

Den Standard verbessern

Endoskope und Instrumente für die Plastische Chirurgie von KARL STORZ

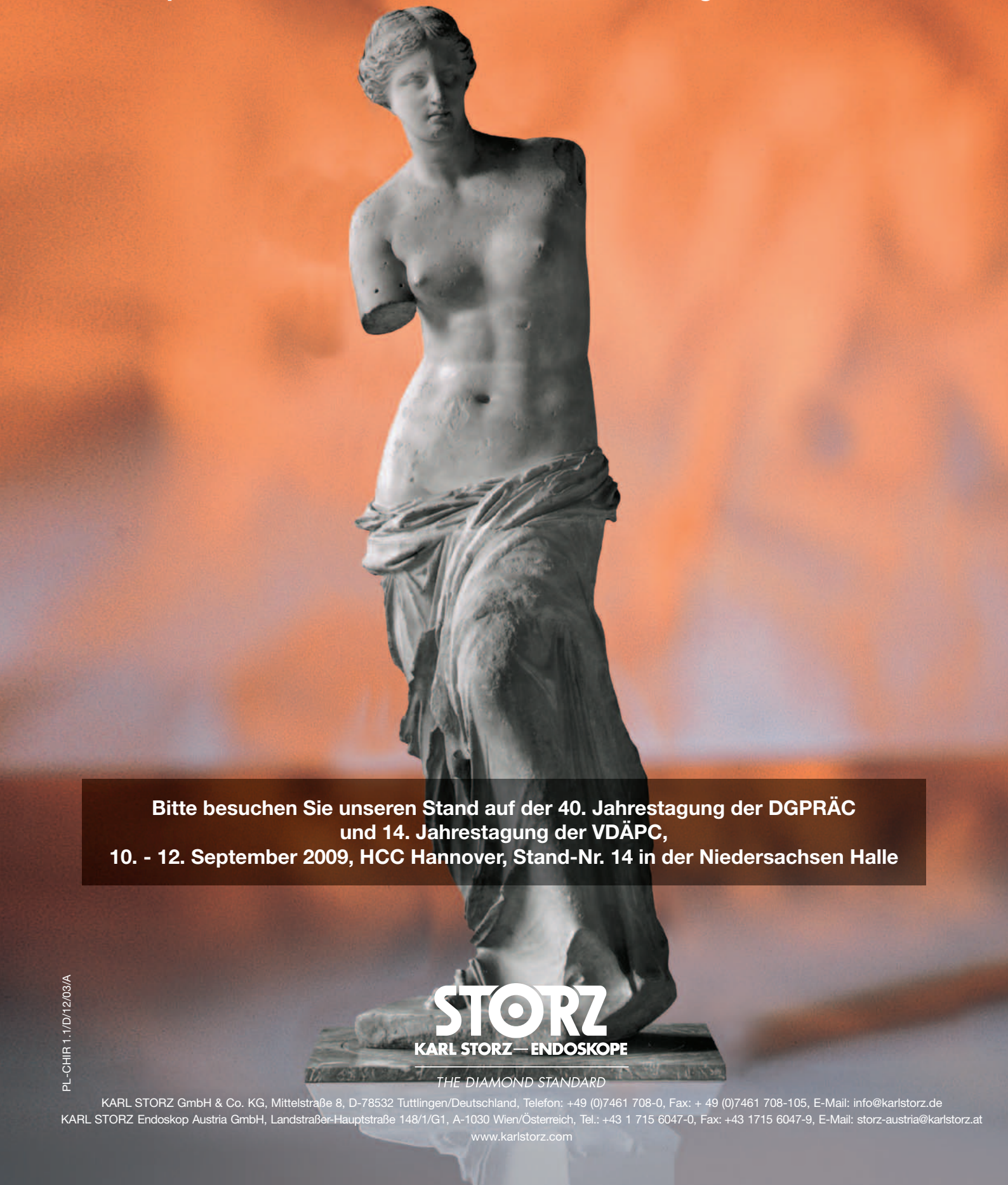

Bitte besuchen Sie unseren Stand auf der 40. Jahrestagung der DGPRÄC und 14. Jahrestagung der VDÄPC, 10. - 12. September 2009, HCC Hannover, Stand-Nr. 14 in der Niedersachsen Halle

STORZ
KARL STORZ — ENDOSKOPE
THE DIAMOND STANDARD

KARL STORZ GmbH & Co. KG, Mittelstraße 8, D-78532 Tuttlingen/Deutschland, Telefon: +49 (0)7461 708-0, Fax: + 49 (0)7461 708-105, E-Mail: info@karlstorz.de
KARL STORZ Endoskop Austria GmbH, Landstraßer-Hauptstraße 148/1/G1, A-1030 Wien/Österreich, Tel.: +43 1 715 6047-0, Fax: +43 1715 6047-9, E-Mail: storz-austria@karlstorz.at
www.karlstorz.com

PL-CHIR 1.1/D/12/03/A

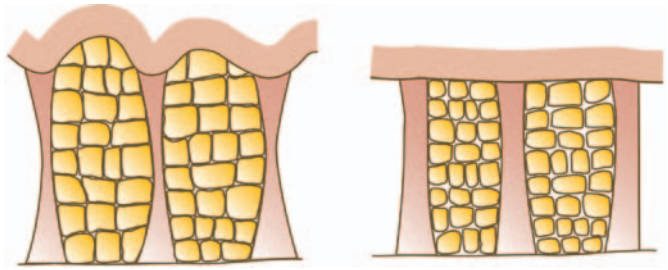

Abb. 10 Oben links: Orangenhaut als Cellulite durch eine Störung zwischen Lipogenese und Lipolyse im Unterhautfettgewebe zu einer Fettzellvergrößerung mit sichtbarer Dellenbildung im Vergleich zu gesunder Haut (oben rechts).

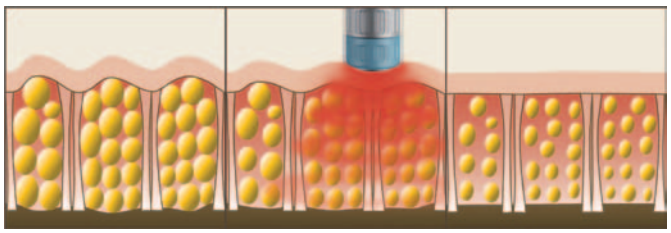

Abb. 11 Die fokussierte und radiale Stoßwellentherapie erhöht den bei der Cellulite gestörten Lymphfluss, verbessert den Stoffwechsel und regt den Fettabbau an.

lulite wird meist die Klassifizierung nach Nürnberger-Müller verwendet (Tabelle 2), welche die Cellulite je nach Schweregrad in vier unterschiedliche Stadien einteilt.

Tabelle 2 Stadieneinteilung der Cellulite nach Nürnberger-Müller	
Grad 0:	zeigt keine Dellen beim Zusammendrücken der Haut
Grad I:	zeigt spontan keine Veränderung, nur Druck führt zu Dellen
Grad II:	zeigt Dellen im Stehen, aber nicht im Liegen
Grad III:	Veränderungen der Haut im Stehen und im Liegen sichtbar

Die fokussierte Stoßwellentherapie erhöht den bei der Cellulite gestörten Lymphfluss, verbessert den Stoffwechsel und regt den Fettabbau an (Abb. 11). 2005 wurde die erste klinische Untersuchung des Einflusses einer Stoßwellentherapie bei 26 Frauen mit Lipödem und Cellulite veröffentlicht [33].

Die Stoßwellentherapie konnte dabei Lipid-Peroxidase-Produkte der ödematösen Dermis mobilisieren. Weiterhin zeigte sich eine Stimulation der Angiogenese und Lymphangiogenese durch die Stoßwellentherapie in dieser ersten klinischen Untersuchung. Die Niedrigenergie-Stoßwellentherapie bei Cellulite führt zu einem Kollagenremodelling in einer weiteren Untersuchung mit 21 Frauen [34]. In einer weiteren Dosisfindungsstudie erfolgte der nicht-randomisierte Vergleich von sechs



Abb. 12 Radiale Stoßwellentherapie als akustische Wellentherapie zur Behandlung der Cellulite.

Stoßwellensitzungen über drei Wochen gegenüber einer Gruppe von acht Stoßwellensitzungen über vier Wochen [35]. Die Hautelastizität zeigte im Sechs-Monats-Nachuntersuchungszeitraum eine Verbesserung um 105 Prozent, während keine Gruppenunterschiede beschrieben wurden.

Eine randomisiert-kontrollierte Studie zur Wirksamkeit der Stoßwellentherapie bei Cellulite liegt nicht vor. Wir führen derzeit eine kontrollierte randomisierte Untersuchung der fokussierten Stoßwellentherapie im Vergleich zu einem Muskeltraining bei Cellulite durch.

Cellulite und Stoßwellentherapie: Evidenzlage IIb

Insgesamt scheint die Stoßwellentherapie demnach bei einer Reihe von plastisch-ästhetisch relevanten Indikationen Behandlungsperspektiven zu bieten. Offenbar wird durch die Stoßwellentherapie ein körpereigenes „Bio-Engineering“ als biologische Antwort auf die Behandlung ausgelöst. ■

Literatur

1. Wang FS, Yang KD, Chen RF, et al (2002) Extracorporeal shock wave promotes growth and differentiation of bone-marrow stromal cells towards osteoprogenitors associated with induction of TGF-beta 1. J Bone Joint Surg Br 84: 457–461
2. Wang CJ, Yang KD, Ko JY, et al (2009) The effects of shockwave on bone healing and systemic concentrations of nitrix oxide (NO), TGF-beta 1, VEGF, and BMP-2 in long bone non-unions. Nitric Oxide 20: 298–303
3. Schoellner C, Rompe JD, Decking J, Heine J (2002) High energy extracorporeal shockwave therapy (ESWT) in pseudarthrosis. Orthopäde 31: 658–662
4. Beutler S, Regel G, Pape HC, et al (1999) Extracorporeal shock wave therapy for delayed union of long bone factures – preliminary results of a prospective cohort study. Unfallchirurg 102: 839–847
5. Taki M, Iwata O, Shiono M, et al (2007) Extracorporeal shock wave therapy for resistant stress fracture in athletes: a report of 5 cases. Am J Sports Med 35: 1188–1192
6. Knobloch K, Gohritz A, Spies M, Vogt PM (2008) Neovascularisation in de Quervain's disease of the wrist: novel combined therapy using sclerosing therapy with polidocanol and eccentric training of the forearms and wrists – a pilot report. Knee Surg Sports Traumatol Arthrosc 16: 803–805
7. Knobloch K, Spies M, Busch KH, Vogt PM (2007) Sclerosing therapy and eccentric training in flexor carpi ulnaris tendinopathy in a tennis player. Br J Sports Med 41: 920–921.
8. Han SH, Lee JW, Guyton GP, et al (2009) Leonard Goldner Award 2008. Effect of extracorporeal shock wave therapy on cultured tenocytes. Foot Ankle Int 30: 93–98
9. Chen YJ, Wang CJ, Yang KD, et al (2004) Extracorporeal shock waves promote healing of collagenase-induced Achilles tendonitis and increase TGF-beta 1 and IGF-I expression. J Orthop Res 22: 854–861
10. Hsu CJ, Wang DY, Tseng KF, et al (2008) Extracorporeal shock wave therapy for calcifying tendonitis of the shoulder. J Shoulder Elbow Surg 17: 55–59
11. Albert JD, Meadeb J, Guggenbuhl P, et al (2007) High-energy extracorporeal shock-wave therapy for calcifying tendonitis of the rotator cuff: a randomized trial. J Bone Joint Surg Br 89: 335–341
12. Rompe JD, Furia J, Maffulli N (2009) Eccentric loading versus eccenting loading plus shock-wave treatment for midportion Achilles tendinopathy: a randomized controlled trial. Am J Sports Med 37: 463–470
13. Gerdesmeyer L, Frey C, Vester J, et al (2008) Radial extracorporeal shock wave therapy is safe and effective in the treatment of chronic recalcitrant plantar fasciitis: results of a confirmatory randomized placebo-controlled multicenter study. Am J Sports Med 36: 2100–2109
14. Rompe JD, Maffulli N (2007) Repetitive shock wave therapy for lateral elbow tendinopathy (tennis elbow): a systematic and qualitative analysis. Br Med Bull 83: 355–378
15. Kloen P, Jennings CL, Gebhardt MC, et al (1995) Transforming growth factor-beta: possible roles in Dupuytren's contracture. J Hand Surg Am 20:101–108
16. Kopp J, Seyhan H, Müller B, et al (2006) N-acetyl-L-cysteine abrogates fibrogenic properties of fibroblasts isolated from Dupuytren's disease by blunting TGF-beta signalling. J Cell Mol Med 10: 157–165
17. Van der Veer WM, Hamburg SM, de Gast A, Niessen FB (2008) Recurrence of plantar fibromatosis after plantar fasciectomy: single-center long-term results. Plast Reconstr Surg 122: 486–491
18. Müller A, Akin-Olugbade Y, Deveci S, et al (2008) The impact of shock wave therapy at varied energy and dose levels on functional and structural changes in erectile tissue. Eur Urol 53: 635–642
19. Aboian IA, Mitusov VV, Pakus OI, et al (2004) Extracorporeal shock-wave therapy in Peyronie's disease. Urologiia 5: 39–42
20. Colombo F, Nicola M (2000) Peyronie's disease: ultrasonographic follow-up of ESWT. Arch Ital Urol Androl 72: 388–391
21. Lebret T, Loison G, Herve JM, et al (2002) Extracorporeal shock wave therapy in the treatment of Peyronie's disease: experience with standard lithotripter (Siemens-multiline). Urology 59: 657–661

22. Meirer R, Kamelger FS, Huemer GM, et al (2005) Extracorporeal shock wave may enhance skin flap survival in an animal model. Br J Plast Surg 58: 53–57
23. Meirer R, Brunner A, Deibl M, et al (2007) Shock wave therapy reduces necrotic flap zones and induces VEGF expression in animal epigastric skin flap model. J Reconstr Microsurg 23: 231–236
24. Huemer GM, Meirer R, Gurunluoglu R, et al (2005) Comparison of the effectiveness of gene therapy with transforming growth factor-beta or extracorporeal shock wave therapy to reduce ischemic necrosis in an epigastric skin flap model in rats. Wound Repair Regen 13: 262–268
25. Kuo YR, Wu WS, Hsieh YL, et al (2007) Extracorporeal shock wave enhanced extended skin flap tissue survival via increase of topical blood perfusion and associated with suppression of tissue pro-inflammation. J Surg Res 143: 385–392
26. Kuo YR, Wang CT, Wang FS, et al (2009) Extracorporeal shock wave treatment modulates skin fibroblast recruitment and leucocyte infiltration for enhancing extended skin-flap survival. Wound Repair Regen 17: 80–87
27. Yan X, Zeng B, Chai Y, et al (2008) Improvement of blood flow, expression of nitric oxide, and vascular endothelial growth factor by low-energy shockwave therapy in random-pattern skin flap model. Ann Plast Surg 61: 646–653
28. Meirer R, Kamelger FS, Piza-Katzer H (2005) Shock wave therapy: An innovative treatment method for partial thickness burns. Burns 31: 921–922
29. Ottomann C, Marx S, Thiele R, Hartmann B (2008) Beschleunigte Wundheilung von IIa Verbrennungen und Hautentnahmestellen durch extrakorporale Stoßwellentherapie. Abstract DAV 2008: http://www.egms.de/en/meetings/dav2008/08dav69.shtml
30. Mayer D, Dorfmüller C, Lachat M (2009) Die extrakorporale Stoßwellentherapie als neue Methode zur Stimulation der Heilung komplexes Wunden: eine Übersicht. Z Wundhlg 1: 232–237
31. Saggini R, Figus A, Troccola A, et al (2008) Extracorporeal shock wave therapy for management of chronic ulcers in the lower extremities. Ultrasound Med Biol 34: 1261–1271
32. Schaden W, Thiele R, Kölpl C, et al (2007) Shock wave therapy for acute and chronic soft tissue wounds: a feasibility study. J Surg Res 143: 1–12
33. Siems W, Grune T, Voss P, Brenke R (2005) Anti-fibrosclerotic effects of shock wave therapy in lipedema and cellulite. Biofactors 24:275–282
34. Angehrn F, Kuhn C, Voss A (2007) Can cellulite be treated with low-energy extracorporeal shock wave therapy? Clin Interv Aging 2: 623–630
35. Christ C, Brenke R, Sattler G, et al (2008) Improvement in skin elasticity in the treatment of cellulite and connective tissue weakness by means of extracorporeal pulse activation therapy. Aesthet Surg J 28: 538–544



Priv.-Doz. Dr. med. Karsten Knobloch
Klinik für Plastische-, Hand- und Wiederherstellungschirurgie
Medizinische Hochschule Hannover
Carl-Neuberg-Straße 1, 30625 Hannover
eMail: knobloch.karsten@mh-hannover.de

Motorische Ersatzoperationen

Teil 1: Lähmungen an Schulter und Ellenbogen

Andreas Gohritz[1], Peter M. Vogt[1], Jan Fridén[2], Andreas Steiert[1], Karsten Knobloch[1], Jörn Redeker[1]

Trotz verbesserter Aussicht nach Nervenverletzungen durch mikrochirurgische Techniken ist die Chance auf eine Rückkehr der ursprünglichen Funktionsfähigkeit vor allem bei proximalen Stammnervenläsionen sowie bei verspätet versorgten Nervenverletzungen oder bei älteren Patienten häufig gering. Die entstehenden Lähmungen an Schulter, Ellenbogen, Unterarm und Hand nach Nervenverletzungen führen oftmals zu schweren Funktionseinschränkungen. Motorische Ersatzoperationen können durch Transposition gesunder Sehnen-Muskel-Einheiten verlorene Muskelfunktionen ersetzen und so die Funktion gelähmter oder zerstörter Muskelgruppen wiederherstellen. Sie ermöglichen eine brauchbare Handfunktion und bieten in vielen Fällen einen wertvollen Funktionsgewinn – auch weil sie eine langfristige Schienenbehandlung verzichtbar machen. Der folgende Beitrag gibt einen Überblick über die in der Praxis bewährten motorischen Ersatzoperationen an Schulter und Ellenbogen.

Zur Verbesserung der verlorenen Muskelfunktion eignen sich statische Verfahren wie Kapsulodesen, Tenodesen und Arthrodesen oder dynamische Ersatzoperationen, Muskel- oder Sehnentranspositionen oder Muskeltransplantationen. Die Verlagerung des Muskels oder die Transposition seiner Sehne erfolgt unter Belassen des Muskelursprungs (unipolar gestielt) oder durch Versetzen von Ursprung und Ansatz unter Erhalt des Gefäßnervenbündels (bipolar). Als freie funktionelle Muskeltransplantate werden an der oberen Extremität beispielsweise der M. gracilis, M. latissimus dorsi oder M. rectus femoris verwendet.

[1] Klinik für Plastische-, Hand- und Wiederherstellungschirurgie, Medizinische Hochschule Hannover
[2] Handkirurgiska Kliniken, Sahlgrenska Universitetsjukhuset, Göteborg, Schweden

Eine kompetente und intensive Physio- und Ergotherapie ist bei jeder motorischen Ersatzoperation unbedingt notwendig

Grundvoraussetzung ist die Mitarbeit des Patienten, der motiviert sein muss, die aufwendige Nachbehandlung durchzuführen. Der Patienten muss über Vorgehen, Alternativen und mögliche Komplikationen genau informiert werden, insbesondere müssen ihm die Erfolgsaussichten der Operation realistisch vermittelt werden, um Enttäuschungen aufgrund wirklichkeitsferner Erwartungen zu vermeiden. Eine wichtige Bedingung ist zudem eine kompetente und intensive Physio- und Ergotherapie, ohne die jede Operation zum Scheitern verurteilt ist. Die physiologischen Eigenschaften des Spendermuskels, vor allem hinsichtlich Kraft, Amplitude und Funktion, sollten dem zu ersetzenden Muskel nahe kommen. Synergisten vereinfachen das postoperative Umlernen, doch auch Antagonisten können durch Umlagerung des Sehnenverlaufs genutzt werden.

Die Muskelkraft sollte mindestens M4 (Kraft gegen Widerstand) entsprechen, da in der Regel ein Kraftgrad durch die Operation verloren geht. Muskeln mit einem Kraftgrad M3 kommen für augmentierende Ersatzoperationen bei erhaltener Restfunktion in Frage.

Es muss außerdem eine günstige Weichteilsituation für ein Sehnenlager vorliegen oder geschaffen werden. Hierfür sind zum Teil vorbereitende Operationen mit Narbenexzisionen bis hin zur Rekonstruktion eines

Weichteillagers durch eine freie Lappenplastik erforderlich. Durch die vorbereitende Physiotherapie müssen alle Gelenkkontrakturen zuverlässig gelöst sein.

Grundsätzlich sind motorische Ersatzoperationen auch Jahrzehnte nach der eigentlichen Nervenschädigung möglich, da sie auf voll funktionstüchtige Muskeln zurückgreifen, deren Ansatz lediglich versetzt wird, um eine andere Funktion wiederherzustellen. Motorische Ersatzoperationen werden als temporäre Ersatzoperationen bei weit proximaler Nervenläsion mit langandauernder oder unsicherer Nervenregeneration mit reversiblen Seit-zu-Seit-Sehnennähten vorgenommen oder meistens als Sekundäroperationen nach neurologischer Stabilisierung und Rückkehr der verbliebenen motorischen Fähigkeiten. Die Voraussetzungen für Tetraplegiker (Rollstuhlfähigkeit, guter Allgemeinzustand, Akzeptanz der Behinderung) sind meist erst ein Jahr nach dem Unfall erfüllt, manchmal auch später [6, 8, 11].

Die Nachbehandlung schließt drei Bereiche ein:

- **Ruhigstellung:** Nach Muskeltranspositionen erfolgt eine vierwöchige gelenkübergreifende Ruhigstellung in einer Schiene. Nicht betroffene Gelenke können passiv beübt werden. Eine Frühmobilisierung nach motorischer Ersatzoperation findet in neueren Konzepten mehr und mehr Zuspruch, setzt aber übungsstabile Sehnennähte voraus [5].
- **Bewegung:** Intensive Krankengymnastik mit passiver und aktiver Bewegung ohne Belastung erfolgt nach vier Wochen. Das Tragen der Schienen erfolgt in der Regel bis zur sechsten postoperativen Woche, danach lediglich noch zur Nacht für weitere sechs Wochen.
- **Kräftigung:** Ab der sechsten bis achten Woche wird die zunehmende Belastungssteigerung und der nachfolgende Kraftaufbau trainiert.

Der Ausfall der Schulterfunktion ist am häufigsten auf eine traumatische Läsion des Plexus brachialis zurückzuführen

Betroffen sind oftmals der M. deltoideus, M. supraspinatus und M. infraspinatus mit einer daraus resultierenden Bewegungseinschränkung der Schulter für die Abduktion und Außenrotation, geschwächter Anteversion

Tabelle 1 Mögliche Muskeltranspositionen im Schulterbereich

Gelähmter Muskel	Funktionsausfall	Mögliche Ersatzmuskeln
M. deltoideus/M. pectoralis major (Pars clavicularis)	Abduktion der Schulter, Stabilisierung der Schulter, z. B. beim Heben größerer Gewichte	1. M. trapezius 2. M. pectoralis major (Pars clavicularis) 3. M. latissimus dorsi 4. M. triceps (Caput longum) 5. M. biceps (Caput breve)
M. supraspinatus	Steuerung des Humeruskopfes bei Armhebung	1. M. levator scapulae 2. M. sternocleidomastoideus
M. infraspinatus	Abduktion/Adduktion, Außenrotation des Arms	1. M. latissimus dorsi 2. M. teres major
M. subscapularis	Adduktion (Heranführen an den Körper), Retroversion (Ausstrecken nach hinten) und Innenrotation des Armes	1. M. serratus anterior 2. M. pectoralis major/minor 3. M. latissimus dorsi 4. M. teres major
M. trapezius	Heben des Schulterblattes, Ziehen des Schultergürtels nach hinten	1. M. levator scapulae 2. Mm. rhomboidei 3. Statische Aufhängungen
M. serratus anterior	Steuern des Schulterblattes	1. M. teres major 2. M. pectoralis major (Pars sternalis)/minor 3. Mm. rhomboidei

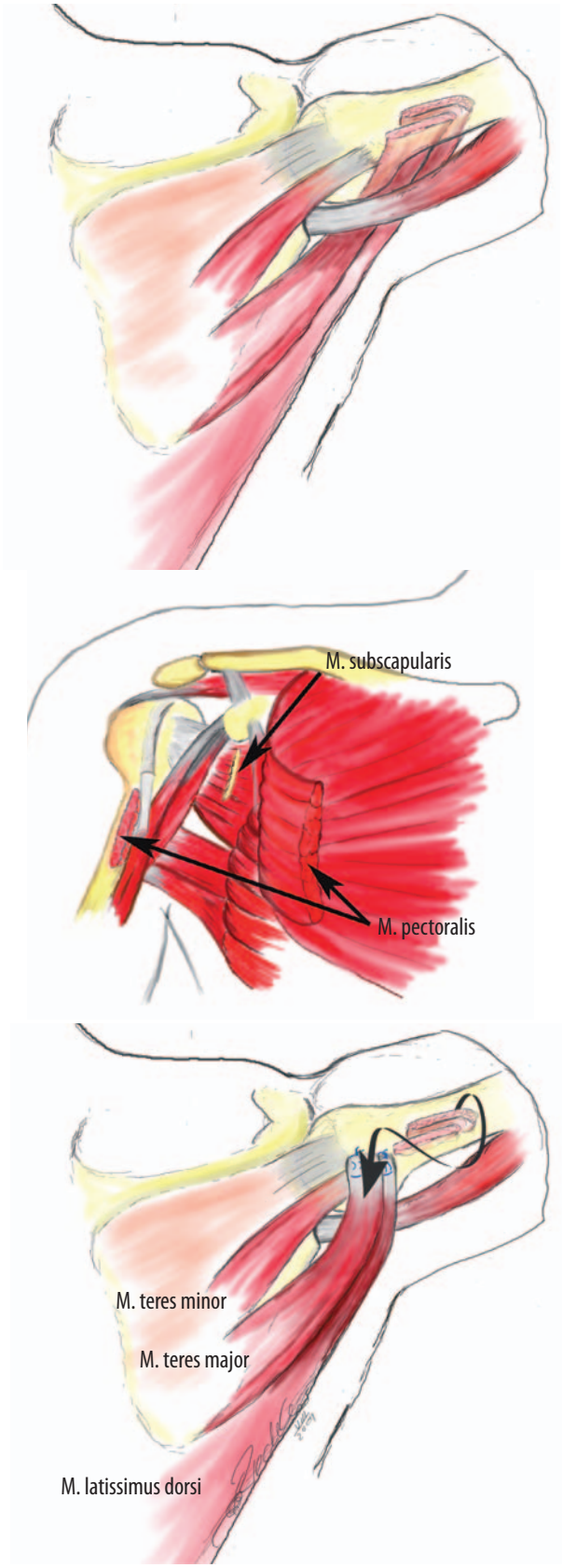

Abb. 1 Mod-Quad-Operation: **a)** Dorsale Ansicht der Schultermuskulatur. **b)** Frontalansicht der Schulteranatomie bei der Mod-Quad-Operation mit Durchtrennung des M.-pectoralis-major-Ansatzes und Einkerbung des M. subscapularis. **c)** Dorsale Ansicht der Schultermuskulatur mit Transposition des M. teres major und M. latissimus dorsi auf den M. teres minor zur Wiederherstellung der Außenrotation.

und einer Humeruskopfsubluxation. Die wesentlichen Muskelausfälle und die möglichen Ersatzoperationen sind in Tabelle 1 zusammengefasst.

Nicht selten kommt es bei einer oberen Plexus-brachialis-Läsion des Kindes durch unzureichende Regeneration zu einer Innenrotations-Adduktionskontraktur des Schultergelenks, dessen Bewegungseinschränkung die gesamte Funktion der oberen Extremität einschließlich der Positionierung der Hand im Raum deutlich einschränkt. Die genaue Analyse der Einschränkungen führt zu einem abgestuften funktionsverbessernden Operationsverfahren. Zum Ausgleich der isolierten Innenrotationskontraktur wird eine Ablösung des M. subscapularis („Subscapular release“) durchgeführt, die eingeschränkte Außenrotation kann durch die Umsetzung der beiden Innenrotatoren M. latissimus dorsi und M. teres major (nach L'Episcopo, Hoffer) gestärkt werden. Durch eine zusätzliche Einkerbung des M. pectoralis major und die Dekompression des N. axillaris in der lateralen Achsellücke kann ein zusätzlicher Funktionsgewinn erreicht werden („Mod-Quad-Operation“). Bei persistierender Innenrotationsfehlstellung ist eine Humerus-Derotationsosteotomie möglich [13].

Auch beim Erwachsenen kann eine Verlagerung der Muskelansätze des M. latissimus dorsi und M. teres major durchgeführt werden

Als Standardverfahren bei motorischen Ersatzoperationen nach oberer Plexusparese des Erwachsenen gelten [6, 10]:

1. Transposition von M. latissimus dorsi/M. teres major zur Verbesserung der Schulteraußenrotation: Die Innenrotation durch den M. subscapularis, M. teres major, M. pectoralis major, M. latissimus dorsi und M. coracobrachialis überwiegt meistens nach einer oberen Plexusparese. Analog zum Vorgehen bei Kindern kann auch beim Erwachsenen eine Verlagerung der Muskelansätze des M. latissimus dorsi und M. teres major durchgeführt werden, so dass sie

als Außenrotatoren wirksam werden. Bei Abduktionskontrakturen kann ähnlich der Mod-Quad-Operation ein Release des M. pectoralis und M. subscapularis erfolgen. Hier werden in Seitenlage über einen dorsalen Zugang die Ansätze der beiden Muskeln ventral abgelöst. Die Reinsertion erfolgt am Ansatz des M. infraspinatus. Zur Sicherung des Operationsergebnisses ist eine postoperative Immobilisation in einer Thorax-Arm-Abduktionsorthese in 0 bis 20 Grad Abduktion und 0 bis 20 Grad Außenrotation für sechs Wochen erforderlich.

2. Rotationsosteotomie des Humerus: Bei fehlender Muskelfunktion M. teres major und M. latissimus kann alternativ auch eine Humerusdrehosteotomie erfolgen. Die Osteotomie wird im mittleren Drittel des Humerus durchgeführt. Der distale Anteil wird dann 30 bis 60 Grad nach außen rotiert und mittels Plattenosteosynthese stabilisiert. Nach initialer Ruhigstellung im Gilchrist-Verband ist eine frühfunktionelle Beübung möglich.

3. Transposition des M. trapezius: Bei fehlender Schulterabduktion kann selbst bei kompletten Plexusläsion der M. trapezius durch seine extraplexale Innervation (N. accessorius) zur motorischen Ersatzplastik herangezogen werden. Der M. trapezius wird mit seinem Ansatz am Akromioklavikulargelenk abgesetzt. Der Klavikulaanteil wird exartikuliert und die Unterseite des Akromions dekortiziert. Nach Mobilisierung der Pars transversa und Abpräparieren des M. deltoideus kann der M. trapezius zum proximalen Humerus verlagert werden und das Akromion bei 80 bis 90 Grad abduziertem Arm mittels Spongiosaschrauben fixiert werden. Postoperativ wird eine Thorax-Arm-Abduktionsorthese für sechs Wochen in 80 Grad Abduktion/10 Grad Anteversion angelegt. Die Abduktion wird dann stufenweise aufgehoben und es wird mit der intensiven Krankengymnastik begonnen.



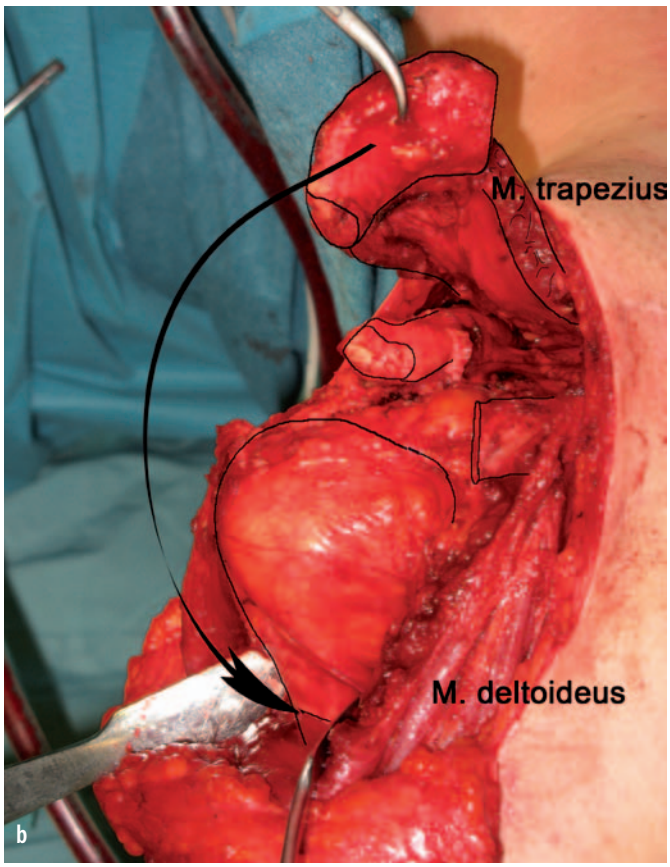

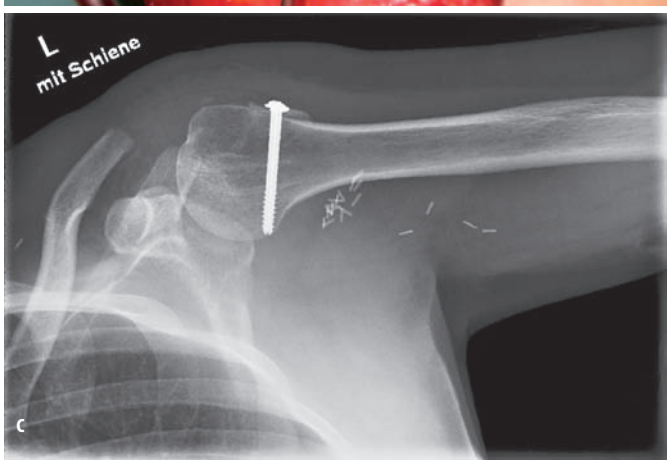

Abb. 2 M.-trapezius-Transfer: **a)** Intraoperative Anzeichnung der anatomischen Landmarken und Schnittführung zur M.-trapezius-Transposition. **b)** Intraoperativer Situs mit ausgelöstem Akromion und freipräpariertem M. trapezius zur Transposition. **c)** Röntgenbild der Schrauben-Fixation: Abgetrennte Akromionschuppe am proximalen Humerusschaft.

ETHICON
a Johnson & Johnson company

MONOCRYL* Plus
Antibacterial (Poliglecaprone 25) Suture

DIESER FADEN KANN

SELBSTVERTEIDIGUNG

MONOCRYL® Plus –
stark in Handhabung und Schutz vor postoperativen Wundinfektionen



MONOCRYL® Plus – Ihre neue Definition von Sicherheit. Gewebepassage. Reißkraft. Knotensitz. Und zusätzlicher verstärkter Schutz vor bakterieller Besiedelung.*

MONOCRYL® Plus ist jetzt auch wirksam gegen die gram-negativen Bakterien E. Coli und Klebsiella Pneumoniae, die außerhalb der natürlichen Darmflora als potenzielle Krankheitserreger agieren.**

Plus Nahtmaterial – Zusätzlicher Schutz im Kampf gegen postoperative Wundinfektionen.

Informationsmaterial erhalten Sie unter: 0180-1000 829 oder unter www.ethicon.de

* Wirksam gegen Staph. aureus, MRSA, Staph. Epidermidis, MRSE, E.Coli, Klebsiella Pneumoniae.
** Ming X, Nichols M, Rothenburger S. In vivo antibacterial efficacy of MONOCRYL® Plus antibacterial suture.

Johnson & Johnson MEDICAL GmbH · Geschäftsbereich ETHICON Products · Robert-Koch-Straße 1 · 22851 NORDERSTEDT · DEUTSCHLAND
Telefon 0180 - 1000 829 (0,039 €/Min. a. d. Festnetz der T-Com) · Fax 0800 - 10 16 138 (kostenfrei)

Ziel der Muskelverlagerung ist eine aktive Ellbogenbeugung von mindestens 90 Grad und ein Kraftgrad von M3

Ersatzoperation zur Ellbogenbeugung: Zur Wiederherstellung der gelähmten Ellenbogenflexion haben sich folgende Verfahren bewährt [7, 12]:

1. Proximalisierung der Flexor-Pronator-Muskeln des Unterarms (Operation nach Steindler): Mit der Proximalisierung der Unterarmbeuger und Pronatoren (Mm. flexor carpi radialis, flexor carpi ulnaris, palmaris longus, flexor digitorum superficialis und pronator teres) kann für das Ellbogengelenk eine vorhandenen Beugung verstärkt werden. Der Kraftvektor reicht meist nicht, um eine volle eigenständige Beugung zu erzielen. Durch die Verlagerung lässt sich eine aktive Ellbogenbeugung von etwa 90 Grad und ein Kraftgrad M3 erreichen. Weiter muss man über die mögliche Mitbewegung des Handgelenkes aufklären. Hier kommt es häufiger zu einer störenden simultanen Beugung und Pronation bei initiierter Ellbogenbeugung. Die Unterarmflexoren und der M. pronator teres werden an einer Knochenschuppe an ihrem Ursprung am medialen Epikondylus abgesetzt und etwa fünf Zentimeter weiter proximal am distalen Humerus knöchern fixiert. Nach initialer sechswöchiger Ruhigstellung in einem Oberarmgips (100 Grad Beugestellung und leichte Unterarmpronation), erfolgt ein intensives Kräftigungstraining.

2. M.-pectoralis-major-Transposition: Der M. pectoralis ist aufgrund seiner Kraft ein guter Spendermuskel. Bei inkompletten Läsionen des Plexus brachialis ist der M. pectoralis aufgrund seiner Mischinnervation, häufig erhalten und somit als Spendermuskel nutzbar. Durch das bipolare Versetzen des kräftigen Muskels kann eine fehlende Ellbogenbeugung ersetzt werden. Über einen ausgedehnten Hautschnitt erfolgt die Abtrennung der sternalen und klavikulären Ursprünge des M. pectoralis unter Mitnahme eines kaudalen Rektusfaszienstreifens. Der humerale Ansatz wird ebenfalls abgetrennt und der Muskel unter Schonung seiner Nerven und der Gefäßversorgung um 90 Grad gedreht. Die proximale Fixierung erfolgt am Lig. acromioclaviculare, distal wird der dreieckige Muskel aufgerollt und mithilfe des Rectusfaszienstreifens in die distale M.-biceps-Sehne eingeflochten. Die Immobilisation im Gilchrist-Verband erfolgt für sechs Wochen mit passiver Ellbogenflexion und Unterarmpronation. Ab der sechsten postoperativen Woche wird unter Belassen des Verbandes mit der aktiven Bewegung begonnen, die dann nach der zehnten Woche auch gegen Widerstand erfolgen kann.

3. M.-latissimus-dorsi-Transposition: Der aus den Wurzeln C6 bis C8 innervierte M. latissimus dorsi kann an der Schulter für die Außenrotation, Schulterabduktion oder als M.-biceps-Ersatz für die Ellbogenbeugung genutzt werden. Welche der genannten Bewegungen für den Patienten die größte Wertigkeit hat, hängt auch von möglichen Alternativen zur Wiederherstellung der einzelnen Funktionen ab. Der Muskel lässt sich unipolar oder bipolar versetzen, wobei letztere OP häufiger durchgeführt wird, um so einen optimalen axialen Zug zu gewährleisten. Hierfür wir der M. latissimus dorsi in Seitenlage gehoben. Nach Präparation des Gefäßnervenbündels unter

Tabelle 2 Lähmungsmuster und Auswahl an Spendermuskeln am Ellenbogen

Muskel- und Funktionsausfall	Mögliche Ersatzmotoren
M. biceps, M. brachialis, M. brachioradialis – Ellbogenbeugung	M. latissimus dorsi M. pectoralis major M. triceps brachii Unterarmbeuger (mit Ansatz am Condylus ulnaris) M. flexor carpi ulnaris M. gracilis, M. latissimus dorsi, M. rectus femoris (als funktionelle mikrochirurgische Transplantate) Reservetechniken: M. pectoralis minor, M. sternocleidomastoideus
M. triceps – Ellbogenstreckung	M. deltoideus (Pars posterior) M. biceps brachii M. latissimus dorsi M. brachioradialis

Absetzen der A. thoracodorsalis zum M. serratus anterior wird die humerale Insertion abgetrennt und der distale Muskelanteil gehoben. Danach wird der Muskel durch die Axilla nach ventral verlagert. Die proximale Fixierung des ehemaligen humeralen Ansatzes wird am Processus coracoideus vorgenommen und der distale Muskelbauch am Bizepssehnenansatz befestigt. Die richtige Spannung des langen Muskels einzustellen ist anspruchsvoll. Hierfür können Markierungsnähte, die vor dem Heben gesetzt wurden, hilfreich sein. Die postoperative Immobilisation erfolgt im Oberarmgips in 100-Grad-Beugung über sechs Wochen, danach beginnt die aktive Streckung des Ellbogens. Die aktive Beugung startet erst nach acht bis zehn Wochen.

4. Anteriore Transposition des M. triceps brachii: Der M. triceps brachii ist seinem Antagonisten, dem Bizeps, muskelarchitektonisch relativ ähnlich und daher zu seinem Ersatz gut geeignet. Voraussetzung für die Verwendung des M. triceps ist, dass der Patient nicht auf eine aktive Streckung im Ellbogengelenk angewiesen ist. Somit entfällt die Operationsmethode bei Rollstuhlfahrern. Der antagonistische Muskel kann durch Umlagerung eine kräftige Ellbogenbeugung erreichen. Der M. triceps wird über einen dorsalen Zugang mit einem Periostreifen vom Olekranon abgetrennt. Das Caput intermedium des Trizeps wird bis zur Höhe des M.-brachialis-Ursprungs vom Knochen abgesetzt. Durch subkutane Untertunnelung wird der muskulotendinöse Ansatz des M. triceps zum beugeseitigen Ellbogen geführt. Hier wird die Trizepssehne mit der über einen anterioren Zugang freigelegten





Abb. 3 M.-latissimus-dorsi-Transfer: **a)** Bei der Anzeichnung vor der bipolar gestielten Latissimus-dorsi-Transposition ist der Eintritt des versorgenden thorakodorsalen Gefäßnervenbündels etwa 8–10 cm unterhalb der humeralen Insertion des M. latissimus dorsi einzuplanen. **b)** Nach vollständiger Mobilisierung des M. latissimus dorsi wird dieser schlauchförmig eingerollt und so durch einige Nähte fixiert, bevor er nach ventral auf den Oberarm transponiert wird. **c, d)** Gute Wiederherstellung der Ellenbogenbeugung von mehr als 90 Grad und brauchbare Funktion mit einem Kraftgrad gegen Widerstand (M4) von etwa 1 kg.

Bizepssehne durchflochten. Dabei wird die Spannung so eingestellt, dass bei Hängenlassen des Unterarms ein Winkel von 30 Grad gehalten werden kann. Es erfolgt die Oberarmgipsschienenruhigstellung für sechs Wochen in 90-Grad-Beugung. Ab der dritten bis vierten Woche kann mit geführten Bewegungen die Krankengymnastik begonnen werden. Passive Streckung und aktive Beugung wird nach der sechsten postoperativen Woche begonnen.

5. Funktionelle Muskeltransplantation: Freie funktionelle Muskeltransplantationen sind dann angezeigt, wenn keine Muskeltransposition möglich ist. Erforderlich ist entweder das Vorliegen eines Nerventransplantats zum Anschluss an den N. accessorius/N. phrenicus oder die direkte extraplexische Neurotisation, beispielsweise über die Nn. intercostales. Als Spendermuskel stehen der M. gracilis, M. rectus femoris und der kontralaterale M. latissimus dorsi zur Verfügung. Das Heben der Spendermuskeln wird hier nicht näher beschrieben. Das Einpassen der Muskeln erfolgt analog zum bipolaren M.-latissimus-dorsi-Transfer. Detaillierte Angaben finden sich in der Literatur [2, 3]. Ruhigstellungszeiten und Beginn der passiv geführten Bewegungen entsprechen den Nachbehandlungschemata der Muskeltranspositionen. Mit der aktiven Bewegung kann meist erst fünf bis sechs Monate nach der Muskeltransplantation bei positiver Regeneration begonnen werden.

Ersatzoperation zur Ellenbogenstreckung: Die Ellenbogenstrekkung ist besonders bei Patienten mit hoher Querschnittslähmung von großer Bedeutung [5]. Es haben sich zwei Standardtechniken bewährt, die Verlagerung des hinteren Anteils des M. deltoideus [11] und die Bizeps-pro-Trizeps-Operation [15]:

1. M.-triceps-Ersatz mit dem hinteren M. deltoideus: Insbesondere bei Halsmarkgelähmten spielt die aktive Streckung des Ellbogens zur Entlastung und zum Aufrichten des Körpers und zur Positionierung der Hand im Raum eine entscheidende Rolle. Bei kräftig vorhandenem M. deltoideus kann durch Verlagerung des hinteren Anteils (Pars posterior) mit zusätzlicher Verwendung eines Sehnen- oder Faszieninterponats eine Ellbogenstreckung erreicht werden. Über eine S-förmige Inzision erfolgt die Darstellung des hinteren Anteils des M. deltoideus. Der Muskel wird an der Tuberositas mit einem Periostreifen gehoben und unter sorgsamer Schonung des N. axillaris, N. radialis und der A. circumflexa humeri vom Rest des Deltoideus unter Belassen des Ursprungs abgespalten. Als Sehnenverlängerung kann die Sehne des M. tibialis anterior vom Unterschenkel gewonnen werden. Die Durchflechtung erfolgt zunächst proximal. Danach wird die Sehne durch einen subkutane Tunnel zur distalen Trizepssehne über dem Olekranon geleitet. Die distale Durchflechtung erfolgt bei gestrecktem Ellbogen und angelegtem Arm. Immobilisation für vier Wochen im Gipsverband, danach wird die Ellbogenbeugung in einer Orthese schrittweise alle zwei Wochen um zehn Grad gesteigert. Nach Erreichen einer 90-Grad-Beugung beginnt die aktive Bewegungstherapie.

2. M.-triceps-Ersatz mit dem M. biceps brachii: Bei erhaltener Funktion des M. brachialis und des M. supinator kann der Verlust an Beugung und Supination für den Unterarm durch die Transposition des M. biceps in Kauf genommen werden, insbesondere bei Schulterinstabilität oder Ellenbogenbeugekontraktur. Nach ausreichender Mobilisierung des M. biceps unter Schonung des N. musculocutaneus wird die Bizepssehne von ihrem Ansatz am Radius abgelöst. Über einen subkutanen Tunnel kann die Sehne medial oder lateral um den Humerus verlagert werden und mit der Trizepssehne in Extension des Ellbogens verwoben werden. Ein Oberarmgips in Extension wird für mehrere Wochen angelegt. Nach drei Wochen beginnt die krankengymnastische Beübung aus einer Schiene heraus, die pro Woche etwa 15 Grad mehr an Flexion freigibt. Kräftigungsübungen werden nach drei Monaten begonnen.



Abb. 4 Die Wiederherstellung der aktiven Ellenbogenextension durch Verlängerung des hinteren Anteils des M. deltoideus zum Olekranon (Ansatz des M. triceps) ist für Patienten mit Halsmarklähmung (Tetraplegie) ein wichtiger Schritt zu einer besseren Gebrauchsfähigkeit der gesamten oberen Extremität und damit mehr Eigenbestimmung und Unabhängigkeit.

Muskeltranspositionen bieten auch nach Jahren die Möglichkeit einer funktionellen Verbesserung

Insgesamt betrachtet ist die Wiederherstellung der Schulter- und Ellbogenfunktion das erste und hauptsächliche Ziel bei vielen Patienten mit ausgedehnten Paresen der oberen Extremität, vor allem nach Verletzungen des Plexus brachialis. Hauptziele bei der Funktionsverbesserung an der Schulter sind meist die Abduktion und Außenrotation. Beim Ellenbogen steht bei Läsionen des Plexus brachialis in der Regel die Flexion, bei Tetraplegikern die Extension des Ellenbogens im Vordergrund. Muskeltranspositionen bieten auch nach Jahren die Möglichkeit einer funktionellen Verbesserung, sie müssen jedoch auf Basis der Gegebenheiten des Patienten, der vorhandenen Spendermuskeln und der Behandlungsziele individuell indiziert und mit größter Sorgfalt geplant und durchgeführt werden. ■

Literatur

1. Buck-Gramcko D, Nigst H (1991) Motorische Ersatzoperationen der oberen Extremität. In: Bibliothek für Handchirurgie, Bd 1: Schultergürtel, Oberarm und Ellbogen. Hippokrates, Stuttgart
2. Chuang DC (2007) Neurotization and free muscle transfer for brachial plexus avulsion injury. Hand Clin 23: 91–104
3. Doi K, Muramatsu K, Hattori Y, et al (2000) Restoration of prehension with the double free muscle technique

Tabelle 3 Techniken zur Rekonstruktion der Ellbogenbeugung

Technik	Indikation	Komplikationen	Besonderheiten
Steindler-Operation (Flexoren-Pronator)	Obere Plexusläsion >6 Monate	Beugekontraktur des Ellbogens	Zuverlässige Methode, gut zur funktionellen Augmentation geeignet, allein oft nur schwacher Beugerersatz
M.-latissimus-dorsi-Transposition	Plexus-Läsionen C5-6 >6 Monate Ausfall des N. musculocutaneus >6 Monate	Fehleinschätzung der präoperativen Kraft des M. latissimus dorsi Falsche Muskelspannung	Kräftiger Spender, technisch anspruchsvoll, Spendermuskel geht für Schulterrekonstruktion verloren, Beugekontraktur des Ellbogens selten
M.-pectoralis-major-Transposition	Plexus-Läsionen/Ausfall des N. musculocutaneus >6 Monate	Ausgedehnte Schnittführung im Brustbereich	Geringer Hebedefekt, besonders bei Erhalt der Schulterabduktion durch Medialisierung des proximales Ursprungs am Schlüsselbein
Funktionelle Muskeltransplantation	Nervenschädigung >10 Monate, gescheiterte Nervenrekonstruktion, Patientenalter >40 Jahre	Transplantat-Nekrose, Funktionsverlust durch falsche Muskelspannung	Geeignete Spender-/Empfängernerven und Stabilität der Schulter notwendig, N. accessorius als Spendernerv besser als Nn. Intercostales

Tabelle 4 Techniken zur Rekonstruktion der Ellbogenstreckung

Technik	Indikation	Voraussetzung	Komplikation	Besonderheiten
Deltoideus-pro-Triceps-Transposition	Fehlende Trizeps-Funktion	M. deltoideus (Pars posterior) mit Kraftgrad 4	Überdehnung der Sehnennaht, Fehleinschätzung der präoperativen Kraft der Pars posterior	Standardmethode bei Tetraplegikern
Biceps-pro-Triceps-Transposition	Fehlende Trizeps-Funktion, Ellbogenbeuge-Kontraktur <30°, vordere Schulterinstabilität (M. pectoralis major-Schwäche)	Adäquate Restfunktion von M. brachialis und M. supinator, M. biceps brachii mit Kraftgrad 4	N.-radialis-Schädigung (v. a. bei lateralem Zugang), Druckulkus im Bereich der posteriore Inzision	Minimiertes Risiko für N.-radialis-Läsion bei medialer Verlagerung

following complete avulsion of the brachial plexus. Indications and long-term results. J Bone Joint Surg [Am] 82: 652–666
4. Fridén J, Ejeskär A, Dahlgren A, et al (2000) Protection of the deltoid to triceps tendon transfer repair sites. J Hand Surg [Am] 25: 144–149
5. Fridén J; Ed (2005) Tendon transfers in reconstructive hand surgery. Taylor & Francis, London
6. Gohritz A, Fridén J, Herold C, et al (2007) Ersatzoperationen bei Ausfall motorischer Funktionen an der Hand. Unfallchirurg 110: 759–776
7. Gohritz A, Fridén J, Spies M, et al (2008) Nervale und muskuläre Ersatzoperationen zur Wiederherstellung der gelähmten Ellenbogenfunktion. Unfallchirurg 111: 85–101
8. Hentz VR, Leclercq C (2002) Surgical rehabilitation of the upper limb in tetraplegia. Saunders, London
9. Kozin SH (2003) Biceps-to-triceps transfer for restoration of elbow extension in tetraplegia. Tech Hand Up Extrem Surg 7: 43–51
10. Millesi H (1997) Plexusverletzungen bei Erwachsenen. Orthopäde 26: 590–598
11. Moberg E (1978) The upper limb in tetraplegia. A new approach to surgical rehabilitation. Thieme, Stuttgart
12. Nagy L (2005) Der gelähmte Ellenbogen. In: Duparc J, Gschwend M, Rozing PM (Hrsg) Chirurgische Techniken in Orthopädie und Traumatologie – Oberarm, Ellenbogen und Unterarm (Band 4). Urban & Fischer, München
13. Nath RK, Pazzi M (2007) Improvement in abduction of the shoulder after reconstructive soft-tissue procedures in obstetric brachial plexus palsy. J Bone Joint Surg [Br] 89: 620–626
14. Nigst H (1991) Motorische Ersatzoperationen an der oberen Extremität. In: Bibliothek für Handchirurgie, Band 3: Operationen an Tetraplegikern. Hippokrates, Stuttgart
15. Zancolli E (1979) Structural and dynamic bases of hand surgery, 2nd ed. Lippincott, Philadelphia

Dr. med. Andreas Gohritz
Klinik für Plastische, Hand- und Wiederherstellungschirurgie
Medizinische Hochschule Hannover
Carl-Neuberg-Straße 1, 30625 Hannover
eMail: gohritz_andreas@yahoo.com

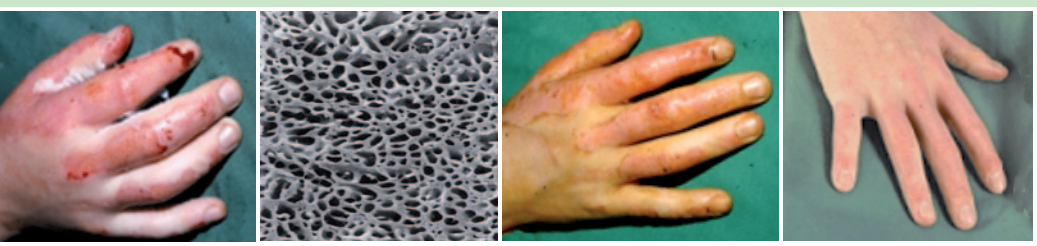

Suprathel®
by **PolyMedics Innovations** GmbH PMI

Suprathel® – der resorbierbare Epithelersatz

Anwendungsbereiche

- Verbrennungswunden: 2° (2a und 2b) auch mit 3°igen Anteilen
- Spalthautentnahmestellen
- großflächige Schürfwunden, Decollement
- Abdeckung von Transplantationswunden
- Narbenkorrekturen
- plastische Chirurgie
- Tatooentfernungen

Alleinstellungsmerkmale im klinischen Alltag

- Signifikante Reduktion des Wundschmerzes
- Beschleunigung der Epithelialisierung
- kein Wechsel der unmittelbaren Wundabdeckung mit Suprathel erforderlich
- dadurch ungestörte Wundheilung
- Keine zusätzliche OP für Verbandswechsel erforderlich
- optimal an allen Körperformen drapierbar
- physiologisch angepasste Dampfpermeabilität
- erheblich geringerer Pflegeaufwand
- Transparenz des Verbands nach Wundauflage
- Wundgrund permanent beobachtbar
- keine Wundinfektionen
- keine Allergisierung
- kein Narkosebad
- Keine Sedativa
- geringere Schmerzmittelgabe
- keine nennenswerte Narbenbildung
- ausgezeichnetes kosmetisches Ergebnis
- synthetisches, resorbierbares Produkt
- kein biologisches Restrisiko

PolyMedics Innovations GmbH • Heerweg 15 D • 73770 Denkendorf • Tel. 0711 34 55 98 31 • Fax: 0711 90 03 83 86 • www.suprathel.de

Therapie allschichtiger Hautdefekte mit Matriderm als dermales Substitut

Henning Ryssel, Günter Germann, Matthias Reichenberger

Die Therapie großflächiger allschichtiger Hautdefekte als Folge von Verbrennungen, Traumata, Operationen oder Infektionen erfolgt klassischerweise durch autologe Hauttransplantate. Ein bekanntes Problem bei der Einheilung autologer Spalthauttransplantate sind die schlechte Hautqualität und Narbenkontrakturen, die beide regelmäßig das Endergebnis negativ beeinflussen. Vor allem in funktionell stark beanspruchten Arealen wie beispielsweise der Hand, bei denen besondere Ansprüche an Hautelastizität, Verschieblichkeit und Stabilität bestehen, kommt es durch schlechte Haut- und Narbenqualität nach Hauttransplantationen zu Funktionseinschränkungen. Das Hauttransplantat wird somit zum limitierenden Faktor für die Gesamtfunktionalität der Hand. Es ist daher gerade in diesen Regionen essentiell, die Haut so zu rekonstruieren, dass sie dem ursprünglichen Gewebe und der ursprünglichen Struktur mit all ihren Schichten und Qualitäten entspricht. Die möglichst originalgetreue Rekonstruktion der Haut ist der Schlüssel zu einer guten Hautqualität und am Beispiel der Hand für eine gute Handfunktion [1]. Dermale Substitute wie zum Beispiel Matriderm® sind grundsätzlich geeignet, das Narbenkontrakturrisiko zu minimieren und Qualität und Elastizität der transplantierenden Areale zu optimieren [1].

In der Vergangenheit waren derartige Ersatzmaterialien im Rahmen zweizeitiger Verfahren angewendet worden. Präparate wie Integra fordern prinzipiell ein zweizeitiges Vorgehen mit einem Abstand von mehreren Wochen. Grund hierfür war die vergrößerte Distanz zwischen Wundbett und Hauttransplantat und die damit verbundene verminderte Einheilungsrate von Hauttransplantaten durch die verlängerte Diffusionsstrecke. Mit Matriderm als dermalem Ersatzpräparat steht nun ein Substitut aus Elastin und Kollagen zur Verfügung, das als einzeitiges Verfahren eingesetzt werden kann. Wir setzen dieses Dermisersatzpräparat seit nunmehr fünf Jahren im klinischen Alltag bei verschiedenen Indikationen ein. Der vorliegende Beitrag fasst die Erfahrungen, aus diesem Zeitraum zusammen.

Die dreidimensionale Matrix besteht aus nativen, strukturell intakten Kollagenfasern, die mit Elastin ummantelt sind

Matriderm ist ein dermales Substitut das von der Dr. Otto Suwelack Skin and Health Care AG in Billerbeck, Deutschland, vertrieben wird. Es handelt sich um eine dreidimensionale Matrix die aus nativen, strukturell intakten Kollagenfasern besteht, die mit Elastin ummantelt sind, um die dermale Regeneration zu unterstützen. Das Kollagen der Matrix ist aus boviner Dermis gewonnen und enthält die dermalen Kollagene Typ I, III und V. Das Elastin ist ebenfalls bovinen Ursprungs und wird durch Hydrolyse aus dem Ligamentum nuchae hergestellt. Es stehen zwei unterschiedlich Matrizes mit einem Millimeter und zwei Millimetern zur Verfügung, beide werden mit Gammastrahlung sterilisiert und können bei Raumtemperatur gelagert werden. In der Originalbeschreibung des Herstellers wird empfohlen, das dermale Substitut zunächst in Kochsalzlösung einzutauchen oder zu baden und dann auf das zu behandelnde Areal aufzulegen. Im klinischen Alltag hat sich jedoch gezeigt, dass das Auflegen der Matrix auf die Wunde und das anschließende Befeuchten den Arbeitsgang wesent-

lich vereinfacht (Abb. 1a–c), da bereits angefeuchtetes oder durchtränktes Material stark zur Verklebung neigt und das Handling dadurch erschwert ist.

Unsere ersten Erfahrungen sammelten wir in einer konsekutiven Studie, an zehn Patienten mit 20 Wunden, die nach schweren Verbrennungen behandelt wurden (KOF 45,6 ± 14,5 %). Im Rahmen dieser Studie wurden Patienten entweder mit einer einzeitigen Spalthauttransplantation und Matriderm oder mit einer alleinigen Spalthauttransplantation versorgt. Die Studie war als prospektive Studie mit intra-individueller Kontrolle angelegt. Nach einer Woche wurden die Wunden bzw. transplantierten Areale hinsichtlich der prozentualen „Takerate" untersucht. Die „Takerate" war in diesem Studiendesign durch die simultane Applikation des dermalen Substitutes nicht verändert worden. Im weiteren Verlauf der Studie wurden nach drei bis vier Monaten die Hautqualität und -elastizität anhand des Vancouver Burn Skin Score (VBSS) gemessen. Hierbei zeigte sich in der Gruppe mit dermaler Substitution durch Matriderm eine signifikante Verbesserung der Hautelastizität und Qualität. Bereits in dieser Pilotstudie konnten wir eine deutliche Verbesserung der Hautqualität und Elastizität bei Patienten sehen, bei denen eine Kombination von Matriderm und Sheet für die Finger, Hand, Handrücken und Handgelenke verwendet wurden.

Spalthaut und Dermisersatz: Die Qualität der Haut zeigte sich im Langzeitverlauf deutlich verbessert

In einer Folgestudie mit 27 Patienten, die eine schwere Verbrennung der Hand erlitten hatten, untersuchten wir die Effekte von Matriderm auf die Hautqualität im Rahmen eines einzeitigen Transplantationsregimes. Bei diesen 27 Patienten kam es zu 46 Verbrennungen der Finger bzw. dorsalen Hand. In zwei Gruppen wurde wiederum die alleinige Therapie mit Spalthauttransplantation in Form eines Sheet Graft oder in der zweiten Gruppe mit Matriderm als dermalem Substitut und einem Spalthauttransplantat in Form eines Sheets durchgeführt. Nach einer Woche wurde die Takerate ermittelt, die Hautqualität nach sechs bis 48 Monaten anhand des VBSS festgestellt. Die Takerate nach Transplantation wurde durch Matriderm nicht verändert. Es zeigte sich in beiden Gruppen eine sehr gute Takerate von über 90 Prozent. In der Langzeituntersuchung zeigte sich in der Matriderm-Gruppe ein signifikant verbesserter VBSS [2]. Der DASH-Score ergab in beiden Gruppen eine gute Funktion ohne signifikanten Unterschied zwischen beiden Gruppen. Gerade für die Hand ergab diese Studie eine sehr gute Kombinationsmöglichkeit des dermalen Ersatzpräparates mit einem Sheet Graft. Die Qualität der Haut zeigte sich im Langzeitverlauf deutlich verbessert. Die Abbildungen 2a–d zeigen einen Patienten, der vor 48 Monaten im Rahmen seines schweren Verbrennungstraumas beide Hände tiefgradig verbrannt hatte. Die rechte Hand ist lediglich mit einem Sheet Graft, die linke Hand mit Matriderm und einem Sheet Graft gedeckt. Auf den Abbildungen ist zu erkennen, dass be-

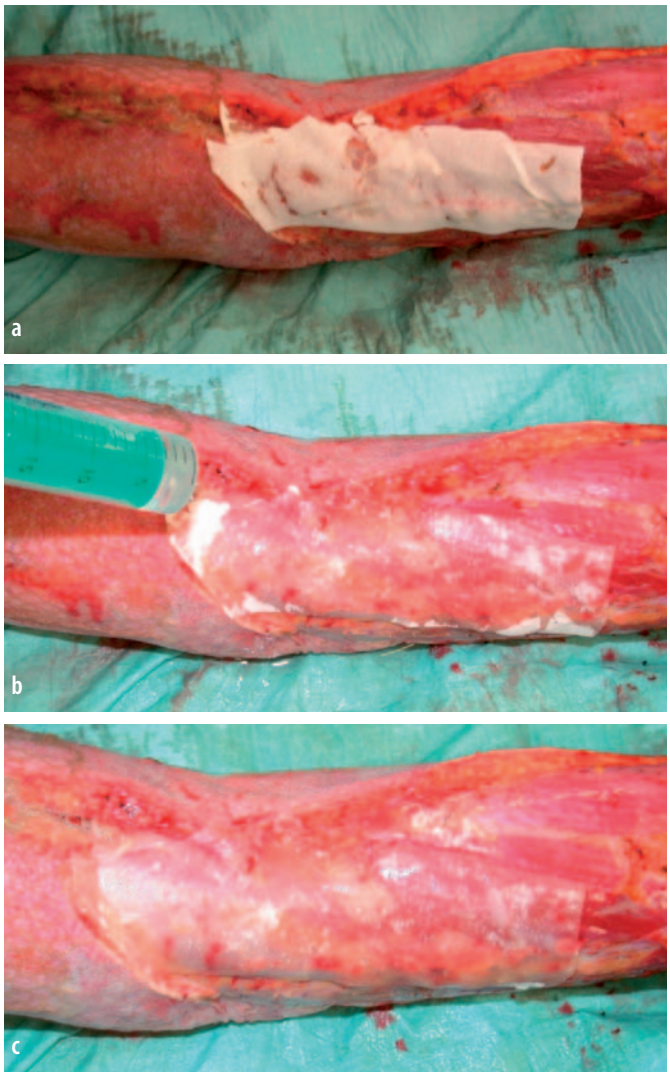

Abb. 1a–c Das dermale Substitut wird auf die Wunde aufgebracht und anschließend befeuchtet.

reits in Ruhe die Fältelung des Handrückens deutlich ausgeprägter ist. Die gesamte Hautelastizität ist bei dem mit dermalem Substitut versorgten Handrücken deutlich besser.



Abb. 2a–d Versorgung nach tiefgradiger Verbrennung an den Händen mit Matriderm und Sheet Graft (vgl. Text).

Auch bei nekrotisierender Fasziitis können dermale Ersatzpräparate erfolgreich eingesetzt werden

Im weiteren Verlauf wurde die Indikation für den Einsatz dermaler Substitute erweitert. Nicht nur die Verbrennung und daraus resultierenden Defekte bei allschichtiger Verbrennung, sondern auch andere Krankheitsbilder führen zu allschichtigen Defekten. So zeigen sich etwa bei der nekrotisierenden Fasziitis typischerweise allschichtige Hautdefekte. Auch bei diesen Patienten ist eine tiefengerechte Rekonstruktion der Defekte indiziert. Ähnlich wie bei den Patienten mit tiefgradigen Verbrennungen konnten wir hier eine deutliche Verbesserung der Hautqualität durch den Einsatz des dermalen Substitutes Matriderm sehen. Gerade an Arealen wie Kniegelenk, Ellbogengelenk oder den Händen kam es hier zur deutlichen Verbesserung der Hautqualität und somit der Funktionalität der betroffenen Areale. Bei der nekrotisierenden Fasziitis besteht häufiger die Situation, dass die Destruktion durch die schwere Infektion zum Freiliegen von Sehnen oder der Gelenkkapsel führt. Aus verschiedenen Gründen gibt es immer wieder Patienten, bei denen Lappenplastiken nicht möglich sind, sei es dass die Gefäßsituation eine derartige Operation nicht zulässt, oder dass Patienten eine aufwendige Rekonstruktion durch eine Lappenplastik ablehnen. Im letzten Jahr haben wir daher bei fünf Patienten, die an einer nekrotisierenden Fasziitis erkrankt waren und im Verlauf freiliegende Strukturen boten, die eine Lappenplastik erforderten, mit einer Kombination aus Matriderm und Spalthaut versorgt.

Hier zeigte sich, dass bei sauberer Wundsituation die Therapie mit einem dermalen Substitut durchaus geeignet ist. Das Fallbeispiel in den Abbildungen 3a–e zeigt eine Patientin mit einer nekrotisierenden Fasziitis des linken Unterschenkels. Die Patientin erlitt ein Bagatelltrauma, als ihr beim Reinigen der Duschkabine der Edelstahlscheibenwischer auf den linken Fuß prallte. Daraus resultierte eine kleine Eintrittspforte, die schließlich die nekrotisierende Fasziitis am Fußrücken und am Unterschenkel produzierte. Nach radikalem Débridement und der Konditionierung mit VAC konnte eine saubere Wundsituation ohne Reste von infektiösem Material geschaffen werden. Wie im Bild zu sehen, waren Teile der Strecksehnen und der Sprunggelenkskapsel freiliegend. Die Patientin lehnte eine Lappenplastik rigoros ab. Wir entschieden uns daher für eine Kombination aus

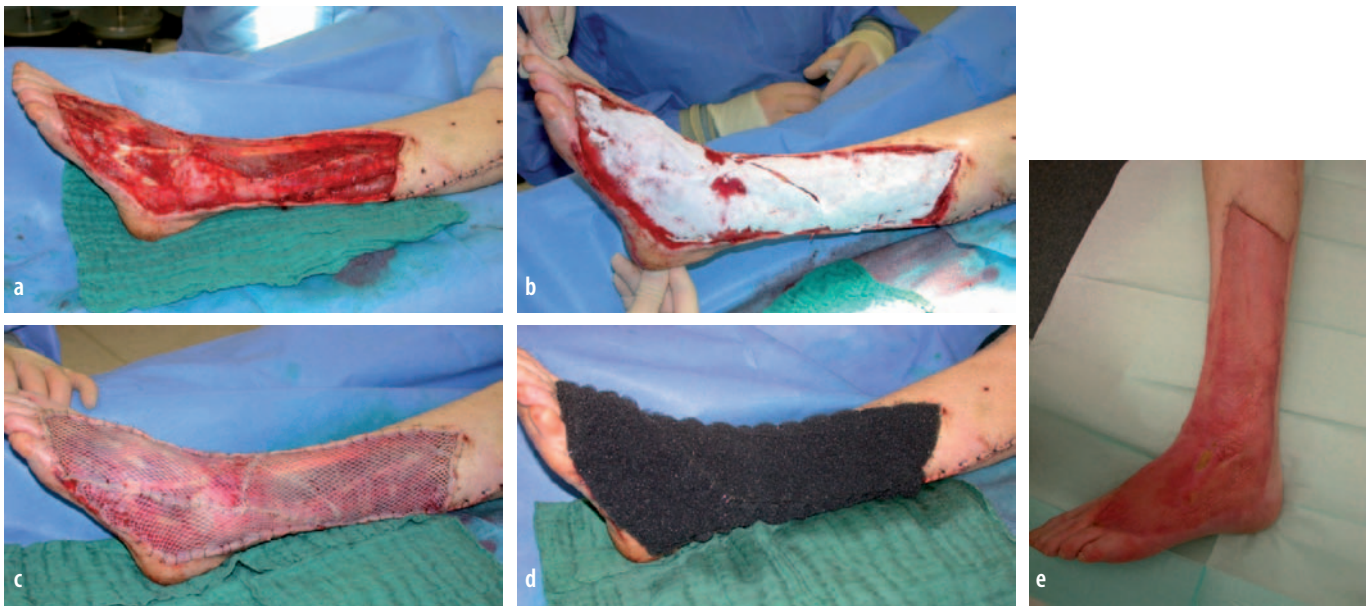

Abb. 3a–e Kombinierte Versorgung einer nekrotisierenden Fasziitis des linken Unterschenkels mit Matriderm, gemeshter Spalthaut und VAC-Versiegelung (vgl. Text).

Matriderm, Spalthaut 1:1,5 gemesht und eine VAC-Versiegelung. Im weiteren Verlauf kam zu einem kompletten Verschluss des transplantierten und mit Matriderm substituierten Areales. Die Patientin musste sich keiner weiteren Operation unterziehen und kann nun normales Schuhwerk tragen. Bei der Therapie der nekrotisierenden Fasziitis ist anzumerken, dass die erfolgreiche Anwendung dermaler Substitute selbstverständlich zunächst eine absolut saubere Wundsituation fordert.

Bei ausgewählten Patienten ist Matriderm eine Alternative, die der rekonstruktive Chirurg in Betracht ziehen kann und sollte

Mit den neuen dermalen Ersatzpräparaten, wie beispielsweise Matriderm, stehen uns heute Materialien zur Verfügung, die in einem einzeitigen Verfahren eine Rekonstruktion allschichtiger Hautdefekte ermöglichen. In verschiedenen Studien wurde deutlich, dass die Hautqualität und die damit verbundene Elastizität deutlich verbessert werden können [1–5]. Der Hautersatz durch Matriderm ist daher bei allschichtigen Hautdefekten nach Verbrennungen sowie nach Erkrankungen wie etwa der nekrotisierenden Fasziitis eine Methode, die in Betracht gezogen werden muss. Gerade Defekte an der Hand und am Handgelenk waren schon immer eine große Herausforderung für den rekonstruktiven Chirurgen. Selbst die Exposition tieferer Strukturen wie Sehnen, Gelenkkapseln, oder Knochen sind mit den dermalen Ersatzpräparaten in ihrer absoluten Lappenpflichtigkeit zu relativieren. Sicherlich bedeutet die Rekonstruktion solcher Defekte mit Matriderm und Spalthaut keinesfalls eine Ablösung der Lappenplastiken – diese haben weiterhin ihre Berechtigung und Indikation. Doch in einem ausgewählten Patientengut ist Matriderm – wie demonstriert – eine Alternative, die der rekonstruktive Chirurg ebenfalls in Betracht ziehen kann und sollte. Nicht nur bei den beschriebenen Patienten mit nekrotisierender Fasziitis besteht somit eine Möglichkeit zur Deckung auch bei ungünstigen anatomischen Gegebenheiten oder bei ausdrücklicher Ablehnung aufwendiger mikrochirurgischer Techniken durch den Patienten. Auch beim schwerbrandverletzten Patienten kann in Einzelfällen ein über kleinere Flächen freiliegender Knochen sowie Sehnen- oder Kapselgewebe mit einer Kombination aus Matriderm und Spalthaut erfolgreich gedeckt werden. Zieht man die große Bedeutung der Hand und der Handgelenksfunktion für die tägliche Arbeit in Betracht, so sind Verbrennungen sicherlich das Hauptindikationsgebiet für dermale Substitute. Bei diesen Verletzungen ist der Einsatz solcher Verfahren zur Verbesserung der Hautqualität gleichzeitig eine Verbesserung der Lebensqualität. Durch die Anwendung dermaler Substitute

kann eine Vielzahl von Verbesserungen im transplantierten Areal erreicht werden:

- Möglichkeit einer einzeitigen Operation
- Verringerung der Narbenkontraktur
- Erzielen einer guten Verschieblichkeit
- Ästhetisch ansprechendes Erscheinungsbild

Die Takerates der transplantierten Areale werden durch die Verwendung des dermalen Substitutes nicht verändert

In verschiedenen Studien konnten wir – wie auch andere Arbeitsgruppen – zeigen, dass es sich um ein einzeitiges Verfahren handelt, dass in seiner klinischen Anwendung sehr sicher und zuverlässig ist. Die Takerates der transplantierten Areale werden durch die Verwendung des dermalen Substitutes Matriderm nicht verändert. Dies ist ein wesentlicher Vorteil gegenüber aufwendigen zweizeitigen Verfahren. Es besteht kein Zweifel, dass Patienten von einem schnellen Wundverschluss profitieren, da hierdurch auch eine frühere physiotherapeutische Therapie eingeleitet werden kann. Vor dem Hintergrund der verlängerten Diffusionsstrecke durch das Einbringen eines ein Millimeter dicken dermalen Substitutes ist die Anwendung von Vakuumsystemen eine sinnvolle Ergänzung. Hier kann durch das Vakuum, das über dem dermalen Substitut und über dem Spalthauttransplantat angebracht wird, eine Verbesserung der Diffusion erzielt werden.

Zusammenfassend ist aus unserer fünfjährigen Erfahrung eine Rekonstruktion allschichtiger Hautdefekte mit Matriderm sowohl bei tiefen dermalen Verbrennungen, als auch Defekten nach nekrotisierender Fasziitis oder anderen Traumata im Langzeitverlauf durch eine verbesserte Hautqualität und Elastizität charakterisiert und kann daher für diese Indikationen empfohlen werden. ■

Literatur

1. Ryssel H, Gazyakan E, Germann G, Öhlbauer M (2008) The use of MatriDerm® in early excision and simultaneous autologous skin grafting in burns. Burns 34: 93–97
2. Haslik W, Kamolz LP, Nathschläger G, et al (2007) First experiences with the collagen-elastin matrix Matriderm as a dermal substitute in severe burn injuries of the hand. Burns 33: 364–368

Besuchen Sie uns an unserem Stand bei der 40. Jahrestagung der DGPRÄC

Seit 10 Jahren,
bietet das INTEGRA DERMAL REGENERATION TEMPLATE Lösungen für:

- Verbrennungen
- Rekonstruktionschirurgie
- Chronische Wunden
- Pädiatrie
- Traumatologie

INTEGRA®
DERMAL REGENERATION TEMPLATE
SINGLE LAYER



MIT ODER OHNE SILIKON,
WIR HABEN BEHANDLUNGSMÖGLICHKEITEN FÜR SIE



INTEGRA®
DERMAL REGENERATION TEMPLATE

INTEGRA™

Die Verfügbarkeit dieser Produkte kann je nach Land oder Region variieren, als Ergebnis bestimmter lokaler Zulassungsregeln oder Freigabeanforderungen für den Vertrieb in diesen Ländern oder Regionen. Integra, Integra Dermal Regeneration Template und das Wellenlogo von Integra sind Warenzeichen oder eingetragene Warenzeichen der Integra LifeSciences Corporation.
©2009 Integra LifeSciences Corporation. Alle Rechte vorbehalten. ILS 02-05-007-01-09

3. Haslik W, Kamolz LP, Manna F, et al (2008) Management of full-thickness skin defects in the hand and wrist region: first long-term experiences with the dermal matrix Matriderm. J Plast Reconstr Aesthet Surg (ePub November 2008)
4. Ryssel H, Germann G, Koellensperger E, Kloeters O (2009) Dermal substitution with Matriderm® in burns of the dorsum of the hand. Burns (eingereicht)
5. Ryssel H, Germann G, Czermak C, et al (2009) Matriderm® in depth correlated reconstruction of necrotizing fasciitis defects. Burns (eingereicht)

Dr. med. Henning Ryssel
Klinik für Hand-, Plastische und Rekonstruktive Chirurgie – Schwerbrandverletztenzentrum
Klinik für Plastische und Handchirurgie an der Universität Heidelberg
Ludwig-Guttmann-Straße 13
67071 Ludwigshafen
eMail: hryssel@bgu-ludwigshafen.de

Kongressse

20.–26.9.2009 Rhodos, Griechenland
The European Section of IPRAS – 11th ESPRAS Congress
Anfragen: secretary@espras2009.gr
www.espras2009.gr

26.9.2009 Bad Soden, Konferenzzentrum der Kliniken des Main-Taunus-Kreises
2. Bad Sodener Symposium für Plastische Chirurgie und Handchirurgie: Aktuelle Trends in der rekonstruktiven Chirurgie des Handgelenks: Sind alle Innovationen für den Patienten wirklich von Vorteil?
Unter dem Patronat der Deutschen Gesellschaft für Handchirurgie (DGH), der Deutschen Gesellschaft der Plastischen, Rekonstruktiven und Ästhetischen Chirurgen (DGPRÄC) sowie der Sektion Handchirurgie der Deutschen Gesellschaft für Unfallchirurgie (DGU)
Themen: Handgelenkarthroskopie, skapholunäres Band, Skaphoid / Bewegungserhaltende und versteifende Eingriffe bei Radiokarpalarthrose / Distaler Radius, distales Radioulnargelenk
Leitung/Anfragen: Prof. Dr. M. Sauerbier, Klinik für Plastische, Hand- und Rekonstruktive Chirurgie, Kliniken des Main-Taunus-Kreises, Lindenstr. 10, 65719 Hofheim am Taunus
Tel. 06192/98-4601, Fax 984602

8.–10.10.2009 Tübingen, Universität Hörsaalzentrum
Jahrestagung der Deutschen Gesellschaft für Biomaterialien
Tagungspräsident: Prof. Dr.-Ing. H. Planck, Denkendorf
Themen: Funktionale Biomaterialien / Interaktion Zellen-Materialien / Implantate / Regenerationsmedizin, speziell im Bereich Weichgewebe, Haut- und Wundheilung / Regulatorische Anforderungen in der Regenerationsmedizin / Klinische Anwendung von Implantaten
Anfragen: Sabine Bojahr, ITV Denkendorf, Körschtalstr. 26, 73770 Denkendorf
Tel. 0711/9340 216, Fax 9340 261
eMail: sabine.bojahr@itv-denkendorf.de
www.dgbm2009.de

19.–21.11.2009 Schloßhotel Pommersfelden
31. Jahrestagung der Deutschsprachigen Arbeitsgemeinschaft für Mikrochirurgie (DAM)
Leitung: Prof. Dr. R.E. Horch, Erlangen. Kongress-Sekretär: Dr. A. Arkudas, Erlangen
Themen (vorläufig): Gestielte und freie Perforatorlappen / Mikrochirurgische Brustrekonstruktion / Vaskularisierter Knochentransfer / Experimentelle Mikrochirurgie / Chirurgie des peripheren Nervensystems / Interdisziplinäre Rekonstruktion der kritisch durchbluteten unteren Extremität / Interdisziplinäre Fallvorstellung / Replantation – Revaskularisation / Varia. Workshops: Der Begriff der Ästhetik in der rekonstruktiven Chirurgie / Mikrochirurgische Ausbildung / Perioperatives Gerinnungsmanagement
Anfragen: Irma Goldberg, Klinik für Plastische Chirurgie und Handchirurgie, Universitätsklinikum, Krankenhausstr. 12, 91054 Erlangen
Tel. 09131/853-3277, Fax 8539327
eMail: info@dam2009.de, www.dam2009.de

29.11.–3.12.2009 Neu Delhi, Indien
15th IPRAS World Congress
Anfragen: desk@ipras2009.org
www.ipras2009.org

13.–16.1.2010, Schladming, Österreich
28. Jahrestagung der Deutschsprachigen Arbeitsgemeinschaft für Verbrennungsbehandlung DAV)
Leitung: Priv.-Doz. Dr. Michael Steen, Halle/Saale
Anfragen: Service Company Rother, Vallstedter Weg 114A, 38268 Lengede
Tel. 05344/915948, Fax 915949
eMail: uterother@t-online.de
Programm/Online-Registrierung unter:
www.service-company-rother.de
www.dav2010.de

OP-Kurstermine

12.–13.11.2009 Stuttgart, Marienhospital
„Funktionell-Ästhetische Nasenchirurgie"
Stuttgarter OP-Kurs für Plastisch-Chirurgische Fachärzte
1. Kurstag: Nachbehandlungen in der Frühambulanz • OP-Programm • Funktionsdiagnostik ausgewählter Patienten des 2. OP-Tages • Theorie • Patientenplanung
2. Kurstag: Nachbehandlungen in der Frühambulanz • OP-Programm
Es wird eine Kursgebühr erhoben!

Anfragen/Anmeldung:
Chefsekretariat Prof. Dr. W. Gubisch, Frau Helga Kurz
Marienhospital, Klinik für Plastische Gesichtschirurgie, Böheimstraße 37, 70199 Stuttgart
Tel. 0711/6489-8241, Fax 64898242
e-mail: plg@vinzenz.de, www.professor-gubisch.de

Necklifting: Halsstraffungsmethode mit Platysmaresektion über einen submandibulären Zugang

Barbara Kernt, Joachim Graf von Finckenstein

Zahlreiche Methoden zur Gesichts- und Halsstraffung werden in der Literatur beschrieben und diskutiert. Dadurch hat sich der Begriff des „Faceliftings“ etabliert [5, 10, 11, 15, 16, 24]. Es gibt eine Vielzahl von effizienten Verfahren, jedoch entstehen meistens periaurikuläre Narben. Diese werden von einigen Patienten als störend empfunden. Insbesondere männliche Patienten scheinen freiliegende präaurikuläre Narben abzulehnen, da diese oftmals nicht durch Haare verdeckt werden können. Deshalb wünschen Männer trotz gegebener Indikation oft kein klassisches Facelifting. Zudem möchte ein Teil der Männer sich nicht mit solch einem vermeintlich äußeren Stigma „outen“. Häufig besteht lediglich ein lokales Problem mit Doppelkinn, adipösen, durchhängenden Hals oder zwei Halssträngen, die nicht mehr der Anatomie eines schlanken jungen Halses entsprechen. Auch Frauen möchten mitunter ein komplettes Facelifting umgehen – vor allem dann, wenn der Hals das vornehmliche Problemgebiet darstellt. Speziell für diese Klientel bietet das hier vorgestellte Necklifting eine überlegenswerte Alternative.

Das Necklifting kann in Lokalanästhesie unter Tumeszenz durchgeführt werden

Für ein Necklifting kommen Patienten mit Doppelkinn, deutlichem Hautüberschuss im Halsbereich und ausgeprägtem Platysma-Banding in Frage (Abb. 4a, 6a, 8a, 9a). Diese Methode ist auch bei nachlassender Wirkung eines Face Liftings nach einigen Jahren angezeigt, wenn ein erneutes komplettes Lifting des Gesichts nicht gewünscht oder indiziert ist. In diesen Fällen bietet sich eine alleinige Halsstraffung mit direktem Zugang vom Kinn aus an. Hier sollten die Narben allerdings möglichst unsichtbar zu liegen kommen, was durch die entsprechende Schnittführung gewährleistet wird. Das Necklifting kann in Lokalanästhesie unter Tumeszenz durchgeführt werden [19]. Die Wirkung der Lokalanästhesie ist derart effizient [17], dass von vornherein prinzipiell keine Sedierung geplant werden muss, sondern nur wenn der Patient dies wünscht.

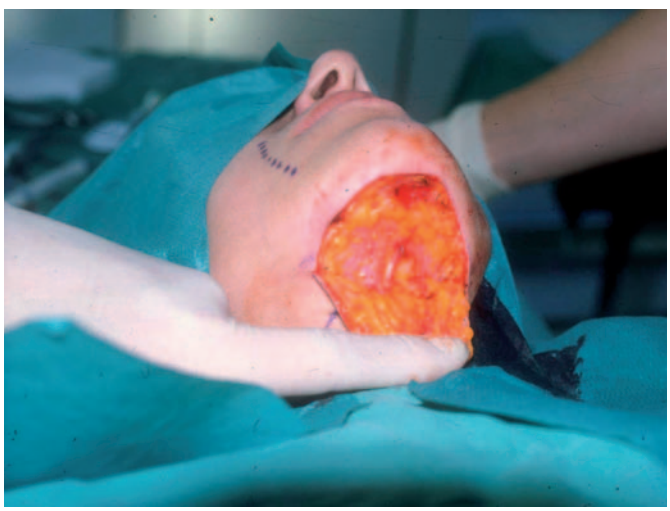

Abb. 1 Ein Haut-Fett-Lappen wird freipräpariert, die Anatomie des Mundbodens mit beiden Platysmamuskeln wird sichtbar.

Ein Hautlappen wird freipräpariert, fettig ausgedünnt, und nach unten geklappt

Die Schnittführung verläuft am medialen Unterrand des Unterkieferknochens von der Protuberantia mentalis bis zirka vier bis sechs Zentimeter nach latero-dorsal Richtung Angulus mandibulae, jedoch maximal bis zur Hälfte des horizontalen Unterkieferknochens. Ein Hautlappen wird freipräpariert, fettig ausgedünnt, und nach unten geklappt. Dabei stellt sich die Anatomie des Halses sehr übersichtlich dar: Deutlich zu erkennen sind beide Platysmastränge, die Halsmittellinie und die Unterkante der Mandibula (Abb.1). Beide Platysmamuskeln werden kranial von ihrem frontalen Mandibularursprung und distal bis mindestens auf Höhe des Schildknorpels, reseziert (Abb. 2a, b). Der freipräparierte, zungenförmige Hautlappen wird nach oben geschoben und in der Mittellinie mit resorbierbaren Fäden zwischen Subkutanschicht und der Fascia cervicalis superficialis fixiert. Der U-förmige Hautüberstand wird so reseziert, dass man ihn ohne Spannung und zunächst auch ohne Nähte adaptieren kann. Die Haut wird mit invertiert verlaufenden Vicryl-Fäden spannungsfrei verschlossen (Abb. 3a, b).

Sechs Jahre nach dem ersten Necklifting zeigen sich keine funktionellen Einschränkungen von Hals und Mundboden

Seit 2003 haben wir insgesamt 20 Patienten operiert, sechs Frauen und 14 Männer. Von den sechs Frauen wollten drei kein Facelifting oder waren dafür nicht geeignet, drei hatten sich bereits vor mehr als drei Jahren einem Facelifting unterzogen. Die 14 männlichen Patienten wiesen entweder ein Doppelkinn oder faltigen Hautüberschuss auf, zumeist kombiniert mit einer Platysmalaxation auf beiden Seiten. Die Ergebnisse waren recht einheitlich: Alle Patienten waren mit dem Ergebnis subjektiv zufrieden (Abb. 4b, 5b, 6b, 8b, 9b). Der endgültige Befund stellt sich jedoch wie bei jeder anderen Operation erst nach zwei bis drei Monaten ein. Innerhalb der vorliegenden Nachbeobachtung von durchgehend fünf Jahren waren die postoperativen Ergebnisse stabil: Bei einem Patienten, der drei Jahre nach der Operation krankheitsbedingt 12 Kilogramm abgenommen hatte, kam es zu keinem erneuten Durchhängen der Haut. Die Komplikationsrate war gering: Bei den ersten Patienten

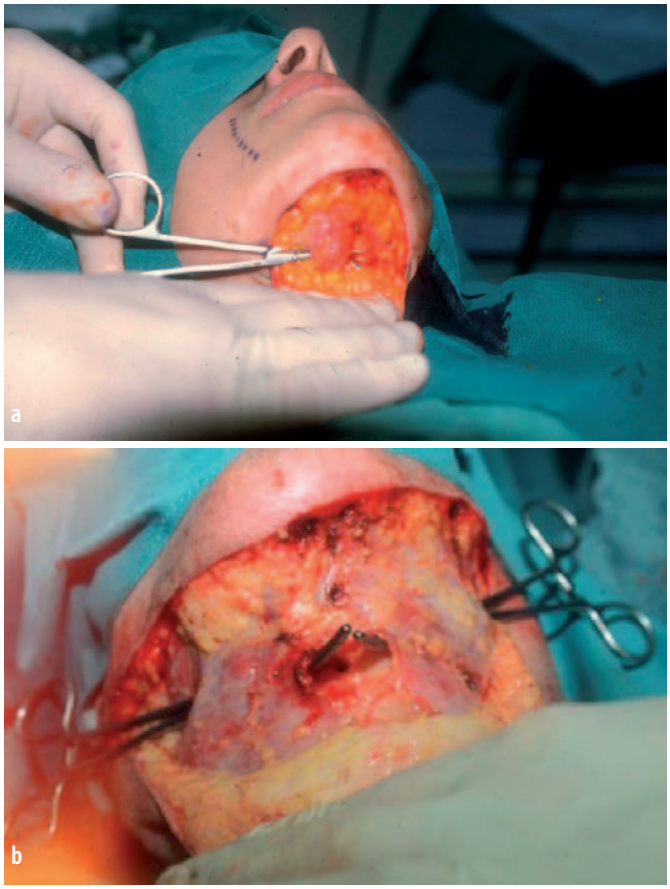

Abb. 2 a, b Die beiden auseinander gewichenen Platysmamuskeln werden unterminiert und reseziert.

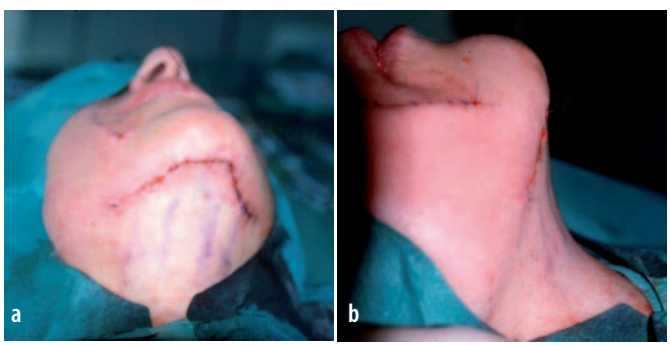

Abb. 3 Die Wunde verläuft am unteren Rand der Mandibula, die spätere Narbe wird im Schatten der Mandibula zum liegen kommen: **a)** Ansicht von unten und **b)** Ansicht von der Seite.

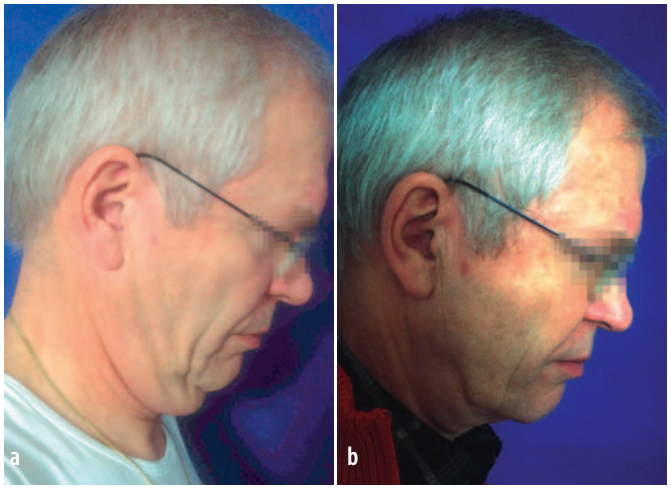

Abb. 4 **a)** Präoperativer Befund in Provokation und Seitansicht: Deutlich ausgeprägtes Doppelkinn, die Unterkieferstrukturen sind vollständig verstrichen. **b)** Drei Monate postoperativ: Das Doppelkinn ist beseitigt, die Unterkieferstrukturen wieder erkennbar.

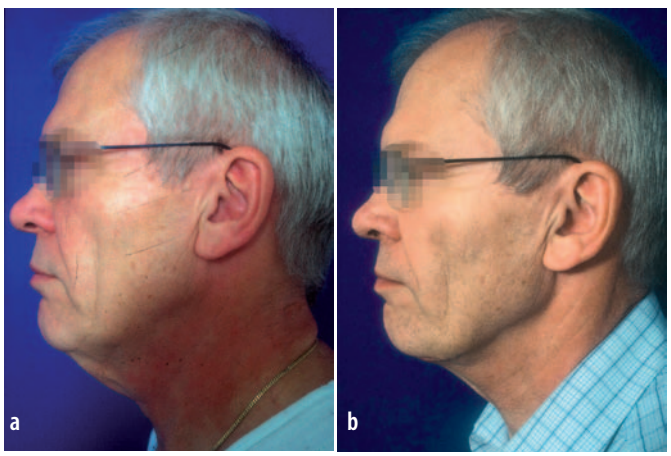

Abb. 5 In der Seitansicht auch ohne Provokation zu sehen: **a)** Vor der Operation ein verstrichener zervikomentaler Winkel, die Unterkieferstrukturen sind kaum erkennbar. **b)** Drei Monate nach der Operation sind der zervikomentale Winkel und die Unterkieferstrukturen deutlich erkennbar, die Narbe kommt im Schatten der Mandibula zu liegen.

wurde die Schnittführung relativ zu kurz nach dorsal gehalten, wodurch Dog Ears am Narbenende entstanden, die das straffe Bild des Unterkiefers störten. Um dies zu vermeiden verlängerten wir den Schnitt nach dorsal, so dass diese Komplikationen ausblieben. Außerdem zeigten sich auch sechs Jahre nach unserem ersten Necklifting bisher keine funktionellen Einschränkungen des Halses und Mundbodens.



Abb. 6 **a)** Vor der Operation erkennt man ein ausgeprägtes Doppelkinn. Die Unterkieferstrukturen sowie der zervikomentale Winkel sind verstrichen. **b)** Postoperativ ist der zervikomentale Winkel wieder deutlich ausgebildet und die Mandibulastrukturen sind sichtbar.

Bei den ersten Eingriffen wurde nur wenig Dermis entfernt, so dass bei einer Patientin, die fünf Jahre zuvor ein Facelifting gehabt hatte, das Platysma-Banding verschwunden war, die Haut aber nicht ausreichend gestrafft schien, so dass nach zehn Wochen eine dermale Nachstraffung durchgeführt werden musste. Mit zunehmender Erfahrung und vereinheitlichtem Vorgehen wurden solche Korrekturen bei den letzten 14 Eingriffen überflüssig.

Mit einer Fettabsaugung lässt sich eine ausreichende Straffung des Halsbereiches nur schwer erreichen

Selbstverständlich kann ein Hautüberschuss im Halsbereich auch über ein klassisches Facelifting reduziert werden [15, 16]; ein Teil der Patienten lehnt aber ein komplettes Lifting ab. Insbesondere männliche Patienten empfinden periaurikuläre Narben als Stigma. Wenn primär eine Straffung des Halsbereich gewünscht ist, kann gegebenenfalls auch ein lokales Vorgehen sinnvoll sein [4, 10]. Mehrere Verfahren wurden dazu schon publiziert: So werden von verschiedenen Autoren T-Z-Plastiken oder Z-Plastiken der Haut und der beiden auseinander gewichenen Platysmamuskeln [1–3, 6], ein Zusammennähen der auseinandergewichenen platysmalen Bänder über einen submentalen Schnitt [12, 13], platysmale Einkerbungen, isolierte Fettabsaugungen [14],



Abb. 7 Deutlich erkennbare Narbe in der Frontalansicht sechs Monate nach einer Z-Plastik.



Abb. 8 **a)** Vor der Operation sind keine Zeichen eines schlanken jungen Halses erkennbar. **b)** Erster Tag postoperativ, man erkennt noch die Spuren des Druckverbandes. Jugendliche Halskonturen sind allerdings schon deutlich sichtbar.



Abb. 9 **a)** In der Frontalansicht sieht man ein deutliches Doppelkinn, das drei Monate nach der Operation weg ist **(b)**. Die Narbe ist von vorne nicht erkennbar, da sie in den Schatten der Mandibula fällt.

chirurgische Fettresektionen und Kombinationsverfahren [21] als effektive Maßnahmen beschrieben. Isolierte Platysmanähte oder Einkerbungen erscheinen jedoch nicht sinnvoll, da diese nach unserer Erfahrung keinen dauerhaften Effekt liefern.

Auch mit einer Fettabsaugung lässt sich eine ausreichende Straffung des Halsbereiches nur schwer erreichen. Zum Einen sieht man von außen nicht, ob das Fett vorwiegend subdermal oder subplatysmal gelegen ist, zum Anderen sind sonographische Voraussagen oft unzuverlässig, ein CT hingegen erscheint unverhältnismäßig. Wenn das Fett vornehmlich subplatysmal liegt, ist die Methode zum Scheitern verurteilt, da diese Schicht nur schlecht erreicht werden kann und das Ergebnis nicht ausreichend sichtbar wird.

Direkte Schnittführungen mit Hautresektion am Hals wurden von Biggs, Cronin und Kesselring beschrieben [2, 6, 18]. Die von Biggs vorgeschlagene Schnittführung liegt zwischen Kinnspitze und Adamsapfel als zentrale (T)-Z-Plastik [1–3, 6]. Durch seine sichtbare Schnittführung in der Frontalansicht wird die Narbe nicht von allen Patienten toleriert (Abb. 7).

Gewebe, das für die Rezidive sorgen könnte, wird entfernt, so dass ein langanhaltendes Ergebnis erzielt wird

Das beschriebene Necklifting hinterlässt keine von vorne sichtbare Narbe, da die Schnittführung streng am inneren Unterrand der Mandibula verläuft. Allerdings ist die subjektive Akzeptanz einer Kinnnarbe bei Männern deutlich höher als bei Frauen, so dass dieses Verfahren für Männer geeigneter erscheint als für Frauen. Für Frauen kommt das Necklifting nur sekundär in Frage, wenn das vor einigen Jahren vorgenommene Facelifting im Halsbereich wieder nachlässt. Eine zusätzliche Indikation bei weiblichen Patientinnen kann gegeben sein, wenn das Problem auf den Hals fokussiert wird und ein klassisches Facelifting nicht gewünscht ist.

Die Tumeszenzanästhesie erscheint für diese Operationstechnik die Anästhesieform der Wahl [17, 19]: Das ambulante Vorgehen überzeugt die Patienten ebenso wie die Schmerzfreiheit dieser Operation. Zu keinem Zeitpunkt behinderten lokale Schmerzen den Operati-

onsverlauf. Da die Tumeszenz zudem ein blutungsarmes Vorgehen bei sehr übersichtlichen anatomischen Verhältnissen zulässt, gilt diese Form der Anästhesie als erste Wahl.

Beim Necklifting werden die Muskeln und das Fettgewebe scharf über eine vergleichsweise weite, wenn auch gut versteckte Öffnung reseziert. Gewebe, das für Rezidive sorgen könnte, wird entfernt, so dass ein langanhaltendes Ergebnis erzielt werden kann. Die Ursache eines Doppelkinns/die doppelte Strangbildung wird dabei beseitigt und kann von daher ebenfalls nicht mehr „rezidivieren". Die Spannung der äußeren Schale resultiert durch die zusätzliche Hautresektion, die ähnlich wie beim klassischen Facelifting nach spannungsfreier Resektion der überstehenden Haut zur Straffung der unteren Strukturen führt.

Das Necklifting ersetzt kein klassisches Facelifting, sondern ist ein komplementäres Verfahren, das ein halsbetontes Facelifting (zeitversetzt) ergänzen kann. Da die Patientenakzeptanz sehr hoch ist, könnte das isolierte Necklifting besonders bei Männern einen hohen Stellenwert erlangen. ■

Ein ausführlicher Beitrag zu dieser Thematik wird in Kürze erscheinen in: Dennis von Heimburg, Gottfried Lemperle (Hrsg.): Ästhetische Chirurgie. Loseblattwerk in drei Ordnern, 21. Ergänzungslieferung, August 2009. Ecomed Medizin, Landsberg 2009. Erweiterte Version eines Beitrages erschienen in Face [8].

Literatur

1. Biggs TM (1996) Excision of neck redundancy with single Z-plasty closure. Plast Reconstr Surg 98: 1113–1114
2. Biggs TM, Koplin L (1983) Direct alternatives for neck skin redundancy in males. Clin Plast Surg 10: 423–428
3. Biggs TM Jr (1980) T-Z-plasty for the male „turkey gobbler" neck. Plast Reconstr Surg 65: 238
4. Bitner JB, Friedman O, Farrior RT, Cook TA (2007) Direct submentoplasty for neck rejuvenation. Arch Facial Plast Surg 9: 194–200
5. Carniol PJ, Ganc DT (2007) Is there an ideal facelift procedure? Curr Opin Otolaryngol Head Neck Surg 15: 244–252
6. Cronin TD, Biggs TM (1971) The T-Z-plasty for the male "turkey gobbler" neck. Plast Reconstr Surg 53: 534–538
7. Delmar H (1994) Anatomy of the superficial parts of the face and neck. Ann Chir Plast Esthet 39: 527–555
8. Finckenstein JG v, Wolf H, Leroch B (2008) Necklifting mit Platysmaresektion. Face 1: 18–21
9. Funk W (1999) Das alternde Gesicht. In: Lemperle (Hrsg) Aesthetische Chirurgie. Ecomed, Landsberg, III-2: 1–21
10. Gentile RD (2005) Purse-string platysmaplasty: the third dimension for neck contouring. Facial Plast Surg 21: 296–303
11. Gentile RD (2005) Subperiosteal deep plane rhytidectomy: the composite midface lift. Facial Plast Surg 21: 286–292
12. Giampapa V, Bitzos I, Ramirez O, Granick M (2005) Suture suspension platysmaplasty for neck rejuvenation revisited: technical fine points for improving outcomes. Aesth Plast Surg 29: 341–352
13. Giampapa V, Bitzos I, Ramirez O, Granick M (2005) Long-term results of suture suspension platysmaplasty for neck rejuvenation: a 13-year follow-up evaluation. Aesth Plast Surg 29: 332–340
14. Gryskiewicz JM (2003) Submental suction-assisted lipectomy without platysmaplasty: pushing the (skin) envelope to avoid a face lift for unsuitable candidates. Plast Reconstr Surg 112: 1393–1405
15. Hamra ST (1992) Composite rhytidectomy. Plast Reconstr Surg 90: 1–13
16. Hamra ST (1990) The deep-plane rhytidectomy. Plast Reconstr Surg 86: 53–61
17. Jones BM, Grover R (2004) Reducing complications in cervicofacial rhytidektomie by tumescent infiltration: a comparative trial evaluating 678 consecutive face lifts. Plast Reconstr Surg 113: 398–403
18. Kesselring UK (1992) Direct approach to the difficult anterior neck region. Aesth Plast Surg 16: 277–282
19. Klein JA (1996) Tumescent technique for local anesthesia. West J Med 164: 517
20. Liu AT, Jiang H, Zhao YZ, et al (2007) Anatomy of buccal and marginal mandibular branches of facial nerve and its clinical significance. Zhonghua Zheng Xing Wai Ke Za Zhi. 23: 434–437
21. McCarthy JG (1990) Plastic surgery, Vol 3: The face. Part 2. Saunders, Philadelphia, p 2377–2378
22. Mendelson BC, Freeman ME, Wu W, Huggins RJ (2008) Surgical anatomy of the lower face: the premasseter space, the jowl, and the labiomandibular fold. Aesth Plast Surg 23: 185–195
23. Özdemir R, Kilinc H, Unlü RE, et al (2002) Anatomicohistologic study of the retaining ligaments of the face and use in face lift: retaining ligament correction and SMAS plication. Plast Reconstr Surg 110: 1134–1147
24. Ramirez OM (1994) Endoscopic full facelift. Aesth Plast Surg 18: 363–367

Dr. med. Barbara Kernt
Dr. med. Joachim Graf von Finckenstein
Abteilung für Plastische und Ästhetische Chirurgie, Klinikum Starnberg
Wittelsbacherstraße 2a, 82319 Starnberg
eMail: Barbara@Kernt.de

Ästhetische Mammachirurgie

Wir alle kennen das Problem, ein wirklich gut strukturiertes Buch in der Mammachirurgie zu finden, das dieses Thema umfassend und nachvollziehbar erörtert. Aber kann man überhaupt ein „Kochbuch“ für die Brustchirurgie verfassen, wie es Matthes und Nahai für die Lappenchirurgie gelungen ist? Giovanni Botti und Kollegen sind diesem Ziel sehr nahe gekommen. Mit dem Atlas des Autorenduos bietet der italienische Verlag SEE ein umfassendes Werk über die ästhetische Mammachirurgie an, das nicht nur den fortgeschrittenen Brustchirurgen sondern auch junge Assistenten anspricht, die sich noch langsam an die Mammachirurgie herantasten. Das Buch umfasst insgesamt 21 Kapitel. Kapitel 1 behandelt die Anatomie und Pathophysiologie der Brust. Die Beschreibungen sind klar und fachlich korrekt, die anatomischen Zeichnungen gelungen. Die Darstellung des Lymphabfluss-Systems und der Blutversorgung inklusive des thorako-dorsalen Bündels sind stark vereinfacht und schematisiert. Ein unerfahrener Operateur wird sich allein durch diese Zeichnungen nicht ausreichend orientieren können. Die Darstellung der idealen Brustparameter ist ausführlich und wird durch die gelungenen Fotografien sehr gut ergänzt.

Botti, Giovanni; Botti, Chiara; Cella, Antonio:
Aesthetic Mammaplasties.
Practical Atlas of Plastic Surgery.
Gebunden, 629 Seiten, EUR 350,–
ISBN 978-88-8465-054-2
SEE, Florenz 2008

Das hervorragend gegliederte Buch zeigt eindrucksvoll, wie die einzelnen Techniken anzuwenden sind und welche Fehler tunlichst vermieden werden sollten

Die im zweiten Kapitel erfolgte exemplarische Gegenüberstellung von prä- zu postoperativen Befunden, eingeteilt nach den verschiedenen OP-Techniken, lässt schnell und sicher die Lösung zum eigenen Fall finden. Das dritte Kapitel behandelt detailliert mögliche Komplikationen: Die Ausführlichkeit, das gute Bildmaterial sowie die sinnvoll gegliederten Behandlungs-/Korrekturvorschläge sind eine große Stärke des Werkes. Die folgenden sechs Kapitel widmen sich der Brustaugmentation. Beginnend mit den unterschiedlichen Implantattypen und Zugangswegen werden Pro und Kontra der verschiedenen Augmentationsmöglichkeiten nachvollziehbar abgewogen. Komplettiert werden die Erläuterungen mit Aufklärungsbögen und Antworten zu häufig gestellten Fragen der Patientinnen. Auch hier überzeugt wieder die anschauliche Bebilderung.

In einem gesonderten Kapitel über die bikompartimentale Fettaugmentation beschreiben die Autoren ihre Technik. Sie bestätigen die nicht unerhebliche Komplikationsrate und halten diese Technik momentan nur für ausgewählte Fälle für empfehlenswert. Die nächsten fünf Kapitel befassen sich mit dem Thema Mastopexie. In der bereits gewohnten Weise werden auch hier nahezu alle Variationen gut bebildert präsentiert. Die Kapitel 15 und 16,

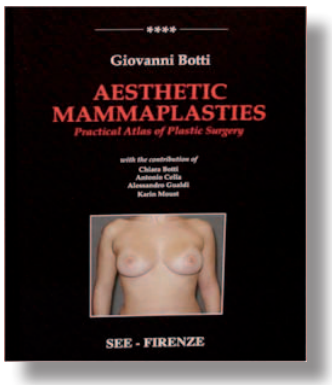

welche die Mammareduktion und die Behandlung der Gynäkomastie beschreiben, hätten etwas ausführlicher sein und mit der Beschreibung zusätzlicher Techniken einhergehen können. Auch die folgenden Kapitel über invertierte Papillen, Asymmetrien und Anäshesieverfahren in der Brustchirurgie sind von hoher klinischer Relevanz. Im Vorwort lautet die Frage „Well then, what are perfect breasts?” Wer dieses Buch gelesen hat, weiß, wie sie auszusehen haben und zu welchem Typ welche Brust am besten passt.

Gut illustriert werden die vielen „Pitfalls“ aufgezeigt, so dass man nach der Lektüre den einen oder anderen Fehler bewusst vermeiden kann. Das hervorragend gegliederte Buch zeigt eindrucksvoll, wie die einzelnen Techniken anzuwenden sind und welche Fehler tunlichst vermieden werden sollten, um die Patienten in höchstem Maße zufrieden zu stellen. Der Atlas ist für mich ein Standardwerk und gehört in den Bücherschrank eines jeden Brustchirurgen.

Sönke Eger, Magdeburg



Die Trilogie der Merz Dermal-Filler

- Neu: **BELOTERO® Intense** mit sehr hoher Hyaluronsäure-Konzentration für tiefe Falten und zur Volumenaugmentation
- **BELOTERO® Soft**, **Basic** und **Intense** – für jede Falte die passende Lösung
- Lang anhaltende Wirkdauer und überzeugende kosmetische Ergebnisse

www.merz.de I www.belotero.de

BELOTERO®

Der Hyaluronsäure-Filler mit CPM®

Wer bietet Was?

Brustimplantate
Polytech Health & Aesthetics

Dokumentation
Karl Storz
TapMed

Endoskopie
Karl Storz
Medicon

Expander
Polytech Health & Aesthetic

Faltenbehandlung
Adoderm
BioForm Medical
ColBar LifeScience
Merz
Polytech Health & Aesthetics
Q-Med
Teoxane
TapMed

Fettabsaugung
medi
MediEquip
Polytech Health & Aesthetics
TapMed

ADODERM

ADODERM
Elisabeth-Selbert-Straße 5, D-40764 Langenfeld
Telefon: +49 (0) 2173 / 101 91 80, Telefax: +49 (0) 2173 / 101 91 82
E-Mail: info@adoderm.com □ www.adoderm.com

Filler:
Varioderm, Varioderm FineLine, Varioderm Plus, Varioderm Subdermal
Pure, quervernetzte Hyaluronsäure für vielseitige Indikationen in der Dermis und Subcutis mit lang anhaltenden Ergebnissen
Anti Aging und Mesotherapie
Novatox Natural Lift
Topisches Anti-Aging Präparat für Gesichsthaut-Revitalisation/Mimik-Falten
MPS – Micro-Poration-System
Elektroporationsgerät für eine effektive no-needle – Mesotherapie mit wirksamen Substanzmixturen für Gesicht und Körper
Novaform
Anti-Cellulite-System: innovatives und hochkonzentriertes Mittel gegen Cellulite
Vivier-Products
Intra Dermal System mit Vitamin C – Serum und Cremes zur Hautpflege
Adopeel
wirksame Kombination spezieller Fruchtsäuren für reguläres Hautpeeling, Akne und Hyperpigmentierung
Wundversorgung/Narbenbehandlung:
www.novamedical.com
NatraGel
Raumtemperatur haltbare Hydrogelforms für Kühlung im Gesicht nach Applikation von Fillern / Botox
Suture Strip Plus
Elastische Wundverschlußstreifen
Mediskin
Tiefgefrorene, sterile Schweinehaut für die Brandverletztentherapie
Brennen
Skin Graft Mesher
Novagel
Silikongel – Platte für Narben- und Keloidtherapie
Degania Silicone
Geschlossenes Silikon – Wunddrainagensystem
Kompressionsbandagen:
Voe
Kompressionsbandagen nach Liposuktion, Brustaugmentation, Abdominalplastik und Facelift

Artu BIOLOGICALS
A Company of Fornix BioSciences

Artu Biologicals Deutschland GmbH & Co. KG
Friedrich-Ebert-Damm 112, D-22047 Hamburg
Telefon +49 40 696 545 50, Telefax +49 40 696 545 66
eMail: scarban@artu-biologicals.de

SCARBAN – Individuelle Narbenbehandlung nach Maß
Scarban® besteht zu 100% aus medizinischen Silikonen, die mit einem speziellen elastischen Material verarbeitet wurden. Dadurch ist Scarban® außergewöhnlich widerstandsfähig und haltbar, zudem hochelastisch und anpassungsfähig. Die Oberfläche aus Textil ist angenehm zu tragen und ermöglicht durch seine hautähnliche Farbe eine dezente Behandlung.
Scarban® ist leicht waschbar (Seife wird mitgeliefert) und somit hygienisch und ohne Haftverlust *zwei Monate* wieder verwendbar. Diese lange Einsatzdauer sorgt zusammen mit dem niedrigen Preisniveau für eine einzigartig kostengünstige Narbentherapie bei gleichzeitig hoher Patientenakzeptanz.
■ **Scarban Light** – 0,4 mm dünn und damit besonders dezent und flexibel. Es eignet sich für die Prävention und Therapie von leichten, flachen Narben. Scarban Light ist in folgenden Maßen und Formen erhältlich: 5 x 7,5 cm, 5 x 15, 5 x 30, 10 x 15, 15 x 20, Spezialform Stirn, Nase.
■ **Scarban Elastic** – mit seiner Stärke von 1,4 mm weich und polsternd. Damit ist es bestens zur Prävention und Therapie von schweren, stark erhabenen Narben geeignet. Scarban Elastic ist in folgenden Maßen und Formen erhältlich: 3 x 4 cm Oval, 10 x 15, 15 x 20, 40 x 45, Spezialformen für Gesicht, Brust, Bauch, Hand und Finger.
■ **Scarban Velvet Touch Silikongel** – Für eine unsichtbare Behandlung von kleinen Narben an sichtbaren Stellen. Das Gel bildet innerhalb von Sekunden eine dünne, nicht klebende oder fettende Silikonschicht, die über Stunden bestehen bleibt. Velvet Touch ist es durch seine hochkonzentrierte Formel besonders ergiebig.

Baxter

Baxter Deutschland GmbH
Geschäftsbereich BioSurgery
Edisonstr. 4, D-85716 Unterschleißheim
Telefon 089 / 31701-0, Telefax 089 / 31701-177
www.biosurgery.de

Die BioSurgery-Sparte von Baxter ist auf das intraoperative Wund- und Gewebemanagement spezialisiert.
■ **Tissucol®**, eine natürliche, humane Fibrin-Matrix, wird zur Gewebeklebung und Unterstützung der Wundheilung eingesetzt.
■ **FloSeal®** hingegen ist ein viskoses Gel zur Hämostase, das aus einer Gelatine-Thrombin-Matrix besteht. Es stoppt 97 % aller Blutungen – bis hin zur spritzenden arteriellen – in weniger als 3 Minuten.
■ Der synthetische Versiegeler **Coseal®** bildet ein Hydrogel aus Polyethylenglykol und dient der Abdichtung von Gefäßanastomosen sowie zur Adhäsionsprävention in der Kinderherzchirurgie.
■ **Adept®**, eine 4%-ige Icodextrinlösung, wird nach dem Hydroflotationsprinzip in großen Volumina in den Bauchraum instilliert, um Adhäsionen zu vermeiden.
■ **Traumastem** ist eine blutstillende resorbierbare, oxidierte Cellulose aus reiner Baumwolle, die eine stabile Struktur hat und auch als Nahtwiderlager dienen kann.
■ **TissuDura®** ist eine kollagene Biomatrix zur Duraregeneration, die Dura nicht einfach nur ersetzt, sondern zu lebender Neodura regeneriert.
■ Daneben hat Baxter BioSurgery eine Familie von hämostyptisch wirksamen Kollagenprodukten (**TissuFleece, TissuFoil** und **TissuCone**) im Portfolio.

Wer bietet Was?

RADIESSE™

BioForm Medical Europe B.V.
Postfach 4070, 4900 CB Oosterhout, Niederlande
Telefon: 0800 1821 389, Telefax: +31 162 474 810
eMail: infoeu@bioformmedical.com
www.bioformmedical.com, www.radiesse.com

BioForm Medical ist ein Medizinprodukteunternehmen, das injizierbare Produkte zur Augmentation von Weichgewebe für die plastische Chirurgie, die Gesichtsästhetik, die Urologie, die HNO-Medizin und weitere Spezialprodukte für die Dermatologie entwickelt und vertreibt.

Die ideale Wahl für die integrale Gesichtsmodellierung.
Bei Radiesse™ dermal filler handelt es sich um ein injizierbares Implantat, welches zu 100 % biokompatibel und biologisch abbaubar ist. Es besteht aus synthetischen Kalzium-Hydroxylapatit-Partikeln, die in einem wässrigen Gel gelagert sind. Radiesse™ dermal filler wurde 2006 von der US-amerikanischen Arznei-Aufsichtsbehörde FDA zugelassen.

Radiesse™ dermal filler
1.3 cc syringe
0.3 cc syringe

Mit Radiesse™ dermal filler ist es möglich, verschiedenste Bereiche des Gesichts und der Gesichtskonturen zu behandeln.
Radiesse™ dermal filler hat sich außerdem zur Behandlung der Handrückenverjüngung bei Altershänden als wirkungsvoll erwiesen.
Radiesse™ dermal filler zeichnet sich besonders durch seine sehr gute Volumenleistung und seine lange Haltbarkeit aus.
Weiter medizinische Indikationen für Kalzium-Hydroxylapatit:
Radiesse™ Voice International bei Stimmbandproblemen
Coaptite™ bei speziellen urologischen Indikationen

Radiesse™ dermal filler hat den diesjährigen Aesthetic Medicine Award als bestes injizierbares Produkt 2009 gewonnen

EVOLENCE®

ColBar LifeScience
Johnson & Johnson GmbH
Johnson & Johnson Platz 2, D-41470 Neuss
Telefon +49 2137/936-1436, Telefax +49 2137/936-1438
E-Mail: aossenka@cscde.jnj.com □ www.evolence.com

EVOLENCE® – der natürliche Kollagenfiller mit Langzeitwirkung

EVOLENCE® wurde von ColBar LifeScience Ltd. entwickelt, einem Biotechnologieunternehmen, das sich auf ästhetische Medizin und dentale Implantologie spezialisiert hat. Seit 2006 ist ColBar LifeScience eine 100%-ige Tochter der Unternehmensgruppe Johnson & Johnson, dem weltweit größten Unternehmen im Bereich Health Care.

Die Produktreihe EVOLENCE® basiert auf Kollagen, das über eine Anwendungszeit von mittlerweile zwei Jahrzehnten ein ausgezeichnetes Sicherheitsprofil als injizierbare Schönheitsbehandlung nachweisen kann. Durch die von ColBar speziell entwickelte Technologie, die die Eigenschaften des hauteigenen Kollagens nachahmen kann, spendet EVOLENCE® der Haut Form, Halt, Elastizität und Widerstandsfähigkeit mit einem langanhaltenden Effekt.

EVOLENCE® ist das zweite Produkt von ColBar, das mit Hilfe der patentierten Glymatrix-Technologie entwickelt wurde. Das erste Produkt, OSSIX®, hat sich seit mehreren Jahren in der Zahnheilkunde bewährt.

EVOLENCE® wird dort in die Haut eingesetzt wird, wo Kollagen verloren gegangen ist und hilft, das Erscheinungsbild der alternden Haut zu kontrollieren, indem es Kollagen und seine Eigenschaften wiederherstellt, die wichtig für eine vitale Haut sind.

Die Produktreihe EVOLENCE® wird bei der Korrektur von Weichteilkonturdefiziten und/oder -Augmentation angewandt. EVOLENCE® wird für die Korrektur mittlerer bis tiefer Nasolabialfalten, Konturunebenheiten oder Gewebedefekten indiziert. Das etwas feiner texturierte EVOLENCE® BREEZE™ ist ideal für die Korrektur von feinen Linien bis mittleren Falten sowie für die Lippenkonturierung und Augmentation.

Die Besonderheit von EVOLENCE® liegt in der von ColBar LifeScience patentierten Glymatrix™ Technologie. Sie imitiert den natürlichen Vorgang der Quervernetzung von Kollagen, indem es den Glykosilierungsprozess nachahmt. Kollageneinheiten werden dicht mit einem natürlichen Zucker gebündelt, der als Quervernetzer fungiert. Dieser hohe Grad an Quervernetzung und Struktur im EVOLENCE® Kollagen wird durch die Glykosilierung mit natürlichem Zucker ermöglicht.

Das Glymatrix™ Verfahren wurde entwickelt, um die Haltbarkeit des Kollagens in der Haut zu verlängern und natürliche Inhaltsstoffe zu verwenden, wobei die Qualitätskontrolle ebenfalls auf natürliche Weise erfolgen muss und ein Ergebnis ein vollkommen natürliches Aussehen herbeiführen soll.

Das Ergebnis einer EVOLENCE® Behandlung ist sofort sichtbar, erfordert wenig oder gar keine Nachbehandlung und wirkt bis zu 12 Monate.

medi

medi GmbH & Co. KG
Medicusstraße 1, D-95448 Bayreuth
Telefon: 0921/912 222, Telefax: 0921/912 514
E-Mail: info@lipomed.de
www.lipomed.de; www.medi.de

medi ist ein weltweit führender Hersteller und Vertreiber medizinischer Hilfsmittel. Zu unseren Produkten gehören medizinische Kompressionsstrümpfe zur Behandlung von Venenleiden sowie Lip- und Lymphödemen, Bandagen und Orthesen für die konservative und postoperative Behandlung in der Orthopädie, medizinische Thromboseprophylaxestrümpfe und Strumpfverbände für die Kompressionsversorgung vor und nach Operationen.

lipomed®– Kompressionsbekleidung für die plastisch-ästhetische Chirurgie
vereint unser Know-how zu medizinischer Kompression bei gleichzeitig optimaler Funktionalität. Praktische Ausstattungsmerkmale und einfaches Handling erfüllen alle Anforderungen, die Arzt und Patient an moderne Kompressionsbekleidung stellen:

- hochelastisches, atmungsaktives Material nach ÖkoTex Standard 100
- spezielle Druckverstärkungen für bessere Formgebung
- Konfektion oder individuelle Maßanfertigung für optimale Passform

Produktübersicht

- lipomed® blackline und lipomed® skinline für Liposuktionen im Bauch- und Beinbereich
- lipomed® shirt woman und lipomed® shirt man nach Fettabsaugungen im Bereich des Oberkörpers
- lipomed® bra und lipomed® belt bei Brustaugmentation oder Brustreduktion
- lipomed® face für Liposuktionen im Kinnbereich

Fibrinkleber
Baxter

Filler
Adoderm
BioForm Medical
ColBar LifeScience
Merz
Polytech Health & Aesthetics
Q-Med
Teoxane
TapMed

Gesichtsimplantate
Polytech Health & Aesthetics

Hämostyptika
Baxter

Haarausfall
Merz
Polytech Health & Aesthetics

Handchirurgie
Artu Biologicals
Medicon
Karl Storz
TapMed
Carl Zeiss

Wer bietet Was?

Haut-/Wundkleber
Baxter

Kompressionswäsche
Adoderm
medi
MediEquip
Polytech Health & Aesthetics
TapMed

Laser
Lumenis

Lichtquellen
Karl Storz

Liposuktion
medi
Medicon
MediEquip
Polytech Health & Aesthetics
TapMed

Mammaimplantate
Polytech Health & Aesthetics

Medizinische Kosmetikprodukte
Adoderm

MEDICON eG
Gänsäcker 15, D-78532 Tuttlingen
Telefon: 07462/2009-0, Telefax: 07462/2009-50
E-Mail: info@medicon.de, www.medicon.de

Die Entwicklung, Herstellung und der Vertrieb chirurgischer Instrumente haben bei uns eine jahrzehntelange Tradition. Als international renommiertes Handelsunternehmen im Bereich der Medizintechnik heißt unser Ziel: Weltweit zufriedene Kunden durch motivierte Mitarbeiter, höchste Produktqualität und besten Kundenservice.
In unseren 15 Mitgliedsbetrieben werden über 30 000 verschiedene Artikel für die Humanmedizin gefertigt. Speziell für die Plastisch-Rekonstruktive und Plastisch-Ästhetische Chirurgie bieten wir Spezialinstrumente unter anderem in den Bereichen:

- Rhinoplastik
- Mammaplastik
- Infiltration und Fettabsaugung
- Abdominoplastik
- Facelifting
- Ohrmuschelplastik
- Endoskopische Spaltung des Karpalbandes

Für weitere Informationen besuchen Sie uns bitte unter: *www.medicon.de*

Merz Pharmaceuticals GmbH
Eckenheimer Landstraße 100, 60318 Frankfurt
Tel.: 069/1503-0, Fax: 069/1503-830
www.Merz.de

Merz ist ein innovatives Unternehmen, welches u.a. in dem Kompetenzfeld der Ästhetischen Medizin tätig ist.

Belotero® Basic und **Belotero® Soft** sind die ersten monophasischen Hyaluronsäurefiller (kohäsives Gel), die auf Basis der innovativen CPM®-Technologie hergestellt werden. Dadurch entsteht ein zusammenhängendes Gel mit Zonen geringerer und höherer Viskosität. So wird eine hervorragende Verteilung und Augmentation sowohl mittlerer Falten als auch unmittelbar benachbarter kleinerer Gewebedefekte erreicht. Belotero® ist ebenfalls hervorragend zur Lippenaugmentation geeignet. Belotero® lässt sich gleichmäßig und zugleich wenig schmerzhaft implantieren.

Belotero® Intense ist ein Filler für die Korrektur von tiefen Falten und Volumendefekten der Gesichtshaut mit ausgezeichneter Füllkapazität. Belotero® Intense ist ein hochelastischer multi-quervernetzter monophasischer Filler mit einem besonders hohen Hyaluronsäure-Gehalt. Der Filler erzielt einen sehr guten Fülleffekt, ein natürliches Aussehen, besonders lang anhaltende Wirkdauer sowie hohe Sicherheit und Verträglichkeit. ➔ www.Belotero.de

Hyal-System® enthält unvernetzte Hyaluronsäure mit einem Molekulargewicht von 1 Mio. Da, wie sie auch in der Haut natürlicherweise vorkommt. Hyal-System® rehydratisiert die Dermis kurzfristig und baut die extrazelluläre Matrix bei regelmäßiger Anwendung wieder auf. Sie optimiert im infiltrierten Gewebe die physiologischen Bedingungen und aktiviert Fibroblasten zur Synthese von Kollagen, Elastin und endogener Hyaluronsäure.

Hyal ACP™ ist eine auto-quervernetzte Hyaluronsäure, welche beim Abbau als native Hyaluronsäure eine lang anhaltende Biostimulation fördert. Ohne Zusatz von Fremdstoffen bietet eine patentierte Technologie zur kontrollierten Vernetzung ein neuartiges Hydratations-Konzept. Die Anwendung erfordert eine vorherige Behandlung mit Hyal-System®. Die Hautqualität wird durch die Induktion der Fibroblastenproliferation mit Bildung von extrazellulären Matrixproteinen nachhaltig verbessert. ➔ www.Hyal-System.de

Narbenbehandlung: Contractubex® ➔ www.Contractubex.de

Haarausfall: Pantovigar® N, Pantostin® ➔ www.haar-ausfall.com

MediEquip International
Heidelberger Landstraße 7, D-64297 Darmstadt
Telefon: 0 61 51/95 39 97, Telefax: 0 61 51/95 39 99
E-Mail: info@mediequip.de □ www.mediequip.de

Kompressionsbekleidung nach ästhetisch/kosmetischen Eingriffen:
MediEquip Int. bietet ein Sortiment an über 70 verschiedenen hochwertigen ETO-Premium-Kompressionsmiedern für Frau und Mann; Standard und nach Maß, Lieferzeit: 1 Tag (2 bei Maß). 20 Jahre Erfahrung.
Kompressionsbekleidung für Schwerbrandverletzte
Fertigung nach Maß
Kompressionsbekleidung für Stomapatienten
Fertigung nach Maß. Passend für jede Stomaversorgung.
30 verschiedene Grundmodelle.
Einmalslips zur Fotodokumentation

POLYTECH Health & Aesthetics GmbH
Altheimer Strasse 32, D-64807 Dieburg
Telefon: 06071/98630, Telefax: 06071/986330
E-Mail: info@polytechhealth.com
Internet: www.polytech-health-aesthetics.com

Qualitätsprodukte – größte Auswahl – umfassender Service
Mammaimplantate Meme®, Replicon®, Optimam®, Opticon®

- Modular-System – in nur drei Schritten zum richtigen Brustimplantat
- Oberflächenvielfalt – texturiert, MikroPolyurethanSchaum Beschichtung
- Formenvielfalt – rund, rund-Tropfenform, quer-oval, längs-oval
- Projektionsvielfalt – flach, moderat, hoch, extra hoch

Silikonimplantate Körperkontur

- Gesicht
- Wade
- Gluteus
- Pectoralis
- Sonderanfertigungen zur Defektdeckung (z.B. Trichterbrust oder Poland Syndrom)

Hautexpander

- Expander zur Rekonstruktion der Brust
- Gewebeexpander

Gewebefüller

- Easy-agarose LD, Easy-agarose HD, Easy-agarose VL
- Aquamid & Aquamid Reconstruction

Wer bietet Was?

Erstes Arzt-Patienten-Programm
- Implants of Excellence (wir informieren Sie gerne)

ReCell zur Behandlung epidermaler und dermaler Defekte inklusive Verbrennungen und Vitiligo. Geräte und Instrumente für die Lipoaspiration, Pigmentation und Dermabrasion, sowie Kompressionsbustiers und Produkte für die Narbentherapie komplettieren die Produktpalette für die plastische Chirurgie.

Implants made by POLYTECH Health & Aesthetics –
Quality made in Germany

Q-MED
the NASHA technology company

Q-Med GmbH
Berliner Ring 89, D-64625 Bensheim
Telefon: 06251/77079-13 (Restylane) – 77079-20 (Macrolane)
E-Mail: info.germany@q-med.com
www.restylane.de www.macrolane.de

Restylane® – Natural Beauty Made In Schweden. Q-Med bietet Ihnen ein vollständiges Produktsortiment zur Augmentation von feinsten Linien bis hin zu tiefen Falten, zum Aufbau von Lippen und zum Modellieren der Gesichtskonturen bis hin zur Hautverjüngung. Das maßgeschneiderte Konzept stellt die Lösung für sehr viele Patientenbedürfnisse dar. Für eine optimale Wirkung ist die Größe der Gelpartikel in jedem Produkt so gewählt, dass sie zur Gewebedichte in der empfohlenen Gewebetiefe passt. Jedes Restylane Produkt besteht zu 90% aus dem kristallklaren NASHA-Gel (nicht-animalische stabilisierte Hyaluronsäure). Das NASHA-Gel in Restylane ist maximal zu 1 % stabilisiert und die einzige am Markt erhältliche Hyaluronsäure, die nicht cross-linked ist. Dies ist der Grund für die hervorragende Biokompatibilität und längere therapeutische Wirkung der Restylane Produkte.
Restylane ist seit 1996 in Europa für den Vertrieb zugelassen. Im Dezember 2003 wurde Restylane von der US-amerikanischen Arzneimittelaufsichtbehörde FDA die Zulassung für den Vertrieb in den USA erteilt.
- **Restylane Touch** – ein homogenes Gel mit sehr feinen NASHA-Partikeln, glättet feine oberflächliche Linien und Fältchen.
- **Restylane** – enthält mittelgroße NASHA-Gelpartikel und wird zur Unterspritzung von mittleren bis tiefen Falten eingesetzt.
- **Restylane Perlane** – gibt viel Volumen durch die größeren Gel-Partikel; glättet tiefere Falten und modelliert die Gesichtskonturen.
- **Restylane SubQ** – Speziell zum Modellieren der Gesichtskonturen, insbesondere der Kinn- und Wangenpartie, besteht aus den größten Gelpartikeln.
- **Restylane Vital** – Zur Hautverjüngung für ein jugendlich frisches Aussehen.
- **Restylane Lipp** – Das jüngste Restylane Produkt. Speziell entwickelt für Lippenaufbau und -konturierung – immer in Harmonie mit den natürlichen Gesichtszügen.

Macrolane™ – das erste Hyaluronsäureprodukt zur Wiederherstellung von Volumen und zur Konturierung von Körperoberflächen – basiert wie auch Restylane auf der patentierten NASHA™-Technologie. Mit Macrolane können erstmals die Gesäßrundungen geformt, den Waden neue Konturen verliehen oder die Brust augmentiert werden – mit nur einem minimal-invasiven Eingriff unter Lokalanästhesie. Macrolane kann Unebenheiten in Hautoberflächen oder eingesunkene Narben ausgleichen, wie sie beispielsweise nach einer Liposuktion oder Operation auftreten können. Die Injektion von Macrolane bietet klare Vorteile: keine Vollnarkose, keine langen Ausfallzeiten, keine Narben. Macrolane wird in zwei Formulierungen angeboten:
VRF 30 – normale Hebekapazität im Gewebe zur Generierung von Volumen
VRF 20 – etwas geringere Hebekapazität zur Kombination mit VRF30 oder zur kleinflächigen Konturierung

SKIN & HEALTH CARE
DR. SUWELACK

Dr. Suwelack Skin & Health Care AG
Josef-Suwelack-Straße, D-48727 Billerbeck
Telefon 02543/72527, Telefax 02543/72360
E-Mail: Info@matriderm.de □ www.matriderm.de

Produktkonzepte auf der Basis natürlicher, gefriergetrockneter Biomatrices

Matriderm® – Collagen-Elastin-Matrix zur dermalen Regeneration

In einer kontrollierten klinischen Studie zur Deckung von Vollhautdefekten mit Spalthauttransplantaten auf Matriderm® wurde eine signifikant höhere Elastizität der mit Matriderm® regenerierten Areale nachgewiesen.
Mit der Transplantation von Spalthaut in Kombination mit Matriderm® steht ein neues Verfahren zur Verfügung, in dem mit einem einzigen Operationsschritt tief dermale Defekte oberflächlich mit Spalthaut geschlossen und gleichzeitig Strukturen für den Wiederaufbau der Dermis geliefert werden. Die Ernährung der Spalthaut ist durch die offenporige Struktur der Collagen-Elastin-Matrix gewährleistet.
Das Collagen und insbesondere das Elastin werden während der Regenerationsphase in neu entstehendes Gewebe integriert; die regenerierte Haut fühlt sich spürbar natürlicher an.

Die Vorteile der Spalthauttransplantation mit Matriderm®:
- Spürbar geschmeidigere Haut
- Signifikant höhere Elastizität
- Verzicht auf zweite Operation

Gern stehen wir Ihnen für weitere Informationen zur Verfügung!

Der Vertrieb von MATRIDERM®erfolgt in Deutschland über
Asclepios Medizintechnik, Elzacher Straße 6, 79261 Gutach
Tel.: 07685 909 333, E-Mail: info@asclepios.de.

STORZ
KARL STORZ — ENDOSKOPE
THE DIAMOND STANDARD

Karl Storz GmbH & Co. KG
Mittelstraße 8, D-78532 Tuttlingen
Telefon: 07461/708-0, Telefax: 07461/708-105
E-Mail: info@karlstorz.de □ www.karlstorz.com

Seit den Anfängen des Hauses KARL STORZ im Jahre 1945 ist über ein halbes Jahrhundert vergangen – eine Zeit, in der unser Unternehmen ein bedeutendes Kapitel Medizin- und Technikgeschichte geschrieben hat. Die moderne Endoskopie hat einerseits die medizinische Diagnostik revolutioniert und andererseits neuartige Operationstechniken ermöglicht. Sie erlaubt heute patientenschonende und wirtschaftliche Eingriffe.

Karl Storz bietet für folgende drei der vier tragenden Säulen der Plastischen Chirurgie hochwertige Instrumente und herausragende optische Systeme:

Ästhetische Chirurgie – Rekonstruktive Chirurgie – Handchirurgie

Die Produktpalette von KARL STORZ umfasst außerdem modernste, vollständig digital arbeitende 3-Chip-Kameras ebenso wie mobile ALL-in-ONE Lösungen für die Praxis und das notwendige Zubehör wie Monitore und digitale Bildspeichersysteme.

Für den essentiellen Bereich der Beleuchtung bietet KARL STORZ von der Hochleistungs-Xenon-Lichtquelle bis zur mobilen Batterie-Lichtquelle eine unerreicht vielfältige Auswahl, die das gesamte Spektrum möglicher Anwendungen abdeckt.

Revolutionäre Neuentwicklungen, wie der voll vernetzte Operationssaal OR1™ und die zentrale Bild- und Datenverwaltung KARL STORZ AIDA™, ergänzen die bisherige Produktpalette.

Mesotherapie
Adoderm

Mikrochirurgie
Carl Zeiss
TapMed

Narbentherapie
Adoderm
Artu Biologicals
Dr. Suwelack
MediEquip
Merz
Polytech Health & Aesthetics
TapMed

OP-Einrichtungen
Karl Storz
TapMed
Carl Zeiss

Operationsmikroskope
Carl Zeiss

OP-Instrumente
Karl Storz
TapMed

Wer bietet Was?

Pharmaka
Baxter

Stoma
MediEquip

Verbrennungen
Adoderm
Artu Biologicals
Dr. Suwelack
MediEquip
Polytech Health & Aesthetics

Wundversorgung
Adoderm
Baxter

TapMed

TapMed Medizintechnik Handels GmbH
Gutshof 15-17, D-34270 Schauenburg-Hoof
Telefon: 05601/9299-0, Telefax: 05601/9299-44
Service: 0800-AESTHETIC
E-Mail: info@tapmed.de □ www.tapmed.de

Mit einem ständig wachsenden Programm hat sich TapMed innerhalb von wenigen Jahren zu einem wichtigen Anbieter in der plastischen, ästhetischen und Wiederherstellungs-Chirurgie entwickelt. TapMed bietet dem Operateur hochwertige Produkte von führenden Herstellern, u.a.:

- Komplettes Instrumentarium von Stille
- Endoskopische Technik von Karl Storz
- CHESS – Fixierung in der Handchirurgie von CANICA
- PAL-600E – Power-Assisted-Liposuction von MicroAire
- Gefäß-Koppler von MCA-Synovis
- Neurotube – geführte Nervenregeneration von MCA-Synovis
- Kompressionskleidung von Design Veronique
- activ'M Narbenpflaster von M-Technologies

Darüber hinaus bietet TapMed ein Programm zur druckentlastenden Patienten-Lagerung und Positionierung auf dem OP-Tisch.

LABORATORIES TEOXANE GENEVA

Teoxane GmbH
Am Lohmühlbach 17, D-85356 Freising
Telefon: +49 (0) 8161/14805-0, Telefax: +49 (0) 8161/14805-15
E-Mail: info@teoxane.de
www.teoxane.de

TEOSYAL® – Das Beste aus Hyaluronsäure
Die Teoxane® Laboratorien, Schweiz liegen im Herzen von Genf. Die ultramoderne Fertigungsanlage erfüllt die strengsten Normen zur Herstellung von biofermentativ hergestellter nicht animalischen Hyaluronsäuregels. Das Labor wurde in Übereinstimmung mit den FDA Empfehlungen (Food and Drug Administration) geplant und errichtet und verfügt über einen Sterilbereich mit der neuesten technischen Ausstattung.
TEOSYAL® bietet eine umfassende Produktpalette zur Faltenunterspritzung auf hundertprozentiger Hyaluronsäurebasis. Die unterschiedlichen Rezepturen der TEOSYAL® Produktpalette ermöglichen eine natürliche Wiederherstellung von Substanzverlusten im Gesicht, die Formung von Lippen und einen Ausgleich von Hautunebenheiten. In flüssiger nicht vernetzter Form ermöglicht TEOSYAL® eine tiefe Revitalisierung der Dermis.

Die TEOSYAL® Produktpalette
TEOSYAL® Meso ist ein injizierbares, unvernetztes Hyaluronsäure-Präparat zu Revitalisierung und Hydration der Haut. Konzentration: 15 mg/g HA. Verpackungseinheit: 2 Fertigspritzen je 1 ml
TEOSYAL® First Lines mit diesem Produkt werden feine oberflächliche Falten unterspritzt, wie zum Beispiel Krähenfüße oder Fältchen um den Mund. Konzentration: 20 mg/g HA. Verpackungseinheit: 2 Fertigspritzen je 0,7 ml
TEOSYAL® Global Action oder **TEOSYAL® Touch Up** wird verwendet, um mittelstark ausgeprägte Falten, wie zum Beispiel nicht allzu tiefe Nasolabialfalten, Falten um den Mundbereich und Zornesfalten zu behandeln. Konzentration: 25 mg/g HA. Verpackungseinheit: 2 Fertigspritzen je 1 ml oder 2 Fertigspritzen je 0,5 ml
TEOSYAL® Deep Lines wird zum Unterspritzen tiefer ausgeprägter Falten, wie zum Beispiel tiefe Nasolabialfalten, Marionettenlinien oder Ausdrucksfalten verwendet. Konzentration: 25 mg/g HA. Verpackungseinheit: 2 Fertigspritzen je 1 ml
TEOSYAL® Ultra Deep gibt viel Volumen und wird mit einer 26G Nadel, zur Akzentuierung von Wangenknochen, zur Auffüllung eingefallener Areale unter den Augen, zur Behandlung von Wangen, Gesichtsoval und zur Kinn- und Brauenbogenakzentuierung, injiziert. Konzentration: 25 mg/g HA. Verpackungseinheit: 2 Fertigspritzen je 1 ml
TEOSYAL® Kiss ist speziell zur Behandlung von Lippen, Lippenkonturen und Lippenvolumen entwickelt. Es ist hoch vernetzt und sehr viskös und besitzt eine starke Füllkraft.
Es ist einfach in der Anwendung und gibt den Lippen eine schöne natürliche Form.
Konzentration: 25 mg/g HA.
Verpackungseinheit: 2 Fertigspritzen je 1 ml

TEOSYAL®ULTIMATE wurde speziell entwickelt zum Volumenaufbau der Wangen, des Wangenknochenbereichs, der Augenbrauen, Nase, Marionettenlinien, Mandibularlinie sowie der Gesichts-und Kinnkonturen und wird mit einer 21G 1½ Nadel injiziert.
Konzentration: 22 mg/g
Verpackungseinheit: 1 × 3 ml

ZEISS

Carl Zeiss Meditec
Vertriebsgesellschaft mbH
Göschwitzer Str. 51-52
07745 Jena
E-Mail: info@meditec.zeiss.com
www.meditec.zeiss.de

Als Wegbereiter und Marktführer im Bereich der Operationsmikroskope ist Carl Zeiss stolz durch Neuentwicklungen auf dem Gebiet der optischen und digitalen Visualisierungstechnologie zur Weiterentwicklung von Behandlungsmethoden beizutragen.

Mit der Zielsetzung Chirurgen bei der Verbesserung von Lebensqualität zu unterstützen, eröffnet das traditionelle Optik-Unternehmen mit innovativen Lösungen neue Wege für die Medizintechnik:

OPMI® Vario/S88 ermöglicht die Visualisierung feinster Strukturen, die mit bloßem Auge nicht erkennbar sind. Neben der hohen Vergrößerung und der universellen Einsetzbarkeit in verschiedenen chirurgischen Disziplinen bietet das ergonomische Design idealen Arbeitskomfort.

Die **Prismen-Lupen EyeMag® Pro** überzeugen mit brillanter Zeiss-Optik, außerordentlicher Schärfentiefe und mit einem breiten Spektrum an Vergrößerungen. Das geringe Gewicht und die ergonomische Passform gewährleisten optimalen Tragekomfort.

Mit den innovativen **MediLive®-Produkten** eröffnet Carl Zeiss genial einfache Möglichkeiten, Videos und Bildmaterial zu Präsentations- und Dokumentationszwecken aufzuzeichnen, zu editieren und auf mobile Datenträger abzuspeichern.

Für weitere Informationen besuchen Sie uns bitte unter www.meditec.zeiss.de

Klassiker der plastischen Chirurgie neu erschienen



Jacques Joseph: Nasenplastik und sonstige Gesichtsplastik, nebst einem Anhang über Mammaplastik

Limitierte, numerierte Neuauflage der Luxusausgabe

Jacques Joseph (1865–1934) gehört zu den Pionieren und Wegbereitern der plastisch-rekonstruktiven Chirurgie. Sein Buch „Nasenplastik und sonstige Gesichtsplastik, nebst einem Anhang über Mammaplastik und einige weitere Operationen aus dem Gebiete der äußeren Körperplastik. Ein Atlas und Lehrbuch“ wurde jetzt in einem aufwendigen Verfahren als reprografischer Nachdruck im Kaden Verlag Heidelberg neu aufgelegt. Diese bibliophile Ausgabe hält den Vergleich mit dem Original mühelos stand.



Joseph, Jacques:
Nasenplastik und sonstige Gesichtsplastik, nebst einem Anhang über Mammaplastik.
Mit 1717 teils farbigen Abbildungen.
XXXI, 842 Seiten, erweitert durch 4 Seiten Anhang mit einem Kurzporträt des Autors. Halbleder mit Rückentitel und Rückenvergoldung.
Verlag von C. Kabitzsch, Leipzig, 1931
Limitierter, numerierter reprographischer Nachdruck der Luxusausgabe.
295,00 Euro, ISBN: 978-3-922777-69-4
Kaden Verlag, Heidelberg 2004

Zu bestellen bei jeder Buchhandlung oder direkt bei:
Kaden Verlag GmbH & Co. KG
Ringstraße 19b, 69115 Heidelberg
Tel. 06221/ 1377600, Fax 06221/ 29910
E-Mail: bauer@kaden-verlag.de
Internet: www.kaden-verlag.de

KADEN

BESTELLCOUPON

Hiermit bestelle ich

------ Exemplar/e „Joseph: Nasenplastik und sonstige Gesichtsplastik“ zum Preis von je € 295,–

Datum/Unterschrift

Name

Straße

PLZ/Ort

POLYTECH

Health & Aesthetics

Modular-System

Vielfalt im Dienst der weiblichen Individualität

4 Modelle: Même®, Replicon®, Optimam®, Opticon®
jeweils in 18 Größen, 4 Projektionen und
2 unterschiedlichen Hüllen (texturiert, Microthane®/
Mikropolyurethanschaum-Beschichtung) =
576 verschiedene Implantate

Replicon®

tropfenförmiges Mammaimplantat
mit runder Basis, Microthane®-Hülle,
je Basis vier Projektionen



POLYTECH
Health & Aesthetics GmbH
Altheimer Straße 32 • D-64807 Dieburg
☎ +49 (0)6071 98 63 0
🖷 +49 (0)6071 98 63 30
✉ info@polytechhealth.com
www.polytech-health-aesthetics.com

Quality made in Germany